

Wykład dedykowany Profesorowi T. Koszarowskiemu • Lecture dedicated to Prof. Tadeusz Koszarowski

Całkowite wycięcie mezorektum w leczeniu chirurgicznym raka odbytnicy – spełnione oczekiwania?

Michał Drews, Wiktor Meissner

Zasady całkowitego wycięcia mezorektum (ang. TME – total mesorectal excision) z powodu raka odbytnicy podał w 1982 angielski chirurg – Heald. Pionier nowoczesnej onkologii polskiej, profesor Tadeusz Koszarowski, już w latach siedemdziesiątych zwracał uwagę na konieczność doszczętnego wycięcia krezki odbytnicy w celu poprawy wyników leczenia chirurgicznego.

Ponad dwudziestoletnie doświadczenia chirurgów stosujących technikę TME wykazują, że aby osiągnąć wyniki zbliżone do Healda, konieczna jest doskonała technika operacyjna, oparta na gruntownej znajomości anatomii i ścisłej współpracy z patologiem. W wyniku stosowania TME odsetek przeżyć 5-letnich wzrósł z 45-50% do 75%, liczba nawrotów miejscowych spadła z 30% do 5-8%, odsetek operacji z zachowaniem zwieraczy wzrósł, co najmniej o 20%. Dzięki TME możliwe jest odstąpienie od leczenia skojarzonego w przypadkach raków odbytnicy w stopniu zaawansowania T3N0M0.

TME wydaje się być obecnie najwłaściwszą metodą chirurgicznego leczenia raków lokalizujących się w 1/3 środkowej i dalszej części odbytnicy.

Total mesorectal excision in surgical treatment for rectal cancer – expectations fulfilled?

The principles of total mesorectal excision for rectal cancer were set in 1982 by Heald. A pioneer of modern Polish oncology, professor Tadeusz Koszarowski, has stressed the need for the complete removal of the rectal mesentery in order to improve the outcome of surgery for rectal cancer as early as in the 1970's.

Surgical experience acquired over the past two decades has shown that in order to achieve results comparable with those achieved by Heald one has to possess an excellent operative technique based on a thorough knowledge of anatomy and maintain direct collaboration with the clinical pathologist. As a result of TME, 5-year survival figures have risen from 45-50% to 75%, local recurrence rates have declined from 30% to 5-8% and sphincter preservation has risen by at least 20% for mid and lower rectal cancers. When TME is applied for T3N0M0 tumors radiation therapy may be abandoned.

At present, TME appears to be the most adequate surgical technique for the treatment of malignancies of the middle and lower third of the rectum.

Słowa kluczowe: rak odbytnicy, wycięcie krezki odbytnicy, wyniki

Key words: rectal cancer, total mesorectal excision, results

Wstęp

Rak jelita grubego stanowi nadal jeden z najważniejszych problemów zdrowotnych na świecie. W państwach rozwiniętych jest on trzecim najczęściej rozpoznawanym nowotworem pochodzenia nabłonkowego i stanowi drugą co do częstości przyczynę zgonów z powodu choroby nowotworowej.

Nowoczesna onkologia, łącząc leczenie chirurgiczne z radio- i chemioterapią, stara się zmniejszyć liczbę nawrotów miejscowych i wznów odległych, zwiększyć odsetek przeżyć pięcioletnich, zmniejszyć odsetek amputacji z wytworzeniem stałej przetoki kałowej oraz poprawić jakość życia leczonych.

Urodzony w 1915 roku w Brazylii prof. Tadeusz Koszarowski odegrał szczególną rolę w kształtowaniu się nowoczesnej onkologii polskiej. Jemu zawdzięczamy nadal aktualną definicję tej gałęzi medycyny. Profesor mówił: „Onkologia jest to nauka o etiologii, patologii, epidemiologii, zapobieganiu i wczesnemu wykrywaniu nowotwo-

rów złośliwych, skojarzonym leczeniu chorych na raka, opiece nad nieuleczalnie chorymi oraz organizacji walki z rakiem” [1].

Definicja Profesora znalazła praktyczną wykładnię w realizacji Drugiego Programu Zwalczenia Nowotworów i wprowadzeniu prawnych zasad zbierania danych epidemiologicznych. Prof. Tadeusz Koszarowski opracował również zarysy organizacji walki z rakiem polegającej na tworzeniu pełnoprofilowych ośrodków zwalczania raka, które były podstawową jednostką prowadzącą działania naukowe, profilaktyczne, diagnostyczne i lecznicze oraz organizacyjne na określonym terenie. Podstawą koncepcji pełnoprofilowego ośrodka onkologicznego było skupienie w jednej placówce wysokiej klasy specjalistów i specjalistycznego sprzętu, zwłaszcza do radioterapii.

W swoim podręczniku *Chirurgia Onkologiczna* prof. Koszarowski pisał na temat zasad chirurgii raka: „...ważnym czynnikiem ograniczającym szerzenie procesu są tzw. bariery biologiczne, jak blaszki powięzi...Usuwanie chorożego narządu wraz z tymi barierami, np. skóry i tkanki podskórnej wraz z powięzią lub tzw. krezki odbytnicy wraz z otaczającą blaszką powięzi trzewnej miednicy, itd., również stwarza dodatkowe możliwości polepszenia wyników leczenia operacyjnego nowotworów złośliwych...” [2].

W ten sposób Profesor Koszarowski formułował kardynalne zasady, które w niedalekiej przyszłości chirurgzy angielscy mieli uznać za podstawowe dla koncepcji „Total Mesorectal Excision”.

Jednak idea doszczętnego usuwania układu chłonnego odbytnicy wraz z zajęтым przez guz jelitem sięga znacznie dawniejszych czasów. Już bowiem słynny Teodor Billroth, dając wyraz swej genialnej intuicji chirurgicznej, pisał w *Wykładach z chirurgii ogólnej*, co następuje:

„...Właściwie zasadą każdej krwawej operacji doszczętnego raka nie powinno być wyluszczenie nowotworu z tkanki zdrowej, ale raczej usuwanie tkanki zdrowej wraz z guzem. Dalej jest rzeczą niezmiernie wagi, aby usunąć powiększone jawnie już chore gruczoły, lecz obowiązkowo wyszukiwać i wyluszczać wszystkie gruczoły okoliczne, które, jak wiemy z doświadczenia, typowo przez guz pierwotny zakażone zostają...”.

Technika „Total Mesorectal Excision”

To co przeczuwał Billroth, a profesor Koszarowski próbował realizować, opierając się o bardziej naukowe przesłanki, znalazło zwieńczenie w opracowaniu zasad całkowitego usunięcia mezorektum w granicach wyznaczonych przez anatomiczne przestrzenie międzypowięziowe. Zasady te przedstawił w 1982 angielski chirurg Bill Heald, publikując na łamach *British Journal of Surgery* artykuł: „The mesorectum in rectal cancer surgery: clue to pelvic recurrence?”. Dzięki owej technice operacyjnej osiągnął zaskakujące wszystkich po dziś dzień wyniki; w grupie 405 chorych na raka odbytnicy, radykalny zabieg bez przedoperacyjnej lub pooperacyjnej radioterapii zmniejszył odsetek miejscowych nawrotów do 3% w ciągu pięciu

lat oraz zwiększył odsetek przeżyć pięcioletnich do 80% [3].

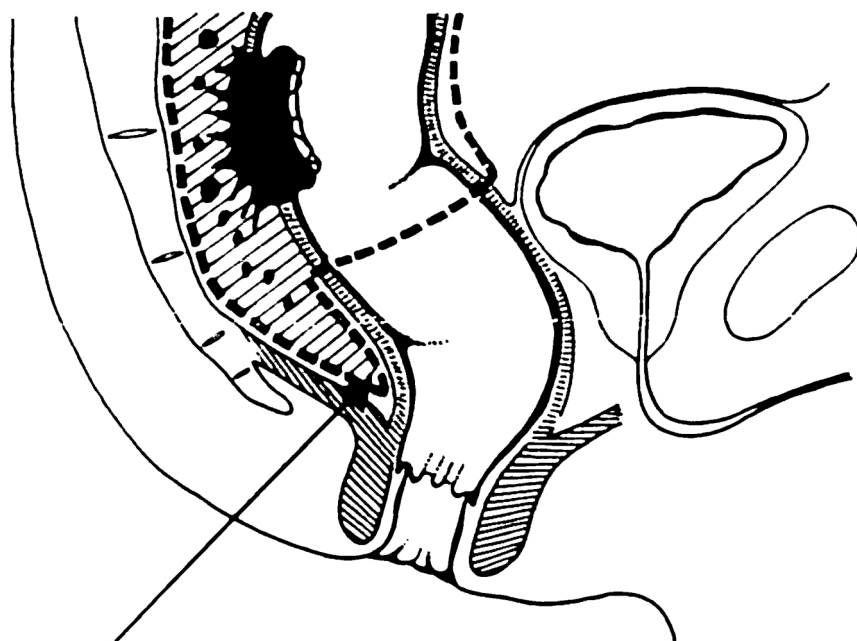
Choć w późniejszym okresie pojawiło się wiele określeń na zaproponowany przez Healda sposób wycinania odbytnicy wraz z jej krezką, to właśnie on musi być uznany za ojca tej metody, której aż do dnia dzisiejszego, jest niestrudzonym propagatorem. Prace Enkera, Bissetta, Bokeya czy Cohena, jakkolwiek używają nowej terminologii (*circumferential mesorectal excision, sharp mesorectal excision, endofascial excision of the rectum, extrafascial excision of the rectum, total anatomical dissection*), dotyczą stosowania operacji zaproponowanej w 1982 roku przez Healda [4-8].

W związku z wieloma nieporozumieniami, zwłaszcza na początku lat 90, dotyczącymi nazewnictwa i zakresu operacji określanej jako TME, na konferencji trójstronnej w Waszyngtonie chirurdzy angielscy, amerykańscy i australijscy ustalili obowiązującą definicję, w myśl której jest to operacja polegająca na wycięciu odbytnicy wraz z doszczętnym wycięciem trzewnej tkanki okołodobyttnicznej, aż do poziomu dźwignicy [9]. Zgodnie z tą definicją, kluczem do osiągnięcia zamierzonej radykalności onkologicznej – i co za tym idzie poprawienia wyników odległych leczenia raka odbytnicy – jest usunięcie tkanek mezorektum w zakresie tak zwanego marginesu okrężnego – *circumferential margin*. Wykazały to badania norweskie przeprowadzone w latach 1993-97 przez Wibe’go i współpracowników. W grupie 686 chorych na raka odbytnicy poddanych TME bez przedoperacyjnej radioterapii, w przypadkach gdy badanie histopatologiczne wykazało zajęcie przez ogniska raka marginesu okrężnego, nawroty miejscowe występowały ponad 4 razy częściej, a przerzuty odległe ponad 3 razy częściej [10].

Z badań norweskich, jak i własnych badań Healda, Enkera czy Philipa Quirka wynika, że TME jest operacją wymagającą od operatora niesłychanie rygorystycznego przestrzegania bardzo precyzyjnie sformułowanych zasad operacji [11-13].

Zasady te można streścić następująco: wypreparowanie „na ostro” (przy pomocy nożyczek, noża elektrycznego bądź noża wodnego – *water jet*) całego mezorektum w obrębie płaszczyzn anatomicznych miednicy ograniczonych blaszką trzewną powięzi Denonvilliersa od przodu i powięzią przedkrzyżową od tyłu. Preparowanie na tępo (digitoklazja) jest w tej metodzie całkowicie zabronione, natomiast nieuszkodzone (w rozumieniu nie naddarte) mezorektum powinno być usunięte wraz z resekowanym jelitem *en-bloc* – w całości. W trakcie preparowania mezorektum od strony kości krzyżowej należy oszczędzić biegnące w tej okolicy nerwy autonomiczne (sploty podbrzusne dolne). Należy zwrócić też uwagę na oszczędzenie przebiegających bocznie od pęcherzyków nasiennych u mężczyzn – nerwów wzwodowych – *nervi erigentes*.

Preparując mezorektum ku dołowi należy unikać stopniowego stożkowego zwężania marginesu resekcji. TME wymaga również podwiązania tętnicy krezkowej dolnej, jednak wysokość jej podwiązania pozostaje przedmiotem dyskusji chirurgów. W klasycznej metodzie Heal-



Zakres wycięcia mezorektum w czasie TME (przerywana linia)

Ryc. 1. Schemat wycięcia krezki odbytnicy zgodnie z zasadami Billa Healda

Figure 1. Extent of resection (interrupted line) for Total Mesorectal Excision, according to the original paper of Bill Heald

da istotne jest też wypłukanie kikuta odbytnicy przed zespoleniem (Ryc. 1).

Technikę TME usiłowano rozszerzyć o doszczętne wycięcie układu chłonnego miednicy (*radical pelvic lymphadenectomy*). Metoda ta, popularna zwłaszcza w Japonii, została jednak zaniechana ze względu na brak rzetelnych uzasadnień naukowych dla jej stosowania oraz zwiększone ryzyko powikłań (głównie ze strony układu moczowo-płciowego i krwotocznych) [14].

„Czynnik ludzki”

Kolejnym, niesłychanie istotnym problemem związanym z TME jest tak zwany „czynnik ludzki”. Znanie jest powszechnie twierdzenie Oldoffa, iż chirurg jest niezależnym od innych czynnikiem rokowniczym powodzenia operacji. TME wymaga doskonałej techniki operacyjnej tak, aby całkowite (doszczętne) wycięcie mezorektum było rzeczywiście „całkowite”.

Ze względu na wysokie wymagania techniczne, operacja określana przez różnych chirurgów jako TME nie zawsze oznacza to samo, zaś o doszczętności i – co za tym idzie – o wynikach tej metody, w największym stopniu decyduje wykonujący tę operację człowiek.

Aby umożliwić obiektywny audyt wyników operacji uzyskiwanych przez poszczególnych chirurgów, Philip Quirke, patolog z Leeds University, stworzył 3 stopniową skalę doszczętności usunięcia mezorektum [13]. Trzeci stopień usunięcia mezorektum – to całkowite wycięcie nieuszkodzonego mezorektum, bez tendencji do zawężania marginesu resekcji w dystalnym odcinku odbytnicy, kolejne dwa stopnie odpowiadają coraz głębszym uszkodzeniom mezorektum, do jego rozkawałkowania włącznie

(pierwszy stopień). Nagtegaal wraz z innymi badaczami holenderskimi zwrócili uwagę, że nawet całkowite usunięcie mezorektum, o ile doszło do jego głębszych uszkodzeń (rozerwania na powierzchni preparatu głębsze niż 5 mm – stopień pierwszy wg Quirke’a), powodowało wzrost ryzyka wznowy miejscowej o prawie 16% [15]. Skala Quirke’a jest cennym narzędziem prognostycznym, ale też pozwala podnosić kwalifikacje chirurgów i doskonalić się w technice TME.

Powyższe fakty wskazują na konieczność przeprowadzania tej skomplikowanej operacji onkologicznej jedynie w wyspecjalizowanych ośrodkach i przez odpowiednio wyszkolonych chirurgów. Wycięcie mezorektum jest operacją trudną, wymagającą dużej biegłości technicznej i znajomości anatomii. Żle usunięte mezorektum, to mezorektum wycięte niedoszczętnie, rozkawałkowane, o nierównej, porozdzieranej powierzchni. Usuwający mezorektum chirurg nie zawsze jest w stanie ocenić doszczętność resekcji oraz to, czy mezorektum nie zostało w sposób istotny uszkodzone. Olbrzymią pomocą jest tutaj dla chirurga odpowiednio przeszkolony patolog i to właśnie on według Healda uczy poprawnie przeprowadzać TME każdego chirurga. Rzetelny raport histopatologiczny powinien zawierać więc informacje o doszczętności usunięcia mezorektum, a także o stopniu uszkodzenia powierzchni preparatu, gdyż ma to kluczowe znaczenie prognostyczne, jak i w planowaniu leczenia adjuwantowego.

Wyniki

W porównaniu do przedniej niskiej resekcji odbytnicy, TME ma szereg zalet, wśród których najistotniejsze to

Tab. I. Nawroty miejscowe raka po doszczętnym wycięciu mezorektum – przegląd piśmiennictwa

Table I. Local recurrence after Total Mesorectal Excision – review of published studies

AUTOR I ROK PUBLIKACJI	LICZBA CHORYCH	RODZAJ BADANIA	NAWROTY MIEJSCOWE (%)	OKRES OBSERWACJI
Heald 1982	113	Retrospektywne	0	2 lata
McAnena 1990	57	Retrospektywne	3,5	4,8 lat (średnia)
MacFarlane 1993	135	Retrospektywne	5	7,7 lat (mediana)
Enker 1995	246	Retrospektywne	7,3	5 lat
Zaheer 1998	514	Retrospektywne	5,7	5 lat
Heald 1998	519	Retrospektywne	6 8	5 lat 10 lat
Havenga 1999	1411	Retrospektywne	7,6	5 lat
Bolognese 2000	71	Retrospektywne	12,6	73,5 miesięcy (mediana)
Martling 2000	381	Prospektywne z historyczną grupą kontrolną	6	24 miesiące
Bissett 2000	124	Retrospektywne z grupą kontrolną	10	5 lat
Kapitejn 2001	1748	Randomizowane	8,2 – bez przedop. rtx 2,4 – po przedop. rtx	2 lata
Tocchi 2001	53	Retrospektywne	9	68,9 miesięcy (średnia)
Wibe 2002	686	Retrospektywne	7	14-60 miesięcy
Razem	6058		6,6	2-10 lat

znacząco mniejszy odsetek nawrotów miejscowych (3-8% dla TME vs. 12-23% dla „tradycyjnej” resekcji) oraz wyższa radykalność wyrażona liczbą węzłów chłonnych usuniętych wraz z jelitem [16].

Jakość życia chorych poddanych TME jest porównywalna z jakością życia chorych po przedniej resekcji, aczkolwiek istnieją prace wykazujące, że oszczędzanie splotów podbrzusnych związane z wykonaniem TME poprawia jakość życia chorych, zmniejszając liczbę zaburzeń ze strony układu moczowo-płciowego [17].

Zastosowanie techniki oszczędzającej unerwienie autonomiczne (*nerve sparing technique*) odwróciło opisane początkowo proporcje i ilość powikłań po TME jest obecnie niższa niż 10%, podobnie jak po klasycznej przedniej resekcji odbytnicy.

Przeгляд dużych badań, z których część miała charakter randomizowany, pozwala stwierdzić, że zastosowanie TME zmniejsza liczbę nawrotów miejscowych 2-4 krotnie w porównaniu z wynikami osiąganymi przy wykonaniu klasycznej resekcji (Tab. I).

Powikłania

Nieco odmiennie przedstawia się problem powikłań pooperacyjnych – w przypadku TME są one częstsze niż po przedniej resekcji (12-20% w stosunku do 7-10%). Najczęściej opisywanymi powikłaniami po TME są: nieszczelność zespolenia (do 17%), zespół przedniej resekcji (ang. *anterior resection syndrome*) (do 15%) oraz zaburzenia czynności układu moczowo-płciowego (do 60%). Zespół przedniej resekcji obejmuje występujące po wycięciu odbytnicy objawy, takie jak: naglące parcia na stolec, zaburzenia w trzymaniu stolca, częste wypróżnienia, trudności

w odróżnianiu gazów od stolca. Wielu autorów podkreśla fakt, iż przedoperacyjna radioterapia podwaja częstość występowania tego zespołu u operowanych. Poprawę wyników czynnościowych i zmniejszenie objawów zespołu poresekcyjnego można osiągnąć poprzez wytworzenie niewielkiego (4-6 cm długości) zbiornika z jelita grubego, aczkolwiek różnice w wynikach czynnościowych na korzyść chorych ze zbiornikiem dotyczą okresu do 12 miesięcy po operacji.

Wykonanie TME nie zwiększa ryzyka wystąpienia zespołu przedniej resekcji w porównaniu do tradycyjnej przedniej (niskiej) resekcji. Uważa się, że oszczędzenie unerwienia autonomicznego w trakcie TME (sploty podbrzusne) zmniejsza częstość zespołu o 3-6% w stosunku do przedniej resekcji bez TME. Niezależne od siebie czynniki zwiększonego ryzyka wystąpienia zespołu poresekcyjnego oraz nieszczelności zespolenia to: płeć męska, wąski kanał miednicy, otyłość oraz odległość zespolenia od zwieraczy.

Z uwagi na stosunkowo wysoki odsetek powikłań, określonych jako zespół przedniej resekcji, dotyczących w znacznej mierze czynności zwieraczy odbytu, każdy chory kwalifikowany do resekcji odbytnicy, zwłaszcza resekcji „niskiej”, powinien być poddany przedoperacyjnej manometrii anorektalnej [18].

Powikłania ze strony układu moczowo-płciowego występujące po resekcjach onkologicznych odbytnicy są kolejnym istotnym zagadnieniem, któremu w literaturze tematu poświęca się wiele uwagi. Podawany odsetek tego typu powikłań operacyjnych waha się w szerokim zakresie pomiędzy 10 a 60%. Jednakże od czasu opracowania zasad wykonywania TME z oszczędzeniem splotów podbrzusnych, powstało szereg prac, w tym publikacje Pocar-

da i Buchlera, wykazujące istotny spadek ilości zaburzeń czynności układu moczowo-płciowego oraz poprawę jakości życia operowanych [17, 19].

Leczenie skojarzone?

Przedoperacyjna radioterapia stosowana jest obecnie w każdym przypadku guzów umiejscowionych w 1/3 środkowej lub dystalnej części odbytnicy i stopniu zaawansowania B i C wg Dukes'a. Jednak bardzo dobre wyniki odległe związane ze zmniejszeniem odsetka wznów miejscowych i poprawą przeżywalności chorych poddanych TME, stawiają przed chirurgami i onkologami pytanie o konieczność stosowania przedoperacyjnej radioterapii. Badanie holenderskie („Dutch Trial”) na 924 chorych poddanych radioterapii i TME oraz 937 chorych leczonych jedynie operacyjnie (TME bez radioterapii) wykazało po dwóch latach około 82% przeżywalność w obu grupach, jednak odsetek wznów miejscowych był znacząco niższy w grupie chorych napromienianych przedoperacyjnie (2,4% vs. 8,2%) [20]. Z drugiej jednak strony, chirurdzy amerykańscy opublikowali w 1999 roku wyniki badań w grupie 95 chorych z guzem odbytnicy w stopniu zaawansowania T3N0M0, których leczono operacyjnie wykonując TME bez radioterapii, wykazując że w okresie pięciu lat odsetek wznów miejscowych nie przekroczył 9%, zaś chorzy nie byli narażeni na powikłania związane z napromieniowaniem [21]. W związku z tym Nipun i współpracownicy postulują, aby w przypadkach guzów T3N0M0 odstąpić od radioterapii przedoperacyjnej

Dalsze badania nad różnymi algorytmami leczenia skojarzonego udowodniły, że również radioterapia pooperacyjna, o ile badanie histopatologiczne wykazało zajęcie przez naciek nowotworowy marginesu okrężnego – nie zmniejszała odsetka wznów miejscowych. Analiza, którą przeprowadził Marijnen w grupie chorych włączonych do „Dutch Trial” wykazała, że u 120 poddanych TME bez przedoperacyjnej radioterapii, patolog stwierdził naciek nowotworowy w granicach cięcia marginesu okrężnego [22]. Z różnych przyczyn, w tej grupie chorych adjuwantowej radioterapii poddano blisko połowę chorych, nie uzyskano mimo radioterapii zmniejszenia liczby wznów miejscowych w stosunku do grupy chorych nie poddanych radioterapii pooperacyjnej. Wnioski z cytowanego badania potwierdzają kolejny raz rolę zajęcia

marginesu okrężnego w uzyskiwanych wynikach operacji.

Krytyka „Dutch Trial”

Rok 2004 przyniósł krytykę klasycznego do tej pory „Dutch Trial” i co znamienne, krytyka ta pochodziła z ust twórcy metody, Healda, który znalazł sojusznika w osobie Hermanka [23]. Badacze ci wykazali, że podawany odsetek wznów miejscowych osiągający nawet do 18% w okresie 5-letnim, jest nie do zaakceptowania, przy poprawnie wykonanej operacji TME bez radioterapii przedoperacyjnej. TME dla guzów T1-3 i N0 powinna gwarantować odsetek wznów miejscowych poniżej 10% w okresie 5-letnim. Duże odstępstwa od rekomendowanych wyników wskazują zdaniem Healda i Hermanka na brak odpowiedniej techniki chirurgicznej i niedostateczną współpracę klinicystów z patologami.

Wspomniani badacze wykazali, że chirurdzy uczestniczący w „Dutch Trial” wykonywali średnio poniżej 3 resekcji onkologicznych odbytnicy w roku, oraz że w udokumentowany sposób przedstawiono makroskopowy opis patologiczny wyciętego preparatu jedynie u 1/5 operowanych chorych – miało to wpływ na wysoki rzeczywisty odsetek wznów miejscowych w okresie 5-letnim i zafalszowało wpływ radioterapii przedoperacyjnej na uzyskiwane wyniki.

Heald wraz z Hermankiem uważają, że radioterapia przedoperacyjna może ograniczać się do chorych, u których przedoperacyjnie można stwierdzić nacieki nowotworowe w odległości mniejszej niż 3 mm od blaszki trzewnej powięzi. Najlepiej w celu selekcji chorych nadaje się rezonans magnetyczny o wysokiej rozdzielczości. Na Wyspach Brytyjskich już w 2002 roku podjęto badania nad wykorzystaniem tej techniki obrazowania.

Perspektywy

Wydaje się że przed TME rysują się dalsze perspektywy rozwoju. Metoda ta sprawdziła się już w klasycznej chirurgii i powoli toruje sobie drogę w chirurgii małoinwazyjnej. Coraz więcej prac wykazuje, że TME jest możliwa do przeprowadzenia drogą laparoskopową [24, 25]. Laparoscopia w porównaniu do operacji klasycznej, skraca czas pooperacyjnej hospitalizacji, nie wydłuża zasadniczo cza-

Tab. II. Porównanie wyników TME wykonywanego drogą laparoskopową i klasyczną-przegląd piśmiennictwa
Table II. Comparison of laparoscopic and open Total Mesorectal Excision - review of published studies

Autor (rok publikacji)	Liczba operacji		Czas hospitalizacji (średnio dni)		Czas zabiegu (średnio min)		Powikłania (%)		Ilość usuniętych węzłów chłonnych (średnio)	
	Lap	Klas	Lap	Klas	Lap	Klas	Lap	Klas	Lap	Klas
Schwandner 1999	32	32	15,3	21,9	281	209	9	12	12,7	13,7
Seow-Choen 1997	16	11	6,5	8,0	110	100	6	9	10,0	10,0
Iroatulam 1998	7	7	6,5	12,5	181	131	14	0	9,0	9,5
Ramos 1997	18	18	7,4	12,9	229	208	22	16	11,1	7,8
Darzi 1995	12	16	11,0	17,5	195	104	8	18	9,5	6,0

su zabiegu, w większości nie powoduje zwiększenia ilości powikłań i pozwala na dokładniejsze i bardziej anatomiczne wypreparowania mezorektum (Tab. II).

Laparoskopowo wykonywane TME, podobnie jak wiele innych operacji onkologicznych ma miejsce jak dotąd jedynie w warunkach kontrolowanych badań klinicznych prowadzonych w najbardziej doświadczonych ośrodkach chirurgii koloproktologicznej [26]. Jednak nie ulega wątpliwości, że aktualna dekada przyniesie kolejny przełom i w tej dziedzinie chirurgii.

Zastosowanie TME zaczyna wykraczać już poza laproscopię i obejmować robotykę i telechirurgię. Angielscy chirurdzy – Sir Ara Darzi i Paul Ridgeway z Saint Mary's Hospital w Londynie, w drugiej połowie lat 90 przeprowadzili pierwsze operacje całkowitego wycięcia mezorektum przy użyciu zdalnie sterowanego robota chirurgicznego.

Podsumowanie

Podsumowując można stwierdzić, że wycięcie onkologiczne odbytnicy z doszczętnym usunięciem mezorektum spełnia nadzieje chirurgów i chorych, o ile spełnione zostają wysokie wymagania techniczne, jakie metoda ta stawia przed operatorem. Z uwagi na aspekty etyczne, brak jest dużych prospektywnych i randomizowanych badań klinicznych porównujących jakość życia i odsetki powikłań w grupach chorych poddanych TME i u chorych, u których wycięto odbytnicę z powodu raka, bez zastosowania techniki TME. Pomimo braku takich badań, TME wydaje się być obecnie najwłaściwszą metodą chirurgicznego leczenia raków lokalizujących się w środkowej i dalszej części odbytnicy. Wykonana poprawnie operacja TME znacząco zmniejsza ilość wznów miejscowych, a w wybranych przypadkach (T3N0M0) pozwala zrezygnować z leczenia skojarzonego.

Każdemu chirurgowi wykonującemu wycięcie odbytnicy z powodu raka powinny towarzyszyć słowa pochodzące z pracy Ridgeway'a i Darzi'ego: „W nowoczesnej chirurgii indywidualne preferencje techniczne operatora nie mogą zastąpić dążenia do absolutnej radykalności onkologicznej” [27].

Prof. dr hab. med. Michał Drews

Katedra i Klinika Chirurgii Ogólnej
Gastroenterologicznej i Endokrynologicznej
Akademii Medycznej
im. Karola Marcinkowskiego w Poznaniu
SPSK nr 2, ul. Przybyszewskiego 49, 60-355 Poznań
e-mail: wikmeiss@pf.pl

3. Heald RJ, Husband EM, Ryall RDH. The mesorectum in rectal cancer surgery: the clue to pelvic recurrence? *Br J Surg* 1982; 69: 613-6.
4. Enker WE. Total mesorectal excision: the new golden standard of surgery for rectal cancer. *Ann Med* 1997; 29: 127-33.
5. Guillemin JG, Cohen AM. Current issues in colorectal cancer surgery. *Semin Oncol* 1999; 26: 505-13.
6. Hill GL, Rafique M. Endofascial excision of the rectum for rectal cancer. *Br J Surg* 1998; 85: 809-12.
7. Bissett IP, McKay GS, Parry BR et al. Results of extrafascial excision and conventional surgery for rectal cancer at Auckland Hospital. *Aust N Z J Surg* 2000; 70: 704-9.
8. Bokey EL, Ojerskog B, Chapuis PH et al. Local recurrence after curative excision of the rectum for cancer without adjuvant therapy: role of total anatomical dissection. *Br J Surg* 1999; 86: 1164-70.
9. Lowry AC, Simmam CL, Boulos P et al. Consensus statement of definitions for anorectal physiology and rectal cancer. *Aust N Z J Surg* 2001; 71: 603-5.
10. Wibe A, Rendedal PR, Svensson E et al. Prognostic significance of the circumferential resection margin following total mesorectal excision for rectal cancer. *Br J Surg* 2002; 89: 327-34.
11. Heald RJ. Total mesorectal excision is optimal surgery for rectal cancer: a Scandinavian consensus. *Br J Surg* 1995; 82: 1297-9.
12. Enker WE, Thaler H, Cranor M et al. Total mesorectal excision in the operative treatment of carcinoma of the rectum. *J Am Coll Surg* 1995; 181: 335-46.
13. Quirke P, Dixon MF. The prediction of local recurrence in rectal adenocarcinoma by histopathological examination. *Int J Colorectal Dis* 1988; 3: 127-31.
14. Oshima Y et al. Transition and improvement in surgical treatment for rectal cancer during the last 21 years in our department. *Int J Oncology* 2001; 19: 1283-6.
15. Nagtegaal ID, van de Velde CJH, van der Worp E et al. Macroscopic evaluation of rectal cancer resection specimen: clinical significance of the pathologist in quality control. *J Clin Onc* 2002; 20: 1729-34.
16. Heald RJ. Rectal cancer: the surgical options. *Eur J Cancer* 1995; 31A: 1189-1192.
17. Buchler MW et al. Total mesorectal excision for rectal cancer linked with improved sexual function. *Brit J Surg* 2001; 88: 1501-5.
18. Nesbakken A, Nygaard K, Lunde OC. Mesorectal excision for rectal cancer: functional outcome after low anterior resection and colorectal anastomosis without a reservoir. *Colorectal Disease* 2002; 4: 172-6.
19. Pocard M et al. A prospective study of sexual and urinary function before and after total mesorectal excision with autonomic nerve preservation for rectal cancer. *Surgery* 2002; 131: 368-72.
20. Kapitejn E., Marijnen CAM, Nagtegaal ID et al. Preoperative radiotherapy combined with total mesorectal excision for resectable rectal cancer. *N Engl J Med* 2001; 345: 638-46.
21. Nipun B et al. T3N0 Rectal cancer: Results following sharp mesorectal excision and no adjuvant therapy. *J Gastrointest Surg* 1999; 3: 642-7.
22. Marijnen CAM et al. Radiotherapy does not compensate for positive resection margins in rectal cancer patients. *Int J Radiat Oncol Biol Phys* 2003; 57: 1199-200.
23. Hermanek P, Heald RJ. Preoperative radiotherapy for rectal carcinoma? Has the case really been made for short course pre-operative radiotherapy if surgical standards for rectal carcinoma are optimal? *Colorectal Disease* 2004; 6: 10-14.
24. Weiser MR, Milsom JW. Laparoscopic total mesorectal excision with autonomic nerve preservation. *Semin Surg Oncol* 2000; 19: 396-403.
25. Chung CC, Ha JP, Tsang WW, et al. Laparoscopic-assisted total mesorectal excision and colonic J pouch reconstruction in the treatment of rectal cancer. *Surg Endosc* 2001; 15: 1098-101.
26. Opracowanie zbiorowe. *Guidelines for the management of colorectal cancer. Detailed guidelines – treatment*. London: ACPGIBI; 2001, s. 31.
27. Ridgeway PF, Darzi AW. The role of Total Mesorectal Excision in the management of rectal cancer. *Cancer Control* 2003; 3: 205-11.

Otrzymano i przyjęto do druku: 14 lipca 2005 r.

Piśmiennictwo

1. Koszarowski T, Wārda B, Mrdeusz J. Wspólczesne zasady organizacji walki z nowotworami w Polsce. *Zdrowie Publiczne* 1968; 2: 247-55.
2. Koszarowski T, Kułakowski A, Lewiński T. *Chirurgia onkologiczna*. Warszawa: PZWL; 1981, s. 61.