

Analiza wyników leczenia raka odbytnicy o niskim ryzyku techniką TEM (przezodbytnicznej mikrochirurgii endoskopowej)

Piotr Richter, Tomasz Gach, Rafał Solecki, Tadeusz Popiela, Jan Kulig

TEM jest standardową metodą w leczeniu gruczolaków odbytnicy. Zastosowanie metody TEM w leczeniu raka odbytnicy pozostaje kwestią otwartą, ponieważ brak możliwości uzyskania ocenianych marginesów resekcji (w rozumieniu standardowej radykalnej resekcji) oraz brak możliwości wycięcia układu chłonnego nie pozwalają uznać wycięcia sposobem TEM za jednoznaczny ekwiwalent operacji radykalnej.

Cel em pracy była analiza wyników leczenia sposobem przezodbytnicznej mikrochirurgii endoskopowej chorych z rakiem odbytnicy w I Katedrze Chirurgii Ogólnej i Klinice Chirurgii Gastroenterologicznej CM UJ w Krakowie.

Materiał i metodyka. Grupę badaną stanowili chorzy z rakiem odbytnicy o niskim ryzyku (Tis/T1/T2, N0, M0, G1/G2) leczeni metodą TEM w okresie od kwietnia 1996 do grudnia 2003. Kryteriami włączenia do badania w przypadku przedoperacyjnego rozpoznania raka odbytnicy była wielkość guza równa lub mniejsza niż 3 cm i odległość od brzegu odbytu od 2 do 12 cm na ścianie przedniej oraz 2 do 14 cm na ścianie tylnej i bocznych. Diagnostyka przedoperacyjna obejmowała: badanie radiologiczne klatki piersiowej, kolonoskopię, rektoskopię, USG jamy brzusznej, USG dorektalne lub spiralną tomografię komputerową miednicy, badanie histopatologiczne wycinków pobranych z guza, badanie manometryczne oraz czynnościową ocenę zwieraczy odbytu. W 7 przypadkach guzów T1/T2 o średnicy mniejszej lub równej 3 cm zastosowano neoadiuwantową radioterapię lub radiochemioterapię. Operacje wykonywane były w znieczuleniu ogólnym lub podpajęczynówkowym przy użyciu rektoskopu operacyjnego firmy Wolf.

Wyniki. Badaniem objęto łącznie 49 chorych: 22 kobiety (44,9%) i 27 mężczyzn (55,1%) w wieku 33-85 lat (średnia 61,3 roku). W pooperacyjnym badaniu histopatologicznym w 28 przypadkach (57,1%) stwierdzono carcinoma in situ, a w 21 (42,9%) raka inwazyjnego (T1/T2). U 7 chorych (33,3%) z guzem T1/T2 zastosowano leczenie neoadiuwantowe – 3 chorych (14,3%) przeszło pięciodniową radioterapię, a 4 (19%) zakwalifikowano do radiochemioterapii. Brak właściwej radykalności onkologicznej w badaniu histopatologicznym wyciętego preparatu stwierdzono u 7/49 chorych (14,3%). Sześciu z nich przeszło zabieg radykalny. Jeden chory nie zgodził się na proponowaną reoperację. Powikłania wystąpiły u 9 chorych (18,75%) operowanych sposobem TEM. Żaden z chorych nie wymagał reoperacji z powodu powikłań. Nie wystąpił przypadek zgonu w okresie okołoperacyjnym. Wznowę miejscową raka stwierdzono u 1 chorego (2,3%). U 2 chorych (4,6%) wystąpiły przerzuty odległe. Dwóch chorych zmarło z powodu progresji choroby nowotworowej.

Wnioski. Operacje sposobem przezodbytnicznej mikrochirurgii endoskopowej są przydatną metodą leczenia nisko zaawansowanego raka odbytnicy o wymiarze nie przekraczającym 3 cm. W związku z koniecznością zapewnienia radykalności onkologicznej i ograniczeniami technicznymi konieczna jest precyzyjna kwalifikacja chorych poddawanych miejscowemu wycięciu raka odbytnicy.

Słowa kluczowe: przezodbytnicza chirurgia endoskopowa, miejscowe wycięcie, rak odbytnicy, radioterapia

Wstęp

Standardem terapii raka odbytnicy jest leczenie skojarzone, na które składają się resekcja odbytnicy (przednia resekcja odbytnicy, brzuszno-kroczoza i brzuszno-krzyżowa amputacja odbytnicy oraz resekcja sposobem Hartmanna) z wycięciem regionalnego układu chłonnego, radio lub radiochemioterapia przedoperacyjna, oraz

– w przypadku zaawansowanych nowotworów – uzupełniająca chemioterapia [1-3]. Postępowanie takie cechujące się wysoką skutecznością, jednocześnie obarczone jest relatywnie dużą ilością powikłań, skutków ubocznych, a w przypadku wyłonienia stomii znaczącym obniżeniem komfortu życia.

Zwrócenie większej uwagi na jakość życia chorego, dążenie do minimalizacji urazu operacyjnego oraz wzrastająca liczba chorych w wieku starszym, obciążonych dodatkowymi, poważnymi chorobami układu krążenia i układu oddechowego, doprowadziły do rozwoju metod leczenia chirurgicznego o mniejszym lub minimalnym stopniu inwazyjności. Wśród nich najbardziej obiecującą wydaje się przezodbytnicza endoskopowa mikrochirurgia

I Katedra Chirurgii Ogólnej
i Klinika Chirurgii Gastroenterologicznej
Collegium Medicum UJ w Krakowie

Praca zrealizowana z środków własnych.

(*transanal endoscopic microsurgery* – TEM) wprowadzona do praktyki klinicznej przez Gerharda Buessa w 1983 r. [4-5]. Metoda ta pozwala na endoluminalne wycięcie z pełną grubością ściany guzów praktycznie całej odbytnicy. Obecnie jest standardem w leczeniu gruczolaków odbytnicy. Wykorzystuje się ją także w wycięciu zmian zapalnych, polipów hiperplastycznych i zwężeń [6-10]. Otwartą kwestią pozostaje zastosowanie metody przedodbytniczej mikrochirurgii endoskopowej w leczeniu raka odbytnicy. Z jednej strony metoda ta cechuje się niewielkim urazem okołoperacyjnym, zapewnia choremu duży komfort, niski odsetek powikłań pooperacyjnych oraz krótki czas hospitalizacji. Jednak brak możliwości uzyskania marginesów resekcji (proksymalnego, dystalnego i radialnego) w rozumieniu standardowej radykalnej resekcji oraz brak możliwości wycięcia układu chłonnego – nie pozwalają uznać wycięcia sposobem TEM za jednoznaczny ekwiwalent zabiegu resekcyjnego. Wydaje się, że TEM może być stosowany w starannie wyselekcjonowanej grupie chorych z rakiem o niskim ryzyku złośliwości (G1/G2, T1/T2, N0, M0) [3, 7, 11-14].

Celem pracy była analiza wyników leczenia sposobem przedodbytniczej mikrochirurgii endoskopowej chorych z rakiem odbytnicy w I Katedrze Chirurgii Ogólnej i Klinice Chirurgii Gastroenterologicznej CM UJ w Krakowie.

Materiał i metodyka

Grupę badaną stanowili chorzy z rakiem odbytnicy o niskim ryzyku (Tis/T1/T2, N0, M0, G1/G2) leczeni metodą TEM w okresie od kwietnia 1996 do grudnia 2003. Kryteriami włączenia do badania w przypadku przedoperacyjnego rozpoznania raka odbytnicy była wielkość guza równa lub mniejsza niż 3 cm i odległość od brzoju odbytu od 2 do 12 cm na ścianie przedniej oraz 2 do 14 cm na ścianie tylnej i bocznych.

Diagnostyka przedoperacyjna obejmowała obligatoryjnie: badanie radiologiczne klatki piersiowej, kolonoskopię całego jelita grubego, rektoskopię, USG jamy brzusznej, badanie histopatologiczne wycinków pobranych z guza, badanie manometryczne oraz czynnościową ocenę zwieraczy odbytu. Do oceny głębokości naciekania ściany odbytnicy oraz oceny regionalnych węzłów chłonnych stosowano głównie dorektalne USG, a w niektórych przypadkach spiralną tomografię komputerową miednicy.

W 7 przypadkach guzów T1/T2 o średnicy mniejszej lub równej 3 cm położonych na ścianie tylnej lub bocznej zastosowano neoadiuwantową radioterapię (25 Gy, interwał czasowy między napromienianiem a zabiegiem 4-5 tygodni) lub radiochemioterapię (napromienianie w łącznej dawce 50,4-55 Gy przez 5 tygodni, chemioterapia infuzyjna 5FU w pierwszym i ostatnim tygodniu radioterapii, odstęp między zakończeniem terapii a operacją 5 tygodni).

W zależności od stanu ogólnego i dodatkowych obciążeń chorzy kwalifikowani byli do znieczulenia ogólnego lub podpajęczynówkowego.

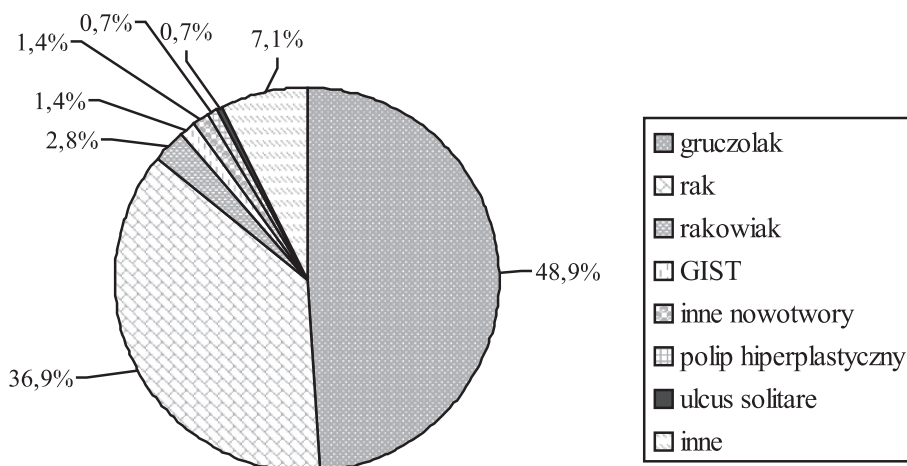
Wycięcie zmiany z marginesem tkanek otaczających odbywało się przy pomocy rektoskopu operacyjnego firmy Wolf, średnicy 40 mm i długości od 10 do 20 cm, pod kontrolą optyki stereoskopowej. Instrument posiadał 4 porty dostępu: 1 kanał dla optyki oraz 3 kanały robocze dla nożyczek, kleszczyków, instrumentu wielofunkcyjnego, koagulacji argonowej i ultradźwiękowej, pompy ssąco-płuczającej. Rektoskop przymocowany był do stołu operacyjnego za pomocą ramienia stabilizacyjnego. Pole operacyjne uzyskiwano przez insuflację odbytnicy dwutlenkiem węgla. W celu rejestracji zabiegu stosowano tor wizyjny. W każdym przypadku raka resekcja guza odbywała się z pełną grubością ściany odbytnicy (TEM-FT). Każdorazowo wycinano margines 1 cm makroskopowo zdrowej ściany odbytnicy. Dodatkowo po wycięciu guza wraz z marginesem, usuwano 5 mm szerokości fragment ściany odbytnicy jako dodatkowy margines. Ciągłość odbytnicy odtwarzano szwem ciągłym PDS 3/0.

Ostateczna ocena histopatologiczna guzów dokonywana była przez jednego patologa (K.N.) na podstawie preparatów parafinowych wybarwianych standardowo. Za kryterium braku radykalności onkologicznej przyjęto margines zdrowej ściany jelita wokół guza mniejszy niż 10 mm oraz naciekanie pełnej grubości mięśniówki.

Żywienie doustne włączano od 12 do 36 godzin po zabiegu operacyjnym, rehabilitację oddechową i pionizację osiągnano w ciągu 6 do 12 godzin. Pełne uruchomienie pacjenta uzyskiwano do 24 godzin od operacji. Chorzy wypisywani byli do domu w ciągu 48 do 72 godzin od zabiegu.

Wszyscy pacjenci poddawani są prospektywnemu *follow-up* z kontrolą co 3 miesiące do 1 roku od zabiegu, następnie co 6 miesięcy między 1 a 5 rokiem od operacji. Po 5 latach chorzy wchodzi w półtoraroczny tryb obserwacji kontynuowany do 10 lat po zabiegu operacji. *Follow-up* obejmuje wywiad i badanie fizykalne, badanie USG, rektoskopię, TRUS, kolonoskopię, badanie manometryczne, prześwietlenie klatki piersiowej oraz oznaczenie markerów nowotworowych (CEA i CA-19.9).

Badanie manometryczne było jednym z elementów oceny przed-, jak i pooperacyjnej. Wykonywano je u każdego chorego kwalifikowanego do operacji przedodbytniczej chirurgii



Ryc. 1. Wskazania do wykonania operacji sposobem TEM

endoskopowej. W grupie chorych poddanych neoadiuwantowej radioterapii manometria zwieraczy była wykonywana przed napromienianiem oraz przed zabiegiem operacyjnym. W trakcie *follow-up* badanie manometryczne wykonywano w 3, 6 i 12 miesiącu po operacji. Badanie manometryczne obejmowało ocenę takich parametrów jak: ciśnienie podstawowe (*resting anal pressure* – RAP), ciśnienie wspomagane (*squeez anal pressure* – SAP), długość strefy podwyższonego ciśnienia (*high-pressure zone length* – HPZL) i asymetrię radialną (*radial asymetry* – RA) [15].

Przezodbytnicza ultrasonografia była podstawową metodą oceny guza nowotworowego, regionalnego układu chłonnego, struktury zwieraczy odbytu oraz blizny po leczeniu operacyjnym. W związku z wysoką czułością i swoistością TRUS, porównywalną z tomografią rezonansu magnetycznego, a jednocześnie dostępnością i niską ceną, spiralna tomografia komputerowa miednicy była wykonywana jedynie w przypadkach wątpliwych i podejrzeniu wznowy procesu nowotworowego [16-19].

Wyniki

W okresie od kwietnia 1996 do grudnia 2003 wykonano 141 operacji sposobem przezodbytnicznej mikrochirurgii endoskopowej – TEM. Wskazaniami do zbiegu były: w 69 przypadkach gruczolak, 52 – rak, 4 – rakowiak i 2 – GIST (Ryc. 1).

Operowano 52 chorych z rakiem odbytnicy. Z dalszej analizy wyłączono 2 chorych z zaawansowanym rakiem, u których wykonano zabieg cytoredukcyjny, oraz 1 chorą z rakiem w stopniu zaawansowania T3.

Analizie wyników zastosowanego leczenia poddano 49 chorych z rakiem odbytnicy: 22 kobiety (44,9%) i 27 mężczyzn (55,1%) w wieku 33-85 lat (średnia 61,3 roku). Średnica guza (łącznie rak T1/T2 i Tis) wynosiła 1-8 cm (średnio 3,2 cm), odległość od linii grzebieniastej 1 – 18 cm (średnia 7,6 cm) (Tab. I). W pooperacyjnym badaniu histopatologicznym w 28 przypadkach (57,1%) stwierdzono *carcinoma in situ*, a w 21 (42,9%) raka inwazyjnego (T1/T2). U 7 chorych (33,3%) z guzem T1/T2 zastosowano leczenie neoadiuwantowe – 3 chorych (14,3%) przeszło pięciodniową radioterapię, a 4 (19%)

Tab. I. Charakterystyka grupy

Tab. I. Charakterystyka grupy	
Płeć	
mężczyźni	23
kobiety	30
Średni wiek (lata)	61,3 ± 12
Zaawansowanie guza	
Tis	28
T1/T2	21
Wielkość guza (cm)	
średnia	3,2 ± 1,7
min	1
max	8
Odległość od linii grzebieniastej (cm)	
średnia	7,6 ± 3,9
min	1
max	18

Tab. II. Wyniki leczenia metodą przezodbytnicznej mikrochirurgii endoskopowej w materiale własnym

	Tis	T1/T2	Łącznie
Chorzy operowani	28	21	49
Zabieg nieradykalny	3 (10,7%)	4 (19%)	7 (14,3%)
Wznowa miejscowa	1 (4%)	–	1 (2,4%)
Przerzuty odległe	–	2 (11,8%)	2 (4,8%)
Powikłania	5 (17,8%)	4 (20%)	9 (18,7%)
Zgon	–	2 (9,5%)	2 (4,1%)

Tab. III. Powikłania po operacji sposobem TEM

	Tis	T1/T2	Łącznie
Powikłania			
Uszkodzenie otrzewnej	1	1	2
Rozejście się linii szwu	–	1	1
Zapalenie płuc	1	1	2
Odczyn oponowy po znieczuleniu	1	–	1
Zaburzenia anorektalne	2	1	3
Łącznie	5	4	9

zakwalifikowano do radiochemioterapii. Wyniki leczenia przedstawiają Tabele II i III.

Brak właściwej radykalności onkologicznej (marginesy zdrowej ściany jelita wokół guza mniejszy niż 10 mm oraz naciekanie pełnej grubości mięśniówki jelita) stwierdzono u 7/49 chorych (14,3%) w badaniu histopatologicznym wyciętego preparatu. 6 z nich przeszło zabieg radykalny. Jeden chory nie zgodził się na proponowaną reoperację. Powikłania wystąpiły u 9 chorych (18,75%) operowanych sposobem TEM: 1 przypadek rozejścia się linii szwów, 3 przypadki przejściowych zaburzeń anorektalnych, 1 przypadek reakcji oponowej po znieczuleniu podpajęczynówkowym, 2 przypadki zapalenia płuc oraz 1 przypadek uszkodzenia otrzewnej w czasie zabiegu. Żaden z chorych nie wymagał reoperacji z powodu powikłań. Nie wystąpił przypadek zgonu w okresie okołoperacyjnym. Wznowę miejscową raka stwierdzono u 1 chorego (2,3%). U 2 chorych (4,6%) wystąpiły przerzuty odległe. Dwóch chorych zmarło z powodu progresji choroby nowotworowej.

Carcinoma in situ

Wśród poddanej analizie grupie 49 chorych, raka *in situ* stwierdzono w 28 przypadkach. Trzech chorych (10,7%) reoperowano z powodu braku radykalności onkologicznej – wykonano 1 brzuszno-kroczoową amputację odbytu.

nicy, 1 przednią resekcją oraz 1 zabieg sposobem TEM. Wznowę miejscową raka obserwowano u 1/25 chorych (4%). Powikłania wystąpiły w 5 przypadkach (17,8%): 2 przypadki zaburzeń anorektalnych, 1 odczyn oponowy po znieczuleniu, 1 przypadek uszkodzenia otrzewnej oraz 1 przypadek zapalenia płuc. W tej grupie nie obserwowano zgonu z powodu progresji choroby nowotworowej.

Rak inwazyjny (T1/T2)

W badanej grupie 49 chorych z rakiem odbytnicy, raka w stopniu zaawansowania T1 lub T2 stwierdzono u 21 chorych. 7 z nich (33,3%) przeszło neoadiuwantową radio- lub radiochemioterapię. W 14 przypadkach (66,7%) wykonano jedynie miejscowe wycięcie raka, bez leczenia neoadiuwantowego. Z powodu braku radykalności onkologicznej wykonano 3 (14,3%) brzuszno-kroczone amputacje odbytnicy, w tym jedną bezpośrednio po zabiegu TEM, na podstawie doraźnego badania histopatologicznego. Mimo nieradykalnej operacji miejscowego wycięcia 1 chory nie zgodził się na proponowaną reoperację. Powikłania obserwowano u 4/20 chorych (20%): 1 rozejście się linii szwów, 1 przypadek uszkodzenia otrzewnej w trakcie operacji, 1 przypadek nietrzymania stolca i 1 przypadek zapalenia płuc w przebiegu pooperacyjnym. Z powodu wznowy raka reoperowano dwóch chorych (11,8%).

W grupie chorych poddanych radioterapii w 3 przypadkach stwierdzono całkowitą odpowiedź na radioterapię – brak komórek nowotworowych w badanym preparacie, u 2 chorych wystąpił *downstaging* guza, a u 2 chorych zastosowana radioterapia nie miała żadnego wpływu na stopień zaawansowania raka (Tab. IV). Z powodu braku radykalności onkologicznej reoperowano 1 chorego (14,3%). Wystąpił 1 przypadek (14,3%) wznowy syste-

Tab. IV. Porównanie wpływu radioterapii na wyniki leczenia

	Radioterapia	Bez radioterapii
Liczba chorych	7	14
Brak radykalności onkologicznej	1 (14,3%)	3 (21,4%)
Wznowa	1 (16,6%)	1 (9,1%)

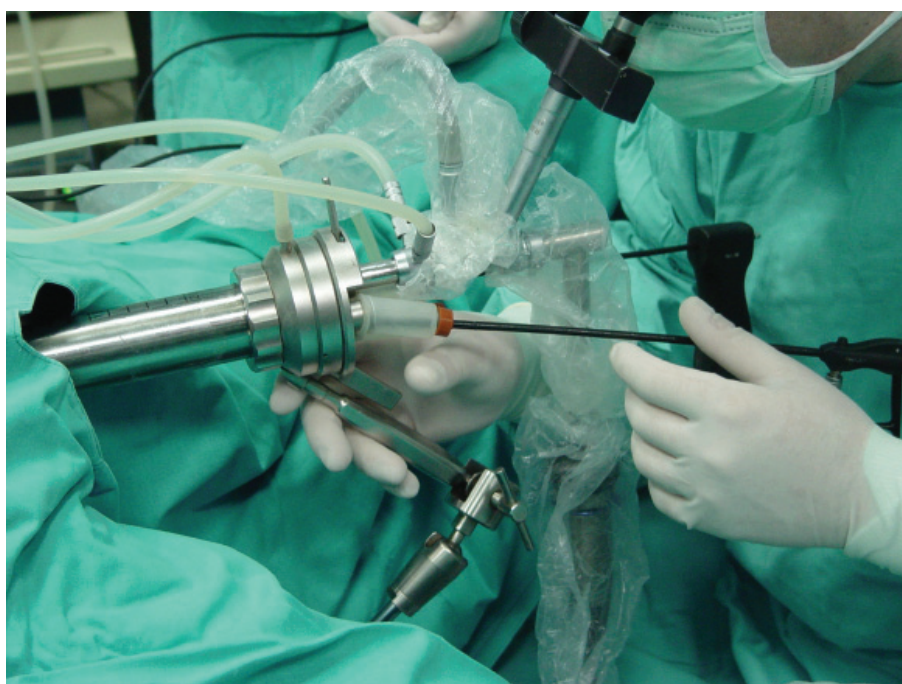
mowej. Chora ta zmarła w następstwie rozwoju choroby nowotworowej.

W grupie chorych bez leczenia neoadiuwantowego z powodu braku radykalności onkologicznej reoperowano 2 chorych (14,3%). 1 chory nie zgodził się na proponowaną reoperację. W trakcie *follow-up* u 1 chorego (8,3%) stwierdzono przerzuty odległe. Chory ten zmarł w wyniku progresji choroby.

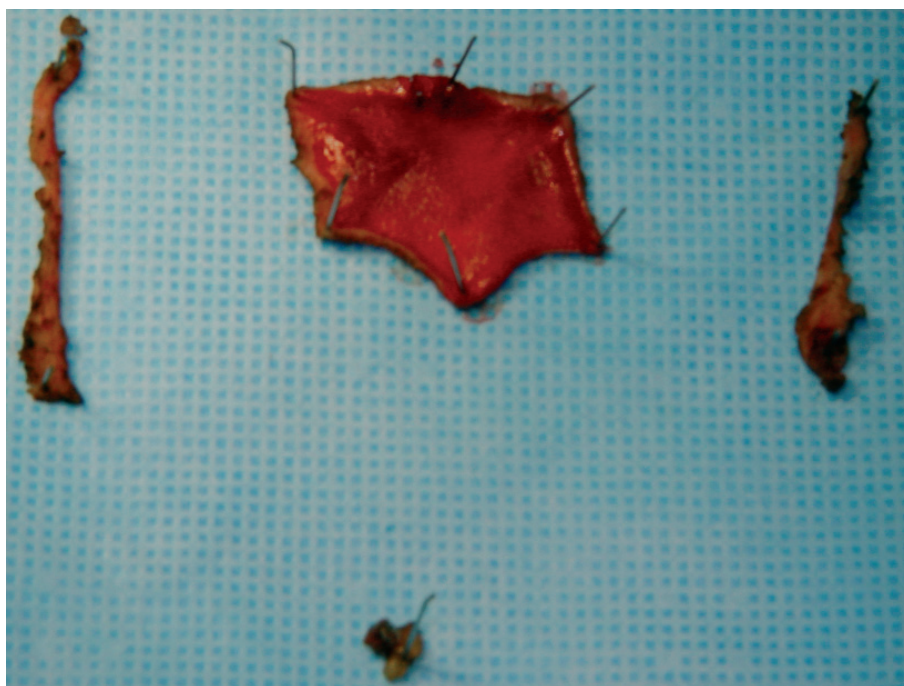
Omówienie wyników

Standardem w leczeniu nowotworów odbytnicy są zabiegi radykalne: przednia resekcja odbytnicy oraz brzuszno-kroczone lub brzuszno-krzyżowa amputacja odbytnicy. O ile nikt nie kwestionuje konieczności radykalnego leczenia zaawansowanych nowotworów, o tyle w przypadku gruczolaków i nisko zaawansowanych raków poszukiwane są metody cechujące się równie niskim odsetkiem wznów i odległymi przeżyciami, przy zdecydowanie mniejszej ilości powikłań.

Zabiegi sposobem TEM cechują się stosunkowo niskim odsetkiem wznów (w przeciwieństwie do konwencjonalnych zabiegów miejscowego wycięcia w rozwi-rakach Parksa) przy zdecydowanie niższej ilości powi-



Ryc. 2. Rektoskop operacyjny



Ryc. 3. Preparat wycięty sposobem przezodbytnicznej mikrochirurgii endoskopowej

kłań niż w radykalnych resekcjach. Wynika to zarówno z oprzyrządowania, jak i stosowanej techniki operacyjnej [7]. W naszym materiale 3 zabiegi były uzupełniane przez wycięcie dolnej części guza w rozwierakach Parksa. Stosowano tę technikę w przypadku nisko położonych guzów, gdy brzeg zmiany sąsiedował z linią grzebieniastą.

W badanej grupie chorych powikłania obserwowaliśmy ogółem w 18,75% przypadków (17,8% w grupie z rakiem *in situ*, 20% w grupie z rakiem inwazyjnym – różnica między grupami statystycznie nieznamienista). Odsetek powikłań jest zgodny z danymi publikowanymi w dostępnym piśmiennictwie, gdzie waha się między 3,4% [2] a 38,2% [20]. Również skład jakościowy i ilościowy powikłań nie różni się od wyników innych autorów [2, 14, 20-21]. Najczęstszym powikłaniem, które obserwowaliśmy, było przejściowe zaburzenia anorektalne – 3 przypadki, ponadto u 2 chorych wystąpiło zapalenie płuc, w 1 przypadku stwierdzono rozejście się linii szwów oraz, także w 1 przypadku, uszkodzenie otrzewnej w trakcie zabiegu. W przeciwieństwie do wyników niektórych autorów [7, 22] żaden z chorych operowanych w naszej klinice nie wymagał reoperacji z powodu powikłań. W literaturze opisywane są pojedyncze przypadki zgonu z powodu powikłań po operacjach sposobem TEM. Zgony w tej grupie chorych wynikają z powikłań sercowo-płucnych [22], lub z powodu posocznicy związanej z infekcją rany pooperacyjnej [23]. W naszym materiale nie obserwowaliśmy zgonu w przebiegu powikłań pozabiegowych [7, 22, 23].

Bezdiskusyjną korzyścią zabiegów resekcyjnych, szczególnie w przypadku zaawansowanych nowotworów odbytnicy, jest możliwość wykonania limfadenektomii i uzyskanie pewnej radykalności onkologicznej. Jest to możliwe dzięki dokładnej ocenie zaawansowania procesu

w całym preparacie, obejmującym nie tylko wycinek ściany jelita, ale wszystkie tkanki mezorektum. Przekłada się to na stosunkowo niski odsetek wznów oraz wysoki odsetek przeżyć pięcioletnich. Wycięcia sposobem TEM nie stwarzają możliwości wykonania limfadenektomii, jednak wg danych z literatury przerzuty w regionalnych węzłach chłonnych obserwuje się w 0 do 12% przypadków guzów T1 i 12 do 28% guzów T2 [24-26]. W świetle powyższych informacji nie dziwią gorsze wyniki (w porównaniu z zabiegiem resekcyjnym) leczenia sposobem TEM raka o wysokiej złośliwości [11, 14]. Natomiast w przypadku ograniczenia grupy chorych, tak iż spełniają kryteria opracowane przez Hermanka i Galla w 1986 r., wyniki miejscowego wycięcia i zabiegów resekcyjnych są porównywalne [2, 14, 24]. W trakcie *follow-up* wznówę miejscową lub przerzuty odległe stwierdzono u ogółem 3/42 chorych (7,1%). W grupie raka Tis wystąpił 1 przypadek wznowy miejscowej (4%). W grupie T1/T2 obserwowano 2 przypadki (11,8%) wznowy raka (przerzuty do wątroby). W tej grupie 2 chorych zmarło z powodu progresji choroby nowotworowej. Powyższe wyniki, porównywalne z danymi z piśmiennictwa [2, 11, 14] wskazują na konieczność starannej selekcji chorych do zabiegu sposobem TEM. 2 przypadki przerzutów odległych (11,8%) poddają w wątpliwość zasadność stosowania operacji TEM w przypadku inwazyjnego raka odbytnicy, zwłaszcza w stopniu T2 i wyższym. Zastosowana radioterapia miała charakter neoadiuwantowej sterylizacji tkanek mezorektum i miednicy. W związku z niewielką grupą chorych poddanych radioterapii przedoperacyjnej trudno określić czy wpływa ona istotnie na poprawę wyników leczenia. Niemniej obserwowaliśmy pozytywny efekt w postaci *downstagingu*, a nawet całkowitej odpowiedzi, tj. wyleczenia z komórek raka. Niektóre dane z piśmiennictwa [3, 21] sugerują na istotną poprawę wyników odległych

po stosowaniu neoadiuwantowej radioterapii – porównywalnych z zabiegami resekcyjnymi, jednak w znacznej części badań wyniki kształtują się na poziomie podobnym do osiągniętego w naszym badaniu [3, 21, 22, 27, 28]. Obserwacje te są zachęcające i stanowią podstawę dalszych badań klinicznych.

Wnioski

Operacje sposobem przezodbytnicznej mikrochirurgii endoskopowej są przydatną metodą leczenia nisko zaawansowanego raka odbytnicy o wymiarze nie przekraczającym 3 cm.

W związku z koniecznością zapewnienia radykalności onkologicznej i ograniczeniami technicznymi konieczna jest precyzyjna kwalifikacja chorych poddawanych miejscowemu wycięciu raka odbytnicy.

Nadal otwartym problemem pozostaje możliwość wykonywania zabiegów TEM w bardziej zaawansowanych grupach nowotworów.

Prof. dr hab. med. Jan Kulig

I Katedra Chirurgii Ogólnej i Klinika Chirurgii Gastroenterologicznej
Collegium Medicum Uniwersytetu Jagiellońskiego
ul. Kopernika 40, 31-501 Kraków
e-mail: mskulig@cyf-kr.edu.pl

Piśmiennictwo

- Wu J, Fazio V. Management of rectal Cancer. *J Gastrointestinal Surg* 2004; 8: 139-49.
- Heintz A, Morschel M, Junginger T. Comparison of results after transanal endoscopic microsurgery and radical resection for T1 carcinoma of the rectum. *Surg Endosc* 1998; 12: 1145-8.
- Lezoche E, Guerrieri M, Paganini AM i wsp. Long-term Results of Patients with pT2 Rectal Cancer Treated with Radiotherapy and Transanal Endoscopic Microsurgical Excision. *World J Surg* 2002; 26: 1170-4.
- Buess G i wsp. Technique and results of transanal endoscopic microsurgery in early rectal cancer. *Am J Surg* 1992; 163: 63-70.
- Buess G i wsp. Das System für die transanale endoskopische Rektumoperation. *Chirurg* 1984; 55: 677-80.
- Mörschel M, Heintz A, Bußmann M i wsp. Follow-up after transanal endoscopic microsurgery or transanal excision of large benign rectal polyps. *Langenbeck's Arch Surg* 1998; 383: 320-4.
- Langer C, Liersch T, Süß M i wsp. Surgical cure for early rectal carcinoma and large adenoma: transanal endoscopic microsurgery (using ultrasound or electrosurgery) compared to conventional local and radical resection. *Int J Colorectal Dis* 2003; 18: 222-9.
- Kato K, Saito T, Matsuda M i wsp. Successful treatment of rectal anastomotic stenosis by transanal endoscopic microsurgery (TEM) using the contact Nd: YAG laser. *Surg Endosc* 1997; 11: 485-7.
- Winde G, Reers B, Berns T, Bunte H. Transanal endoscopic microsurgical resection of anastomotic stricture following anterior resection of the rectum. *Aktuelle Chirurgie* 1995; 30: 136-9.
- Pigot F, Bouchard D, Mortaji M i wsp. Local excision of rectal villous adenomas. *Dis Colon Rectum* 2003; 46: 1345-50.
- Bentrem D i wsp. T1 Adenocarcinoma of the Rectum. Transanal excision or radical surgery. *Ann Surg* 2005; 242: 472-9.
- Demartines N, von Flue MO, Harder FH. Transanal Endoscopic Microsurgical Excision of Rectal Tumors: Indications and Results. *World J Surg* 2001; 25: 870-5.
- Heintz A, Morschel M, Junginger T. Comparison of results after transanal endoscopic microsurgery and radical resection for T1 carcinoma of the rectum. *Surg Endosc* 1998; 12: 1145-8.
- Lee W, Lee D, Choi S i wsp. Transanal endoscopic microsurgery and radical surgery for T1 and T2 rectal cancer. *Surg Endosc* 2003; 17: 1283-7.
- Herman RM, Richter P, Wałęga P, Popiela T. Anorectal sphincter function and rectal barostat study in patients following transanal endoscopic microsurgery. *Int J Colorectal Dis* 2001; 16: 370-6.
- Kwok H, Bissett IP, Hill GL. Preoperative staging of rectal cancer. *Int J Colorectal Dis* 2000; 15: 9-20.
- Garcia-Aguilar J, Pollack J, Lee SH i wsp. Accuracy of endorectal ultrasonography in preoperative staging of rectal tumors. *Dis Colon Rectum* 2002; 45: 10-15.
- Sailer M, Leppert R, Kraemer M, Fuchs K-H, Thiede A. The value of endorectal ultrasound in the assessment of adenomas T1- and T2-carcinomas. *Int J Colorectal Dis* 1997; 12: 214-9.
- Hernandez de Anda E, Lee SH, Finne CO i wsp. Endorectal ultrasound in the follow-up of rectal cancer patients treated by local excision or radical surgery. *Dis Colon Rectum* 2004; 47: 818-24.
- Gavagan J, Whiteford M, Swanstrom L. Full-thickness intraperitoneal excision by transanal endoscopic microsurgery does not increase short-term complications. *Am J Surg* 2004; 187: 630-4.
- Guerrieri M, Feliciotti F, Baldarelli M i wsp. Sphincter-saving surgery in patients with rectal cancer treated by radiotherapy and transanal endoscopic microsurgery: 10 years' experience. *Dig Liver Dis* 2003; 35: 876-80.
- de Graaf EJ, Doornebosch PG, Stassen LP i wsp. Transanal endoscopic microsurgery for rectal cancer. *Eur J Cancer* 2002; 38: 904-10.
- Klaue HJ, Bauer E. Retroperitoneale Phlegmone nach transanal endoskopisch-mikrochirurgischer Excision eines Rectumadenoms. *Chirurg* 1997; 68: 84-6.
- Hermanek P, Gall FP. Early (microinvasive) colorectal carcinoma. Pathology, diagnosis, surgical treatment. *Int J Colorectal Dis* 1986; 1: 79-84.
- Mellgren A, Sirivongs P, Rothenberger DA i wsp. Is local excision adequate therapy for early rectal cancer? *Dis Colon Rectum* 2000; 43: 1064-429.
- Minsky BD, Rich T, Recht A i wsp. Selection criteria for local excision with or without adjuvant radiation therapy for rectal cancer. *Cancer* 1989; 63: 1421-9.
- Ruo L, Guillem J, Minsky B i wsp. Preoperative radiation with or without chemotherapy and full-thickness transanal excision for selected T2 and T3 distal rectal cancers. *Int J Colorectal Dis* 2002; 17: 54-8.
- Nakagoe T, Ishikawa H, Sawai T i wsp. Long-term outcomes of radical surgery after gasless video endoscopic transanal excision of T1/T2 rectal cancers. *Eur J Surg Oncol* 2004; 30: 638-42.

Otrzymano: 19 kwietnia 2006 r.

Przyjęto do druku: 31 maja 2006 r.