

## Opis przypadku • Case report

**Pęcherzyca paraneoplastyczna późnym skutkiem całkowitej resekcji czerniaka skóry?**

Marek Bębenek

*W pracy przedstawiono przypadek 28-letniej pacjentki, u której pod koniec 2000 r. przy okazji cięcia cesarskiego usunięto również znamię skórne zlokalizowane na prawym udzie. Badanie histopatologiczne wykazało obecność czerniaka w III stopniu naciekania według klasyfikacji Clarka. W dalszych badaniach wykluczono zajęcie regionalnych węzłów chłonnych oraz rozsiew nowotworu. Półtora roku po resekcji w obrębie blizny powstałej po wycięciu czerniaka pojawiła się wrzodziejąca zmiana skórna. Następnie grudkowo-plamiasta wysypka objęła całą okolice pachwiny, z czasem rozszerzając się na resztę uda i inne części ciała. Obecnie zmiany występują na obszarze całej skóry oraz błony śluzowej jamy ustnej. Ponadto, od połowy 2004 r., pacjentka uskarża się na powracające ataki duszności oraz bóle mięśni i stawów. Pomimo konsultacji w licznych ośrodkach specjalistycznych w Polsce i w Stanach Zjednoczonych, nie udało ustalić się przyczyn wysypki i zaburzeń stanu ogólnego oraz wdrożyć skutecznej terapii. Szczegółowa analiza dostępnego piśmiennictwa wskazuje na możliwość pęcherzyca paraneoplastycznej (PNP). Gdyby diagnoza ta potwierdziła się, byłby to niezwykle rzadki przypadek, gdyż zmiany przypominające PNP pojawiły się w 2 lata po całkowitym wycięciu pierwotnego nowotworu i wykluczeniu jego wznowy.*

**Paraneoplastic pemphigus as a late consequence of the complete resection of a skin melanoma?**

*The paper presents the case of a 28-year old woman who underwent excision of a cutaneous nevus of the right thigh at the time of cesarean section. Histopathological examination revealed Clark III melanoma. Further examination, however, excluded both regional lymph node involvement and metastases. A year and a half after resection an ulcerative cutaneous lesion appeared within the scar of the excised melanoma. Subsequently, a maculo-nodular rash spread over the entire right groin, and, afterwards, over the rest of the thigh and other parts of the body. Currently lesions are present on the entire skin, as well as on the oral mucosa. Moreover, recurring episodes of dyspnea and joint and muscle pain are being reported since mid-2004. Although the patient has consulted numerous specialist clinics in Poland and the United States, the reason for the skin rash and systemic disorders is still not understood and effective treatment has not been implemented. Detailed analysis of available literature suggests that the case represents paraneoplastic pemphigus (PNP). However, if this were the case it would be exceptional, because the PNP-like lesions had developed two years after the complete removal of the neoplasm and the exclusion of its recurrence.*

**Słowa kluczowe:** pęcherzyca paraneoplastyczna, czerniak złośliwy, wysypka

**Key words:** paraneoplastic pemphigus, malignant melanoma, rash

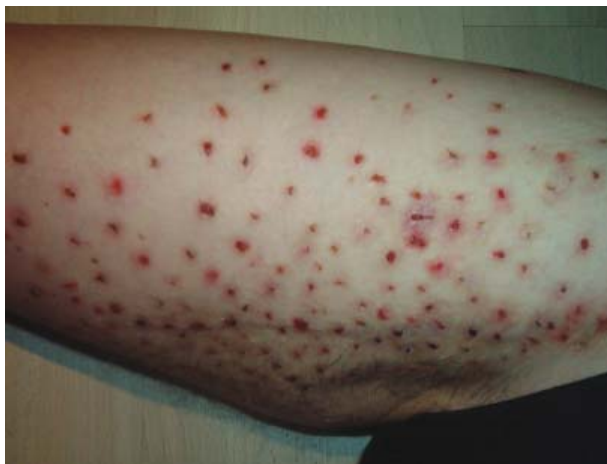**Wstęp**

Podstawą skutecznej terapii czerniaka złośliwego skóry jest jego wczesne rozpoznanie i doszczętne wycięcie. Zdarza się jednak, że spełnienie tych wymogów nie gwarantuje pełnego wyleczenia. Praca przedstawia przypadek pacjentki, u której całkowita resekcja czerniaka skóry zapoczątkowała serię zaburzeń ogólnoustrojowych o wciąż niezdiagnozowanej etiopatogenezie.

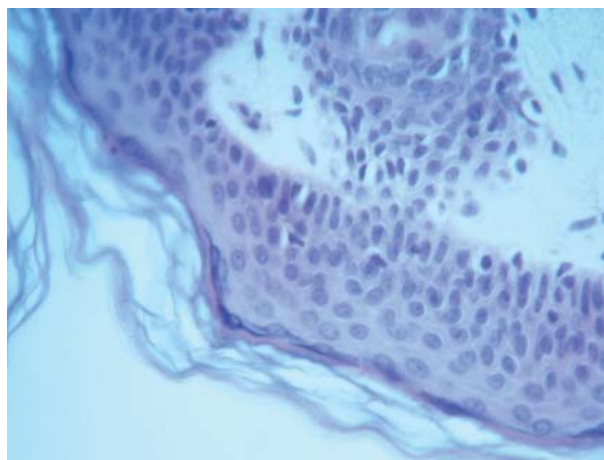
**Opis przypadku**

W dniu 21 grudnia 2000 r. u 28-letniej kobiety przeprowadzono cesarskie cięcie. Jednocześnie u chorej usunięto znamię skórne z prawego uda, zauważone po raz pierwszy cztery lata wcześniej. Znamię wycięto z 3-centymetrowym marginesem. Badanie histopatologiczne wykazało czerniaka w III stopniu naciekania według klasyfikacji Clarka. W związku z powyższym pacjentkę zakwalifikowano do dalszego leczenia onkologicznego w Dolnośląskim Centrum Onkologii (DCO) we Wrocławiu.

8 stycznia 2001 r. chora została umieszczona na I Oddziale Chirurgii Onkologicznej DCO. Dwa dni później przeprowadzono u niej prawostronną limfangiektomię.



Ryc. 1. Wysypka i owrzodzenia pachwiny



Ryc. 2. Obraz mikroskopowy zmian skórnych, HE x 100

mię biodrowo-pachwinową. Badanie histopatologiczne wyciętych węzłów chłonnych nie wykazało obecności zmian przerzutowych. Mimo to, w dniu 11 lutego 2001 r. stan pacjentki pogorszył się. Chora uskarżała się na duszności i osłabienie. Przeprowadzone badanie izotopowe płuc wykazało mikrozatorowość. Pacjentkę skierowano na konsultację w Katedrze i Klinice Chirurgii Naczyniowej Akademii Medycznej we Wrocławiu, gdzie poddano ją leczeniu trombolitycznemu, które doprowadziło do poprawy jej stanu.

Kontrolne badania: USG i KT, przeprowadzone w sierpniu 2001 r., wykazały obecność zmian ogniskowych w wątrobie w okolicy więzadła obłego.

W rezultacie, 10 września 2001 r. pacjentkę ponownie przyjęto na I Oddział Chirurgii Onkologicznej DCO. Podczas przeprowadzonej dwa dni później laparotomii, w prawym płacie wątroby wykryto dwie zmiany guzkowe, jednakże w badaniu histopatologicznym wykluczono ich złośliwy charakter.

W okresie od czerwca do listopada 2001 r. u pacjentki doszło do znacznej utraty masy ciała (z 96 kg do 48 kg), bez towarzyszących odchyłeń w badaniach laboratoryjnych.

W połowie sierpnia 2002 r. na prawym udzie, w miejscu bliższym po usunięciu czerniaka, pojawiła się wrzodziejąca zmiana skórna. Po upływie 2-3 tygodni grudkowo-plamiasta wysypka objęła całą okolicę pachwiny, z czasem rozszerzając się na resztę uda (Ryc. 1, 2).

Od marca 2004 r. wrzodziejące zmiany pojawiały się stopniowo na innych częściach ciała. W chwili obecnej są one widoczne na całej powierzchni skóry oraz błonie śluzowej jamy ustnej. Ponadto, od połowy 2004 r. pacjentka uskarża się na powracające ataki duszności oraz bóle mięśni i stawów.

Pomimo konsultacji w licznych ośrodkach specjalistycznych w Polsce i w Stanach Zjednoczonych, nie udało ustalić się przyczyny wysypki ani zaburzeń stanu ogólnego.

Wśród potencjalnych rozpoznań najczęściej wymieniano autoimmunologiczne zapalenie naczyń krwionośnych, jednakże nie zostało ono ostatecznie potwierdzone.

Większość podjętych prób leczenia ogólnoustrojowego i miejscowego okazała się bądź całkowicie nieskuteczna, bądź też przyniosła jedynie przejściową poprawę. Obiecujące wydawały się jedynie wyniki ogólnoustrojowego leczenia prednizonem (encorton, 30-60 mg dziennie), jednakże terapię przerwano po miesiącu ze względu na nietolerancję leku.

## Dyskusja

W związku z brakiem ostatecznej diagnozy przeprowadzono wnikliwą analizę dostępnego piśmiennictwa. Historia choroby pacjentki wskazywała na autoimmunologiczne podłoże zanotowanych zaburzeń, stanowiących prawdopodobnie reakcję organizmu na antygeny czerniaka. Spośród wymienianych w literaturze reakcji tego typu, najbardziej prawdopodobną diagnozą wydaje się być pęcherzyca paraneoplastyczna (PNP). Choroba ta ma podłoże autoimmunologiczne i jest często (tj. w ponad 80% przypadków) powiązana z zaburzeniami limfoproliferacyjnymi [1-4]. Istnieją jednak także doniesienia na temat współistnienia PNP z guzami litymi, takimi jak raki, mięsaki, czerniak złośliwy i inne nowotwory skóry [4].

PNP została po raz pierwszy opisana przez Anhalt i in. [5]. Zaproponowane przez cytowanych autorów kryteria diagnostyczne tej choroby to: 1) wrzodziejąca wysypka na powierzchni skóry i błonach śluzowych, 2) zmiany akantolityczne nabłonka i naskórka z liszajowatym zapaleniem skóry (*interface dermatitis*), 3) obecność przeciwciał IgG oraz białka C<sub>3</sub> w przestrzeniach międzykomórkowych lub/i wzdłuż błony podstawnej oraz 4) obecność specyficznych przeciwciał oraz białek z grupy desmoplakiny i desmogleiny w surowicy [5]. U większości chorych obserwowane są wrzodziejące zmiany błony śluzowej jamy ustnej oraz spojówek. Zmiany skórne, jeżeli w ogóle występują, pojawiają się w okolicach narządów płciowych [6].

Spośród wymienionych kryteriów diagnostycznych PNP, w opisywanym przypadku zaobserwowano makro- i mikroskopowo widoczne zmiany skórne, rozprzestrzeniające się z okolic narządów płciowych. Pacjentka cierpi

także na podobne do wspomnianych wyżej zmiany błony śluzowej jamy ustnej. Ponadto, chora skarżyła się w ostatnim czasie na nadwrażliwość spojówek, co może wskazywać na ich zajęcie. Występujące zaburzenia ogólnoustrojowe, w szczególności problemy z oddychaniem, również mogą być konsekwencją PNP, ponieważ w przebiegu tej choroby stwierdza się czasem zmiany w obrębie nabłonka pęcherzyków płucnych, prowadzące do niewydolności oddechowej [7-11].

Skuteczność leczenia prednizonem także wskazuje na trafność diagnozy PNP. W piśmiennictwie przytaczane są dowody efektywności tego rodzaju terapii, choć zdarzają się przypadki nietolerancji leku, co miało miejsce także u opisanej chorej [12].

Rokowanie u chorych na PNP jest zazwyczaj złe; 90% z nich umiera w przeciągu dwóch lat, a średni czas przeżycia w większości przypadków wynosi 3 miesiące od postawienia diagnozy [13, 14].

Powyższe dane odnoszą się jednakże do chorych na PNP, u których pojawienie się zmian śluzówkowo-skórnych poprzedziło rozwój głównej zmiany złośliwej lub wystąpiły one jednocześnie [15]. Opisany przypadek może być pod tym względem wyjątkowy, ze względu na to, że zmiany pęcherzycowe wystąpiły po upływie dwóch lat od całkowitego usunięcia czerniaka i wykluczenia jego wznowy.

**Dr n. med. Marek Bębnek**  
I Oddział Chirurgii Onkologicznej  
Dolnośląskie Centrum Onkologii we Wrocławiu  
pl. Hirszfelda 12, 53-413 Wrocław  
e-mail: bebmar@dco.com.pl

12. Tilakartne WM, Dissanayake M. Paraneoplastic pemphigus: a case report and review of literature. *Oral Dis* 2005; 11: 326-9.
13. Helm TN, Camisa C, Valenzuela R i wsp. Paraneoplastic pemphigus. A distinct autoimmune vesiculobullous disorder associated with neoplasia. *Oral Surg Oral Med Oral Pathol* 1993; 75: 209-13.
14. Mimouni D, Anhalt GL, Lazarova Z i wsp. Paraneoplastic pemphigus in children and adolescents. *Br J Dermatol* 2002; 147: 725-32.
15. Kimyai-Asai A, Jih MH. Paraneoplastic pemphigus. *Int J Dermatol* 2001; 40: 367-72.

Otrzymano: 3 października 2006 r.

Przyjęto do druku: 5 marca 2007 r.

## Piśmiennictwo

1. Norris DL, Saywell MS, Strutton GM i wsp. Pemphigus vulgaris associated with spindle cell thymoma. *Australian J Dermatol* 1993; 34: 97-102.
2. Dega H, Laporte JL, Joly P i wsp. Paraneoplastic pemphigus associated with Hodgkin's disease. *Br J Dermatol* 1998; 138: 196-8.
3. Lee JJ, Kim SC, Kim HS i wsp. Paraneoplastic pemphigus associated with follicular dendritic cell sarcoma arising from Castleman tumour. *J Am Acad Dermatol* 1999; 40: 294-7.
4. Kaplan I, Hodak E, Ackerman L i wsp. Neoplasms associated with paraneoplastic pemphigus: a review of literature with emphasis on non-haematologic malignancy and oral manifestations. *Oral Oncology* 2004; 40: 553-62.
5. Anhalt GL, Kim SC, Stanley JR i wsp. Paraneoplastic pemphigus: an autoimmune mucocutaneous disease. *N Engl J Med* 1990; 323: 1729-35.
6. Hashimoto T. Immunopathology of paraneoplastic pemphigus. *Clin Dermatol* 2001; 19: 675-82.
7. Garcia-Rio F, Alvarez-Sala R, Pino JM. The mechanism of respiratory failure in paraneoplastic pemphigus. *N Engl J Med* 1999; 341: 848.
8. Hasegawa Y, Shimokata K, Ichiyama S i wsp. Constructive bronchiolitis obliterans and paraneoplastic pemphigus. *Eur Respir J* 1999; 13: 934-7.
9. Nousari HC, Deterding R, Wojtczak H i wsp. The mechanism of respiratory failure in paraneoplastic pemphigus. *N Engl J Med* 1999; 340: 1406-10.
10. Takahashi M, Shimatsu Y, Kazama T i wsp. Paraneoplastic pemphigus associated with bronchiolitis obliterans. *Chest* 2000; 117: 603-7.
11. Fujimoto W, Kanehiro A, Kuwamoto-Hara K i wsp. Paraneoplastic pemphigus associated with Castleman's disease and asymptomatic bronchiolitis obliterans. *Eur J Dermatol* 2002; 12: 355-9.