

## Stan obecny i perspektywy rozwoju pozytonowej emisyjnej tomografii w Polsce

Bogdan Małkowski

*W artykule w zwięzły sposób przedstawiono produkcję znacznika FDG i podstawy jego zastosowania, a także zasady badania PET za pomocą FDG. W dalszej części omówiono wskazania do badania PET zgodnie z ustawą regulującą zasady stosowania tej techniki diagnostycznej oraz przedstawiono kierunki jej rozwoju.*

### Positron emission tomography in Poland – present state and prospects

*The paper presents a comprehensive view on the FDG tracer production and the background of its use in diagnostics including FDG study rules. In the following chapters the author discusses the indications for PET examinations according to Polish legal regulations and the present-day state of knowledge as well as future prospects of PET development.*

**Słowa kluczowe:** PET, FDG, onkologia

**Key words:** PET, FDG, oncology

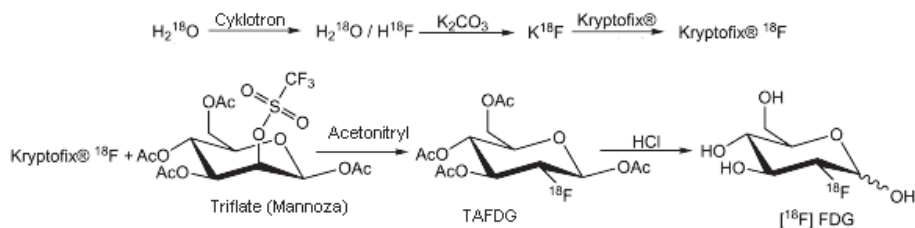
Diagnostyka za pomocą pozytonowej emisyjnej tomografii – PET weszła na stałe do badań w wielu dziedzinach. Jednak jej najszybszy rozwój widoczny jest w onkologii, gdzie ten sposób diagnostyki w warunkach normalnego funkcjonowania zakładu medycyny nuklearnej stanowi ok. 80% skierowań na badania metodą PET.

W znajdującej się w Zakładzie Medycyny Nuklearnej Centrum Onkologii w Bydgoszczy jedynej w Polsce w pełni wyposażonej pracowni PET/CT od 2003 roku przebadano ponad 5000 pacjentów. Należy zauważyć, że powstanie tej pracowni nastąpiło w zaledwie dwa lata po wprowadzeniu aparatów PET/CT do czołowych ośrodków amerykańskich. Możemy więc z dumą mówić o działaniach pionierskich w tej dziedzinie. Po początkowym, trudnym okresie związanym z rozbudzonymi nadziejami, zarówno wśród pacjentów, jak i lekarzy, oraz znacznym oporem w gremiach decyzyjnych, technika PET/CT powoli staje się klasycznym narzędziem w diagnostyce wielu chorób rozrostowych. Doniesienia naukowe z jednej strony i działania informacyjne pracowników naszego

Zakładu z drugiej, prowadzą do właściwego ustawienia metody PET/CT w szeregu badań diagnostycznych, w zależności od jej zastosowania w poszczególnych typach nowotworów.

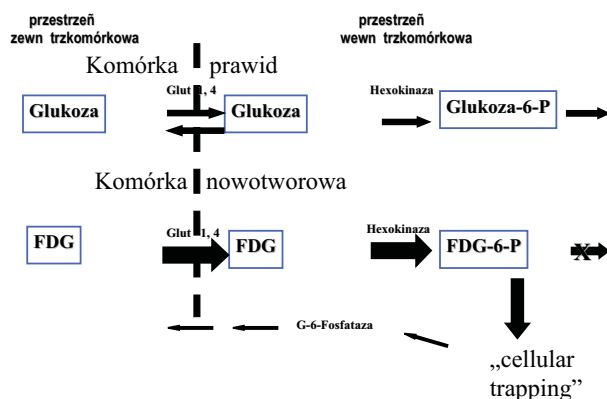
Artykuł ten będzie ogólnym przypomnieniem aspektów technicznych metody pozytonowej emisyjnej tomografii w warunkach Zakładu Medycyny Nuklearnej Centrum Onkologii w Bydgoszczy, połączonym z przeglądem literatury na temat zastosowania diagnostyki typu PET w onkologii i próbą oceny funkcjonowania placówki PET w polskich warunkach. Jest on więc z konieczności ograniczony do badań za pomocą ( $^{18}\text{F}$ ) fluorodeoksyglukozy oraz ( $^{18}\text{F}$ ) fluorku sodu. Są to w chwili obecnej dwa znaczniki produkowane w Pracowni Produkcji Radiofarmaceutyków naszego Zakładu, a jednocześnie jedyne, których użycie dopuszcza kontrakt z Narodowym Funduszem Zdrowia.

Synteza FDG przebiega wieloetapowo (Ryc. 1). Pierwszą jej częścią jest produkcja fluorku ( $^{18}\text{F}$ ), a następnie jego włączenie w pozycję 2 pierścienia cukrowego.



Ryc. 1. Schemat syntezy i wzór strukturalny ( $^{18}\text{F}$ )FDG [3]

Gromadzenie FDG w komórkach nowotworowych jest oparte o znany z początków XX wieku z prac Warburga fakt podwyższonej aktywności glikolitycznej tych komórek. Fosforylacja tej cząsteczki zachodzi, kiedy cukier zostanie absorbowany przez komórkę (Ryc. 2). Jedna cząsteczka fosforanu z grupą alkoholową jest dodawana do 6. atomu węgla FDG, jak i glukozy. Proces ten zachodzi dzięki heksokinazie – enzymowi, który jest składnikiem komórki. Glukoza i FDG konkurują o zwiążanie z enzymem. W dalszym cyklu glukoza-6-fosforan podlega metabolizmowi lub opuszcza komórkę przy udziale innego enzymu (fosfatazy), natomiast FDG jest poddawane tej przemianie, bardzo powoli ulegając zatrzymaniu w komórce (*trapping*).



Ryc. 2. Mechanizm gromadzenia fluorodeoksyglukozy w komórce

Jak wynika z krótkiego przedstawienia mechanizmu gromadzenia FDG w komórkach, zwiększony metabolizm tego znacznika nie jest charakterystyczny wyłącznie dla nowotworów. Zdecydowanie przeważająca większość zmian o charakterze rozrostowym cechuje się znacznie nasilonym metabolizmem glukozy, przewyższającym procesy zapalne, zwyrodnieniowe czy wreszcie fizjologiczne gromadzenie w przewodzie pokarmowym i tkance tłuszczowej, odpowiadającej za termogenezę (*brown fat*). Taki mechanizm metabolizmu FDG może jednak powodować nieliczne, co prawda, przypadki rozpoznania fałszywie dodatnich.

Fuzja (nakładanie) obrazów PET i CT dokonywana w trakcie obróbki cyfrowej danych akwizycyjnych powoduje w znacznej części wykluczenie tych wątpliwości. Zawsze jednak pozostaje niewielki procent wyników wątpliwych lub wręcz fałszywie ujemnych i dodatnich, gdzie np. zaburzenia metabolizmu wewnątrz guza, martwica tkanek z jednej strony i nasilone procesy zapalne, a ziarninowanie z drugiej, mogą powodować niepowodzenia diagnostyczne.

Zgodnie z ustaleniami panelu doradczego w Ministerstwie Zdrowia z 2003 roku, zawartymi następnie w załączniku do ustaw z dnia 27 sierpnia 2004 r. o świadczeniach opieki zdrowotnej finansowanych ze środków publicznych (DzU nr 210, poz. 2135, z późn. zm.), użycie techniki pozytonowej tomografii emisyjnej zostało ogra-

niczone do wskazań, w których, według ustawodawcy, czułość i specyficzność tej metody zdecydowanie przewyższa techniki obrazowania morfologicznego, takie jak tomografia komputerowa (TK) czy rezonans magnetyczny (MR), lub wartości prognostyczne są wartością samą w sobie. W dalszych częściach tego przeglądu zostaną przedstawione dane z przeglądu piśmiennictwa światowego, odnoszące się do diagnostyki schorzeń nowotworowych, dopuszczonych przez zalecenia NFZ oraz doświadczenia z dwuletniej działalności bydgoskiego Zakładu. Na końcu przeglądu przedstawione zostaną uwarunkowania dalszego rozwoju pozytonowej emisyjnej tomografii w Polsce wynikające z możliwych do przewidzenia etapów rozwoju produkcji radiofarmaceutyków.

W Zakładzie Medycyny Nuklearnej Centrum Onkologii w Bydgoszczy badania PET/CT wykonuje się na czczo po minimum sześciogodzinnej przerwie w jedzeniu. Pacjent przybywa do Zakładu nawodniony (niegazowana, czysta woda mineralna). Przed podaniem radiofarmaceutyku odbywa się konsultacja lekarska, w celu uszczegółowienia danych klinicznych zawartych w skierowaniu i podsumowania dotychczas wykonanych badań diagnostycznych. Następnie dokonywany jest pomiar stężenia glukozy w surowicy krwi. Pacjenci, u których stwierdzi się stężenie przekraczające 160 mg/dl, są dyskwalifikowani z dalszej części procedury diagnostycznej. Po podaniu 5-7 MBq/kg cc. FDG diagnozowani pacjenci oczekują 60 min na badanie, w pozycji leżącej, w odizolowanym pomieszczeniu. Czas wykonania badania wynosi ok. 20-30 min. Badania wykonywane są na skanerze hybrydowym Biograph 6 LSO produkcji firmy Siemens. Skrót LSO oznacza zastosowanie kryształów scyntylacyjnych o najwyższych na świecie parametrach akwizycyjnych, zdecydowanie przewyższających stosowane w innych urządzeniach kryształy BGO czy GSO. Zastosowanie technologii *high resolution* w połączeniu z kryształami LSO oznacza w praktyce wyższą rozdzielczość i szybkość badania, co w efekcie przekłada się na wyższą czułość diagnostyki za pomocą urządzeń tego typu.

Obrazy PET/CT są analizowane przez zespół doświadczonych lekarzy – specjalistów medycyny nuklearnej.

### Analiza wskazań

Pojedynczy przerzut o nieznanym punkcie wyjścia. Badanie w celu lokalizacji guza pierwotnego

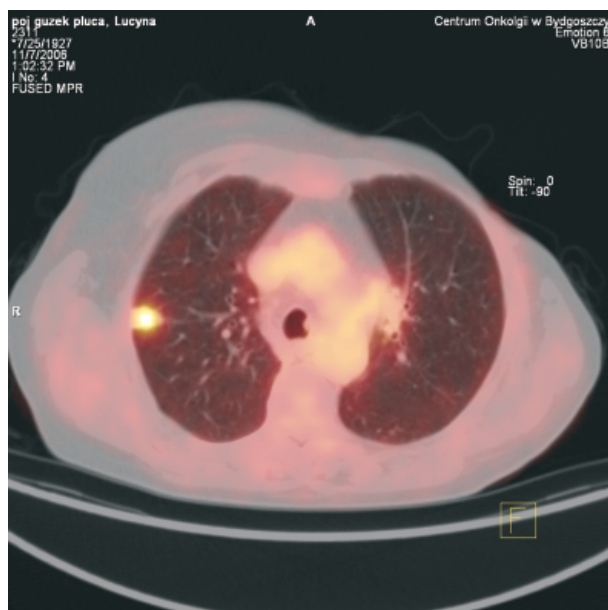
W związku z rozwojem diagnostyki margines niewykrywalności zmian o charakterze pierwotnym systematycznie ulega zawężeniu. Jednak wciąż pozostaje 3 do 5% [1, 2] pacjentów z chorobą nowotworową, u których metodami klasycznymi (ultrasonografia, tomografia komputerowa, rezonans magnetyczny) nie udaje się wykryć ogniska pierwotnego nowotworu. W anglosaskim piśmiennictwie dla określenia tego stanu używane jest różnorodne nazewnictwo: Unknown or Occult Primary Tumour, Carcinoma

or Adenocarcinoma of Unknown Primary, Metastases of Unknown Origin, Metastases from Unknown Primary Tumours and Tumour of Unknown or Unidentified Origin. Histopatologicznie większość, bo ok. 50% badanych guzów stanowią wysoko zróżnicowane gruczolakoraki [3]. Po wykonaniu wszystkich badań konwencjonalnych PET/CT za pomocą FDG może wykryć dodatkowo ognisko pierwotne u 30 do 50% pacjentów [2, 3]. W Zakładzie Medycyny Nuklearnej Centrum Onkologii w Bydgoszczy od 2003 roku przebadano 465 pacjentów z nowotworami przerzutowymi o nieznanym punkcie wyjścia. Pierwotne ognisko wykryto u 245 pacjentów, co stanowiło 54% badanej grupy.

Pojedynczy guzek płuca. Badanie w celu różnicowania pomiędzy guzem łagodnym i złośliwym przy braku rozpoznania innymi dostępnymi metodami

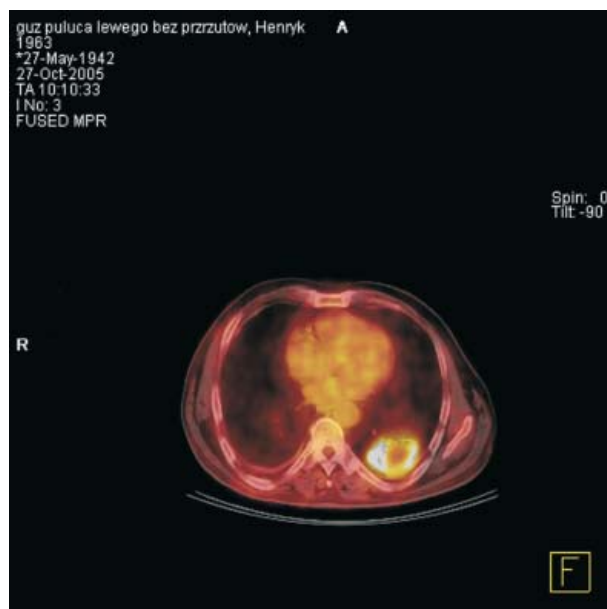W USA na 1000 wykonanych tomografiach komputerowych płuc pojedyncze guzki stwierdzano w 223 przypadkach [4]. Rozpoznanie guzka płuca nie jest jednoznaczne z rozpoznaniem nowotworu złośliwego. W zależności od grupy pacjentów, rozpoznanie nowotworu uzyskano u 60% pacjentów kierowanych na oddziały chirurgiczne i u 5 do 15% pacjentów z ogólnej populacji [5, 6]. Prawidłowa ocena charakteru guzków płucnych jest więc głównym celem diagnostyki, oszczędzając pacjentowi inwazyjnych procedur diagnostycznych i leczniczych. Technika PET FDG wnosi w diagnostykę pojedynczych guzków płuc czułość wahającą się od 83 do 100%, ze specyficznością 83-90% [7].

Połączenie techniki PET FDG z tomografią komputerową (CT) zdecydowanie podniosło czułość badania – z 65% dla samej CT do 95% w ocenie obrazów fuzyjnych PET-CT (Ryc. 3).



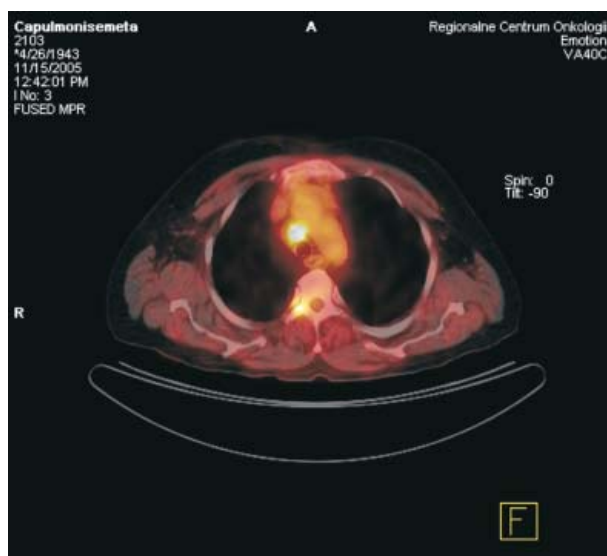
Ryc. 3. Pojedynczy guzek płuca o wysokim metabolizmie FDG

Niedrobnokomórkowy rak płuca. Przedoperacyjna ocena zaawansowania, przy braku jednoznacznej oceny stopnia zaawansowania w oparciu o inne badania



Ryc. 4. Pojedynczy guz płuca lewego – badanie przed zabiegiem operacyjnym

Przedoperacyjna ocena zaawansowania niedrobnokomórkowego raka płuca stanowiła wskazanie do pierwszego refundowanego świadczenia w dziedzinie PET w USA. Czułość tej metody w ocenie przerzutów niedrobnokomórkowego raka płuc do węzłów chłonnych wynosi 67-100% (średnio 89%), zaś specyficzność 79-100% (średnio 92%) [8]. Najważniejszym atutem techniki PET FDG jest fakt, że nawet po kwalifikacji za pomocą MR i CT liczba pacjentów z odległymi przerzutami wykrywanymi dzięki omawianej metodzie sięga 35%



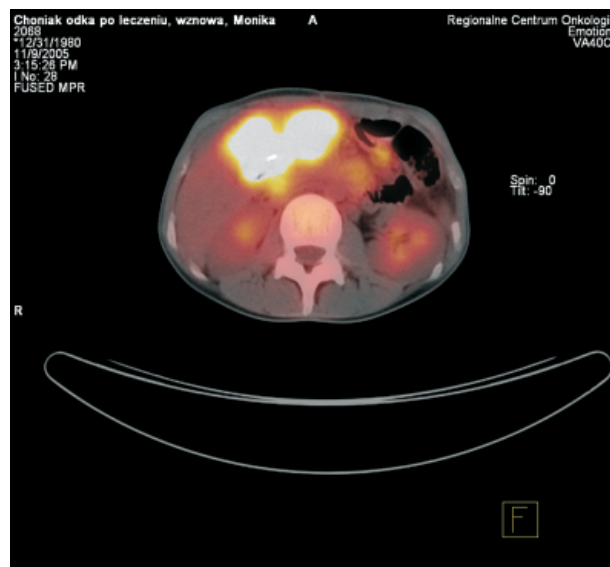Ryc. 5. Rak płuca z przerzutami do węzłów chłonnych i układu kostnego

badanej grupy [9-11]. Ma to kluczowe znaczenie w kwalifikowaniu do operacyjnego sposobu leczenia, jak również do prognozowania przeżycia w grupach pacjentów po zabiegach operacyjnych.

W Zakładzie Medycyny Nuklearnej Centrum Onkologii od czasu uruchomienia Pracowni PET/CT przebadano liczną grupę pacjentów z rozpoznaniem nowotworu płuc, będących przed zabiegiem operacyjnym. W naszym materiale obejmującym grupę 153 pacjentów u 51% stwierdzono odległe przerzuty. Niestety, brak było danych określających, w jaki sposób wynik badania PET/CT wpłynął na zmianę postępowania lekarskiego w tej populacji chorych. Rycina 4 i 5.

### Ziarnica i chłoniaki nieziarnicze

Ta grupa schorzeń o charakterze nowotworowym jest w sposób szczególnie predysponowana do diagnostyki za pomocą FDG PET. Gromadzenie fluorodeoksyglukozy w komórkach większości chłoniaków jest wyjątkowo wysokie, proporcjonalne do aktywności choroby, skutkując doskonałym obrazowaniem stanu zaawansowania procesu chorobowego. Fakt ten ma zasadnicze znaczenie zarówno w diagnostyce stanu zaawansowania choroby, jak i w ocenie skuteczności leczenia. Jednym z czynników wpływających na leczenie i przeżycie w tej grupie pacjentów oprócz typu histopatologicznego jest stopień zaawansowania choroby. Ocena tego stopnia przed podjęciem leczenia opierała się dotychczas na diagnostyce morfologicznej [12]. Wprowadzenie PET/CT do rutynowego *stagingu* przed leczeniem zmieniło planowaną strategię leczenia w 18 do 25% badanych przypadków na skutek zmiany oceny stopnia zaawansowania choroby [13, 14]. Spadek gromadzenia FDG, mierzony jako wartość SUV (wystandaryzowany wychwyty znacznika), o 60% po 7 dniach leczenia i o 74% po 42 dniach terapii, odpowiada prawidłowej reakcji na zastosowany schemat leczniczy [15-17].



Ryc. 6. Chłoniak Hodgkina – wznowa procesu rozrostowego

Jednak wyjątkowość diagnostyki za pomocą PET FDG w tej grupie nowotworów polega również, a może przede wszystkim, na ogromnym znaczeniu prognostycznym tej metody. Okazało się bowiem, że brak gromadzenia FDG we wcześniejszych lokalizacjach nowotworu po leczeniu prognozuje przynajmniej roczną remisję u 86+/-5% badanych, natomiast gromadzenie FDG w lokalizacjach, w których wcześniej opisywano ten wychwyty, prognozuje nawrót choroby w ciągu pierwszego roku u 88+/-7% leczonej populacji. Dane te pokazują wyższość prognozowania prowadzonego za pomocą PET w stosunku do możliwości uzyskiwanych za pomocą CT [18, 19]. Dane oceniające efektywność finansową (*cost-effectiveness*) zastosowania diagnostyki PET FDG pokazują, że oszczędności wynikające z użycia tej metody sięgają 30 tys. dolarów w grupie 18 pacjentów [20].

Podobnie, przewidywanie całkowitej remisji po chemioterapii i autologicznym przeszczepie szpiku wykazywało znacznie wyższą wartość, jeżeli było wykonywane za pomocą PET. Spośród 30 pacjentów z negatywnym PET FDG długotrwałą remisję po chemioterapii uzyskało 26. Natomiast wśród 30 pacjentów z pozytywnym wynikiem PET nawrót choroby stwierdzono u 26 pacjentów [21] (Ryc. 6).

W Zakładzie Medycyny Nuklearnej przebadano 1166 pacjentów z ziarnicą złośliwą i nowotworami z grupy chłoniaków. W 867 przypadkach stwierdzono czynny proces nowotworowy, co stanowiło 74,4% badanej grupy. Obserwacje sposobu kierowania pacjentów doprowadziły zespół lekarski do spostrzeżeń, iż brak badania wyjściowego przed rozpoczęciem leczenia utrudniał lub wręcz uniemożliwiał wyciągnięcie właściwych wniosków odnośnie skuteczności terapii oraz określenia wartości prognostycznych. Większość pacjentów była kierowana na badania dopiero w trakcie leczenia. Rozpoczęliśmy więc szeroko zakrojoną akcję informacyjną o wartościach diagnostycznych i prognostycznych tego badania, co powoli zaczyna przynosić efekty w postaci skierowań jeszcze przed rozpoczęciem terapii, jak i po zakończeniu poszczególnych etapów oraz całego leczenia.

### Rak jelita grubego i odbytu

Diagnostyka za pomocą PET w określeniu stopnia zaawansowania raka jelita grubego i odbytu przed zabiegiem operacyjnym nie przynosi zamierzonego efektu. Czułość PET FDG (nie PET/CT) w tym punkcie czasowym rozwoju choroby jest niewielka i wynosi zaledwie 29%. Porównanie tych wyników z badaniem CT wskazuje jednak, że jest to i tak zdecydowanie większa wykrywalność zmian o charakterze nowotworowym [22]. Jeżeli jednak będziemy oceniali przydatność diagnostyki PET FDG w ocenie obecności przerzutów do wątroby, to czułość i specyficzność tej metody wynosi 88% i 100% w porównaniu z CT (odpowiednio 38% i 97%). Biorąc pod uwagę te dane, przedoperacyjną diagnostykę PET w nowotworach jelita grubego i odbytu należałoby ograniczyć wyłącznie do grup pacjentów z wysokim ryzykiem zmian o charakterze przerzutowym [23]. Około 70%

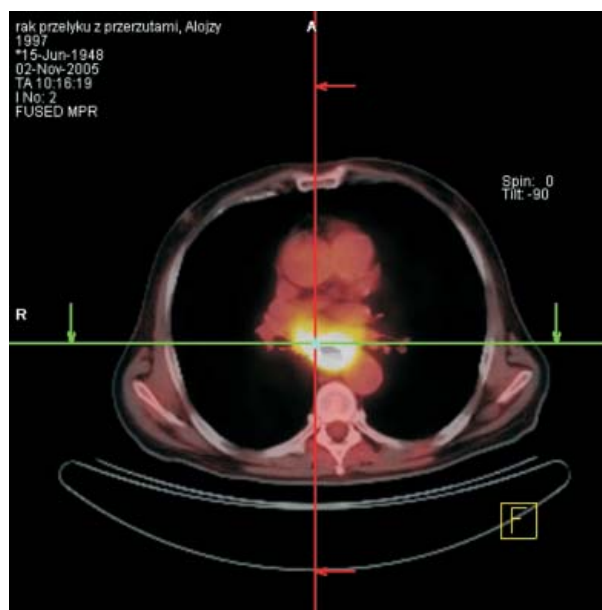


pacjentów z rakiem jelita grubego i odbytu kwalifikuje się do zabiegu operacyjnego, jednak u 1/3 dochodzi do wznowy w okresie dwóch lat. Z tej grupy 25% chorych ma zmiany ograniczone do jednej lokalizacji, kwalifikując się do ponownych interwencji chirurgicznych [24]. Czułość diagnostyki PET na tym etapie rozwoju choroby jest wysoka, sięga 100% ze specyficznością również 100% [25-27]. W pracy opartej na obserwacji największej liczby pacjentów czułość i specyficzność wynosiły odpowiednio 93 i 100% [28]. W przypadku niewyjaśnionego innymi badaniami wzrostu stężenia antygenu carcinoembrionalnego czułość i specyficzność PET FDG wynosiła 93 do 100% i 73 do 92% [28, 29]. W badaniach oceniających efektywność finansową zastosowania PET okazało się, że zastosowanie PET w przedoperacyjnej ocenie zaawansowania choroby wiąże się z oszczędnością wynoszącą 3000 dolarów na pacjenta; w jednej z prac symulacja po uwzględnieniu wyników badania PET wskazała na oszczędności sięgające 1800 dolarów dla każdego pacjenta z rakiem jelita grubego i odbytu [28, 30].

W Zakładzie Medycyny Nuklearnej Centrum Onkologii w Bydgoszczy od 2003 roku przebadano 623 pacjentów z rakiem jelita grubego i odbytu. Wyniki dodatnie pod postacią ognisk wzmoczonego metabolizmu FDG stwierdzono u 461 pacjentów, co stanowiło 74% przebadanej grupy. Ze względu na brak pełnej dokumentacji medycznej, zwłaszcza w początkowym okresie działalności Zakładu, analiza z podziałem pacjentów na grupy diagnostyki pooperacyjnej, wznowy miejscowej czy poszukiwania odległych przerzutów jest niemożliwa. Brak jest też systematycznych badań odnoszących się do czułości tej metody w porównaniu z innymi technikami oraz oceny efektów leczniczych, jak również informacji, w jaki sposób wynik badania PET FDG wpłynął na zmianę postępowania lekarskiego w tej populacji chorych.

## Rak przełyku

W krajach europejskich u większości pacjentów z rakiem przełyku stwierdza się zaawansowaną postać choroby. Efektem tego jest niska, bo 15-39%, 5-letnia przeżywalność chorych po zabiegach chirurgicznych [31, 32]. Statystyki amerykańskie są jeszcze bardziej zatrważające, podając śmiertelność na poziomie 94% [33]. Chirurgiczne leczenie raka przełyku nadal jest jednak najlepszą formą leczenia. Czułość i specyficzność oraz dokładność diagnostyki PET za pomocą FDG jest wysoka i sięga odpowiednio: 87, 100 i 87%. Metoda ta jest więc nieco lepsza niż tomografia komputerowa, dla której wskaźniki te wynoszą odpowiednio: 84, 100 i 84% [34]. Prawidłowa kwalifikacja chorych do leczenia z właściwym określeniem stopnia zaawansowania nowotworu jest informacją pozwalającą na bezbłędny wybór formy leczenia. Prawidłowa kwalifikacja ma również znaczenie prognostyczne, gdyż 5-letnie przeżycie waha się od 62% przy pierwszym stopniu zaawansowania nowotworu, spadając do zaledwie 5% w stopniu czwartym. Czułość i swoistość techniki PET, pozwalającej na nieinwazyjne określenie stopnia zaawansowania choroby, stawia ją na pierwszym miejscu



Ryc. 7. Rak przełyku – ognisko pierwotne z przerzutami do węzłów chłonnych

wśród technik diagnostycznych mających zastosowanie w tej jednostce chorobowej [34]. Dane opisujące słabość tej techniki w ocenie regionalnych węzłów chłonnych, wynikającą z wpływu ogniska pierwotnego, pochodzą z okresu przed wprowadzeniem techniki PET/CT, która powinna wyrównać te niedoskonałości (Ryc. 7).

W Zakładzie Medycyny Nuklearnej Centrum Onkologii w Bydgoszczy od czasu uruchomienia Pracowni PET/CT przebadano 265 pacjentów z rakiem przełyku i u 196 stwierdzono odległe przerzuty. Niestety, ze względu na prawie wyłącznie usługowy charakter pracy Zakładu brak jest systematycznych badań odnoszących się do czułości tej metody w porównaniu z innymi technikami oraz oceny efektów leczniczych. Brakuje również informacji, w jaki sposób wynik naszego badania wpłynął na zmianę postępowania lekarskiego w tej populacji chorych.

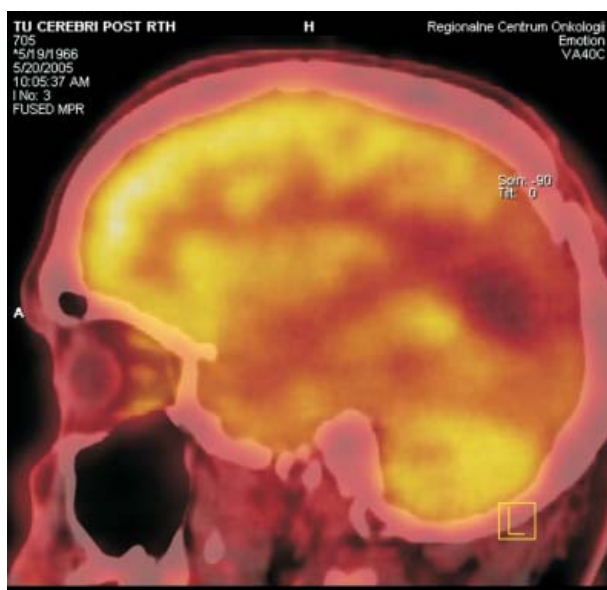
## Rak głowy i szyi

Lokalizacja twarzoczaszki i szyi jest z jednej strony doskonałym miejscem na obrazowanie zmian patologicznych za pomocą FDG ze względu na charakterystykę histopatologiczną nowotworów, z drugiej zaś fizjologiczne gromadzenie w rzucie tkanek limfatycznych pierścienia Waldeyera, śliny, mięśni gałek ocznych czy przedniej części dna jamy ustnej może stanowić źródło wyników fałszywie dodatnich. Pomimo tych oczywistych niedogodności czułość i specyficzność PET w przedoperacyjnej ocenie zaawansowania procesu nowotworowego w obrębie głowy i szyi wynosi odpowiednio 87 i 94%. Dane te pokazują wyższość tej metody w porównaniu z CT, gdzie czułość i specyficzność sięgają 65 i 47% oraz MRI (88 i 41%) [35]. Wysoka, sięgająca 88-98%, czułość metody w wykrywaniu zmian pierwotnych w lokalizacji głowy i szyi stanowi następny punkt wskazujący na możliwość szerokiego zastosowania PET w wykrywaniu nowotworów

w tej lokalizacji [36-38]. Diagnostyka nawrotu choroby charakteryzuje się również wysoką skutecznością przy użyciu metody PET. Jej czułość, wynosząca 96%, sugeruje niemal całkowitą możliwość wykrycia nawrotowych zmian nowotworowych, jednak 72% specyficzność, spowodowana fałszywie dodatnimi wynikami, powoduje ostrożność w ich interpretacji. Należy podkreślić, iż zdecydowana większość wyników fałszywie dodatnich, wpływających na obniżenie specyficzności, wynikała z obecności zmian o charakterze zapalnym [31, 39]. Podkreśla to jeszcze mocniej konieczność weryfikacji histopatologicznej wskazanych przez PET lokalizacji choroby przed podjęciem decyzji o sposobie leczenia, jednocześnie wskazuje na brak konieczności tej weryfikacji w przypadku negatywnego obrazu PET.

### Złośliwe guzy mózgu

Wśród nowotworów złośliwych OUN w populacji ludzkiej 45% przypada na glejaki o różnym stopniu zaawansowania, 27% to oponiaki, a pozostałe nowotwory zajmują dalsze pozycje pod względem częstości występowania w obszarze OUN [39]. Pierwotna diagnostyka tych nowotworów odbywa się głównie za pomocą rezonansu magnetycznego i tomografii komputerowej. Przydatność tych metod została potwierdzona licznymi badaniami. FDG PET cechuje się w porównaniu z nimi niższą czułością i specyficznością. Jego możliwym zastosowaniem jest ocena wznowy w zmianach pooperacyjnych oraz po radio- i chemioterapii. Natrafiamy tu jednak na podstawową trudność w ocenie tych procesów. Mózg jako narząd o wysokim fizjologicznym metabolizmie glukozy w warunkach prawidłowych gromadzi FDG w znacznych ilościach. Stopień gromadzenia znacznika w zmianach pierwotnych, przed interwencją lekarską, jest różny i waha się od zmniejszonego – poniżej poziomu metabolizmu OUN do znacznie go przewyższającego.



Ryc. 8. Guz mózgu po radioterapii z obniżonym metabolizmem FDG

Część zmian charakteryzuje się gromadzeniem na poziomie metabolizmu mózgowego. Brak badania wyjściowego, przed interwencją medyczną, utrudnia interpretację badań mających na celu ocenę wznowy w OUN, a w niektórych przypadkach prowadzi wręcz do błędnych wniosków (Ryc. 8).

Należałoby wnioskować do twórców ustawy o uwzględnienie w zapisach prawnych potrzeby wykonywania tego typu badań za pomocą innych znaczników, takich jak metionina, tymidyna czy tyrozyna, wyznakowanych fluorem 18 czy węglem 11. Znaczniki te, obrazując proliferację czy metabolizm aminokwasów, prowadzą do pewniejszych wniosków niż badanie metabolizmu glukozy.

W Zakładzie Medycyny Nuklearnej Centrum Onkologii w Bydgoszczy w ciągu 3 lat działalności placówki wykonano 289 badań OUN. Większość służyła ocenie stanu pacjentów po interwencjach medycznych. W 164 przypadkach rozpoznano wznowę procesu rozrostowego. Ze względu na brak badania wyjściowego ocena aktywności metabolicznej tkanki patologicznej była znacznie utrudniona.

### Czerniak

Dane dotyczące diagnostyki czerniaka złośliwego pokazują odmiennosc wskazań w zależności od stanu zaawansowania zmian pierwotnych. Przy niewielkim stopniu zaawansowania (Clark I i II) lub grubości poniżej 1 mm czułość techniki PET jest niska i wynosi 24-26% przy niewiele wyższej specyficzności [40, 41].

Czerniak złośliwy w wyższych stopniach zaawansowania zmiany pierwotnej stanowi jedno ze wskazań, w którym technika pozytonowej emisyjnej tomografii, wykonywanej przy użyciu FDG, charakteryzuje się największą, sięgającą niemal 100% czułością i tak samo wysoką specyficznością. W porównaniu z konwencjonalnymi technikami, takimi jak tomografia komputerowa czy rezonans magnetyczny (czułość: 57-76%, specyficzność: 45-84%), technika obrazowania metabolizmu FDG wykazuje znaczną przewagę [42-44].

Dane zebrane podczas 13 lat badań nad zastosowaniem PET u pacjentów z czerniakiem wskazują tę metodę jako badanie z wyboru w jednej z czterech kategorii: 1) u chorych z wysokim ryzykiem zmian przerzutowych, wynikającym z lokoregionalnego zaawansowania choroby; 2) przy obserwacji nieprawidłowości w innych badaniach i istnieniu podejrzenia zmian przerzutowych; 3) u pacjentów z wysokim ryzykiem uogólnionych zmian przerzutowych, kiedy rozważane są agresywne metody terapii; 4) kiedy znane są zmiany przerzutowe, a pacjent może odnieść korzyści z indywidualnie sprofilowanej terapii, lub leczone zmiany mają tendencję do zmniejszania się.

Ogólnie przyjmuje się, że badanie ma na celu ocenę stanu zaawansowania choroby i nie zastępuje limfocynigrafii przy określeniu lokoregionalnego zaawansowania procesu. Dodatkowym elementem, równie ważnym jak wskaźniki czułości i specyficzności, jest fakt wykonywania badania całego ciała, co pozwala na wykrycie odległych

i pojedynczych przerzutów, zlokalizowanych również w obrębie kończyn czy lub głowy. W wypadku zmian płucnych ograniczenie stanowi rozdzielczość metody – czułość spada przy zmianach poniżej 3 mm oraz małych przerzutach do OUN – ze względu na wspomniany wyżej fizjologiczny metabolizm tkanki mózgowej. W naszym Zakładzie w latach 2003-2006 zdiagnozowano 178 pacjentów z czerniakiem. Wznowę procesu patologicznego lub odległe przerzuty rozpoznano w 123 przypadkach, co stanowi 69% badanej populacji.

### Mięsaki tkanek miękkich

Mięsaki stanowią rzadką grupę nowotworów złośliwych wywodzących się z tkanki łącznej (ok. 1% ogólnej liczby nowotworów). W USA rozpoznaje się rocznie ok. 8,5-9 tys. nowych przypadków mięsaków tkanek miękkich. Mięsaki te są bardzo heterogeniczną grupą nowotworów. Składają się z tkanek pochodzenia mezenchymalnego o zróżnicowanej aktywności metabolicznej. Dodatkowo heterogeniczność guza u poszczególnych pacjentów jest częstą przyczyną niepowodzeń standardowych procedur diagnostycznych i leczniczych. W literaturze pojawiają się doniesienia o zastosowaniu PET w diagnostyce i ocenie stopnia zaawansowania mięsaków tkanek miękkich, ale jest ich niewiele. Jednak dane te, pochodzące nawet z nielicznych publikacji, dostarczają ważnych informacji wskazujących zarówno na prognostyczne znaczenie badania PET, wykonanego przed zabiegiem operacyjnym guza, jak i wpływ na postępowanie w trakcie leczenia pooperacyjnego czy ocenę efektów innych metod leczniczych. Wartość wskaźnika SUV w badaniu wykonanym przed leczeniem operacyjnym miała istotne znaczenie dla długości przeżycia pacjentów. Przy SUV mniejszym niż <math>1,59</math> 5-letnie przeżycie obserwowano u 66% pacjentów, 24% przy SUV 1,59-3,6, i 11% przy SUV >3,6. Obserwowano korelację wartości SUV ze stopniem złośliwości

nowotworu [44]. Zmniejszenie się wartości SUV o mniej niż 40% po chemioterapii neoadiuwantowej wiązało się z 90% ryzykiem nawrotu choroby, podczas gdy spadek wartości SUV większy niż 40% w porównaniu z wartościami wyjściowymi przed rozpoczęciem terapii był związany ze znacząco lepszą prognozą [45]. Oceniając za pomocą CT i PET wyniki terapii nowotworów z grupy GIST, stwierdzono, że CT było bardziej czułe w poszukiwaniu ognisk patologii, natomiast PET był bardziej dokładny w przewidywaniu efektów leczenia. Wnioskiem z tej pracy było uznanie obu metod za komplementarne w procesie leczniczym nowotworów tej grupy [46].

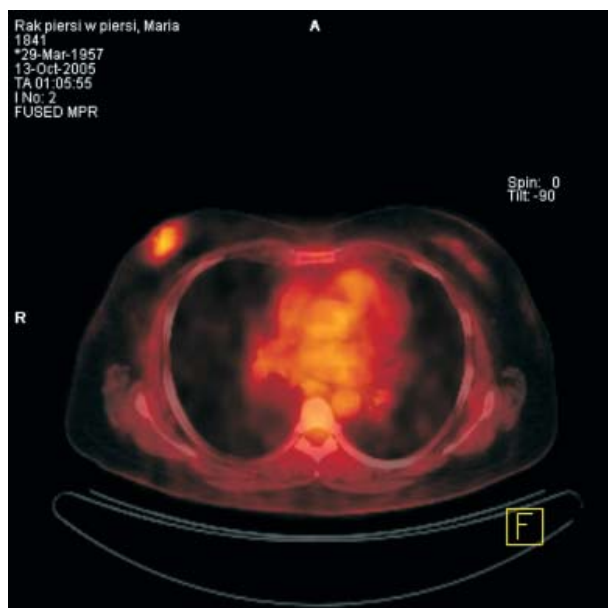
Wnioski co do stosowania techniki PET-CT nasuwają się same. Wpływ diagnostyki za pomocą PET na sposób leczenia pacjentów z mięsaki tkanek miękkie był znaczący.

Badanie PET spowodowało zmianę sposobu leczenia u 50% pacjentów w ocenianej grupie [47].

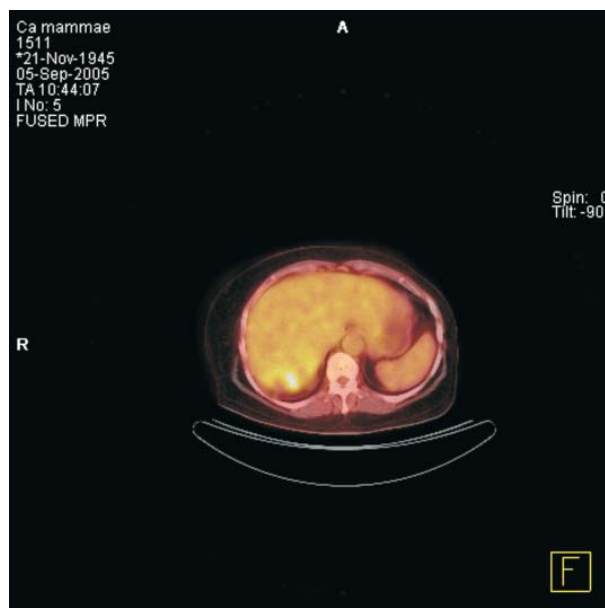
### Rak piersi

Rezonans magnetyczny okazał się techniką bardzo czułą (wynosi ona 95%), jednak obarczoną stosunkowo małą swoistością [48]. Z drugiej strony rozdzielczość techniki PET wykorzystywanej samodzielnie pozwala na rozpoznanie z czułością 68 do 94% i specyficznością 84 do 97% pierwotnych raków piersi. Dość znaczny rozrzut danych wynika z jednej strony z różnorodności badanej populacji, z drugiej zaś z niewielkiej liczebności badanych grup [8, 13, 14, 18, 49, 50]. Jednak dane te pochodzą z okresu przed wprowadzeniem skanerów PET-CT i są niemiarodajne dla obecnie stosowanej techniki.

Znacznie wyższe wskaźniki czułości i specyficzności uzyskano przy diagnostyce mającej na celu ocenę zmian o charakterze przerzutowym. Czułość wynosząca 96% dla techniki PET-CT za pomocą FDG była wyższa niż dla innych technik diagnostycznych [51]. W Zakładzie



Ryc. 9. Rak piersi – pojedyncze ognisko w piersi prawej



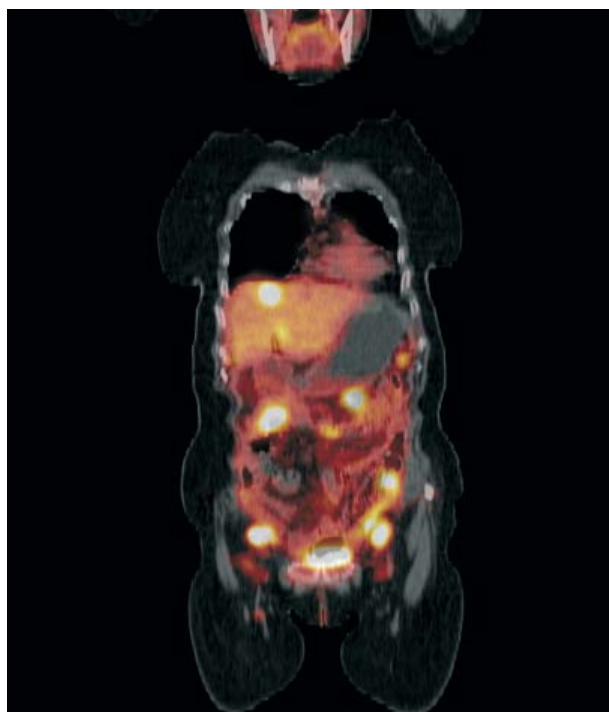Ryc. 10. Rak piersi – ognisko przerzutowe w wątrobie



Medycyny Nuklearnej Centrum Onkologii w Bydgoszczy przebadano 468 pacjentek z rakiem piersi. Większość skierowań dotyczyła oceny stopnia zaawansowania procesu chorobowego przed i po leczeniu chirurgicznym oraz radio- i chemioterapii. Rozpoznanie czynnego procesu rozrostowego postawiono w 359 przypadkach, co stanowiło 77% badanych pacjentek (Ryc. 9, 10).

### Rak jajnika

Ten typ nowotworu charakteryzuje się bardzo skrytym przebiegiem i często stwierdzany jest dopiero w stadium, kiedy leczenie chirurgiczne jest trudne do zrealizowania, a przeprowadzone daje złe skutki odległe. Z tego powodu nowotwór ten charakteryzuje się wysoką, bo aż 50% śmiertelnością, mimo zastosowania najnowszych technik diagnostycznych [52]. W piśmiennictwie brak jest danych odnoszących się do diagnostyki pierwotnego raka jajników. Wynika to z pewnością z faktu, że inne techniki, takie jak ultrasonografia, tomografia komputerowa lub rezonans magnetyczny, wnoszą wystarczającą ilość potrzebnych chirurgowi informacji. Jednak nie sposób nie docenić przydatności techniki PET FDG w ocenie wznowy miejscowej i przerzutów do układu chłonnego. Czułość tomografii komputerowej i rezonansu magnetycznego ocenia się tu na 55-91%, a specyficzność wynosi 46-83% [49, 50]. W porównaniu z tymi danymi, wskaźniki czułości, wahające się od 83 do 94% i specyficzności (83 do 100%) [48, 49] jednoznacznie sugerują wyższość metody PET FDG w tej dziedzinie diagnostyki onkologicznej. Dodatkowym atutem jest wartość prognostyczna techniki PET, w której brak ognisk wzmoczonego metabolizmu FDG po zabiegach operacyjnych odpowiadał znacznemu odsetkowi 2-letniego przeżycia w tej grupie pacjentek.



Ryc. 11. Rak jajnika – liczne przerzuty odległe

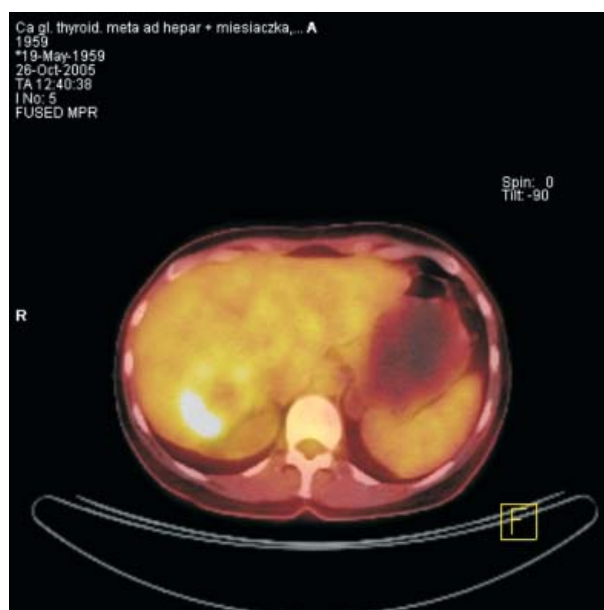
Obecność takich zmian zdecydowanie pogarszała rozpoznanie (Ryc. 11).

W Pracowni PET/CT naszego zakładu przebadano 337 pacjentek z rozpoznaniem raka jajnika. Badania wykonano celem wczesnej oceny wznowy lub przerzutów do układu chłonnego. Czynny proces rozrostowy stwierdzono u 167 pacjentek, co stanowiło 50% badanej populacji.

### Rak tarczycy – badanie PRT w celu lokalizacji ogniska nawrotu

Rola PET we wstępnej diagnostyce raka tarczycy jest w chwili obecnej niezdefiniowana. Większość autorów przychyliła się do opinii, że nie jest to badanie w wystarczającym stopniu definiujące podział pacjentów z wątpliwym wynikiem BAC na grupy kwalifikujące się do zabiegu operacyjnego i nie wymagające go. Metabolizm FDG w zdrowej tarczycy pozostaje kwestią kontrowersyjną i jest określany jako umiarkowany lub nieobserwowany wcale. U około 3% pacjentów z fizjologicznym obrazem i czynnością gruczołu tarczowego stwierdzono umiarkowanie podwyższony metabolizm glukozy [53].

W wykonanych z różnych przyczyn badaniach PET ogniska wzmoczonego metabolizmu FDG wykryto w 1% przypadków na ponad 6 tys. ocenianych badań. Z wykrytych ognisk 29% stanowiły raki brodawkowate gruczołu tarczowego, a 7% raki pęcherzykowe. Wskazuje to na konieczność dalszej diagnostyki u pacjentów, u których obraz tarczycy jest niejasny w badaniu PET FDG [54]. W diagnostyce pooperacyjnej rola badań PET jest nie do przecenienia. U pacjentów, u których narasta stężenie markerów nowotworowych np. tyreoglobuliny, kalcytoniny czy CEA bez widocznej przyczyny, jest to badanie z wyboru. Oczywiście scyntygrafia wykonana za pomocą  $^{131}\text{I}$  jest badaniem pierwszego rzutu. Wskazując jodochwytne przerzuty, wskazuje jednocześnie drogę ich



Ryc. 12. Rak tarczycy – ognisko przerzutowe w wątrobie będące przyczyną podwyższonych stężeń Tg



leczenia. Jednak przy negatywnym wyniku scyntygrafii znalezienie niejodochwytnych przerzutów dzięki badaniom PET FDG umożliwia ich chirurgiczne leczenie lub radioterapię [55, 56]. W naszym Zakładzie od 2003 roku przebadano 126 pacjentów z rakiem tarczycy. Wyniki pozytywne uzyskano w 67 przypadkach (Ryc. 12).

W raku rdzeniastym czułość badania za pomocą PET FDG jest wyższa niż za pomocą ( $^{111}\text{In}$ ) pentreotydu z mniejszą specyficznością. Badanie przeprowadzone na grupie 85 pacjentów ze znanym lub podejrzanym na podstawie markerów nawrotem choroby wykazało 80% czułość PET.

Podejrzenie przerzutów do kości, jeżeli inne badania nie pozwalają zlokalizować ogniska nawrotu

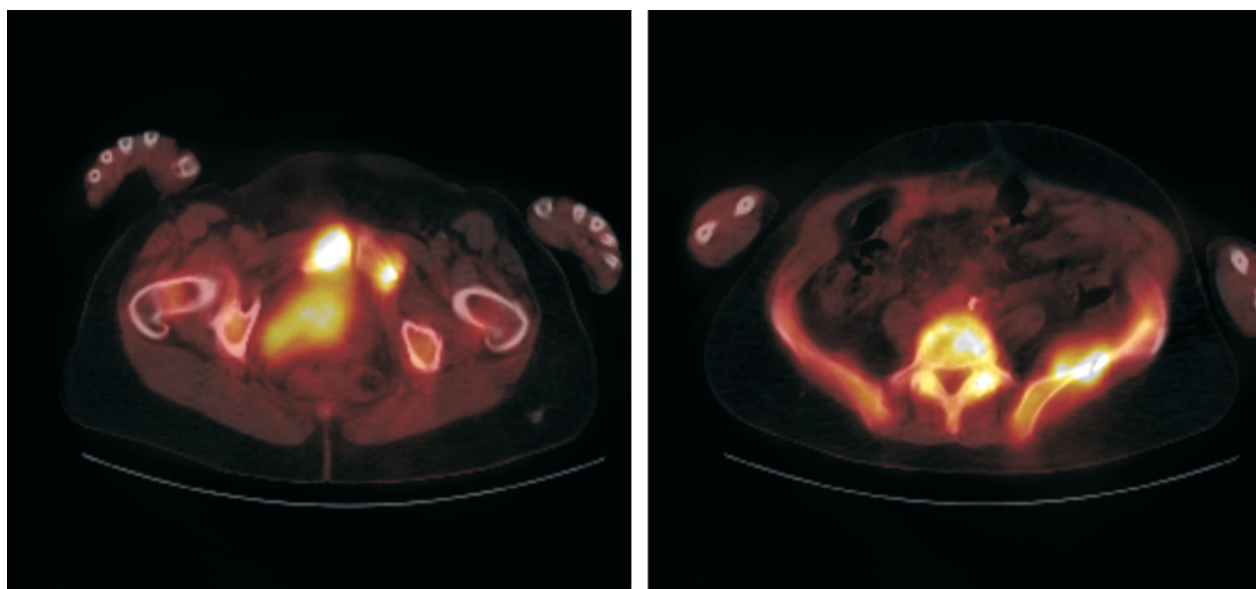
Badanie wykonuje się techniką pozytonowej tomografii emisyjnej z użyciem fluoru w postaci fluorku sodu. Znacznik ten jest selektywnie gromadzony w układzie kostnym, proporcjonalnie do aktywności osteoblastycznej. Czułość tej techniki w wykrywaniu zmian rozrostowych w układzie kostnym, zarówno pierwotnych, jak i przerzutowych, jest zbliżona do absolutnej i w publikacjach literaturowych jest oceniana na 96-100% przy podobnie wysokiej specyficzności. Dane te wskazują na większe znaczenie omawianego badania, w porównaniu do klasycznej scyntygrafii układu kostnego i techniki rezonansu magnetycznego [57, 58].

Onkologiczne zastosowanie badania ( $^{18}\text{F}$ ) PET skupia się na diagnostyce przerzutów do układu kostnego. Użycie tego badania powinno być więc ograniczone do przypadków wątpliwych, w których stan kliniczny, inne badania obrazowe lub laboratoryjne sugerują istnienie patologii kostnej, ale nie dają możliwości jej rozpoznania. W naszym Zakładzie badania tą techniką wykonano po raz pierwszy w grudniu 2005 roku, wprowadzając je do diagnostyki na 2006 rok i lata następne (Ryc. 13).

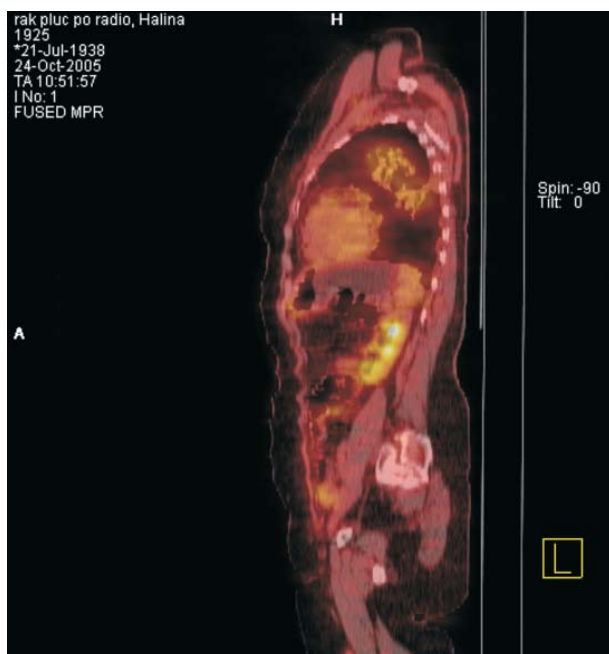Planowanie radioterapii radykalnej o modulowanej intensywności wiązki w celu oceny rozkładu żywotnych komórek nowotworowych, hipoksji, proliferacji guza, jeżeli inne badania nie pozwalają na taką ocenę lub brak możliwości dokonania takiej oceny w innych badaniach

Coraz liczniejsze piśmiennictwo światowe pokazuje celowość prowadzenia radioterapii i brachyterapii w oparciu o planowanie wykonywane na podstawie badania PET. Celem takiego postępowania jest planowanie radioterapii na podstawie aktywności metabolicznej tkanki nowotworowej. Przeprowadzone symulacje obszarów GTV oraz CTV na przykładzie 20 pacjentów wykazały zmianę obszarów planowanej radioterapii. Nie prowadzono badań porównawczych celem oceny efektów leczniczych w grupach radioterapii planowanej w sposób klasyczny i na podstawie PET (Ryc. 14, 15).

Jak widać z tego szerokiego przeglądu możliwości zastosowania metody PET FDG w chorobach nowotworowych, jej czułość i swoistość przewyższa wskaźniki dotyczące stosowanych dotychczas metod obrazowych. Należy jednak pamiętać, że jest to metoda nieswoista, obrazująca metabolizm glukozy w tkankach organizmu ludzkiego. Z faktu tego wynikają pewne ograniczenia tej diagnostyki. Jednym z najpoważniejszych jest słabe gromadzenie FDG w komórkach nowotworów prostaty. Czułość metody PET wykonywanej za pomocą FDG wynosi ok. 30% w diagnostyce zmian pierwotnych [59]. Nieco wyższą, bo ok. 70% czułość stwierdza się przy poszukiwaniu zmian przerzutowych, jednak wciąż nie jest to zadawalająca wykrywalność. Rozwiązaniem tego problemu jest uruchomienie produkcji węgla  $^{11}\text{C}$  i syntezy choline. Przy tym rodzaju znacznika czułość metody PET sięga niemal 100%, a specyficzność utrzymuje się na zbliżonym poziomie [59]. Innym problemem diagnostycznym jest grupa nowotworów neuroendokrynnych np. *carcino-*



Ryc. 13. Przerzuty raka prostaty do układu kostnego – badanie PET/CT za pomocą NaF



Ryc. 14. Rak płuca zmiany po radioterapii

idy, insulinoma, NET, gdzie czułość metody opartej na gromadzeniu FDG wynosi zaledwie 2%. Wprowadzenie znaczników fluorowych, np. DOPA, bardzo poprawiłoby diagnostykę w tej grupie schorzeń, podnosząc czułość i specyficzność znacznie powyżej poziomu 80%.

Diagnostyka zmian nowotworowych mózgu po zabiegach operacyjnych, radioterapii czy chemioterapii cierpi na niedostatki związane z wysokim metabolizmem glukozy przez zdrową tkankę ośrodkowego układu nerwowego. Wprowadzenie znaczników obrazujących proliferację np. fluorowych czy węglowych pochodnych DOPA, tymidyny lub tyrozyny wykluczyłoby wysoki mózgowy metabolizm glukozy, pozwalając na rzeczywiste obrazowanie patologii.

Innym problemem hamującym rozwój diagnostyki za pomocą PET w Polsce jest ustawowa lista wskazań, obligująca NFZ do refundacji. Brak wykazu podstawowych nowotworów, w których diagnostyka PET przynosi wymierne korzyści medyczne i ekonomiczne, opisane

w publikacjach światowych, czyni zeń istotny ogranicznik w sensownym rozwoju tej metody w Polsce. Dodatkowo, jak zauważono na początku tego artykułu, dopuszczone są tylko badania za pomocą FDG i NaF. Należałoby więc nie tylko uporządkować listę wskazań, ale także poszerzyć wachlarz znaczników, których zastosowanie istotnie wspomogłoby diagnostykę onkologiczną i nie tylko.

Diagnostyka metodą pozytonowej emisyjnej tomografii obecnie szybko się rozwija. Postęp w tej dziedzinie wyznaczają prace nad nowymi znacznikami oraz sprzętem. W przyszłości stworzy to możliwość specyficznego obrazowania interesujących nas tkanek. Jednocześnie prowadzić będzie do zwiększania rozdzielczości i czułości aparatury PET, przynosząc w efekcie przyspieszenie badań, zmniejszenie dawek promieniowania oraz możliwość diagnostyki wczesnych postaci nowotworów.

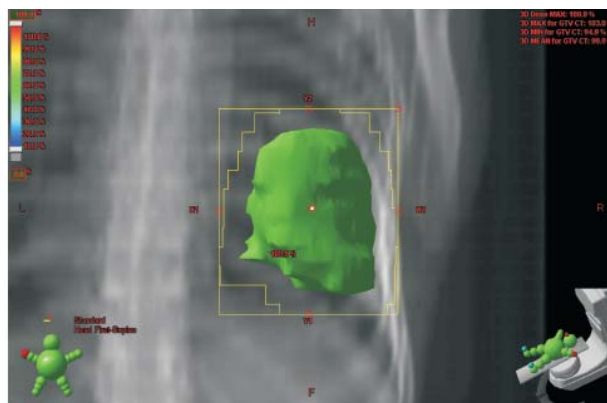
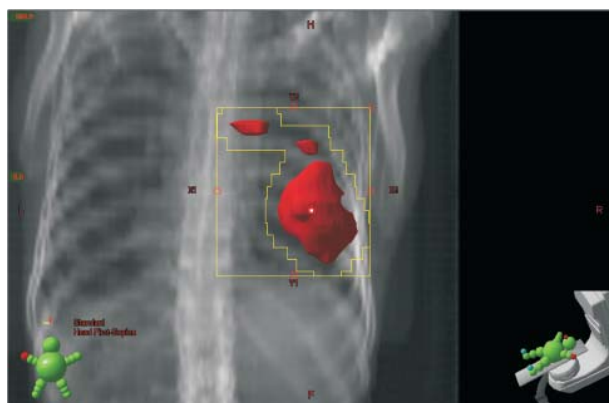
Na zakończenie należy jeszcze raz podkreślić, że powyższe opracowanie nie stanowi przeglądu możliwości techniki PET/CT, a jedynie przedstawienie doświadczeń bydgoskiego ośrodka, działającego w układzie pionierskim w tej dziedzinie diagnostyki. Ograniczenie badań do poszczególnych rozpoznań onkologicznych nie wynika w żaden sposób z możliwości diagnostyki PET, lecz z ustawowego limitu wskazań. Rozszerzenie tych ograniczeń w oczywisty sposób pomogłoby w wielu chorobach onkologicznych i przyczyniłoby się do poprawy efektów naszych działań leczniczych.

#### Podziękowania

Serdeczne podziękowania składam Pani Małgorzacie Frankowskiej za nieoceniony wkład w redakcję i przygotowanie artykułu do druku.

#### Dr n. med. Bogdan Małkowski

Kierownik Zakładu Medycyny Nuklearnej  
Centrum Onkologii  
ul. I. Romanowskiej 2  
85-746 Bydgoszcz



Ryc. 15. Obszary GTV do planowania radioterapii wyznaczone za pomocą tomografii komputerowej (zielony) i PET (czerwony)

## Piśmiennictwo

- Lonneux M, Abdel-Malek R. Metastases from unknown primary tumor: pet-fdg as initial diagnostic procedure? *Clinical Positron Imaging* 2000; 3: 137-41.
- Pavlidis N, Fizazi K. Cancer of unknown primary (CUP). *Criti Rev Oncology/Hematology* 2005; 54: 243-50.
- Pavlidis N, Fizazi K. Diagnostic and therapeutic management of cancer of an unknown primary. *Eur J Cancer* 2003; 39: 1990-2005.
- Wong WL, Campbell H, Saunders M. Positron Emission Tomography (PET) – evaluation of ‘indefinite pulmonary lesions’. *Clin Oncol* 2002; 14: 123-8.
- Allison's *Diagnostic Radiology*. Wyd. 3. New York: Churchill Livingstone; 1997, 396-7.
- Dehnert W. Differential diagnosis in chest disorders. W: *Radiology Review Manual*, Wyd. 4. Baltimore: Williams and Wilkins, 1999; 351.
- Gould MK, Maclean CC, Kuschner WG i wsp. Accuracy of positron emission tomography for diagnosis of pulmonary nodules and mass lesions: a meta-analysis. *JAMA* 2001; 285: 914-24.
- Vansteenkiste JF, Stroobants SG. The role of positron emission tomography with 18F-fluoro-2-deoxy-D-glucose in respiratory oncology. *Eur Respir J* 2001; 17: 802-20.
- Marom EM, McAdams HP, Erasmus JJ i wsp. Staging non-small cell lung cancer with whole-body PET. *Radiology* 1999; 212: 803.
- Mac Manus MP, Hicks RJ, Matthews JP i wsp. High rate of detection of unsuspected distant metastases by PET in apparent Stage III non-small-cell lung cancer: complications for radical radiation therapy. *Int J Radiat Oncol Biol Phys* 2001; 50: 287-93.
- Pieterman RM, van Putten JW, Meuzelaar JJ i wsp. Preoperative staging of non-small-cell lung cancer with positron-emission tomography. *N Engl J Med* 2000; 343: 254-61.
- Partridge S, Timothy A, O'Doherty MJ i wsp. 2-Fluorine- 18-fluoro-2-deoxy-D glucose positron emission tomography in the pretreatment staging of Hodgkin's disease: influence on patient management in a single institution. *Ann Oncol* 2000; 11: 1273-9.
- Partridge S, Timothy A, O'Doherty MJ i wsp. 2-Fluorine-18- fluoro-2-deoxy-d-glucose positron emission tomography in the pretreatment staging of Hodgkin's disease: influence on patient management in a single institution. *Ann Oncol* 2000; 11: 1273-9.
- Wehrauch MR, Re D, Bischoff S i wsp. Whole-body positron emission tomography using 18F-fluorodeoxyglucose for initial staging of patients with Hodgkin's disease. *Ann Hematol* 2002; 81: 20-5.
- Hoekstra OS, Ossenkuppe GJ, Golding R i wsp. Early treatment response in malignant lymphoma, as determined by planar fluorine-18-fluorodeoxyglucose scintigraphy. *J Nucl Med* 1993; 34 84: 1706-10.
- Dimitrakopoulou-Strauss A, Strauss LG, Goldschmidt H i wsp. Evaluation of tumor metabolism and multi-drug resistance in patients with treated malignant lymphomas. *Eur J Nucl Med* 1995; 85 22: 434-42.
- Wiedmann E, Baican B, Hertel A i wsp. Positron emission tomography (PET) for staging and evaluation of response to treatment in patients with Hodgkin's disease. *Leuk Lymphoma* 1999; 34: 545-51.
- Jerusalem G, Beguin Y, Fassotte MF i wsp. Whole-body positron emission tomography using 18F-fluorodeoxyglucose for post-treatment evaluation in Hodgkin's disease and non-Hodgkin's lymphoma has higher diagnostic and prognostic value than classical computed tomography scan imaging. *Blood* 1999; 94: 429-33.
- Jerusalem G, Beguin Y, Fassotte MF i wsp. Whole-body positron emission tomography using 18F-fluorodeoxyglucose compared to standard procedures for staging patients with Hodgkin's disease. *Haematologica* 2001; 86: 266-73.
- Hoh CK, Glaspy J, Rosen P i wsp. Whole-body FDG-PET imaging for staging of Hodgkin's disease and lymphoma. *J Nucl Med* 1997; 38: 343-8.
- Spaepen K, Stroobants S, Dupont P i wsp. Prognostic value of pre-transplantation positron emission tomography using fluorine 18-fluoro-deoxyglucose in patients with aggressive lymphoma treated with high-dose chemotherapy and stem cell transplantation. *Blood* 2003; 102: 53-9.
- Abdel-Nabi H, Doerr RJ, Lamonica DM i wsp. Staging of primary colorectal carcinomas with fluorine-18 fluorodeoxyglucose whole-body PET: Correlation with histopathologic and CT findings. *Radiology* 1998; 206: 755-60.
- Vitola J, Delbeke D. Positron Emission Tomography for Evaluation of Colorectal Carcinoma. *Semi Roentgenol* 2002; 37: 118-28.
- August DA, Ottow RT, Sugarbaker PH. Clinical perspectives on human colorectal cancer metastases. *Cancer Metast Rev* 1984; 3: 303-24.
- Yonekura Y, Benua RS, Brill AB i wsp. Increased accumulation of 2-deoxy-2[<sup>18</sup>F]fluoro-D – glucose in liver metastases from colon carcinoma. *J Nucl Med* 1982; 23: 1133-7.
- Strauss LG, Clorius JH, Schlag P i wsp. Recurrence of colorectal tumors: PET evaluation. *Radiology* 1989; 170: 329-32.
- Ito K, Kato T, Tadokoro M i wsp. Recurrent rectal cancer and scar: differentiation with PET and MR imaging. *Radiology* 1992; 182: 549-52.
- Valk PE, Abella-Columna E, Haseman MK i wsp. Whole-body PET imaging with F-18-fluorodeoxyglucose in management of recurrent colorectal cancer. *Arch Surg* 1999; 134: 503-11.
- Flanagan FL, Dehdashti F, Ogunbiyi OA i wsp. Utility of FDG PET for investigating unexplained plasma CEA elevation in patients with colorectal cancer. *Ann Surg* 1998 227: 319-23.
- Park KC, Schwimmer J, Sheperd JE i wsp. Decision analysis for the cost-effective management of recurrent colorectal cancer. *Ann Surg* 2001; 233: 310-9.
- Refaely Y, Krasna MJ. Multimodality therapy for esophageal cancer. *Surg Clin North Am* 2002; 82: 729-46.
- El Nakadi I, Houben JJ, Gay F i wsp. Does esophagectomy cure a respectable esophageal cancer? *World J Surg* 1993;17: 760-4 discussion 764-5.
- Jemal A, Murray T, Samuels A i wsp. Cancer Statistics. *CA Cancer J Clin* 2003; 53: 5.
- Liberalea G, Van Laethema JL, Gay F i wsp. The role of PET scan in the preoperative management of oesophageal cancer. *EJSO* 2004; 30: 942-7.
- Kau RJ, Alexiou C, Laubenbacher C. Lymph node detection of head and neck squamous cell carcinomas by positron emission tomography with fluorodeoxyglucose F18 in a routine clinical setting. *Arch Otolaryngol Head Neck Surg* 1999; 125: 1322-8.
- Paulus P, Sambon A, Vivegnis D. 18FDG-PET for the assessment of primary head and neck tumors: Clinical, computed tomography and histopathological correlation in 38 patients. *Laryngoscope* 1998; 108: 1578-83.
- Greven K, Williams D, McGuiert W. Serial positron emission tomography scans following radiation therapy of patients with head and neck cancer. *Head Neck* 2001; 23: 942-6.
- Hannah A, Scott AM, Tochon-Danguy H. Evaluation of 18F-fluoro-deoxyglucose positron emission tomography and computed tomography with histopathologic correlation in the initial staging of head and neck cancer. *Ann Surg* 2002; 236: 208-17.
- Levin VA, Leibel SA, Gutin PH. Neoplasms of the central nervous system. W: *Principles and Practice of Oncology*. De Vita VT, Hellman S, Gutin PH (red.). Philadelphia: Lippincott Williams & Wilkins, 2001.
- Havenga K, Cobben DC, Oyen WJ i wsp. Fluorodeoxyglucose-positron emission tomography and sentinel lymph node biopsy in staging primary cutaneous melanoma. *Eur J Surg Oncol* 2003; 29: 662-4.
- Hafner J, Schmid MH, Kempf W i wsp. Baseline staging in cutaneous malignant melanoma. *Br J Dermatol* 2004; 150: 677-86.
- Finkelstein SE, Carrasquillo JA, Hoffman JM i wsp. A prospective analysis of positron emission tomography and conventional imaging for detection of stage IV metastatic melanoma in patients undergoing metastasectomy. *Ann Surg Oncol* 2004; 11: 731-8.
- Swetter SM, Carroll LA, Johnson DL i wsp. Positron emission tomography is superior to computed tomography for metastatic detection in melanoma patients. *Ann Surg Oncol* 2002; 9: 646-53.
- Schwarzbach MH, Hinz U, Dimitrakopoulou-Strauss A i wsp. Prognostic significance of preoperative [<sup>18</sup>F] fluorodeoxyglucose (FDG) positron emission tomography (PET) imaging in patients with resectable soft tissue sarcomas. *Ann Surg* 2005; 241: 286-94.
- Schuetz SM, Rubin BP, Vernon C i wsp. Use of positron emission tomography in localized extremity soft tissue sarcoma treated with neoadjuvant chemotherapy. *Cancer* 2005; 103: 339-48.
- Antoch G, Kanja J, Bauer S i wsp. Comparison of PET, CT, and dual-modality PET/CT imaging for monitoring of imatinib (STI571) therapy in patients with gastrointestinal stromal tumors. *J Nucl Med* 2004; 45: 357-65.
- el-Zeftawy H, Heiba SI, Jana S i wsp. Role of repeated F-18 fluorodeoxyglucose imaging in management of patients with bone and soft tissue sarcoma. *Cancer Biother Radiopharm* 2001; 16: 37-46.
- Zimny M, Siggelkow W, Schroder W i wsp. 2-[Fluorine-18]-fluoro-2-deoxy-d-glucose positron emission tomography in the diagnosis of recurrent ovarian cancer. *Gynecol Oncol* 2001; 83: 310-5.
- Torizuka T, Nobezawa S, Kanno T i wsp. Ovarian cancer recurrence: role of whole-body positron emission tomography using 2-[fluorine-18]-fluoro-2-deoxy-d-glucose. *Eur J Nucl Med Mol Imaging* 2002; 29: 797-803.



50. Yen RF, Sun SS, Shen YY i wsp. Whole body positron emission tomography with 18F-fluoro-2-deoxyglucose for the detection of recurrent ovarian cancer. *Anticancer Res* 2001; 21: 3691-4.
51. Pelosi E, Messa C, Sironi S i wsp. Value of integrated PET/CT for lesion localization in cancer patients: a comparative study. *Eur J Nucl Med Mol Imaging* 2004; 31: in press. DOI 10.1007/s00259-004-1483-3.
52. Landis SH, Murray T, Bolden S, Wingo PA. Cancer statistics, 1999. *CA Cancer J Clin* 1999; 49: 8-31.
53. Yasuda S, Shohtsu A, Ide M i wsp. Chronic thyroiditis: diffuse uptake of FDG at PET. *Radiology* 1998; 207: 775-8.
54. Connor MS, Li BDL, Ramaswamy MR i wsp. ASCO Annual Meeting Proceedings (Post-Meeting Edition). *J Clin Oncol* 2004; 22: (Suppl) 5535.
55. Ruiz Franco-Baux JV, Borrego Dorado I, Gómez Camarero P i wsp. F-18-fluorodeoxyglucose positron emission tomography on patients with differentiated thyroid cancer who present elevated human serum thyroglobulin levels and negative I-131 whole body scan. *Rev Esp Med Nucl* 2005; 24: 5-13.
56. McDougall IR, Davidson J, Segall GM. Positron emission tomography of the thyroid, with an emphasis on thyroid cancer. *Nucl Med Commun* 2001; 22: 485-92.
57. Cook GJR, Fogelman I. The role of positron emission tomography in skeletal disease. *Semin Nucl Med* 2001; 31: 50-61.
58. Schirrmester H, Guhlmann A, Elsner K i wsp. Sensitivity in detecting osseous lesions depends on anatomic localization: Planar bone scintigraphy versus 18F PET. *J Nucl Med* 2001; 40: 1623-9.
59. Yamaguchi T, Lee J, Uemura H i wsp. Prostate cancer: a comparative study of (11)C-choline PET and MR imaging combined with proton MR spectroscopy. *Eur J Nucl Med Mol Imaging* 2005; 15.

Otrzymano i przyjęto do druku: 27 grudnia 2006 r.