

**Rekomendacje • Recommendations****Zalecenia postępowania diagnostyczno-terapeutycznego  
u chorych na pierwotne nowotwory złośliwe kości u dorosłych**

Piotr Rutkowski<sup>1</sup>■, Tomasz Mazurkiewicz<sup>2</sup>, Maciej Krzakowski<sup>1</sup>, Konrad Ptaszyński<sup>1</sup>,  
Teresa Klepacka<sup>3</sup>, Urszula Grzesiakowska<sup>1</sup>, Sławomir Falkowski<sup>1</sup>, Tomasz Świtaj<sup>1</sup>,  
Zbigniew I. Nowecki<sup>1</sup>, Tadeusz Morysiński<sup>1</sup>, Jerzy Spindel<sup>4</sup>, Ewa Chmielik<sup>5</sup>,  
Szymon Dragan<sup>6</sup>, Jerzy Nazar<sup>7</sup>, Daniel Kotrych<sup>8</sup>, Jan Skowroński<sup>9</sup>,  
Anna Szumera-Ciećkiewicz<sup>1</sup>, Andrzej Szafranski<sup>3</sup>, Justyna Szumiło<sup>2</sup>, Marta Karpik<sup>9</sup>,  
Karol Balcerkiewicz<sup>10</sup>, Roman Mazuryk<sup>13</sup>, Bożena Jarosz<sup>2</sup>,  
Magdalena Rychłowska-Pruszyńska<sup>3</sup>, Marta Rzeszutko<sup>6</sup>, Andrzej Nowakowski<sup>7</sup>,  
Janusz Rys<sup>12</sup>, Włodzimierz T. Olszewski<sup>1</sup>, Wojciech Woźniak<sup>3</sup>

*Mięsaki kości u dorosłych stanowią heterogenną grupę bardzo rzadkich nowotworów pochodzenia mezenchymalnego (poniżej 0,5% nowotworów złośliwych u dorosłych). Z klinicznego punktu widzenia mięsaki kości można podzielić na mięsaki wrzecionowatokomórkowe (obejmujące mięsaki kościopochodne, większość chrzęstniakomięsaków i inne rzadsze podtypy) oraz drobnokomórkowe (głównie rodzina mięsaków Ewinga). Prawidłowe rozpoznanie i skuteczne leczenie skojarzone pierwotnych nowotworów kości są sumą współpracy radiologów, chirurgów onkologów i chirurgów ortopedów, onkologów klinicznych, radioterapeutów, rehabilitantów, patologów, specjalistów medycyny nuklearnej i biologów molekularnych. Bezwzględny warunek w diagnostyce i leczeniu pierwotnych nowotworów złośliwych kości jest wielodyscyplinarna współpraca wielospecjalistyczna w doświadczonych ośrodkach. Polepszenie diagnostyki mięsaków kości, wprowadzenie zasad terapii skojarzonej i postęp technologiczny spowodowały rozszerzenie wskazań do stosowania operacji oszczędzających kończynę oraz poprawiły odległe wyniki leczenia.*

**Recommendations for diagnostics and therapy  
of adult patients with malignant primary bone tumors**

*Bone sarcomas comprise a heterogenous group of rare mesenchymal tumors (less than 0.5% of malignant neoplasms in adults). From the clinical point of view they can be divided into two main groups: spindle-cell sarcomas (osteosarcomas, majority of chondrosarcomas and less common subtypes) and small-cell sarcomas (mainly the Ewing family of tumors). Correct diagnosis and effective therapy is performed in direct cooperation of radiologists, oncologic and orthopedic surgeons, clinical oncologists, radiotherapists, rehabilitants, pathologists, nuclear medicine specialists and molecular biologists. The most important principle in diagnostics and therapy of primary malignant bone tumors is a multidisciplinary approach in*

<sup>1</sup> Centrum Onkologii – Instytut im. Marii Skłodowskiej-Curie  
w Warszawie

<sup>2</sup> Uniwersytet Medyczny w Lublinie

<sup>3</sup> Instytut Matki i Dziecka w Warszawie

<sup>4</sup> Wojewódzki Szpital Chirurgii Urazowej w Piekarach Śląskich

<sup>5</sup> Centrum Onkologii – Instytut, Oddział w Gliwicach

<sup>6</sup> Akademia Medyczna we Wrocławiu

<sup>7</sup> Uniwersytet Medyczny w Poznaniu

<sup>8</sup> Pomorska Akademia Medyczna w Szczecinie

<sup>9</sup> Uniwersytet Medyczny w Białymstoku

<sup>10</sup> Lubuski Ośrodek Rehabilitacyjno-Ortopedyczny  
w Świebodzinie

<sup>11</sup> Zdunomed Szczecin

<sup>12</sup> Centrum Onkologii – Instytut, Oddział w Krakowie

■ W imieniu Polskiego Rejestru Nowotworów Kości, którego spotkanie odbyło się w dniu 26 października 2010 r. w Warszawie – pełny wykaz uczestników umieszczono na końcu tej pracy

experienced centers. Improvement of diagnostics, implementation of combined therapy and technological developments have increased the indications for limb-sparing surgery and improved long-term results of treatment.

**Słowa kluczowe:** mięsaki kości, wytyczne, diagnostyka, leczenie

**Key words:** bone sarcomas, recommendations, diagnostics, therapy

## Wstęp

Prawidłowe rozpoznanie i skuteczne leczenie skojarzone pierwotnych nowotworów kości są sumą współpracy radiologów, chirurgów onkologów i chirurgów ortopedów, onkologów klinicznych, radioterapeutów, rehabilitantów, patologów i specjalistów medycyny nuklearnej. Bezwzględny warunkiem w diagnostyce i leczeniu pierwotnych nowotworów złośliwych kości (mięsaków kości) jest wielospecjalistyczna współpraca w doświadczonych ośrodkach. Zaleca się współpracę wieloośrodkową w ramach Polskiego Rejestru Nowotworów Kości (<http://www.polskirejestruguzowkosci.pl>).

## Epidemiologia i etiologia

Mięsaki kości u dorosłych stanowią heterogenną grupę bardzo rzadkich nowotworów pochodzenia mezenchymalnego (poniżej 0,5% nowych przypadków nowotworów złośliwych rocznie). W części przypadków ich szczegółowa histogeneza nie jest znana. Z punktu widzenia klinicznego mięsaki kości można podzielić na mięsaki wrzecionowatokomórkowe (obejmujące mięsaki kościopochodne, większość chrzęstniakomięsaków i inne rzadsze podtypy) oraz drobnokomórkowe (głównie rodzina mięsaków Ewinga). Wśród wrzecionowatokomórkowych nowotworów kości najczęściej występuje mięsak kościopochodny (*osteosarcoma*; OSA); jest on jednocześnie najczęstszym typem pierwotnego nowotworu złośliwego kości u dorosłych. W Polsce rejestruje się około 60-100 zachorowań rocznie na OSA (2-3 na 1 milion), częściej u mężczyzn (1,4: 1). U dorosłych obserwuje się 2 szczyty zachorowań, w trzeciej dekadzie życia (około 60%) i na przełomie szóstej i siódmej dekady (około 20%). Inne nowotwory wrzecionowatokomórkowe (*fibrosarcoma*, *fibrohistiocytoma malignum*, *sarcoma fusocellulare*) są znacznie rzadsze. Na drugim miejscu pod względem częstości występowania wśród mięsaków kości u osób dorosłych jest chrzęstniakomięsak (*chondrosarcoma*). Mięsaki drobnokomórkowe (m.in. mięsak Ewinga/PNET czy *chondrosarcoma mesenchymale*) zajmują trzecie miejsce pod względem częstości występowania wśród pierwotnych nowotworów złośliwych kości u dorosłych. Liczba nowych zachorowań rocznie w Polsce nie jest znana – można szacować ją na kilkadziesiąt przypadków rocznie (około 40-60). U dorosłych, najczęściej występują na przełomie drugiej i trzeciej dekady życia. W przypadku mięsaków wrzecionowatokomórkowych tylko niewielka ich część rozwija się na podłożu chorób predysponujących, jak choroba Pageta (*osteoclastoma* lub *osteosarcoma*), mnogie wyrosła chrzęstno-kostne (*chondrosarcoma*), zespół Li-Fraumeni lub też być może jako mięsaki indukowane uprzednim napromienianiem. Natomiast nie jest znane,

aby mięsaki drobnokomórkowe kości występowały jako nowotwory wtórne i nie jest znane ich występowanie w zespołach nowotworów uwarunkowanych rodzinnie lub dziedzicznych.

## Objawy kliniczne i diagnostyka

### Objawy kliniczne

Głównym objawem mięsaków kości, pojawiającym się już na bardzo wczesnym etapie rozwoju nowotworu, są objawy bólowe, z reguły silniejsze w godzinach nocnych i stopniowo narastający w kolejnych miesiącach choroby (z wyjątkiem większości chrzęstniakomięsaków). W późniejszych etapach choroby może temu towarzyszyć guz lub obrzmienie okolicy stawu lub kości, zniekształcające zarys kończyny. Niekiedy chorzy wiążą istniejącą patologię z przypadkowym urazem. W mięsakach drobnokomórkowych kości u około 60% chorych w chwili rozpoznania stwierdza się nacieki tkanek miękkich. Mięsakom kości często towarzyszą zaburzenia funkcji kończyny (ograniczenie ruchomości najbliższej położonego stawu i jego odruchowe oszczędzanie przez chorego). Mogą pojawiać się utrwalone przykurcze stawowe i złamania patologiczne kości w zaawansowanych miejscowo mięsakach. Destrukcja kości w wyniku niszczenia przez mięsaka może prowadzić do złamania patologicznego. Rozpoznanie wczesnych postaci mięsaków kości (<100 cm<sup>3</sup>, bez przekraczania warstwy korowej kości) jest bardzo trudne i z reguły przypadkowe. W bardziej zaawansowanym miejscowo stadium drobnokomórkowych mięsaków kości mogą występować objawy ogólne: gorączka, niedokrwistość, osłabienie. Objawy te oraz podwyższony poziom dehydrogenazy kwasu mlekowego (LDH) są uznawane za złe czynniki rokownicze. Mięsak kościopochodny (*osteosarcoma*) najczęściej umiejscowiony jest w okolicach przynasad kości długich (głównie dystalnej części kości udowej, proksymalnej części kości piszczelowej lub kości ramiennej, w głowie kości strzałkowej), zaś drugi pod względem częstości występowania mięsak Ewinga dotyczy najczęściej trzonu kości długich lub kości płaskich, kręgosłupa i miednicy. Oba te typy mięsaków kości najczęściej występują w drugiej i trzeciej dekadzie życia. Chrzęstniakomięsaki (*chondrosarcoma*) występują częściej w późniejszym okresie życia i często dotyczą kości różnokształtnych (miednica, obręcz barkowa) lub proksymalnej części kości udowej, mogą rozwijać się z istniejących wcześniej zmian (jak *enchondroma* lub *osteochondroma*).

## Diagnostyka obrazowa

U chorych na mięsaki kości pierwszym i podstawowym badaniem jest zdjęcie przeglądowe całej kości w dwóch projekcjach. W przypadkach klasycznych postaci mięsaków kości objawy radiologiczne są typowe na przeglądowych rentgenogramach, charakterystyczne dla każdego typu mięsaka. Nowotwór zawsze niszczy zdrową kość, powodując ubytki osteolityczne lub rosnąc w sposób naciekający. Oprócz tych zmian bywają widoczne objawy nowotworzenia patologicznej tkanki uwapnionej (kostnej lub chrzęstnej) oraz złośliwe odczyny okostnowe (trójkąt Codmana, „spikule”). W zależności od typu mięsaka oraz szybkości wzrostu guza może wystąpić przechodzenie nacieku na płytkę wzrostową oraz niszczenie chrząstki stawowej.

Dla pogłębienia diagnostyki z oceną rozległości zmian w tkankach miękkich i zajęcia warstwy zbitej i gąbczastej kości niezbędne jest badanie tomografii komputerowej (CT) oraz rezonansu magnetycznego (MRI), które uzupełnia badanie CT, poprzez wizualizację zajęcia szpiku kostnego, stawów i stosunku do struktur otaczających. Kolejnym badaniem jest badanie scyntygraficzne kości. Równoległe wykonuje się badanie radiologiczne klatki piersiowej w celu wykluczenia przerzutów, gdyż płuca stanowią najczęstsze miejsce przerzutów mięsaków kości. W ocenie zaawansowania drobnokomórkowych mięsaków kości pomocne może być wykonanie badania PET-CT. Rozsiew do płuc stwierdza się w około 10% w chwili rozpoznania mięsaków kości.

## Różnicowanie

Na podstawie badań radiologicznych można z dużym prawdopodobieństwem różnicować pierwotne nowotwory złośliwe kości i zmiany łagodne. W pierwszym etapie różnicowania wykluczamy nowotwory łagodne, dysplazję włóknistą, zmiany w przebiegu chorób metabolicznych (np. nadczynności przytarczyc) i torbiel aneuryzmatyczną (co może być bardzo trudne, zwłaszcza, że może ona być wtórną zmianą, maskującą szybko progresujący nowotwór złośliwy kości). W różnicowaniu mięsaków kości znacznie ma umiejscowienie – mięsaki wrzecionowatokomórkowe lokalizują się w przy nasadach, a złośliwe nowotwory drobnokomórkowe w trzonach kości. Należy jednak podkreślić, że fundamentalne znaczenie w różnicowaniu złośliwych nowotworów kości ma wykonanie biopsji otwartej i badania histopatologicznego. Podkreślić również należy, że przerzuty innych nowotworów złośliwych do kości występują znacznie częściej niż pierwotne nowotwory złośliwe kości (mięsaki). Kryterium pomocniczym może być tu wiek, gdyż mięsaki kości znacznie częściej występują u młodszych osób. W kolejnym etapie różnicujemy typ histopatologiczny mięsaka kości. Najtrudniejsze jest zróżnicowanie *osteosarcoma* z torbielą aneuryzmatyczną kości (zwłaszcza, że może ona być wtórną zmianą, maskującą szybko progresujący nowotwór złośliwy kości). We wszystkich przypadkach drobnokomórkowych mięsakach kości różnicowanie jest bardzo trudne. W co-

dziennej praktyce opiera się na podstawie ostatecznego rozpoznania histopatologicznego pobranego wycinka. W pierwszym etapie różnicowania wykluczamy nowotwory łagodne i torbiel aneuryzmatyczną. W kolejnym etapie różnicujemy mięsaki drobnokomórkowe z mięsakami wrzecionowatokomórkowymi, które są niewrażliwe na napromienianie. Następnie wykluczamy chłoniaki kości, które nie wymagają leczenia operacyjnego.

## Rozpoznanie histopatologiczne, biopsja

Najistotniejszym elementem diagnostycznym jest uzyskanie materiału do badań histopatologicznych i molekularnych w wyniku biopsji. Podstawową metodą biopsji w przypadku mięsaków kości jest biopsja otwarta, część ośrodków (mających duże doświadczenie w diagnostyce i leczeniu pierwotnych nowotworów kości) opiera się na materiale uzyskanym w wyniku trepanobiopsji. Cięcie do biopsji nie powinno: kolidować z późniejszą operacją, być przyczyną niekorzystnego rozszerzenia pól napromieniania i nie powinno zwiększać ryzyka patologicznego złamania. W wyborze najlepszego miejsca do pobrania wycinka można wykorzystać resztkową aktywność izotopu ( $^{99}\text{Tc}$ ), podanego przy wykonywaniu scyntygrafii i wyznaczyć je śródoperacyjnie przy zastosowaniu ręcznej (jałowej) gamma-kamery. Należy tak zaplanować cięcie do biopsji otwartej, żeby pokrywało się z cięciem operacyjnym, wykonywanym podczas operacji radykalnej, tzn. blizna po biopsji otwartej stanowi później nierozdzielny fragment preparatu patologicznego. Biopsję należy wykonać z dala od pęczków naczyniowo-nerwowych. Przy wyborze miejsca biopsji należy wykorzystać wyniki badań radiologicznych, badania scyntygraficznego kośćca i stosować zasadę najkrótszej drogi między skórą a guzem. Cięcie, wystarczająco długie dla dotarcia do głęboko położonej zmiany, należy prowadzić równoległe do długiej osi kończyny. Podczas preparowania wskazane jest nieprzekraczanie granic przedziału mięśniowego. Wycinek z nacieku nowotworowego należy pobierać „na ostro” z obwodu (największa proliferacja i najmniejsza martwica). W nowotworach bez przekraczania warstwy korowej kości długich wycinamy „okno kostne” w najcieńszym miejscu, aby dodatkowo nie osłabiać kości i nie sprzyjać patologicznemu złamaniu. Podczas pobierania wycinka może wystąpić znaczne krwawienie z nowotworu. Należy wykonać staranną hemostazę w obrębie tkanek miękkich oraz kości (np. wosk). Ranę po pobraniu wycinka należy zamknąć dokładnie warstwowo (bez drenażu), aby nie pozostawiać martwych przestrzeni (zeszywanie np. kolejnych warstw mięśni, powięzi, tkanki podskórnej i skóry). Dobrą praktyką jest również śródoperacyjne wykonanie rozmazu na szkiełku podstawowym z wycinka pobranego w celu wykonania badania cytologicznego i ocena przez patologa materiału przesłanego do badania (tzn. śródoperacyjna ocena, czy materiał jest „diagnostyczny” i jest go dostatecznie dużo do wykonania prawidłowego badania; przy krwawiących zmianach nowotworowych główną masę materiału pobranego przez chirurga mogą stanowić masy martwicze nowotworu). Niebarwiony rozmaz może

zostać wykorzystany do wykonania badania molekularnego metodą FISH. Do tego celu może również służyć odcisk wałeczka tkankowego, uzyskanego drogą biopsji gruboigłowej. Materiał tkankowy nowotworu kości powinien być przekazany do opracowania patomorfologicznego bez utrwalenia. Jeśli planowane jest pobranie fragmentu tkankowego nowotworu i tkanki nienowotworowej do badania metodami molekularnymi z izolacją kwasów nukleinowych, materiał powinien być przekazany i zamrożony w temperaturze min. 70°C w ciągu 30 minut od jego pobrania. Materiał biopsyjny często zawiera mieszaninę wielu fragmentów kostnych i tkanek miękkich. Oddzielić należy części kostne biopsji i części miękkie, a następnie skierować części kostne do odwapnienia. Części miękkie mogą być utrwalone i opracowane bez odwapniania. Biopsję najlepiej wykonywać w ośrodku, w którym chory będzie leczony.

**Tab. I. Klasyfikacja WHO pierwotnych złośliwych nowotworów kości**

Nowotwory kościopochodne	
<i>Osteosarcoma</i> (mięsak kościopochodny)	9180/3
Postać konwencjonalna	9180/3
Postać chondroblastyczna	9181/3
Postać fibroblastyczna	9182/3
Postać osteoblastyczna	9180/3
Postać teleangiektatyczna	9183/3
Postać drobnokomórkowa	9185/3
Postać centralna o niskim stopniu złośliwości	9187/3
Wtórny	9180/3
Przykostny (parostealny)	9192/3
Okolokostny (periostealny)	9193/3
Powierzchnowy o wysokim stopniu złośliwości	9194/3
Mięsak Ewinga/prymitywny guz neuroektodermalny	
Mięsak Ewinga	9260/3
Nowotwory wywodzące się z chrząstki	
Chrzęstniakomięsak ( <i>chondrosarcoma</i> )	9220/3
Centralny, pierwotny i wtórny	9220/3
Obwodowy	9221/3
Odróżnicowany	9243/3
Mezenchymalny	9240/3
Jasnokomórkowy	9242/3
Nowotwory z tkanki łącznej włóknistej	
Włókniakomięsak ( <i>fibrosarcoma</i> )	8810/3
Nowotwory fibrohistiocytarne (pleomorficzne)	
Złośliwy nowotwór fibrohistiocytarny ( <i>malignant fibrous histiocytoma</i> )	8830/3
Nowotwory układu krwiotwórczego	
Szpiczak plazmocytowy	9732/3*
Chłoniak złośliwy, NOS	9590/3*
Guz olbrzymiokomórkowy kości	
Złośliwy guz olbrzymiokomórkowy	9250/3
Nowotwory ze struny grzbietowej	
Struniak ( <i>chordoma</i> )	9370/3
Nowotwory naczyniopochodne	
Naczyniakomięsak ( <i>angiosarcoma</i> )	9120/3
Nowotwory z mięśniówki gładkiej	
Mięśniakomięsak gładkokomórkowy ( <i>leiomyosarcoma</i> )	8890/3
Nowotwory z tkanki tłuszczowej	
Tłuszczakomięsak ( <i>liposarcoma</i> )	8850/3
Inne nowotwory	
Szkliviak ( <i>adamantinoma</i> )	9261/3

\*Szpiczak i pierwotny chłoniak kości nie są przedmiotem tych rekomendacji

Raport badania histopatologicznego powinien opierać się na klasyfikacji WHO (Tab. I), a przy diagnostyce różnicowej nowotworów drobnokomórkowych niezbędna jest dostępność badań immunohistochemicznych i cytogenetycznych [FISH]/molekularnych, dla oceny charakterystycznych translokacji, np. t(11;22)(q24;q12) – najczęstszej w mięsaku Ewinga, prowadzącej do powstania genu fuzyjnego]. Dane, które powinien zawierać raport patologiczny, przedstawiono w Tabeli II.

**Tab. II. Badanie patomorfologiczne – schemat**

<b>Dane do raportu</b>
Resekcja lub biopsja guza
Lokalizacja anatomiczna (w której kości znajduje się nowotwór)
Umiejscowienie nowotworu w obrębie kości:
– w obrębie nasady, przynasady lub trzonie kości długiej
– w obrębie kory lub rdzenia kości, na powierzchni kości
Naciekanie jamy stawowej, tkanek miękkich
Typ resekcji: wyluszczenie guza, szeroka resekcja, radykalna resekcja, docięcie
Typ biopsji: gruboigłowa, otwarta, wycinająca
Przedoperacyjne leczenie: brak; chemioterapia; radioterapia; terapia o nieokreślonym rodzaju
Czy były dostępne zdjęcia radiologiczne i badania obrazowe?
<b>Opis makroskopowy</b>
Opis całości materiału i jego trzy wymiary
Opis guza i jego trzy wymiary
Martwica guza (obecność, szacunkowy odsetek objętości guza)
Odległość guza od marginesów w obrębie tkanek miękkich i kości
<b>Histopatologicznie</b>
Typ histologiczny (jeśli możliwe ustalenie typu) (wg klasyfikacji WHO)
Stopień złośliwości ( <i>grade</i> )
Ocena wg klasyfikacji pTNM (nie obowiązuje w przypadku biopsji)
Opis węzłów chłonnych wg N0-1 (jeśli obecne w materiale)
<b>Opis materiału i guza</b>
Największy wymiar guza i charakter naciekania (patrz klasyfikacja TNM), dobrze ograniczony, naciekający drobnymi ogniskami, wieloogniskowy
Liczba figur podziału / 10 HPF (obiektyw 40X) we fragmencie utkania wykazującym największą ich liczbę
Martwica oceniana mikroskopowo (obecność, szacunkowy odsetek objętości guza)
Opis zmian po leczeniu
Opis zmian poza guzem nowotworowym
Obecność zatorów z komórek mięsaka w drobnych/większym kalibru naczyńkach
Marginesy chirurgiczne:
– marginesy nie mogą być ocenione RX
– marginesy wolne od utkania nowotworowego R0
– odległość guza od marginesu tkanek miękkich w cm (lokalizacja najwęższego)
– odległość guza od marginesu w obrębie kości w cm (lokalizacja najwęższego)
– marginesy z naciekiem nowotworu, ocena mikroskopowa (który z marginesów) R1
– marginesy z naciekiem nowotworu w ocenie makroskopowej (który margines) R2
Ocena węzłów chłonnych
Pozostałe zmiany
Wyniki badań IHC i badań molekularnych
Kody ICD-O3



Badanie materiału pochodzącego z resekcji nowotworu lub amputacji kończyny po chemioterapii przedoperacyjnej chorych na mięsaka kościopochodnego lub mięsaka z rodziny Ewinga

W przypadkach mięsaków kościopochodnych i mięsaków z rodziny mięsaków Ewinga materiał po resekcji guza lub amputacji wymaga oceny odsetka powierzchni przekroju tkanki guza objętej martwicą. Przekrój guza w postaci plastra dzieli się w całości na wycinki, tworząc również mapę odzwierciedlającą umiejscowienie każdego wycinka na kserokopii materiału lub jego zdjęciu radiologicznym. Dodatkowo należy pobrać wycinki w płaszczyźnie prostopadłej do wycięcia plastra kostnego w ilości 1 wycinek na każdy centymetr największego wymiaru guza oraz wycinki dokumentujące naciekanie tkanek miękkich. Ocenia się odsetek, jaki stanowi pole martwicy nowotworu w każdym uzyskanym wycinku, a następnie oblicza się

średnią dla całego opracowywanego materiału. Według różnych danych martwica większa niż 90-97% oznacza lepsze rokowanie.

### Czynniki rokownicze i klasyfikacja stopni zaawansowania

Podstawą podziału na stopnie zaawansowania klinicznego jest ocena zespołu najważniejszych czynników prognostycznych, do których należą: stopień złośliwości histologicznej, przejście nowotworowego nacieku mięsaka przez warstwę korową kości, wielkość guza pierwotnego oraz przerzuty do regionalnych węzłów chłonnych i przerzuty do odległych narządów.

Dla opisu stopni zaawansowania mięsaków kości stosuje się klasyfikację TNM według American Joint Committee on Cancer z 2002 r. (Tab. III), oparta na ocenie czterostopniowej klasyfikacji złośliwości histolo-

Tab. III. Stopnie zaawansowania klinicznego w mięsakach kości według AJCC 2010

#### TNM

##### Guz pierwotny [T]

- TX Nie można ocenić guza pierwotnego
- T0 Nie stwierdza się obecności guza pierwotnego
- T1 Guz o wielkości 8 cm lub poniżej w największym wymiarze
- T2 Guz o wielkości ponad 8 cm w największym wymiarze
- T3 Oddzielne ogniska nowotworowe w obrębie pierwotnej kości (przerzuty „skaczące”)

##### Regionalne węzły chłonne [N]

- NX\* Nie można ocenić regionalnych węzłów chłonnych
- N0 Brak przerzutów do regionalnych węzłów chłonnych
- N1 Obecność przerzutów do regionalnych węzłów chłonnych

##### Przerzuty odległe [M]

- MX Nie można ocenić obecności przerzutów do narządów odległych
- M0 Brak przerzutów odległych
- M1 Obecność przerzutów odległych
- M1a Przerzuty do płuc
- M1b Przerzuty do innych narządów odległych

#### Dodatkowe oznaczenia TNM

##### Dodatkowe oznaczenie pT(m)NM

Dodatkowe oznaczenie „m” określa obecność kilku ognisk nowotworu w jednej lokalizacji

##### Dodatkowe oznaczenie rTNM

Dodatkowe oznaczenie „r” określa materiał, który został oceniony, jako wznowa wcześniej diagnozowanego nowotworu, po okresie remisji

##### Dodatkowe oznaczenie ypTNM

Dodatkowe oznaczenie „y” określa materiał, który został oceniany po lub w trakcie leczenia chemioterapeutycznego, radioterapeutycznego lub oboma metodami

#### Stopień złośliwości histologicznej [G]

- GX Nie można ocenić stopnia złośliwości histologicznej
- G1 Dobrze zróżnicowany nowotwór – niski stopień złośliwości histologicznej
- G2 Pośrednio zróżnicowany nowotwór – niski stopień złośliwości histologicznej
- G3 Źle zróżnicowany nowotwór – wysoki stopień złośliwości histologicznej
- G4† Odróżnicowany nowotwór – wysoki stopień złośliwości histologicznej

†Mięsak Ewinga jest klasyfikowany jako G4

#### Stopień złośliwości histologicznej (grading)

##### 1. Nowotwory o miejscowej złośliwości:

- guz olbrzymiokomórkowy (*giant cell tumor*)

##### 2. Nowotwory o niskim stopniu złośliwości (grade 1):

- mięsak kościopochodny, przykostny (*osteosarcoma, parosteal*)
- mięsak kościopochodny, centralny o niskim stopniu złośliwości (*osteosarcoma, low grade central*)
- *adamantinoma*

##### 3. Nowotwory o średnim stopniu złośliwości (grade 2):

- mięsak kościopochodny, zewnątrzkościowy (*osteosarcoma, periosteal*)

##### 4. Nowotwory o wysokim stopniu złośliwości (grade 3, 4):

- mięsak kościopochodny (*osteosarcoma*), postać konwencjonalna, teleangiektatyczna, drobnokomórkowa, powierzchowna o wysokim stopniu złośliwości

- nowotwór rodziny mięsaka Ewinga (*Ewing Family of Tumors*)
  - postacie, tzw. odróżnicowane pierwotnych nowotworów kości (*dedifferentiated chondrosarcoma, parosteal osteosarcoma, chordoma, adamantinoma*)
  - złośliwy guz olbrzymiokomórkowy (*malignant giant cell tumor*)
5. Nowotwory o różnym stopniu złośliwości
- chrząstniakomięsak konwencjonalny (*chondrosarcoma, conventional*)

Inne mięsaki kości stopniowane według French Federation of Cancer Centers Sarcoma Group (FNCLCC): *leiomyosarcoma, angiosarcoma, epithelioid hemangioendothelioma, liposarcoma, fibrosarcoma*

Stopniowanie mięsaków według (FNCLCC)

- I. Różnicowanie guza (*score* 1, 2, 3)
- II. Indeks mitotyczny  
*Score* 1/0-9/, 2/10-19/, 3/20+/  
III. Martwica nowotworowa  
*Score* 0/0%/, 1/-50%/, 2/+50%/  
*Grade*, po dodaniu wszystkich parametrów  
1(2-3), 2(4-5), 3(6-8)

Stopień zaawansowania klinicznego	T	N	M	G
IA IB	T1 T2, T3	N0	M0	G1, G2 (niskozłośliwe)
IIA IIB	T1 T2	N0	M0	G3, G4 (wysokozłośliwe)
III	T3	N0	M0	G3, G4
IVA IVB	każdy T każdy T	N0 N1 każdy N	M1a każdy M M1b	każdy G

gicznej (G1-G4), wielkości guza (T1-T3) oraz obecności przerzutów (M).

### Zasady leczenia

Wszystkie pierwotne złośliwe nowotwory kości powinny być leczone w wyspecjalizowanych zespołach wielodyscyplinarnych, gdyż ponad 70% występujących mięsaków kości wymaga leczenia skojarzonego (zwłaszcza mięsaki kościopochodne i mięsaki drobnokomórkowe), głównie za pomocą chirurgii i chemioterapii (Tab. IV). Oczywiście podstawowym elementem terapii pozostaje zapewnienie miejscowej kontroli mięsaka poprzez właściwe radykalne postępowanie chirurgiczne. Decyzję o zakresie leczenia operacyjnego należy podejmować przed rozpoczęciem leczenia skojarzonego. Na planowaną operację chorzy powinni wyrazić zgodę przed rozpoczęciem chemioterapii przedoperacyjnej. W przypadku złamania patologicznego kości przed leczeniem przeciwwskazane jest wykonywanie zespołu wewnątrznych, gdyż prowadzi to do miejscowego rozsiewu komórek mięsaka i dyskwalifikuje chorego od operacji oszczędzającej kończynę.

Z punktu widzenia terapii mięsaki kości można podzielić na 4 podstawowe grupy: mięsaki kościopochodne (i inne rzadsze mięsaki wrzecionowatokomórkowe), chrząstniakomięsaki, mięsaki drobnokomórkowe oraz guzy olbrzymiokomórkowe kości.

Podczas podejmowania decyzji odnośnie leczenia u chorych na mięsaki wrzecionowatokomórkowe (głównie *osteosarcoma*) i drobnokomórkowe obowiązują następujące ogólne zasady:

1. Warunkiem rozpoczęcia leczenia jest wiarygodna weryfikacja histopatologiczna.
2. Wszystkie mięsaki z tej grupy wymagają leczenia skojarzonego w ramach ustalonych protokołów terapeutycznych, ponieważ są nowotworami o wysokiej złośliwości histologicznej (wyniki leczenia wyłącznie chirurgicznego są złe – poniżej 20% 5-letnich przeżyć). Wyjątkiem jest przykostny mięsak kościopochodny (*osteosarcoma parosteale*). Przedmiotem dyskusji może być stosowanie chemioterapii okołoperacyjnej u chorych na mięsaki wrzecionowatokomórkowe w wieku powyżej 50 lat. Jeżeli jest to możliwe, należy włączać wszystkich tych chorych do prospektywnych badań klinicznych.

Tab. III. Zasady standardowego leczenia w poszczególnych podtypach mięsaków kości

	Indukcyjna chemioterapia	Chirurgia	Radioterapia	Uzupełniająca chemioterapia
Mięsak kościopochodny i rzadsze mięsaki wrzecionowato-komórkowe	tak	tak	nie	tak
Chrzęstniakomięsak	nie	tak	nie	nie
Mięsak Ewinga/PNET (mięsaki drobnokomórkowe)	tak	tak?	tak	tak
Guzy olbrzymiokomórkowe	nie	tak	tak	nie

- Decyzję o zakresie leczenia operacyjnego należy podejmować przed rozpoczęciem leczenia skojarzonego. Na planowaną operację chorzy powinni wyrazić zgodę przed rozpoczęciem chemioterapii przedoperacyjnej. Jej skuteczność może powodować nieuzasadnione nadzieje chorych na możliwość uniknięcia amputacji lub w ogóle leczenia operacyjnego. Brak wiedzy, zrozumienia i akceptacji przez chorego podjętych *a priori* decyzji operacyjnych prowadzi do konfliktu i w jego wyniku rezygnacji chorego z proponowanej operacji, będącej podstawą leczenia i wyleczenia chorego.
- W leczeniu radykalnym mięsaka kościopochodnego nie ma zastosowania radioterapia.

### Leczenie chirurgiczne

Poprawa diagnostyki mięsaków kości, wprowadzenie zasad leczenia skojarzonego i postęp technologiczny spowodowały rozszerzenie wskazań do stosowania operacji oszczędzających kończynę. Operacje te jednak muszą zapewniać radykalne miejscowo wycięcie nowotworu (R0 – mikroskopowo bez nacieku w linii cięcia chirurgicznego), nie mogą skracać czasu wolnego od nawrotu choroby oraz muszą powodować uzyskanie takich efektów czynnościowych, które w oczywisty sposób przewyższają efekty amputacji i protezowania zewnętrznego, a nie pogarszają jakości życia chorego. Możliwość zachowania dobrej sprawności kończyny to brak bólu, zachowanie czucia głębokiego i powierzchownego oraz funkcjonalność kończyny – dla kończyny górnej oznacza to zachowanie przynajmniej funkcji chwytnej ręki, dla kończyny dolnej oznacza to zachowanie jej funkcji podporowej i możliwości chodzenia. Metody stosowane w leczeniu oszczędzającym to *custom made* lub coraz bardziej popularne modułarne, onkologiczne protezy wewnętrzne, auto- lub alloprzeszczepy kostne, artrodezy dużych stawów, a w niektórych lokalizacjach jedynie radykalne resekcje kości (bark, miednica). Należy podkreślić, że implantacja protezy onkologicznej wiąże się z możliwością powikłań w ciągu całego życia chorego, prowadzących nawet do konieczności amputacji kończyny. Podstawowym problemem jest utrzymanie sprawności mechanicznej protez i zapobieganie zanikowi kości w sąsiedztwie protezy. Dlatego, paradoksalnie, najchętniej powinny być stosowane u chorych w IV stopniu zaawansowania klinicznego lub z grupy wysokiego ryzyka rozsiewu (IIB). W niektórych przypadkach nie ma konieczności zastępowania wyciętego fragmentu kości (np. w operacjach miednicy czy obręczy barkowej – operacja Tikhoff-Linberga). Niekiedy, oprócz rekonstrukcji fragmentów kości niezbędne są rekonstrukcje w zakresie struktur mięśniowo-więzadłowych, a czasem również naczyniowych. W przypadku, gdy zastosowanie metod oszczędzających kończynę nie daje możliwości radykalnego wycięcia mięsaka kości, konieczne jest wykonanie amputacji (Tab. IV) na prawidłowym poziomie (powyżej stawu i dogłowo od zajętej nowotworem kości). Leczenie chirurgiczne pozostaje nadal jedyną metodą terapii chorych na chrzęst-

niakiomięsaki (z wyjątkiem postaci mezenchymalnych i odróżnicowanych).

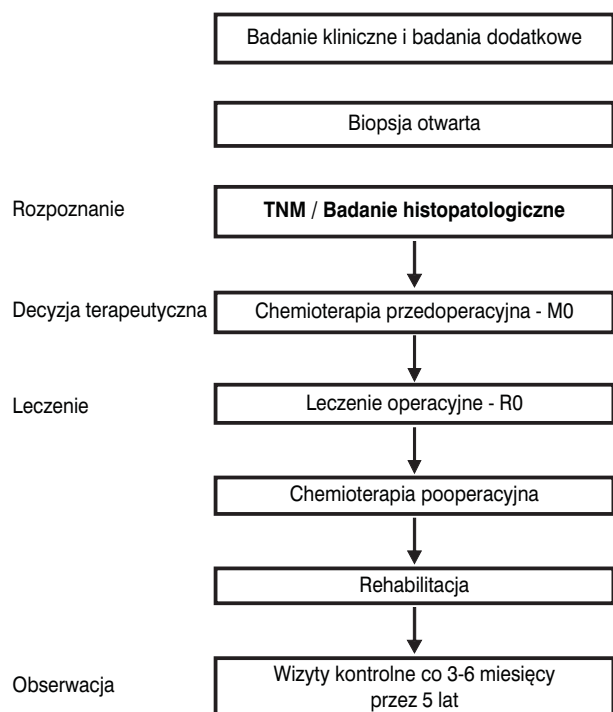
**Tab. IV. Przeciwwskazania do operacji oszczędzających w mięsakach kości**

- Niezastosowanie chemioterapii indukcyjnej (przedoperacyjnej) w przypadkach mięsaka kościopochodnego/mięsaków drobnokomórkowych
- Rozległy nacieki tkanek miękkich i struktur naczyniowo-nerwowych
- Złamanie patologiczne kości (przeciwwskazanie względne)
- Złe umiejscowienie biopsji otwartej
- Brak możliwości obserwacji po leczeniu
- Niekiedy w przypadkach powikłań po implantacji protezy wewnętrznej

Niektórzy chorzy na mięsaki kości w stadium rozsiewu (głównie do płuc; M1) mają szanse na wyleczenie pod warunkiem właściwego skojarzenia chemioterapii z radykalnym leczeniem chirurgicznym przerzutów i przy właściwej kontroli miejscowej nowotworu.

### Leczenie skojarzone

- Mięsaki wrzecionowatokomórkowe (głównie *osteosarcoma* i *chondrosarcoma*) wymagają przede wszystkim leczenia chirurgicznego w celu miejscowego opanowania choroby. W przypadkach mięsaka kościopochodnego (*osteosarcoma*) konieczne jest dołączenie uzupełniającego leczenia cytostaticznego (chemioterapii neo- i adiuwantowej; główne aktywne cytostatyki to – doksorubicyna, cisplatyna, ifosfamid i metotreksat) w celu poprawy przeżycia wolnego od przerzutów do płuc (Ryc. 1);



**Ryc. 1.** Schemat postępowania w mięsakach wrzecionowatych kości

w leczeniu kolejnych rzutów stosowany jest ifosfamid z etopozydem lub gemcytabina z docetakselem. Mięsaki wrzecionowatokomórkowe zwykle są odporne na leczenie radioterapią. Rokowanie chorych na mięsaki wrzecionowatokomórkowe różni się w zależności od stopnia złośliwości histologicznej i odpowiedzi na leczenie indukcyjne chemioterapią, jednak ogólnie przeżycia 5-letnie kształtują się na poziomie ponad 70%, pod warunkiem prawidłowego rozpoznania i leczenia.

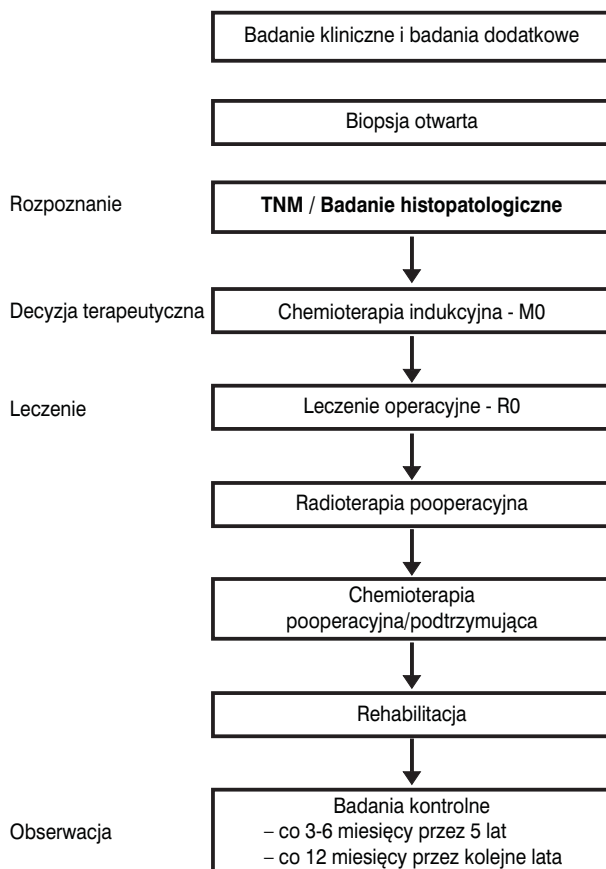
Postępowanie terapeutyczne u dorosłych chorych na mięsaka kościopochodnego rozpoczynają 3 kursy chemioterapii przedoperacyjnej (najczęściej – doksorubicyna i cisplatyna + ewentualnie trzeci lek), podawane co 3 tygodnie. Metotreksat nie znajduje szerokiego zastosowania u dorosłych chorych na mięsaka kościopochodnego, ze względu na toksyczność i brak poprawy przeżyć. Wskazane jest zachowanie ifosfamid, jako potencjalnie czynnego leku w leczeniu drugiej linii. Obecnie, niezastosowanie chemioterapii przedoperacyjnej u chorych na mięsaka kościopochodnego należy uznać za błąd. W terminie czwartego kursu (3 tygodnie po trzecim kursie chemioterapii) należy wykonać operację, której celem jest radykalne usunięcie ogniska pierwotnego mięsaka. Wybór chemioterapii pooperacyjnej powinien optymalnie wynikać z histologicznej oceny odpowiedzi w preparacie operacyjnym – w przypadku dobrej odpowiedzi należy kontynuować leczenie według początkowo stosowanego programu (2-12 kursów), natomiast w razie stwierdzenia niezadowalającej odpowiedzi patologicznej należy rozważyć zastosowanie innych leków (np. z udziałem ifosfamid, etopozydu i karboplatyny, po wcześniejszym stosowaniu doksorubicyny i cisplatyny).

2. Mięsaki drobnokomórkowe (głównie mięsaki Ewinga/PNET) są nowotworami niskozróżnicowanymi, wrażliwymi na napromienianie, co wykorzystywane jest do leczenia ogniska pierwotnego, oraz dają wysoki odsetek odpowiedzi na wielolekową chemioterapię. Wymagają długotrwałego leczenia skojarzonego, które musi rozpoczynać się od chemioterapii, jednak ich wyniki leczenia są gorsze niż mięsaków wrzecionowatokomórkowych i przeżycia 5-letnie u dorosłych kształtują się w granicach 30-40%.

Akceptacja przez chorych proponowanego rodzaju i przebiegu leczenia, wraz z jego wszystkimi skutkami, jest istotnym warunkiem powodzenia. Chorych należy informować o czasie trwania leczenia (blisko 12 miesięcy), niepożądanych działaniach chemioterapii i radioterapii oraz kalectwie czynnościowym w wyniku leczenia operacyjnego (zarówno oszczędzającego kończynę, jak i amputacji). Z uwagi na względnie niewielką liczbę dorosłych chorych na mięsaki drobnokomórkowe oraz znaczne trudności w uzyskaniu długoletnich przeżyć, wskazane jest prowadzenie leczenia w wyznaczonych ośrodkach onkologicznych. Dodatkowym argumentem jest promieniowrażliwość mięsaków drobnokomórkowych kości (w odróżnieniu od postaci wrzecionowatokomórkowych) i istotna rola radioterapii w leczeniu skojarzonym.

Z uwagi na chemiowrażliwość mięsaków drobnokomórkowych leczenie rozpoczynamy od chemioterapii (Ryc. 2), niezależnie od stopnia klinicznego zaawansowania (M0 lub M1). Do aktywnych leków zaliczamy: cyklofosfamid, ifosfamid, doksorubicynę, daktynomycynę, etopozyd i winkrystynę. Dawki i schemat poszczególnych programów wielolekowych zależą od przyjętych lokalnie protokołów postępowania i pojawiających się w trakcie leczenia toksyczności. Po czterech kursach (w terminie piątego) wdrażamy miejscowe leczenie chirurgiczne i radioterapię pooperacyjną. Zdecydowanie pierwsze powinno być stosowane leczenie chirurgiczne z późniejszą radioterapią, co istotnie zwiększa odsetek wyleczeń miejscowych oraz zmniejsza liczbę powikłań w gojeniu rany operacyjnej. Klasycznie, powinno obowiązywać pooperacyjne napromienianie całej kości, ale można stosować radioterapię według zasady: +5 cm od granic marginesów operacyjnych. Niejednokrotnie pozwala to na zmniejszenie pola napromieniania i związanych z tym powikłań przy zachowanej skuteczności leczenia miejscowego. Konieczne jest podanie dawki całkowitej 55-65 Gy (zależnie od lokalizacji), we frakcjach 1,8-2,0 Gy/dziennie. W przypadku braku możliwości radykalnej resekcji miejscowej mięsaka należy zastosować radykalną radioterapię. Radykalna radioterapia zamiast okaleczających operacji jest polecana w stopniu zaawansowania M1.

Pewność wyleczenia miejscowego wpływa z kolei na zwiększenie odsetka chorych zakwalifikowanych, w razie potrzeby, do radykalnego leczenia przerzutów.



Ryc. 2. Schemat prawidłowego postępowania w mięsakiach drobnokomórkowych kości



Po leczeniu miejscowym kontynuujemy chemioterapię konsolidującą do osiągnięcia maksymalnej dawki leków (w praktyce, przynajmniej 6 miesięcy) lub wystąpienia objawów toksyczności 3. i 4. stopnia.

Istnieją doniesienia z nierandomizowanych badań, że napromienianie płuc poprawia przeżycia chorych na mięsaka Ewinga z przerzutami do płuc.

Wdrożenie koncepcji leczenia skojarzonego z chemioterapią neoadiuwantową i odroczone leczeniem miejscowym (Ryci. 2) znacznie poprawiło odległe wyniki leczenia mięsaków drobnokomórkowych kości u dorosłych. Przeżycia 5-letnie wzrosły z 5-10% do około 40%. Obecność przerzutów do odległych narządów w chwili rozpoczęcia intensywnego leczenia skojarzonego obniża odsetek wyleczonych do 30%. Pomimo to, rokowanie u dorosłych chorych na mięsaki drobnokomórkowe jest gorsze niż u dzieci z powodu częstego występowania niekorzystnych czynników rokowniczych, do których należą: obecność przerzutów do odległych narządów, najdłuższy wymiar guza powyżej 8 cm (lub powyżej 100 cm<sup>3</sup> objętości), wiek powyżej 17 lat i podwyższona aktywność dehydrogenazy mleczanowej (LDH). Gorsze rokowanie dotyczy umiejscowienia w obrębie miednicy i kręgosłupa oraz postaci pozakostnych. Wyjątkowo źle rokują chorzy z nawrotem choroby.

W postępowaniu u chorych na mięsaki drobnokomórkowe istotne znaczenie mają, często poważne, powikłania zarówno wczesne (toksyczność 3. i 4. stopnia w czasie długotrwałej chemioterapii), jak też późne (w tym, u około 10% chorych wtórne nowotwory). To ostatnie niebezpieczeństwo powoduje, że chorzy na mięsaki drobnokomórkowe wymagają corocznych obserwacji po leczeniu, przez całe życie.

### Leczenie paliatywne

Leczenie nawrotów mięsaka kościopochodnego powinno polegać na kojarzeniu chemioterapii i chirurgicznego leczenia przerzutów (metastazektomia). W przypadku przerzutów do płuc niejednokrotnie uzasadnione jest wycinanie mnogich, policzalnych przerzutów oraz wielokrotne torakotomie. Wyniki chirurgicznego leczenia przerzutów do płuc są dość dobre, pod warunkiem wykonania ich całkowitej resekcji. Wybór programu drugiej linii zależy ściśle od leków zastosowanych w ramach pierwotnego leczenia – często wykorzystywany jest ifosfamid, etopozyd (w niektórych ośrodkach metoteksat w wysokich dawkach z kwasem folinowym, szczególnie u młodych chorych).

Chemioterapia chorych na mięsaki drobnokomórkowe z pierwotnym uogólnieniem polega na stosowaniu identycznych programów, jak w leczeniu skojarzonym wczesnych postaci tych mięsaków (programy złożone z ifosfamidu lub cyklofosfamidu, doksorubicyny, etopozydu i winkrystyny). U chorych z przerzutami do płuc, którzy uzyskują całkowitą odpowiedź po chemioterapii, można rozważyć napromienianie całej objętości płucnej, a w przypadku częściowej odpowiedzi wskazana jest resekcja przetrwałych zmian.

W ramach leczenia paliatywnego istotną rolę odgrywa radioterapia przerzutów do kości.

### Inne mięsaki kości

Struniaki są bardzo rzadkimi pierwotnymi nowotworami kości, rozwijającymi się z reguły w obrębie kości krzyżowej lub podstawy czaszki. Postępowaniem z wyboru w przeszłości była radykalna resekcja chirurgiczna (co jest rzadko możliwe); obecnie coraz lepsze wyniki wiążą się z zastosowaniem radioterapii protonowej.

Guz olbrzymiokomórkowy kości leczony jest z reguły chirurgicznie; w przypadkach nawrotowych/nieresekcyjnych dobre wyniki można uzyskać przy zastosowaniu radioterapii. Najnowsze doniesienia wskazują na wysoką skuteczność przeciwciała monoklonalnego anty-RANKL – denosumabu, w leczeniu zaawansowanych guzów olbrzymiokomórkowych kości.

### Rehabilitacja

Rehabilitacja towarzyszy leczeniu od chwili jego rozpoczęcia:

- okres stosowania chemioterapii przedoperacyjnej: zapobieganie zanikom mięśniowym w wyniku oszczędzania chorej kończyny (większa masa zdrowych tkanek sprzyja gojeniu rany pooperacyjnej, niezależnie od zakresu wykonanej operacji, co jest istotne w świetle stosowania chemioterapii przedoperacyjnej);
- w okresie pooperacyjnym: ćwiczenia oddechowe i bierne operowanej kończyny od pierwszej doby pooperacyjnej, a rozszerzenie zakresu ćwiczeń po usunięciu drenów ssących;
- w okresie chemioterapii pooperacyjnej: ćwiczenia w domu i ocena postępów w trakcie pobytu na oddziale podczas kolejnych kursów oraz wiele miesięcy po zakończeniu leczenia (czasami – konieczność okresowych intensywnych ćwiczeń w warunkach stacjonarnych, z czego wynika niezbędność udziału rehabilitanta w wielospecjalistycznym zespole diagnostyczno-terapeutycznym).

Istotne jest wsparcie psychologiczne dla chorego. Interesującą opcją są grupy wsparcia chorych, jak działające w Polsce Stowarzyszenie Chorych na Mięsaki „Sarcoma” ([www.sarcoma.pl](http://www.sarcoma.pl)).

### Obserwacja po leczeniu

Prowadzenie obserwacji po zakończeniu skojarzonego leczenia jest nieodłącznym obowiązkiem zespołów prowadzących leczenie radykalne ogniska pierwotnego. Zespoły te ponoszą odpowiedzialność za prowadzenie wieloletnich obserwacji po leczeniu i za prowadzenie prawidłowego leczenia niepowodzeń. Ponieważ większość nawrotów u chorych na mięsaki kości występuje w ciągu dwóch – trzech lat po leczeniu, to w tym okresie zaleca się częstsze (co 3 miesiące) wizyty kontrolne. W czasie tych wizyt należy wykonać badanie radiologiczne okolicy operowanej kości i klatki piersiowej. W kolejnych latach

wizyty mogą być rzadsze, co 6-12 miesięcy. Na podkreślenie zasługuje fakt, że odmienną i najpoważniejszą konsekwencją intensywnego leczenia skojarzonego mięsaków kości jest występowanie wtórnych nowotworów, które występują u 7-10% wyleczonych chorych na mięsaki drobnokomórkowe. Istotne są również inne powikłania późnego leczenia skojarzonego, jak niewydolność mięśnia sercowego, niepłodność, powikłania protezoplastyki. Spostrzeżenia te sugerują konieczność wieloletniej obserwacji chorych.

### Podsumowanie

Wprowadzenie skutecznego, agresywnego leczenia skojarzonego (chemioterapia przed- i pooperacyjna) u młodych, dorosłych chorych na mięsaki kości pozwoliło znacząco zwiększyć odsetek 5-letnich wyleczeń (do około 60-70%). Zwiększył się również odsetek chorych, u których można zachować kończynę. Chorzy na mięsaki kości muszą być leczeni w wyspecjalizowanych ośrodkach onkologicznych.

#### Prof. nadzw. dr hab. med. Piotr Rutkowski

Klinika Nowotworów Tkanek Miękkich, Kości i Czerniaków  
Centrum Onkologii – Instytut im. Marii Skłodowskiej-Curie  
02-781 Warszawa ul. Roentgena 5  
tel. 226439375  
e-mail: rutkowskip@coi.waw.pl

### Piśmiennictwo

1. Bacci G, Picci P, Ruggieri P. Primary chemotherapy and delayed surgery (neoadjuvant chemotherapy) for osteosarcoma of the extremities. *Cancer* 1990; 65: 2539-53.
2. Dorfman HD, Czerniak B. Bone cancers. *Cancer* 1995, 75, 203-10.
3. Grier HE. The Ewing family of tumors: Ewing's sarcoma and primitive neuroectodermal tumors. *Pediatr Clin North Am* 1997; 44: 991-1004.
4. Hohendoorn PCW, on behalf of the ESMO/EUROBONET Working Group. Bone sarcomas: ESMO Clinical Practice Guidelines for diagnosis, treatment and follow-up. *Ann Oncol* 2010; Suppl 5: v204-v213.
5. Ruka W. Pierwotne nowotwory złośliwe kości u dorosłych. W: Onkologia kliniczna (red. M. Krzakowski). Warszawa: Borgis; 2006.
6. Spanier S, Shuster J, Vander Griend R. The effect of local extent of the tumor on prognosis in osteosarcoma. *J Bone Joint Surg* 1990; 72A, 5, 643-653.
7. Yasko AW, Johnson ME. Surgical management of primary bone sarcomas. *Hem Oncol Clin N Am* 1995; 9: 719-31.
8. NCCN Clinical Practice Guidelines in Oncology. *Bone Cancer*. Wersja 3.10.

Otrzymano i przyjęto do druku: 24 listopada 2010 r.