

Rzadki przypadek pierwotnego czerniaka opon mózgowo-rdzeniowych

Ziemowit Koc¹, Dariusz Łątka², Tomasz Sachanbiński³,
Anna Nasierowska-Guttmejer⁴, Andrzej W. Szawłowski⁵

Pierwotny czerniak opon mózgowo-rdzeniowych stanowi poniżej 0,1% nowotworów ośrodkowego układu nerwowego (OUN). Występuje w dwóch postaciach: jako guz opony mózgowo-rdzeniowej lub jako pierwotna czerniakowatość opon mózgowo-rdzeniowych. Szczegółowa analiza i poszukiwanie przypadków czerniaka, jako pierwotnego nowotworu OUN w medycznej literaturze, spowodowała odnalezienie tylko 45 opisów tego rodzaju przypadków. Z uwagi na brak charakterystycznych objawów każdy z nich został wykryty zupełnie przypadkowo na drodze zabiegu chirurgicznego lub po sekcji zwłok. Histogeneza pierwotnego czerniaka OUN jest ciągle nierozwiązanym problemem. Różne proponowane do tej pory teorie nie zostały w pełni udowodnione. W pracy przedstawiono przypadek pierwotnego czerniaka opony mózgowo-rdzeniowej stożka rdzenia kręgowego u 66-letniego mężczyzny.

Rare case of primary lepto-meningeal melanoma

Primary lepto-meningeal melanoma represents less than 0.1% of all tumours of the central nervous system. It occurs in two different forms: as a primary malignant lepto-meningeal tumour or as a primary lepto-meningeal melanomatosis. Current review of medical literature showed only 45 such case reports. Due to the lack of characteristic symptoms, each case was discovered by chance during surgery or at the time of autopsy. The histogenesis of primary melanoma of the CNS is still unknown issue. For the time being, many different theories have been proposed but have not become fully proven. In this paper the case of a 66-year old male patient with primary melanoma of lepto-meningeal space cone vertebral core was presented.

NOWOTWORY Journal of Oncology 2012; 62, 3: 184–187

Słowa kluczowe: czerniak, ośrodkowy układ nerwowy, opis przypadku

Key words: malignant melanoma, central nervous system, case report

Wprowadzenie

Pierwotny czerniak ośrodkowego układu nerwowego (OUN) został po raz pierwszy opisany przez Rudolfa Virchowa w 1859 r. [1]. Jest to bardzo rzadko występujący guz (0,1% nowotworów OUN), od tego czasu w angielskojęzycznej literaturze medycznej można odnaleźć opis tylko 45 podobnych przypadków [1, 2]. Rozwijają się najczęściej u dorosłych (głównie po 40 roku życia) [3, 4]. Rozróżniamy dwie postaci czerniaka opon — bardzo rzadka rozlana proliferacja w oponach miękkich, czyli pierwotna czerniakowatość opon

mózgowo-rdzeniowych (PCO) oraz, jak w opisanym poniżej przypadku, częściej występująca postać pierwotnego guza. W postaci guza, w tym pierwotnego, czerniak może być umiejscowiony w każdej strukturze OUN, najczęściej w tylnym dole czaszki i w kanale kręgowym [4].

Poznano do tej pory kilka rodzajów pierwotnych zmian barwnikowych w ośrodkowym układzie nerwowym (OUN). Są to zmiany zarówno łagodne, częściej występujące jako zmiany ograniczone (*melanocytoma*), jak i złośliwe, mające formy ograniczone lub rozlane (rozlana melanoza

¹Poradnia Specjalistyczna Chirurgii Onkologicznej, Opolskie Centrum Onkologii

²Oddział Neurochirurgii, Wojewódzkie Centrum Medyczne w Opolu

³Oddział Chirurgii Onkologicznej, Opolskie Centrum Onkologii

⁴Zakład Patologii, Szpital MSWiA w Warszawie

⁵Centrum Onkologii — Instytut im. Marii Skłodowskiej-Curie w Warszawie

opon miękkich, melanocytoma, czerniak opon i pierwotna czerniakowatość opon) [3].

Poza zmianami typu barwnikowego występują tutaj inne rzadkie guzy o odmiennej etiologii, takie jak wyściółczaki (ok. 50% przypadków guzów OUN), nerwiaki (25% przypadków guzów OUN), gwiazdziaki złośliwe (ok. 25% przypadków guzów OUN), rzadko oponiaki, zwojaki, naczyniaki [5]. Manifestujące się w okresie czynnym choroby objawy kliniczne są związane przede wszystkim z lokalizacją guza.

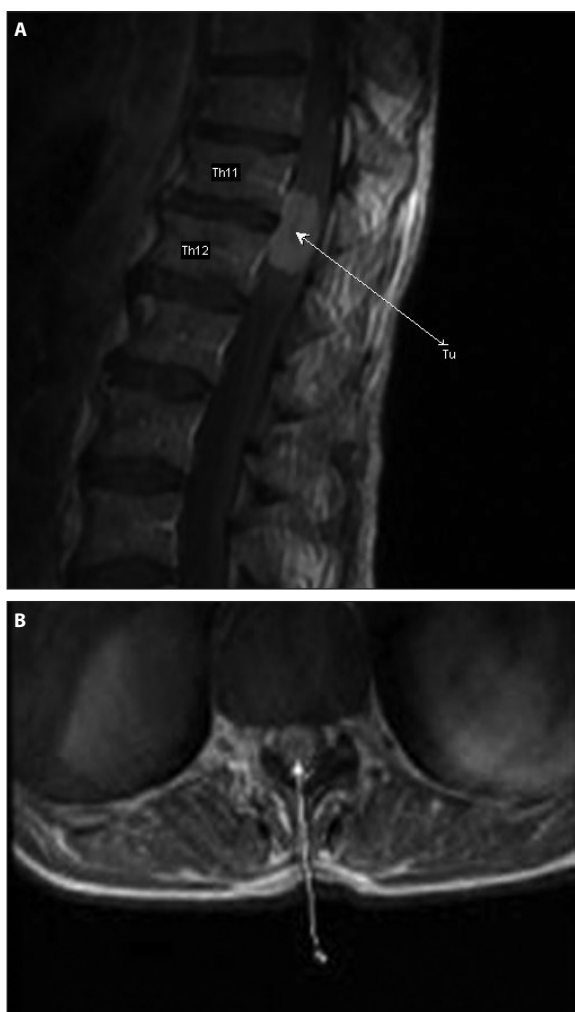
Pierwotna czerniakowatość opon (PCO) występuje niezwykle rzadko, podobnie jak inne pierwotne nowotwory zajmujące opony mózgowo-rdzeniowe w sposób rozlany, czyli glejakowatość, mięsakowatość czy chłoniaki opon. Choroba polega na rozplemie złośliwych komórek czerniakowych, które z opon miękkich mogą przemieszczać się do przestrzeni Virchowa-Robina¹. Często dochodzi do zajęcia tkanki nerwowej mózgowia i rdzenia, rzadko do przerzutów poza OUN [6].

Ryzyko wystąpienia zmiany wtórnej w rdzeniu lub mózgu zależy głównie od typu histologicznego guza pierwotnego. Mniej niż połowa zmian przerzutowych zajmuje opony mózgowo-rdzeniowe czy sklepienie czaszki. Do guzów pierwotnych dających przerzuty do OUN należą złośliwe nowotwory układowe. Najczęściej są to: czerniak (46%), rak płuca, piersi, białaczka, rzadziej: rak prostaty, przewodu pokarmowego i układu moczowo-płciowego [7].

W charakterystyce histologicznej dominuje pleomorfizm komórek i jąder, różny stopień pigmentacji, wysoka aktywność mitotyczna i częste martwice. W badaniu immunohistochemicznym, podobnie jak guzowa postać czerniaka, melanocytoma daje dodatnią reakcję dla białka S-100, wimentyny, HMB45, NSE i MART-1 oraz negatywną dla EMA, cytokeratyny i GFAP [4]. Rokowanie w każdej postaci czerniaka opon jest bardzo złe. Śmierć następuje zwykle do 12 miesięcy po postawieniu rozpoznania. Klinicznie choroba może przebiegać podobnie jak chłoniak, białaczka, przerzuty, podostre czy przewlekłe zapalenie opon, wirusowe zapalenie mózgu, idiopatyczne przerostowe zapalenie opony twardej lub wodogłowie obturacyjne. Zmiany radiologiczne w czerniakowatości są również wysoce nieswoiste [8]. Między innymi z tych przyczyn, mimo coraz nowocześniejszych technik diagnostycznych, nadal rzadkie jest przyżyciowe rozpoznanie czerniakowatości.

Opis przypadku

69-letni pacjent (R.J.), pracownik fizyczny na emeryturze, dotychczas zdrowy, niepalący, niepijący alkoholu, w sierpniu 2010 r. zaczął skarżyć się na bóle okolicy lędźwiowej i przemijające mrowienie kończyn dolnych. Objawom towarzyszyła znaczna utrata masy ciała (około 12 kg). Początkowo bóle te wiązał z wykonywaną w tym okresie pracą fizyczną.

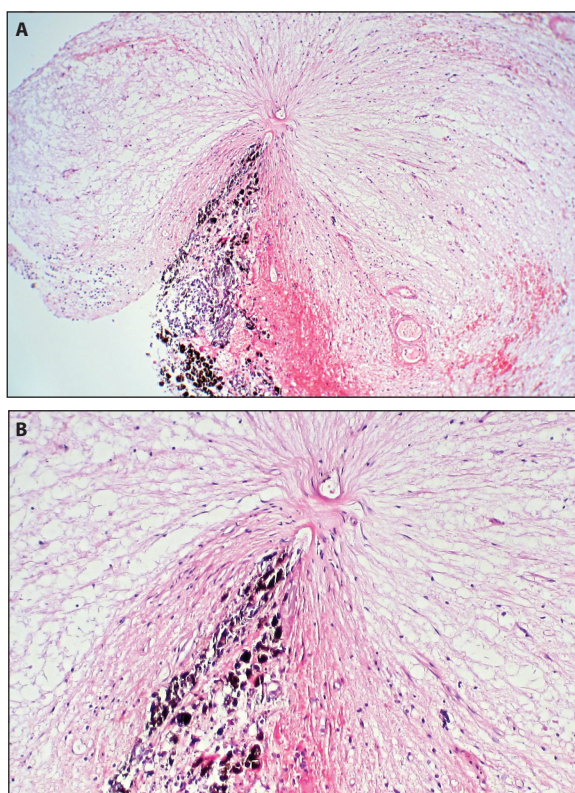


Rycina 1. Skany z MR kręgosłupa wykonane przed zabiegiem 6 września 2010 r. obrazujące guza rdzenia kręgowego (a — scan boczny, b — scan strzałkowy). Skany opisane przez dr. Tomasza Osińskiego

Niezależnie w tym czasie przewlekłe chorował na miażdżycę tętnic kończyn dolnych, przebiegającą z lekkim niedokrwieniem kończyn dolnych I stopnia wg Fontaine'a (czterostopniowa skala natężenia objawów niedokrwienia tętniczego kończyn dolnych). Po wystąpieniu całkowitej paraparezy wiotkiej kończyn dolnych, 6 września 2010 r. chory był hospitalizowany na oddziale neurologii. Stwierdzono guz stożka rdzenia kręgowego, będący przyczyną dolegliwości. Rezonans magnetyczny (MR) z dnia 6 września 2010 r. kanału rdzenia kręgowego wykazał na poziomie Th 12- guz o długości 24 mm i szerokości 14 mm w dystalnym odcinku rdzenia kręgowego wraz ze stożkiem rdzenia, obejmujący częściowo nić końcową z cechami przebytego krwawienia (ryc. 1). Sugestią radiologa było różnicowanie pomiędzy wyściółczakiem śluzowo-brodawkowym a gwiazdziakiem. Za mało prawdopodobne uznał wystąpienie w tej okoli-

¹Przeźreń okołonaczyniowa — uchylek jamy podpajęczynówkowej, powstający między przydatką naczyń a oponą miękką wpuklającą się w obręb OUN wraz z wnikającymi do niej tętnicami i opuszczającymi ją żyłami. Zawiera płyn mózgowo-rdzeniowy tylko na krótkim, powierzchniowym odcinku większych naczyń.

cy oponiaka lub nerwiaka. Elektromiografia (EMG) z dnia 7 września 2010 r. wykazała niedużego stopnia uszkodzenie włókien ruchowych prawego nerwu strzałkowego i piszczelowego o charakterze aksonalnym. Zaobserwowano brak fali F podczas stymulacji włókien ruchowych prawego nerwu strzałkowego i piszczelowego, co odpowiada uszkodzeniu na poziomie L4/L5/S1. Rentgenogram klatki piersiowej bez cech patologicznych. W elektrokardiogramie — akcja serca niemiaraowa, rytm zatokowy, zaburzenia przewodnictwa śródkomorowego. W trybie pilnym przekazano chorego do oddziału neurochirurgii Wojewódzkiego Centrum Medycznego (WCM) w Opolu w dniu 12 września 2010 r. w celu wdrożenia leczenia operacyjnego. Po przyjęciu operowany 13 września 2010 r. Wykonano laminektomię Th11-Th12 z makroskopowo całkowitym usunięciem guza. Istotny fragment opisu zabiegu podaje — „Uwidoczniono rozdęty worek stożka rdzeniowego. Otwarto go. Naczynia na stożku zwężone. Cięciem w linii środkowej dotarto do guza w kolorze czarnych skrzepów krwi. Usunięto go całkowicie do granic widocznych korzeni rdzeniowych”. Wynik badania histopatologicznego nr 63613/2010 brzmi: *Melanoma malignum* — wycięcie doszczętne (ryc. 2). Preparat był następnie weryfikowany w Zakładzie Patologii Szpitala MSWiA w Warszawie, gdzie potwierdzono rozpoznanie pracowni WCM w Opolu, czyli pierwotnego czerniaka złośliwego opony rdzenia kręgowego. W przebiegu pooperacyjnym początkowo obserwowano pogłębienie się paraparezy wiotkiej kończyn dolnych i zakwalifikowano ją jako IV stopień według Lovette'a. Hospitalizacja neurochirurgiczna została zakończona 20 września 2010 r., po czym skierowano chorego do oddziału rehabilitacyjnego narządu ruchu, gdzie pozostawał do 4 listopada 2010 r. Uzyskano w tym czasie znaczna poprawę w zakresie ruchomości kończyn dolnych. Pacjent mógł poruszać się samodzielnie, chociaż o kulach. Stopniowo zaczęły się wycofywać szcztątkowe objawy zespołu ogona końskiego i zespołu stożka rdzeniowego pod postacią średniego stopnia nietrzymania moczu i niewielkiej przeczulicy wewnętrznej strony uda prawego. Następnie chory został skierowany do poradni onkologicznej Opolskiego Centrum Onkologii w Opolu w celu dalszej diagnostyki i ewentualnego leczenia uzupełniającego. W okresie od 7 października do 3 grudnia 2010 r. wykonano: ultrasonografię jamy brzusznej (7 październik 2010 r.), nie stwierdzając ognisk patologicznych w zakresie narządów miednicy i jamy brzusznej; komputerową tomografię klatki piersiowej (20 październik 2010 r.), nie stwierdzając zmian poza powiększonymi węzłami chłonnymi w obu dołach pachowych około 14 mm (wykluczono zmiany przerzutowe); komputerową tomografię jamy brzusznej i miednicy (3 grudnia 2010 r.), gdzie oceniono łożę pooperacyjną okolicy L1, jako niezmienną oraz nie stwierdzono zmian typu przerzutowego w narządach mięszowych ani w zaotrzewnowych węzłach chłonnych. Niezależnie od tego w okresie od 7 paź-



Rycina. 2. Preparat histopatologiczny barwiony eozyną i hematoksyliną (a — powiększenie $\times 40$, b — powiększenie $\times 100$) ocenione w pracowni Wojewódzkiego Centrum Medycznego w Opolu przez dr. n. med. Zbigniewa Szudrowicza (kopię wykonał dr Jacek Maselko)

dziernika 2010 r. do 7 marca 2011 r. trzykrotnie oznaczono w surowicy białko S-100, którego miana w poszczególnych badaniach mieściły się w dolnych granicach normy, tzn. wyniosły 0,046 / 0,073 / 0,068 $\mu\text{g/l}$. W okresie po zakończeniu rehabilitacji wykonano USG dołów pachowych i pachwin (7 marca 2010 r.), nie stwierdzając obecności zmienionych przerzutowo węzłów chłonnych. Obserwowane wcześniej powiększone węzły chłonne uznano ostatecznie za zmiany o charakterze odczynowym i przewlekłym, za czym przemawiał ich obraz sonograficzny oraz niezmiennosc w czasie. W tej sytuacji chory nie został zakwalifikowany do leczenia uzupełniającego i pozostaje nadal pod ścisłym nadzorem onkologicznym w Opolskim Centrum Onkologii w Opolu.

Omówienie

Omówiony przypadek przedstawiamy z dwóch powodów — wspomnianej wyżej kazuistycznej rzadkości pierwotnego, operacyjnego czerniaka stożka rdzenia kręgowego oraz odwracalnej paraparezy wiotkiej dwukończynowej dolnej. Parapareza była nasiloną po zabiegu laminektomii, jednak z tendencją do wycofania się po późniejszej rehabilitacji.

Objawy kliniczne czerniaka stożka rdzenia kręgowego są niespecyficzne i odzwierciedlają ściśle określone miejsce uszkodzenia poprzecznego rdzenia kręgowego. Najczęściej

sugerują guza rdzenia o jakiegokolwiek innej etiologii. Taki kierunek diagnostyki został początkowo przyjęty u opisywanego chorego, ponieważ w wywiadzie, badaniu klinicznym skóry i dostępnym badaniu klinicznym błon śluzowych, a także w badaniach diagnostycznych OUN oraz poza nim nie było danych sugerujących istnienie ogniska pierwotnego będącego punktem wyjścia dla ewentualnych zmian przerzutowych w kanale kręgowym. Preparat histopatologiczny materiału operacyjnego był oceniony przez dwóch niezależnych patologów, którzy przed postawieniem ostatecznego rozpoznania analizowali również dane kliniczne chorego.

Czerniak stożka rdzenia kręgowego w badaniu NMR ujawnia się w postaci ograniczonego guza, wzmacniającego się po podaniu kontrastu. Diagnostyka różnicowa obejmuje rakowatość opon, rozlaną oponową oligodendrogliomatozę (bardzo rzadkie zaburzenie polegające na rozlanym rozroście guza w oponach bez pierwotnego ogniska w tkankach nerwowych [9] — w tym przypadku wzmocnienie po kontraście dotyczy tylko opon miękkich), choroby zakaźne (radiologicznie identyczny obraz), amyloidozę (również wzmocnienie opon miękkich po podaniu środków kontrastujących), idiopatyczne przerostowe zapalenie opony twardej (wzmocnienie ograniczone tylko do opony twardej) [10].

Optymistycznym jest fakt możliwości postawienia właściwego rozpoznania w trakcie sprawnie wykonanej diagnostyki i prawidłowo wykonanego radykalnego zabiegu operacyjnego. Różnicowanie uwzględniało wymienione we wstępie rozrosty barwnikowe w OUN. Można było na wstępie wykluczyć pierwotną czerniakowatość opon z uwagi na brak naciekania charakterystycznego dla tej postaci i przez to podobnej do innych pierwotnych nowotworów zajmujących opony mózgowo-rdzeniowe w sposób rozlany, takich jak mięsakowatość, glejakowatość lub chłoniaki opon [11]. Pierwotny czerniak nie jest łatwy do odróżnienia makroskopowego od melanocytozy z uwagi na ich podobny wygląd i ograniczony charakter. O rozpoznaniu przesądził obraz mikroskopowy i umiejscowienie zmiany. Za czerniakiem przemawiały cechy złośliwości histologicznej nowotworu w postaci mitoz, pól martwic, umiarkowanego pleomorfizmu komórkowego, a także hiperchromazja jąder komórkowych. Ponadto melanocytoza jest nowotworem łagodnym charakterystycznym dla narządu wzroku.

Wszyscy opisywani dotychczas pacjenci z podobnym rozpoznaniem nie osiągnęli dłuższego niż 12 miesięcy przeżycia. Pacjent, którego przypadek został przeanalizowany w powyższej pracy czuje się obecnie dość dobrze. Mimo że od pierwszych objawów choroby minęło już 16 miesięcy, a od zabiegu operacyjnego 14 miesięcy, to w kontrolnych badaniach obrazowych nie stwierdza się cech rozsiewu

czerniaka ani wznowy miejscowej. W najbliższej przyszłości jest planowana konsultacja w warszawskim Centrum Onkologii w związku zakończonymi tam pracami nad metodą RT-PCR (*real-time polymerase chain reaction*), umożliwiającą korelację uzyskanych wyników z nawrotami choroby, przeżyciami i czynnikami rokowniczymi. Test RT-PCR na obecność komórek czerniaka w wysięku chłonny jest pierwszym odkrytym molekularnym kryterium rokowniczym u chorych na czerniaka. Obecnie znajduje zastosowanie przy kwalifikacji do kuracji ipilimumabem (ludzkim przeciwciałem monoklonalnym skierowanym przeciwko antygenowi 4). Jest więcej niż pewne, że właśnie z osiągnięciami immunologii (np. przeciwciała anty-CTLA 4) i biologii molekularnej (inhibitory szlaku BRAF — leczenie ukierunkowane molekularnie) wiąże się przyszłość terapii u chorych na czerniaki [12]. Pomimo poważnego rokowania pozwala to optymistycznie spojrzeć na ten niewątpliwie sukces terapeutyczny oraz na przyszłość chorego.

Prof. dr hab. n. med. Andrzej Szawłowski

Centrum Onkologii — Instytut im. Marii Skłodowskiej-Curie
ul. Roentgena 5, 02–781 Warszawa
e-mail: szawlowski@coi.waw.pl

Otrzymało: 31 października 2011 r.

Przyjęto do druku: 4 stycznia 2012 r.

Piśmiennictwo

1. Fish LA, Friedman DI, Sadun AA. Progressive cranial polyneuropathy caused by primary central nervous system melanoma. *J Clin Neuroophthalmol* 1990; 10: 41–44.
2. Pappenheim E, Bhattacharji SK. Primary melanoma of the central nervous system—clinical-pathological report of a case with survey and discussion of the literature. *Arch Neurol* 1962; 7: 101–113.
3. Jaskólski D, Papierz W, Biernat W i wsp. Nowotwory ośrodkowego układu nerwowego. W: Kozubski W, Liberski PP [red.]. *Choroby układu nerwowego*. Warszawa: Wydawnictwo Lekarskie PZWL; 2004, 173.
4. Ironside JW, Moss TH, Louis DN i wsp. Diagnostic pathology of nervous system tumours. ESL 2002.
5. Nishida K, Ueda S, Matsumoto K i wsp. Cauda equina neurinoma associated with normal pressure hydrocephalus — case report. *Neurol Med Chir (Tokyo)* 1990; 30: 258–262.
6. Kobayashi I, Oka H, Kawano N i wsp. Primary intracerebral malignant melanoma with leptomeningeal spread, extradural extension and lung metastasis. *Clin Neuropathol* 2001; 20: 43–45.
7. Rowland LP. *Neurologia Merritta*. Wyd. II polskie. Wrocław: Urban&Partner 2008, s. 53–117; s. 386–874
8. Pirini MG, Mascalchi M, Salvi F i wsp. Primary diffuse meningeal melanomatosis: radiologic-pathologic correlation. *AJNR Am J Neuroradiol* 2003; 24: 115–118.
9. Armao DM, Stone J, Castillo M i wsp. Diffuse leptomeningeal oligodendrogliomatosis: radiologic/pathologic correlation. *AJNR Am J Neuroradiol* 2000; 21: 1122–1126.
10. Kiura H, Itoyama Y, Fujioka S i wsp. Neurocutaneous melanosis with intracranial malignant melanoma in an adult: a case report. *No Shinkei Geka* 1997; 25: 819–822.
11. Bajer-Czajkowska A, Nowacki P. Opis przypadku. Pierwotna czerniakowatość opon mózgowo-rdzeniowych. *Neurol Neurochir Pol* 2007; 41: 82–88.
12. Ruka W, Rutkowski P. Problemy i perspektywy leczenia dorosłych na mięsaki i czerniaki. *Nowotwory J Oncol* 2010; 60: 462–463.