

Leczenie farmakologiczne po zabiegach przezskórnego zamknięcia przecieków w przegrodzie międzyprzedsionkowej – dlaczego tak istotne?

Pharmacological treatment after percutaneous closure of interatrial shunts – why so important?

Anna Olasińska-Wiśniewska,
Marek Grygier

I Klinika Kardiologii, Katedra Kardiologii Uniwersytetu Medycznego im. Karola Marcinkowskiego w Poznaniu

STRESZCZENIE

Intensywny rozwój kardiologii interwencyjnej sprawił, że zamykanie przecieku w przegrodzie międzyprzedsionkowej w postaci przetrwałego otworu owalnego i wrodzonego ubytku w przegrodzie międzyprzedsionkowej należy obecnie do najczęstszych zabiegów endowaskularnych poza leczeniem choroby wieńcowej. Opieka nad pacjentem nie kończy się jednak w momencie wykonania zabiegu, ponieważ, podobnie jak w przypadku innych urządzeń wszczepianych, niezbędna jest profilaktyka i obserwacja pacjenta z powodu możliwych powikłań odległych związanych z wszczepionym urządzeniem, a zwłaszcza ryzyka wystąpienia zakrzepicy na systemie zamykającym. W niniejszym opracowaniu podjęto próbę oceny tego zjawiska, jego możliwych przyczyn oraz przedstawiono współczesne koncepcje dotyczące profilaktyki.

Słowa kluczowe: ubytek w przegrodzie międzyprzedsionkowej, przetrwały otwór owalny, zakrzepica

Kardiol. Inwazyjna 2019, 14 (1), 8–12

ABSTRACT

Percutaneous closure of patent foramen ovale and atrial septal defect has become one of the most common endovascular congenital procedures. However, the treatment does not finish at the end of the procedure. Similar to the other implanted devices, prophylaxis and observation of the patients are necessary due to potential long-term complications associated with their implantation, and in particular the risk of device related thrombosis. This study attempts to evaluate this phenomenon, possible causes and present contemporary concepts of prophylaxis.

Key words: atrial septal defect; patent foramen ovale; thrombosis

Kardiol. Inwazyjna 2019, 14 (1), 8–12

Wstęp

Przetrwały otwór owalny (PFO, *patent foramen ovale*) jest pozostałością po otworze drożnym w okresie życia płodowego. Po urodzeniu wzrost ciśnienia krwi w lewym przedsionku powoduje zamknięcie czynnościowe i zarośnięcie otworu owalnego u większości osób w ciągu 3 miesięcy, ale pozostaje on otwarty nawet u 25% populacji [1, 2]. Obecność PFO wiąże się z większym ryzykiem kryptogennego udaru mózgu, chorobą dekompresyjną, zespołem *platypnea-ortodeoksja* i migrenowymi bólami głowy [3]. Wynika to z faktu, że przy zwiększeniu ciśnienia w prawym przedsionku w trakcie próby Valsalvy, podczas dekompresji, dochodzi do powstania przecieku prawo-lewego, co potencjalnie może sprzyjać zatorowości do mózgu. Niekiedy PFO towarzyszy uwypuklenie przegrody międzyprzedsionkowej, określane przez niektórych autorów jako „tętniak”. Takie miejsce może być również źródłem mikrozatorów. Dodatkowo z PFO może współistnieć długa zastawka Eustachiusza kierująca strumień krwi z żyły głównej dolnej do PFO [4]. Mając na uwadze dużą

częstość występowania PFO w populacji ogólnej oraz różne czynniki ryzyka udaru mózgu (w tym migotanie przedsionków, miażdżycę tętnic szyjnych i aorty, nadciśnienie tętnicze), samej obecności PFO nie traktuje się jako patologii, a wystąpienie udaru mózgu wymaga dogłębnej diagnostyki w celu wykluczenia innych potencjalnych przyczyn niedokrwienia. Di Tullio i wsp. [5] nie wykazali częstszego występowania udarów u osób z PFO niż bez niego. Z kolei wykazano, że u pacjentów z udarem mózgu, szczególnie kryptogennym, PFO jest częste (nawet 60% [1, 6]). Za traktowaniem PFO jako czynnika ryzyka udaru mózgu przemawiają wyniki badań wskazujące na to, że zamknięcie PFO zmniejsza nawrotowość udarów w porównaniu z leczeniem zachowawczym [7].

Najczęstszym typem ubytku w przegrodzie międzyprzedsionkowej (ASD, *atrial septal defect*) jest ubytek typu otworu wtórnego i taki kwalifikuje się do leczenia przezskórnego. Jako duże, powodujące istotne hemodynamiczne konsekwencje, uważa się ubytki wielkości ponad 10 mm [3, 8]. Efektem obecności ASD jest przeciążenie objętościowe prawej komory, może być zator skrzyżowany i z czasem rozwinięcie tętniczego nadciśnienia płucnego. Rodzaj i wielkość ASD w znacznym stopniu determinuje wystąpienie i tempo progresji zmian.

Wskazania do leczenia zabiegowego

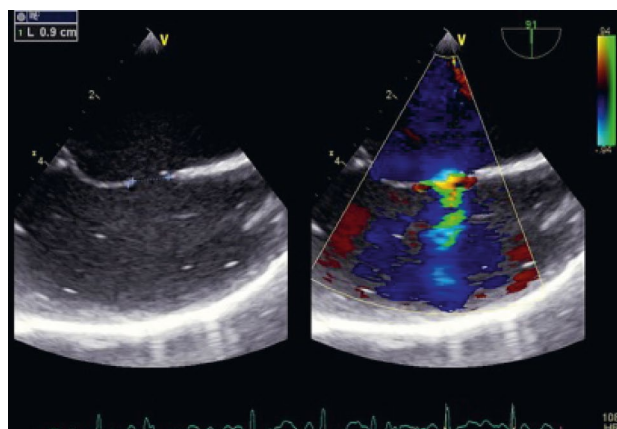
Zabiegowe zamknięcie przecieku na poziomie przegrody międzyprzedsionkowej jest wskazane w celu zabezpieczenia przed konsekwencjami hemodynamicznymi przeciążenia objętościowego i rozwoju nadciśnienia płucnego w ASD lub w ramach prewencji zatorowości skrzyżowanej w ASD i PFO. Aktualne wytyczne [8] zalecają przezskórne zamknięcie ASD typu otworu wtórnego (ASD II) u pacjentów z istotnym przeciekiem lewo-prawym (na co wskazują objawy przeciążenia objętościowego prawej komory oraz stosunek przepływu płucnego do systemowego $QP:QS > 1,5$) oraz $PVR < 5$ WU (bez nadciśnienia płucnego) niezależnie od objawów oraz zalecają rozważenie w przypadku wystąpienia zatoru skrzyżowanego. Przeciwwskazany jest zabieg u pacjentów z zespołem Eisenmengera.

Przezskórne zamknięcie PFO zaleca się u dokładnie wyselekcjonowanych pacjentów z potwierdzonym udarem kryptogennym, przemijającym atakiem niedokrwinnym (TIA, transient ischemic attack) lub zatorowością systemową i wysokim prawdopodobieństwem PFO jako czynnika sprawczego [9]. Przetrwwały otwór owalny występuje u około 40–60% pacjentów z udarem kryptogennym [6]. Metaanaliza pięciu randomizowanych badań przeprowadzona przez Anantha-Narayanan i wsp. [6] wykazała, że zamknięcie PFO wiąże się z 41-procentową redukcją częstości ponownych udarów w porównaniu z le-

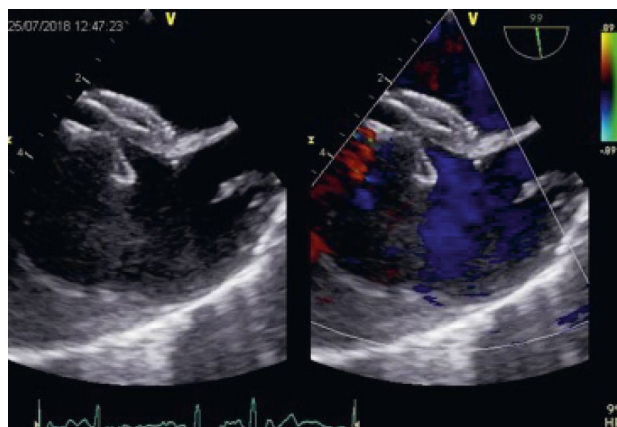
ceniem zachowawczym, jednak przy jednoczesnym zwiększeniu odsetka migotania przedsionków.

Zakrzepica na urządzeniach do zamknięcia ASD lub PFO

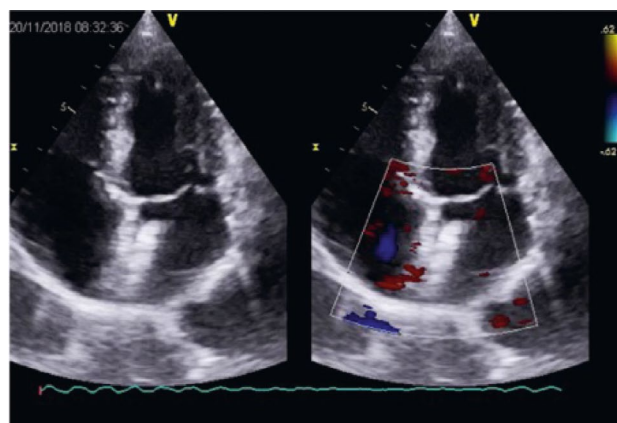
Zabieg przezskórnego zamknięcia przecieku typu ASD lub PFO (ryc. 1–3) jest stosunkowo bezpieczną procedurą. Jednak podobnie jak w przypadku innych urządzeń wszczepialnych, na przykład po zabiegu zamknięcia uszka lewego przedsionka [10], może dojść do zakrzepu na zapince (DRT, *device related thrombus*) w różnym okresie czasu po zabiegu. Zakrzepicę obserwuje się w 1–2% przypadków i dotyczy wszystkich dostępnych typów urządzeń



Rycina 1. Badanie echokardiograficzne przezprzelykowe — ASD typu 2, przeciek lewo-prawy



Rycina 2. Zabieg zamykania przecieku w przegrodzie międzyprzedsionkowej



Rycina 3. Urządzenie zamykające na przegrodzie międzyprzedsionkowej w graficznym przekształcowym

zamykających. Nie jest to więc częste zjawisko, ale może nieść za sobą poważne konsekwencje [11]. Do wytworzenia zakrzepu może dojść w trakcie procedury za zestawie doprowadzającym lub samej zapince [12] lub w późniejszym okresie, nawet do kilku lat po zabiegu [13]. Niewątpliwie największe ryzyko jest w okresie pierwszych 4 tygodni, a zdecydowanie zmniejsza się po 8–12 miesiącach [14].

Urządzenie zamykające ubytek składa się z metalowego szkieletu połączonych z poliestrowymi włóknami stymulującymi krzepnięcie krwi. Wykrzepianie krwi na poliestrowych łątkach umożliwia zamknięcie ubytku i następczą endotelializację. W pierwszych dniach na zapince formuje się więc materiał złożony z fibryny, białek osocza i komórek krwi [15]. W kolejnych miesiącach zapinka stopniowo, a w efekcie w całości, jest pokrywana nabłonkiem [15, 16]. Proces neoendotelializacji może być czasochłonny i trwać aż 5 lat po implantacji [9]. Na pierwszym etapie po implantacji tworzenie płaskiego zakrzepu w obrębie zapinki jest więc zjawiskiem oczekiwanym i promującym endotelializację [17], stanowi etap gojenia, a stwierdzenie takich hipoechogenicznych struktur na zapince niekoniecznie wskazuje na ryzyko embolizacji, a raczej może zniknąć z czasem i niezależnie od antykoagulacji [17]. Nadmierna trombogenezą może jednak prowadzić do powstania zakrzepu grożącego powikłaniami zatorowymi. Zanim dojdzie do pełnej endotelializacji zapinka jest wystawiona na działanie krążącej krwi, co może sprzyjać powstawaniu zakrzepów na jej powierzchni będących potencjalnym źródłem zatorowości mózgowej i obwodowej [16].

W celu zapobiegania tworzeniu zakrzepów w okresie niepełnej endotelializacji pacjenci zabezpieczani są farmakologicznie przed i po zabiegu. Postępowanie takie oparto na wieloletniej praktyce klinicznej, a w przypadku PFO także na wynikach dużych badań klinicznych z randomizacją (CLOSE [18], CLOSURE I [19], DEFENSE-PFO [20], RESPECT Trail [21]). Terapię rozpoczyna się już przed implantacją, podając 300 mg kwasu acetylosalicylowego (ASA, *acetylosalicylic acid*) i 600 mg kłopidogrelu. Po zamknięciu ASD pacjent otrzymuje podwójną terapię przeciwplateletową (DAPT, *dual antiplatelet therapy*) przez 3 miesiące, a następnie ASA do 6. miesiąca po zabiegu. Kontynuowanie podawania ASA po 6 miesiącach pozostaje w gestii lekarza prowadzącego. W przypadku PFO postępowanie jest zbliżone — DAPT przez 6–8 tygodni, a następnie ASA do roku po zabiegu. Najnowszy konsensus dotyczący postępowania u pacjentów z PFO [9] sugeruje nawet dłuższą terapię — DAPT przez 1–6 miesięcy i pojedynczą terapię przeciwplateletową do 5 lat po zabiegu. Oczywiście, pacjenci ze wskazaniami wynikającymi z innych przyczyn, na przykład migotania przedsionków, wywiadu żylnej choroby zakrzepowo-zatorowej, powinni otrzymać doustne

leczenie przeciwzakrzepowe. Ze względu na ryzyko zakrzepicy u pacjentów odmawiających stosowania terapii przeciwzakrzepowej lub przeciwplateletowej kwalifikacja do zabiegu powinna być zrewidowana.

Pomimo stosowania terapii przeciwplateletowej czy przeciwzakrzepowej obserwowano przypadki zakrzepicy na urządzeniu zamykającym. Nkomo i wsp. [22] opisali wystąpienie zakrzepu na zapince CardioSEAL pomimo stosowania warfaryny z prawidłowymi wartościami INR (*international normalized ratio*). Wyjaśnili to brakiem skutecznego działania leku przeciwzakrzepowego przy braku jednoczesnego podawania heparyny w okresie inicjacji leczenia.

Rozpoznanie zakrzepicy na zapince wymaga zastosowania badania echokardiograficznego przezprzełykowego (TEE, *transesophageal echocardiography*), ponieważ badanie przezklatkowe jest niewystarczające u dorosłych pacjentów. Uważa się, że częstość występowania zakrzepicy jest niedoszacowana u pacjentów bezobjawowych, u których z różnych względów nie wykonano poszerzonej diagnostyki echokardiograficznej [11]. Dlatego istnieją różne koncepcje czasu i częstości proponowanych kontroli echokardiograficznych. Krumsdorf i wsp. [23] postulują rutynowe badania TEE po 1, 6 i 12 miesiącach, ale taka praktyka jest rzadka. Sherman i wsp. [11] sugerują badanie TTE w ciągu 3 miesięcy od zabiegu, a TEE w sytuacji wysokiego prawdopodobieństwa zakrzepicy lub suboptymalnych obrazów w badaniu przezklatkowym.

Zakrzepica może wystąpić na każdym z komercyjnie dostępnych urządzeń zamykających [11]. Wielu autorów starało się wyznaczyć czynniki ryzyka jej wystąpienia. Krumsdorf i wsp. [23] przeanalizowali zabiegi u 1000 kolejnych pacjentów z ASD i PFO z zastosowaniem dziewięciu różnych urządzeń zamykających. U dwudziestu z nich (2%) stwierdzono obecność zakrzepu w ciągu 1 do 6 miesięcy obserwacji. Częściej obserwowano je na urządzeniach CardioSEAL, PFO-Star i StarFLEX niż Amplatzer ($p < 0,05$). Czynniki predykcyjnymi wystąpienia DRT było migotanie przedsionków po zabiegu oraz uwypuklenie („tętniak”) przegrody międzyprzedsionkowej pozostałe pomimo skutecznego zamknięcia przecieku [23]. Ten ostatni czynnik nie uzyskał potwierdzenia w innych badaniach, dlatego jego znaczenie powinno być ostrożnie interpretowane. Zazwyczaj zakrzepica pojawia się niezależnie od zaburzeń krzepnięcia, niemniej jednak powinno się brać je pod uwagę i wskazana jest diagnostyka koagulologiczna u pacjentów z takim rozpoznaniem. Opisano różne skojarzone z zakrzepicą zaburzenia, w tym niedobór czynnika VII, XII, nadaktywność czynnika VIII, heterozygotyczna mutacja czynnika V Leiden czy obecność przeciwciał antyfosfolipidowych [11]. Opisano też hipotezę, w świetle której podawanie protaminy w ramach odwracania działania heparyny

podczas implantacji zapinki może zwiększać ryzyko utworzenia zakrzepu [23]. Rzeczywiście, w tej analizie dziesięciu z jedenastu chorych przyjmujących DAPT po zabiegu, u których stwierdzono następnie zakrzepicę, otrzymało protaminę okołozabiegowo. Inne ośrodki nie potwierdzały jednak podobnych spostrzeżeń [11].

Rudolph i wsp. [24] wykazali, że czynnikami ryzyka nawrotu udaru mózgu po zamknięciu PFO są nadciśnienie tętnicze, starszy wiek oraz wskaźnik ryzyka Essen, w skład którego wchodzi: wiek, nadciśnienie tętnicze, cukrzyca, przebyty zawał serca, inne choroby sercowo-naczyniowe, choroba naczyń obwodowych, palenie, przebyty TIA lub udar. Są to uznane czynniki ryzyka sercowo-naczyniowego. Warto podkreślić fakt rzadszego nawrotu udaru w młodszych grupach wiekowych, logicznie — mniej obciążonych ryzykiem sercowo-naczyniowym. Bardzo ostrożnie do kryteriów kwalifikacji podchodzą zalecenia *American Academy of Neurology* [25]. Zjawisko zakrzepicy na urządzeniu zamykającym nie stanowi więc jedyne potencjalnego źródła incydentu mózgowego po zamknięciu PFO. Dlatego niezwykle istotna jest dokładna kwalifikacja pacjentów do zabiegu zamknięcia PFO z wykluczeniem potencjalnych innych przyczyn zatorowości mózgowej, a w przypadku wystąpienia udaru mózgu po zabiegu należy wielokierunkowo poszukiwać jego przyczyn.

Wykrycie zakrzepicy na systemie zamykającym wymaga rozpoczęcia terapii przeciwzakrzepowej ze względu na duże ryzyko zatorowości systemowej, zwłaszcza, że 76% zakrzepów obserwuje się po lewej stronie zapinki [11]. W literaturze opisywano skuteczne leczenie zakrzepicy z zastosowaniem samej heparyny [26], heparyny, a następnie doustnych leków przeciwzakrzepowych [23, 27] lub samych doustnych leków przeciwzakrzepowych [17, 23], a nawet rekombinowanego tkankowego aktywatora plazminogenu z tirofibanem [28] czy abciximabu z heparyną [29]. W większości przypadków (70% wg analizy literatury przez Shermana i wsp. [11]) w ciągu miesiąca do pół roku udaje się rozpuścić zakrzep. Leczenie przeciwzakrzepowe powinno być zastosowane przez przynajmniej 3 miesiące, a w ramach badań kontrolnych powinno się powtarzać TEE dla potwierdzenia ustąpienia zakrzepu. W przypadkach nieodpowiadających na taką farmakoterapię konieczne mogą być fibrynoliza lub leczenie operacyjne. W ramach leczenia chirurgicznego należy usunąć zakrzep razem z zapinką szczególnie w przypadkach powikłanych zatorom mózgowym [14, 17, 23, 30].

Podsumowanie

Zakrzepica na urządzeniu zamykającym przeciek w przegrodzie międzyprzedsionkowej jest rzadkim zjawiskiem, ale potencjalnie groźnym w skutkach. Schematy leczenia oparte na analizach dużych ba-

dań klinicznych z dużą skutecznością mają chronić przed wystąpieniem tego powikłania. Jeśli jednak do niego dojdzie, konieczna jest wnikliwa diagnostyka i wdrożenie, zazwyczaj skutecznego, leczenia przeciwzakrzepowego.

Piśmiennictwo:

- Grygier M. Czas na przełom! Wyniki najnowszych randomizowanych badań chorych z przetrwałym otworem owalnym po przebyłym kryptogennym udarze mózgu jednoznacznie wskazują na konieczność zamykania ubytku. *Kardiologia Inwazyjna*. 2017; 12: 11–16.
- Iwańczyk S, Araszkievicz A, Grygier M. Przetrwały otwór owalny, a kryptogenny udar mózgu i migrenowe bóle głowy — czy najnowsze wyniki badania RESPECT otworzą nam drzwi do szerszego stosowania zabiegu przezskórnego zamknięcia przetrwałego otworu owalnego (PFO)? *Kardiologia Inwazyjna*. 2016; 11: 23–27.
- Kupczyńska K, Kasprzak JD. Ubytek w przegrodzie międzyprzedsionkowej i przetrwały otwór owalny. In: Płońska-Gościński E. ed. Standardy kardiologiczne 2016 okiem echokardiografisty. Medical Tribune Polska, Warszawa 2016.
- Wójcik A, Szymański P. Ostra zatorowość obwodowa. In: Klisiewicz A, Szymański P, Hoffman P. ed. Ostry dyżur echokardiograficzny. Medipage, Warszawa 2009.
- Di Tullio MR, Sacco RL, Sciacca RR, et al. Patent foramen ovale and the risk of ischemic stroke in a multiethnic population. *J Am Coll Cardiol*. 2007; 49(7): 797–802, doi: [10.1016/j.jacc.2006.08.063](https://doi.org/10.1016/j.jacc.2006.08.063), indexed in Pubmed: [17306710](https://pubmed.ncbi.nlm.nih.gov/17306710/).
- Anantha-Narayanan M, Anugula D, Das G. Patent foramen ovale closure reduces recurrent stroke risk in cryptogenic stroke: A systematic review and meta-analysis of randomized controlled trials. *World J Cardiol*. 2018; 10(6): 41–48, doi: [10.4330/wjc.v10.i6.41](https://doi.org/10.4330/wjc.v10.i6.41), indexed in Pubmed: [29983901](https://pubmed.ncbi.nlm.nih.gov/29983901/).
- Khan AR, Bin Abdulhak AA, Sheikh MA, et al. Device closure of patent foramen ovale versus medical therapy in cryptogenic stroke: a systematic review and meta-analysis. *JACC Cardiovasc Interv*. 2013; 6(12): 1316–1323, doi: [10.1016/j.jcin.2013.08.001](https://doi.org/10.1016/j.jcin.2013.08.001), indexed in Pubmed: [24139929](https://pubmed.ncbi.nlm.nih.gov/24139929/).
- Baumgartner H, Bonhoeffer P, De Gr, et al. Wytyczne dotyczące leczenia dorosłych pacjentów z wrodzonymi wadami serca (nowa wersja — 2010). Grupa Robocza Europejskiego Towarzystwa Kardiologicznego (ESC) do spraw leczenia dorosłych pacjentów z wrodzonymi wadami serca. *Kardiologia Polska*. 2010; 68(supl. IX): 639–696.
- Pristipino C, Sievert H, D'Ascenzo F, et al. European position paper on the management of patients with patent foramen ovale. General approach and left circulation thromboembolism. *EuroIntervention*. 2019; 14(13): 1389–1402, doi: [10.4244/eij-d-18-00622](https://doi.org/10.4244/eij-d-18-00622).
- Kralisz P, Grygier M. Leczenie przeciwkrzepliwie po przezskórnym zamknięciu uszka lewego przedsionka. *Kardiologia Inwazyjna*. 2018; 13: 18–22.
- Sherman JM, Hagler DJ, Cetta F. Thrombosis after septal closure device placement: a review of the current literature. *Catheter Cardiovasc Interv*. 2004; 63(4): 486–489, doi: [10.1002/ccd.20220](https://doi.org/10.1002/ccd.20220), indexed in Pubmed: [15558771](https://pubmed.ncbi.nlm.nih.gov/15558771/).
- Yorgun H, Canpolat U, Kaya EB, et al. Thrombus formation during percutaneous closure of an atrial septal

- defect with an Amplatzer septal occluder. *Tex Heart Inst J.* 2011; 38(4): 427–430, indexed in Pubmed: [21841876](#).
13. Raghu A, Kawalsky D, Feldman M. Embolic stroke due to a left atrial thrombus two years after placement of an atrial septal defect closure device. *Am J Cardiol.* 2006; 98(9): 1294–1296, doi: [10.1016/j.amjcard.2006.05.067](#), indexed in Pubmed: [17056350](#).
 14. Kovacevic P, Srdanovic I, Ivanovic V, et al. Late complications of transcatheter atrial septal defect closure requiring urgent surgery. *Postepy Kardiol Interwencyjne*. 2017; 13(4): 335–338, doi: [10.5114/aic.2017.71617](#), indexed in Pubmed: [29362578](#).
 15. Sigler M, Jux C. Biocompatibility of septal defect closure devices. *Heart.* 2007; 93(4): 444–449, doi: [10.1136/hrt.2006.098103](#), indexed in Pubmed: [17035510](#).
 16. Bédard E, Rodés-Cabau J, Houde C, et al. Enhanced thrombogenesis but not platelet activation is associated with transcatheter closure of patent foramen ovale in patients with cryptogenic stroke. *Stroke.* 2007; 38(1): 100–104, doi: [10.1161/01.STR.0000251712.55322.69](#), indexed in Pubmed: [17122434](#).
 17. Anzai H, Child J, Natterson B, et al. Incidence of thrombus formation on the CardioSEAL and the Amplatzer interatrial closure devices. *Am J Cardiol.* 2004; 93(4): 426–431, doi: [10.1016/j.amjcard.2003.10.036](#), indexed in Pubmed: [14969615](#).
 18. Mas JL, Derumeaux G, Guillon B, et al. CLOSE Investigators, CLOSE investigators. close: Closure of patent foramen ovale, oral anticoagulants or antiplatelet therapy to prevent stroke recurrence: Study design. *Int J Stroke.* 2016; 11(6): 724–732, doi: [10.1177/1747493016643551](#), indexed in Pubmed: [27056964](#).
 19. Furlan AJ, Reisman M, Massaro J, et al. CLOSURE I Investigators. Closure or medical therapy for cryptogenic stroke with patent foramen ovale. *N Engl J Med.* 2012; 366(11): 991–999, doi: [10.1056/NEJMoa1009639](#), indexed in Pubmed: [22417252](#).
 20. Lee PH, Song JK, Kim JS, et al. Cryptogenic Stroke and High-Risk Patent Foramen Ovale: The DEFENSE-PFO Trial. *J Am Coll Cardiol.* 2018; 71(20): 2335–2342, doi: [10.1016/j.jacc.2018.02.046](#), indexed in Pubmed: [29544871](#).
 21. Saver JL, Carroll JD, Thaler DE, et al. RESPECT Investigators. Device closure of patent foramen ovale after stroke: pooled analysis of completed randomized trials. *J Am Coll Cardiol.* 2016; 67(8): 907–917, doi: [10.1016/j.jacc.2015.12.023](#), indexed in Pubmed: [26916479](#).
 22. Nkomo VT, Theuma P, Maniu CV, et al. Patent foramen ovale transcatheter closure device thrombosis. *Mayo Clin Proc.* 2001; 76(10): 1057–1061, doi: [10.4065/76.10.1057](#), indexed in Pubmed: [11605691](#).
 23. Krumsdorf U, Ostermayer S, Billinger K, et al. Incidence and clinical course of thrombus formation on atrial septal defect and patient foramen ovale closure devices in 1,000 consecutive patients. *J Am Coll Cardiol.* 2004; 43(2): 302–309, indexed in Pubmed: [14736453](#).
 24. Rudolph V, Augustin J, Hofmann T, et al. Predictors of recurrent stroke after percutaneous closure of patent foramen ovale. *EuroIntervention.* 2014; 9(12): 1418–1422, doi: [10.4244/EIJV9I12A239](#), indexed in Pubmed: [24169021](#).
 25. Messé SR, Gronseth G, Kent DM, et al. Practice advisory: Recurrent stroke with patent foramen ovale (update of practice parameter): Report of the Guideline Development, Dissemination, and Implementation Subcommittee of the American Academy of Neurology. *Neurology.* 2016; 87(8): 815–821, doi: [10.1212/WNL.0000000000002961](#), indexed in Pubmed: [27466464](#).
 26. Acar P, Aggoun Y, Abdel-Massih T. Images in cardiology: Thrombus after transcatheter closure of ASD with an Amplatzer septal occluder assessed by three dimensional echocardiographic reconstruction. *Heart.* 2002; 88(1): 52, indexed in Pubmed: [12067943](#).
 27. Chessa M, Carminati M, Butera G, et al. Early and late complications associated with transcatheter occlusion of secundum atrial septal defect. *J Am Coll Cardiol.* 2002; 39(6): 1061–1065, indexed in Pubmed: [11897451](#).
 28. Vanderheyden M, Willaert W, Claessens P, et al. Thrombosis of a patent foramen ovale closure device: thrombolytic management. *Catheter Cardiovasc Interv.* 2002; 56(4): 522–526, doi: [10.1002/ccd.10253](#), indexed in Pubmed: [12124966](#).
 29. Willcoxson FE, Thomson JDR, Gibbs JL. Successful treatment of left atrial disk thrombus on an Amplatzer atrial septal defect occluder with abciximab and heparin. *Heart.* 2004; 90(5): e30, indexed in Pubmed: [15084578](#).
 30. Divchev D, Schaefer A, Fuchs M, et al. Thrombus formation on an atrial septal defect closure device: a case report and review of the literature. *Eur J Echocardiogr.* 2007; 8(1): 53–56, doi: [10.1016/j.euje.2005.10.011](#), indexed in Pubmed: [16337834](#).

Adres do korespondencji:

dr n. med. Anna Ołasińska-Wiśniewska
I Klinika Kardiologii Katedry Kardiologii
UM im. K.Marcinkowskiego
ul. Długa 1/2, 61–848 Poznań
tel./faks: 61 854 92 23
e-mail: annaolasinska@ump.edu.pl