

Zabieg ablacji z wykorzystaniem nowego cewnika mapującego Advisor™ HD Grid i systemu mapowania 3D EnSite Precision™ u 68-letniej pacjentki z napadowym migotaniem przedsionków

Ablation treatment using the new Advisor™ HD Grid mapping catheter and 3D EnSite Precision™ mapping system in a 68-year-old woman with paroxysmal atrial fibrillation

Bartosz Kijewski, Maciej Wójcik,
Bartosz Kondracki, Piotr Waciński,
Andrzej Wysokiński

Katedra i Klinika Kardiologii,
Samodzielny Publiczny Szpital Kliniczny nr 4,
Uniwersytet Medyczny w Lublinie

STRESZCZENIE

Prezentowano pierwsze użycie cewnika mapującego Advisor™ HD Grid w połączeniu z systemem mapowania 3D EnSite Precision™ u 68-letniej pacjentki z napadowym migotaniem przedsionków. Advisor™ HD Grid jest nowatorskim cewnikiem z pierwszym tego typu rozmieszczeniem elektrod do mapowania w wysokiej rozdzielczości. Dzięki swej konstrukcji skraca czas trwania badania, zmniejsza ryzyko zakrzepowo-zatorowe i czas naświetlania.

Słowa kluczowe: ablacja, migotanie przedsionków, mapowanie wysokiej rozdzielczości

Kardiol. Inwazyjna 2018, 13 (6), 23–26

ABSTRACT

The first use of the Advisor™ HD Grid mapping catheter with the 3D EnSite Precision™ mapping system in a 68-year-old woman with paroxysmal atrial fibrillation has been shown. Advisor™ HD Grid is an innovative catheter with the first of its kind electrode configuration for high resolution mapping. Thanks to its design, it shortens the duration of the study, reduces the thromboembolism risk and the time of exposure.

Key words: ablation, atrial fibrillation, high-resolution mapping
Kardiol. Inwazyjna 2018, 13 (6), 23–26

Wprowadzenie

Elektrofizjologia jest jedną z najszybciej rozwijających się dziedzin kardiologii interwencyjnej. Nowe techniki mapowania przyczyniły się do uzupełnienia tradycyjnych metod mapowania serca oraz wprowadziły nowy wgląd w mechanizmy arytmii.

Głównym celem mapowania serca jest identyfikacja jego potencjałów elektrycznych i ich czas przestrzennego rozkładu podczas danego rytmu. Wyróżnia się kilka sposobów mapowania, takie jak: mapowanie powierzchni ciała (Cardio Insight, Medtronic) oraz mapowanie wsierdza i nasierdza. Mapowanie serca podczas arytmii ma na celu wyjaśnienie jej mechanizmów, analizę propagacji z miejsca jej powstania do wygaśnięcia, ocenę przebiegu pętli *re-entry* w przypadku mechanizmu nawrotnego i identyfikację miejsca pochodzenia lub istotnych obszarów przewodzenia, dzięki którym można wykonać ablację przezcewnikową. Techniki te skupiają się na poprawie rozdzielczości lokalizacji elektrod w przestrzeni trójwymiarowej i szybkości uzyskiwania map aktywacji serca. Trójwymiarowe mapowanie anatomiczne jest ustaloną metodą ułatwiającą ablację zaburzeń rytmu serca. Najczęściej stosowanymi systemami są CARTO® System (Biosense Webster, Inc., Diamond Bar, CA, USA) i EnSite NavX™ (St. Jude Medical, Inc., St. Paul, MN, USA). Te systemy mapowania przyczyniły się do zmniejszenia złożoności procedur, czasu procedury i poprawy bezpieczeństwa. System EnSite NavX wykorzystuje pomiary impedancji pomiędzy

poszczególnymi elektrodami cewnika i elektrodami referencyjnymi umieszczonymi na klatce piersiowej i brzuchu pacjenta. System CARTO wykorzystuje technologię lokalizacji magnetycznej, aby zapewnić dokładną wizualizację końcówki cewnika wyposażonej w czujnik magnetyczny [1].

Te dwa systemy zostały porównane tylko w kilku badaniach. Różne wyniki uzyskano w prostych ablacjach w porównaniu z bardziej złożoną ablacją migotania przedsionków. Ostatnie postępy techniczne zaowocowały opracowaniem nowych wersji obu systemów. Wersja Carto Express pozwala na szybsze mapowanie i rekonstrukcję wnęk serca i geometrii naczyń w porównaniu z poprzednimi wersjami Carto XP. System EnSite Velocity zawiera bardziej precyzyjną wizualizację cewnika i umożliwia szybsze mapowanie na podstawie czujników pola magnetycznego w porównaniu z poprzednią wersją EnSite.

Według wiedzy badaczy nie przeprowadzono żadnych badań w celu bezpośredniego porównania nowszych wersji tych dwóch systemów.

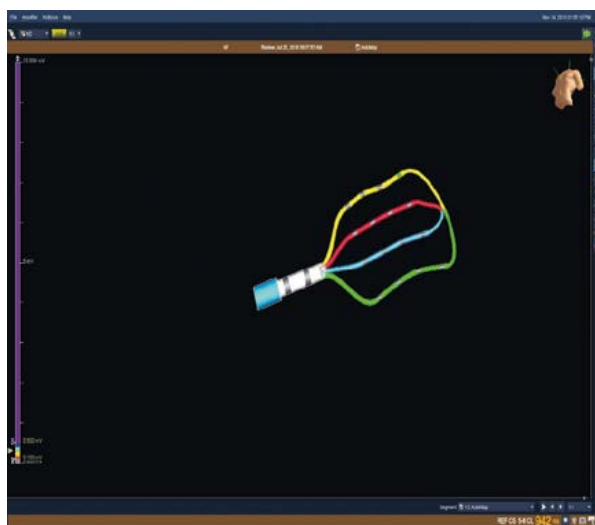
Rodzaje elektrod

Podczas badania elektrofizjologicznego używa się elektrod diagnostycznych. Istnieje na rynku wiele rodzajów elektrod różniących się średnicą (od 3 do 8 Fr), kształtem, odległościami pomiędzy pierścieniami (od 1 mm do 10 mm) oraz wielkością krzywizny. Różnice w budowie elektrod mają na celu ułatwienie ich umieszczenia w pożądanym miejscu. Elektrody multipolarne umieszcza się wzdłuż grzebienia granicznego w prawym przedsionku lub wewnątrz zatoki wieńcowej. Elektroda typu Lasso jest używana do mapowania potencjałów z żył płucnych, a elektroda typu Halo do mapowania aktywacji potencjałów z pierścienia trójdzielnego, natomiast elektrody koszykowe, które można dopasować do rozmiaru i kształtu jamy serca, są używane do mapowania arytmii przedsionkowych i komorowych. Elektrody mogą mieć nieruchome lub sterowalne końcówki, które można wyginać w jednym lub dwóch kierunkach w jednej płaszczyźnie, a niektóre z nich — asymetrycznie w dwóch kierunkach [1].

Rewolucyjne rozwiązanie


W 2018 roku pojawił się na rynku nowy cewnik mapujący Advisor™ HD Grid (Abbott, St. Paul, MN, USA), który pierwszy raz został użyty w ośrodku autorów niniejszej pracy, w połączeniu z systemem mapowania 3D EnSite Precision™ (Abbott, St. Paul, MN, USA), u 68-letniej pacjentki z napadowym migotaniem przedsionków.

Advisor™ HD Grid (Abbott, St. Paul, MN, USA) (ryc. 1) jest nowatorskim cewnikiem z pierwszym tego typu rozmieszczeniem elektrod do mapowania w wysokiej

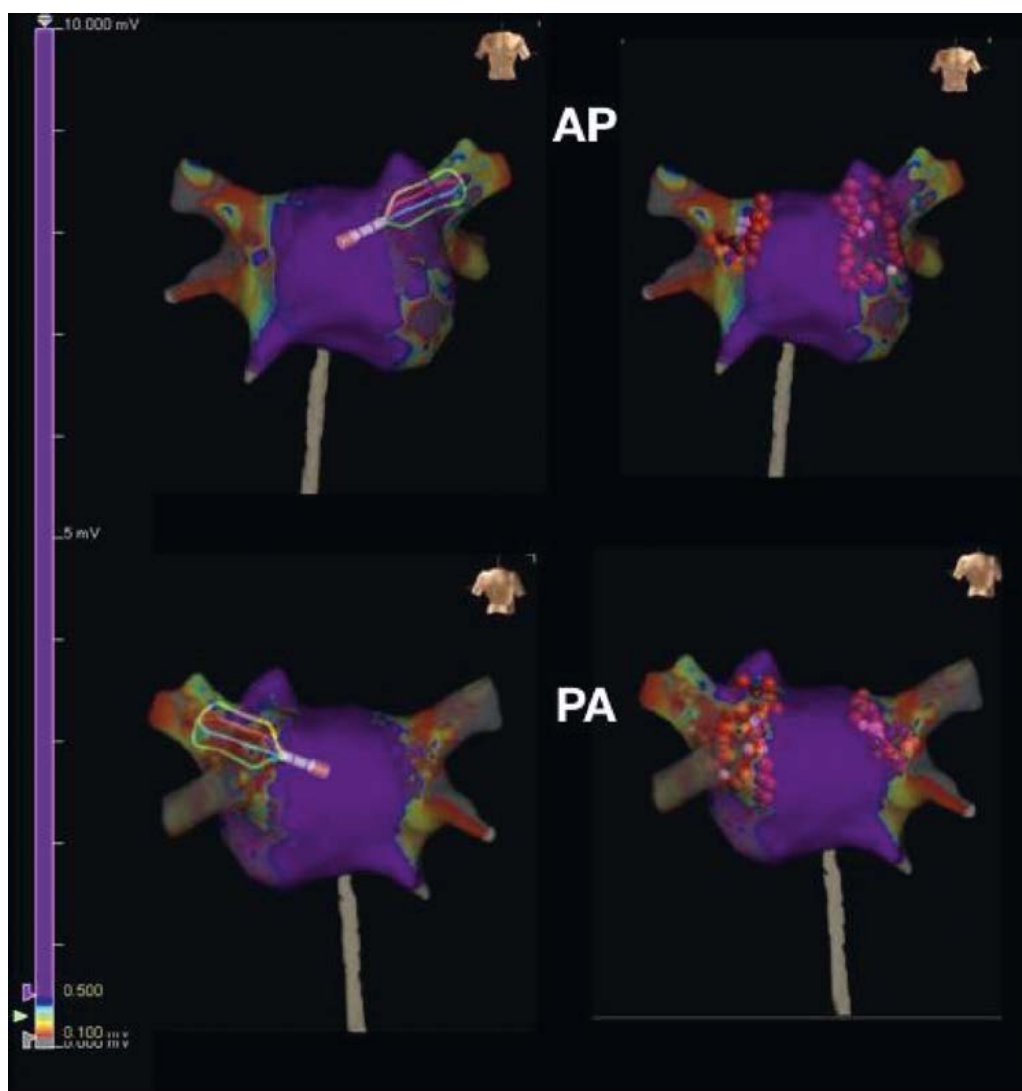


Rycina 1. Cewnik Advisor™ HD Grid umożliwiający mapowanie wysokiej rozdzielczości

rozdzielczości z wykorzystaniem systemu elektrofizjologicznego 3D EnSite Precision™ (Abbott, St. Paul, MN, USA). Konstrukcja tego cewnika przypomina kratę z czterema ramionami. Na każdym ramieniu, w równych odstępach 3–3–3 mm, umieszczono cztery elektrody pozwalające na rejestrację sygnału wzdłuż i w poprzek ramion, przy uwzględnieniu kierunku propagacji fali pobudzenia mięśnia serca. Cewnik umożliwia gęste i dokładne mapowanie substratu arytmii, tworząc mapy potencjałowe wysokiej rozdzielczości (ryc. 2), jak również mapy aktywacyjne różnego rodzaju częstoskurczów. Advisor™ HD Grid wyposażono w dodatkowy czujnik pola magnetycznego, dzięki czemu model geometryczny jamy serca jest realistyczny oraz stabilny. Powszechnie stosowane cewniki liniowe mogą mieć zakłócenia sygnału po obróceniu. Kształt Advisor™ HD Grid (Abbott, St. Paul, MN, USA) zapewnia pokrycie w płaszczyznach poziomej i pionowej w tym samym czasie, co powinno zmniejszyć problemy z sygnałem. Advisor™ HD Grid (Abbott, St. Paul, MN, USA) jest przeznaczony do przechwytywania informacji, takich jak kierunek i szybkość sygnałów serca często pomijanych w przypadku tradycyjnych cewników mapujących. Bez wątpienia cewnik Advisor™ HD Grid (Abbott, St. Paul, MN, USA) ma kilka potencjalnych zalet. Użytkuje się mapę kontaktową o wysokiej rozdzielczości i lepszą rozdzielczość lokalną; szybsze wykonanie mapy, a co za tym idzie zmniejszenie ryzyka powikłań zakrzepowo-zatorowych i czasu naświetlania; możliwość wykonania dwóch map: potencjałowej i aktywacyjnej na jednej geometrii. Dodatkową korzyścią stanowi fakt, że nowy cewnik mapujący został zaprojektowany z wykorzystaniem technologii, która może pomóc zoptymalizować dokładność obrazu serca i zapewnić lekarzom dodatkową elastyczność podczas łączenia cewnika z systemem mapowania sercowego Precision EnSite [2].



Rycina 2. Mapa potencjałowa lewego przedsionka utworzona z wykorzystaniem cewnika Advisor™ HD Grid



Rycina 3. Przepust w uszku lewego przedsionka/grzebiecie żyły płucnej górnej lewej, przepust w dolnym biegnię żyły płucnej dolnej lewej oraz obszar niskonapięciowy w górnym biegnię żyły płucnej górnej lewej i obszar CFAE (complex fractionated atrial electrogram) w żyły płucnej górnej prawej

Zabieg

Pierwszy raz w ośrodku autorów cewnik Advisor™ HD Grid (Abbott, St. Paul, MN, USA) został użyty u 68-letniej chorej, z napadowym migotaniem przedsionków, z nadciśnieniem tętniczym, z cukrzycą

typu 2, która w 2015 roku miała wykonaną ablację RF (radio frequency) cieśni trójdzielno-żylnę, a we wrześniu 2017 roku wykonano skuteczną ablację substratu AF (atrial fibrillation), w izolacji ujścia żył płucnych, oraz ablację rozfragmentowanych potencjałów na przednio-górnej ścianie lewego

przedsionka, uzyskując powrót rytmu zatokowego. W wykonanym badaniu elektrofizjologicznym, po umyciu i czterokrotnym zdezynfekowaniu pachwin, w znieczuleniu miejscowym — przez nakłucie prawej żyły udowej — wprowadzono cewniki do zatoki wieńcowej i koniuszka prawej komory, wykonano nakłucie transseptalne za pomocą sterowalnej koszulki Agilis™ NxT (St Jude Medical, St. Paul, MN, USA) i po podaniu dożylnym heparyny niefrakcjonowanej, wykonano mapowanie 3D lewego przedsionka przy użyciu cewnika Advisor™ HD Grid (prod. Abbott, St. Paul, MN, USA). Stwierdzono przepust w uszku lewego przedsionka/grzebiecie żyły płucnej górnej lewej, przepust w dolnym biegunie żyły płucnej dolnej lewej oraz obszar niskonapięciowy w górnym biegunie żyły płucnej górnej lewej i obszar CFAE (*complex fractionated atrial electrogram*) w żyły płucnej górnej prawej (rys. 3). Jednocześnie wykonano ablację cewnikiem TactiCath™ Quartz temperaturą 45°C przy mocy 50W pod kontrolą LSI (wskaźnik wielkości uszkodzenia). W kontrolnym badaniu elektrofizjologicznym potwierdzono skuteczność zabiegu; re-izolację stwierdzonych przepustów, skuteczną aplikację w strefie CFAE i dwukierunkową szczelność obu żył płucnych. Przy agresywnej stymulacji nie wyindukowano arytmii. Czas trwania skopii RTG wyniósł 8–9 minut. Zabieg i okres po zabiegu przebiegały bez powikłań. Chorą w stanie ogólnym dobrym wypisano do domu z rytmem zatokowym. Pacjentka pozostaje pod stałą opieką kardiologiczną, w wykonanym trzy miesiące po zabiegu siedmiodobowym Holterze EKG utrzymywał się rytm zatokowy.

Wnioski

Cewnik Advisor™ HD Grid (Abbott, St. Paul, MN, USA) jest narzędziem bardzo przydatnym. Ułożenie elektrod w obu orientacjach pozwala na rejestrację bipolarną wzdłuż oraz w poprzek ułatwiając mapowanie. Takie rozwiązanie znosi wady stosowanych w pojedynkę rejestracji unipolarnej i bipolarnej oraz potęguje ich zalety. Zdecydowanie skraca czas trwania badania, zmniejsza ryzyko zakrzepowo-zatorowe i czas naświetlania [3]. Ponadto możliwość rotacji w dwóch kierunkach i asymetryczne krzywe z jednej strony ułatwiają manewrowanie. Pewną wadą w porównaniu ze starszymi cewnikami jest liczba kabli zbierających sygnał.

Piśmiennictwo:

1. Issa ZF, Miller JM, Zipes DP. Arytmologia Kliniczna i Elektrofizjologia — tom 1. Elsevier Urban & Partner 2010: 59–80.
2. <https://www.cardiovascular.abbott/us/en/hcp/products/electrophysiology/advisor-hd-grid.html>.
3. Romero J, Lupercio F, Goodman-Meza D, et al. Electroanatomic mapping systems (CARTO/EnSite NavX) vs. conventional mapping for ablation procedures in a training program. J Interv Card Electrophysiol. 2016; 45(1): 71–80, doi: [10.1007/s10840-015-0073-6](https://doi.org/10.1007/s10840-015-0073-6), indexed in Pubmed: [26560500](https://pubmed.ncbi.nlm.nih.gov/26560500/).

Adres do korespondencji:

Bartosz Kijewski
Katedra i Klinika Kardiologii
Uniwersytet Medyczny w Lublinie
ul. Jaczewskiego 8, 20-954 Lublin
e-mail: kijewskii@gmail.com