

Mechaniczne powikłania zawału mięśnia sercowego

Mechanical complications of myocardial infarction

STRESZCZENIE

Mechaniczne powikłania zawału mięśnia sercowego występują najczęściej w pierwszym tygodniu po ostrej fazie zawału mięśnia sercowego, częściej w przypadku ostrych zespołów wieńcowych z uniesieniem odcinka ST (STEMI, *ST elevation myocardial infarction*) niż ostrych zespołów wieńcowych bez uniesienia odcinka ST (NSTEMI, *non-ST-elevation myocardial infarction*). Bardzo trudno oszacować jaka jest częstość występowania tych zdarzeń ze względu na różnice w wynikach badań pośmiertnych oraz obserwacjach klinicznych. Mimo to dzięki szybkiemu wdrażaniu wczesnej rewaskularyzacji obserwuje się znaczący spadek tego typu powikłań w ostrych zespołach wieńcowych (OZW). Wystąpienie nowego szmeru serca, nagłej hipotensji czy nawrotu bólu w klatce piersiowej w krótkim okresie po OZW może sugerować powikłania mechaniczne. Echokardiografia przezklatkowa jest narzędziem niezbędnym do potwierdzenia rozpoznania.

Słowa kluczowe: powikłania mechaniczne, pęknięcie wolnej ściany, pęknięcie przegrody międzykomorowej, ostra niedomykalność mitralna

Kardiol. Inwazyjna 2017; 12 (6), 19–23

ABSTRACT

Mechanical complications of myocardial infarction occur most often in the first week after the acute phase of myocardial infarction, more often in the case of ST elevation myocardial infarction (STEMI) than non-ST-elevation myocardial infarction (NSTEMI). It is very difficult to estimate the frequency of occurrence of these events due to differences between the results of autopsy examinations or clinical observations. Nevertheless, thanks to early revascularization, a significant decrease in this type of complications of acute coronary syndromes (ACS) is observed. The occurrence of a new cardiac murmur, sudden hypotension or recurrence of chest pain in the early period after ACS may suggest mechanical complications. Usually, transthoracic echocardiography is used to confirm this diagnosis.

Key words: mechanical complications, free wall rupture, ventricular septal rupture, acute mitral regurgitation

Kardiol. Inwazyjna 2017; 12 (6), 19–23

Wstęp

Pomimo wczesnie wdrożonej, skutecznej terapii i skutecznej reperfuzji w okresie po zawale nadal obserwujemy różnego typu powikłania. Są nimi między innymi ponowny zawał, ostra niewydolność serca, zaburzenia rytmu, powikłania neurologiczne czy uszkodzenia mechaniczne [1, 2]. Najbardziej dramatycznymi i wymagającymi konieczności przeprowadzenia operacji w trybie pilnym są powikłania mechaniczne. Pomimo rozwoju diagnostyki obrazowej i wczesnego wykrywania, powikłania te nadal stanowią ogromne wyzwanie dla kardiochirurga, gdyż chory taki wyjściowo jest pacjentem krytycznym, wymagającym intensywnej opieki i niezwłocznego przygotowania do trudnego technicznie zabiegu

Jakub Staromłyński, Maciej Bartczak,
Piotr Suwalski

Department of Cardiac Surgery,
Central Clinical Hospital Ministry of the Interior
and Administration, Warsaw, Poland

operacyjnego. Śmiertelność takich powikłań jest bardzo duża, sięgająca nawet 73% [3].

Do mechanicznych powikłań zawału serca należą:

- pęknięcie wolnej ściany serca;
- pęknięcie przegrody międzykomorowej;
- ostra niedokrwienność niedomykalność mitralnej [3].

Pęknięcie wolnej ściany serca (FWR, *Free Wall Rupture*)

Najczęstszą lokalizacją wystąpienia pęknięcia jest ściana przednia, gdyż rozległe zawały najczęściej dotyczą tej okolicy. Bardzo często pęknięcie wolnej ściany serca jest diagnozowane dopiero w badaniu pośmiertnym.

Pęknięcie wolnej ściany serca można sklasyfikować na kilka sposobów. W oparciu o przebieg kliniczny wyróżniamy pęknięcie wolnej ściany serca:

- **ostre** — występuje w ciągu 24 h. Dotyczy całej grubości ściany. Dochodzi w nim w ciągu sekund do całkowitego rozerwania ściany i zgonu z powodu nagłego zatrzymania krążenia w mechanizmie rozkojarzenia elektromechanicznego. Szanse przeżycia są bliskie zeru;
- **podostre** — zdarza się między 1. a 3. dniem po zawale i jest wynikiem erozji mięśnia sercowego w obszarze niedokrwienia. Tworząca się skrzeplina częściowo hamuje krwawienie ze szczeliny pęknięcia. W tym typie często dochodzi do rozwinięcia się pełnoobjawowej tamponady serca;
- **przewlekłe** — obserwowane jest późno i jest zlokalizowane na granicy zdrowego mięśnia oraz obszaru objętego zawałem. Często jest bezobjawowe, rozpoznawane przypadkowo w trakcie kontrolnej echokardiografii. W tym typie dochodzi do wytworzenia się tętniaka rzekomego. Workowata budowa oraz szerokie wrota stwarzają poważne ryzyko pęknięcia.

Diagnostyka opiera się na echokardiografii, głównie przekatkowej. W leczeniu metodą z wyboru jest natychmiastowe postępowanie chirurgiczne, które ma na celu zaopatrzenie uszkodzonej ściany serca. Operację wykonuje się w krążeniu pozaustrojowym lub bez, zależnie od umiejscowienia i rozmiaru pęknięcia oraz stopnia uszkodzenia mięśnia sercowego. Najczęściej polega on na zeszczeniu miejsca uszkodzenia. W technikach spajania mięśnia serca używa się klejów biologicznych, łat dakronowych oraz taśm teflonowych.

Pacjenci z rozpoznaniem pęknięciem wolnej ściany są wyjściowo w bardzo ciężkim stanie ogólnym. Jest to jedno z najbardziej poważnych powikłań pełnościennego i postępującego zawału mięśnia serca — u 15–30% pacjentów prowadzi do zgonu,

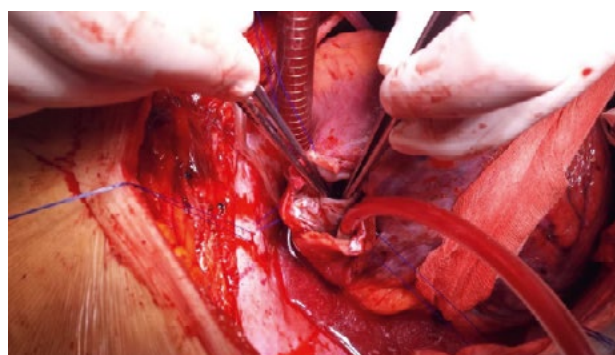
często jeszcze przed zabiegiem, dlatego też doniesienia w literaturze na temat skuteczności interwencji kardiologicznej w leczeniu pęknięcia wolnej ściany serca są nieliczne [4].

Pęknięcie przegrody międzykomorowej

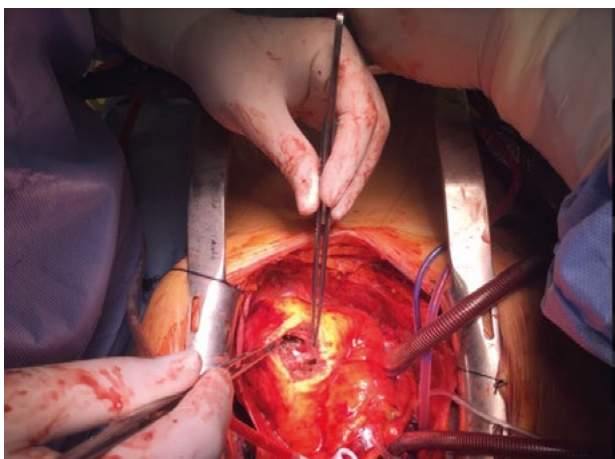
Pęknięcie przegrody międzykomorowej (VSR, *ventricular septal rupture*) wskutek zawału, obserwowane jest poniżej 1% chorych z STEMI [5]. Odpowiada ono za 5% zgonów z powodu zawału serca. Może wystąpić już w pierwszej dobie, jednakże najczęściej zdarza się do 7. dnia po epizodzie, wówczas mówimy o ostrym pozawałowym ubytku w przegrodzie, który stanowi skrajnie ciężkie powikłanie. Ubytek obserwowany po 4–6 tygodniach jest klasyfikowany jako przewlekłe pęknięcie. Do uszkodzenia dochodzi najczęściej na granicy zdrowej oraz niedokrwionej tkanki w części szczytowej przegrody przy zawale ściany przedniej oraz w części tylno-podstawnej przegrody, gdy zawał obejmuje ścianę tylną. Pęknięcie przegrody towarzyszy z reguły zawałom pełnościennym. Pełnościenna martwica, uszkodzenia mikrokrążenia czy szczelina w mięśniu sercowym predysponują do pęknięcia przegrody (ryc. 1, 2).

W oparciu o lokalizację pęknięcia przegrody międzykomorowej można sklasyfikować w sposób następujący:

- **przednie** — stanowią 70% przypadków;



Rycina 1. Śródoperacyjne zdjęcie okołozawałowego pęknięcia przegrody międzykomorowej w lokalizacji tylnej



Rycina 2. Okołoławałowe pęknięcie przegrody międzykomorowej typu tylnego. Widok śródoperacyjny

- tylne;
- koniuszkowe.

Ubytek może być pojedynczy, z reguły 1–3-centymetrowy o zwłókniałych brzegach, bądź obserwowane w trakcie pilnego zabiegu i znacznie pogarszające warunki operacyjne masy o konsystencji opisywanej jako masło czy biały ser. Niekiedy, w 5–40% ubytki są liczne [6].

Z punktu widzenia chirurgicznego istotny jest następujący podział ubytków:

- **proste** — połączenie bezpośrednie na jednym poziomie między jamami serca;
- **złożone** — połączenia na różnych poziomach.

W wielu przypadkach pęknięcie przegrody międzykomorowej nie jest izolowanym uszkodzeniem serca, towarzyszą mu pęknięcie wolnej ściany w 7%, czy mięśni brodawkowatych w 4%, co, poza powyżej wymienionymi trudnościami, dodatkowo komplikuje zabieg kardiochirurgiczny [6].

Pacjenci początkowo mogą być bezobjawowi. Charakterystyczny jest świeży, słyszalny (u blisko 90%) szmer pansystoliczny, obecny przy lewym brzegu mostka, któremu towarzyszą objawy niewydolności zarówno lewo jak i prawokomorowej, a nawet wstrząs kardiogeny. Niekiedy obserwowany jest wyczuwalny palpacyjnie mruk [6, 7].

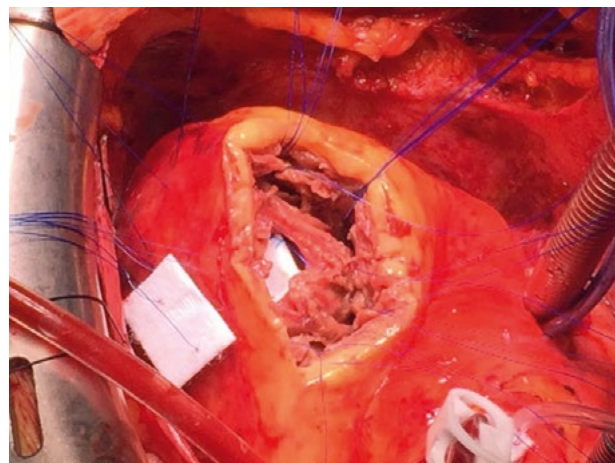
Diagnostyka, podobnie jak w innych powikłaniach mechanicznych, opiera się głównie na echokardiografii przezklatkowej jak i przezprzełykowej. W zdjęciu rentgenowskim płuc zwraca uwagę wzmożony rysunek naczyniowy będący konsekwencją przecięcia prawej komory. W diagnostyce różnicowej z ostrą niedokrwinną niedomykalnością mitralną znalazły zastosowanie pomiary uzyskiwane ze pomocą cewnika Swana-Ganza [7].

Leczeniem z wyboru jest chirurgiczna próba zamknięcia ubytku w trybie pilnym, najczęściej w ciągu pierwszej doby. Pacjenci z rozpoznaniem uszkodzeniem przegrody wymagają wczesnej stabilizacji układu krążenia. Optymalnym postępowaniem jest zastosowanie kontrapulsacji wewnątrzaoortalnej oraz ciągłej infuzji leków naczyniorozszerzających. Ma to na celu zmniejszenie obciążenia następczego i zredukowanie istniejącego przecieku lewo-prawego. W przypadku niestabilności hemodynamicznej i cech ostrej niewydolności serca konieczna jest natychmiastowa operacja. Z kolei przy względnej stabilności pacjenta może być korzystne odłożenie operacji, co istotnie poprawia warunki śródoperacyjne (w tym jakość zorganizowanej tkanki, co przekłada się na mniej rekanalizacji otworu), a także na mniejszą śmiertelność i chorobowość okołoperacyjną. U niektórych pacjentów alternatywą może być próba przeszłokórnej zamknięcia ubytku [8].

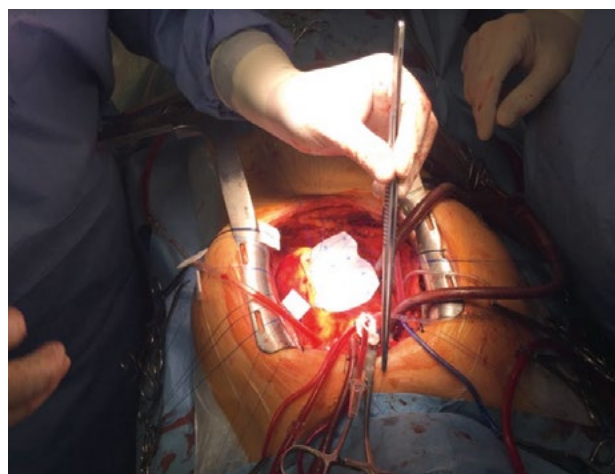
Operacja zaopatrzenia pęknięcia przegrody międzykomorowej w wyniku zawału stanowi wyzwanie dla kardiochirurga. Przez infarktektomię, nie uszkadzając zdrowego myocardium, uzyskuje się optymalny dostęp do miejsca wymagającego zaopatrzenia. Po usunięciu martwiczych tkanek mniejsze ubytki można próbować zamknąć szwem, pikując te miejsca, większe zaś wymagają użycia łaty. Proces łatania przebiega kilkietapowo. Łatę umieszcza się po lewej stronie przegrody celem uniknięcia odwarstwienia, wskutek działania wysokiego ciśnienia. Następnie obszar, z którego usunięto tkanki martwicze jest zamykany. Standardem jest wielokrotne stosowanie łatek teflonowych zapobiegających przecinaniu kruchych tkanek przez szwy. Wykorzystywane są także kleje tkankowe (ryc. 3, 4) [7].

Przy koniuszkowej lokalizacji ubytku możliwa jest amputacja koniuszka. Znacznie trudniejszy jest zabieg w przypadku tylnej lokalizacji. Wynika to zarówno z utrudnionego dostępu jak i z operacji obejmującej obie komory, w tym prawą bardzo wrażliwą zwłaszcza na okres niedokrwienia. Dodatkową komplikację stanowi często objęty strefą niedokrwienia mitralny aparat podzastawkowy.

W 1990 roku opisano metodę ekskluzji pęknięcia przegrody międzykomorowej opartą na ostonię-



Rycina 3. Rozległy obszar uszkodzenia. Etapy zaopatrywania ubytku międzykomorowego



Rycina 4. Wszywanie łaty w miejsce ubytku międzykomorowego

ciu osłabionej, objętej zawałem tkanki za pomocą bydłowego osierdzia, co jest łatwiejsze technicznie niż zamykanie ubytku, gdyż łąta wszywana jest do zdrowego wsierdzia. Wczesną śmiertelność obserwowano u 19% chorych. W przypadku innych technik operacji większość autorów podawała śmiertelność zawierającą się w przedziale 30–35%. Leczeniem z wyboru szczególnie u pacjentów z objawami wstrząsu kardiogennego jest nadal septoplastyka chirurgiczna [3, 7].

Ostra niedokrwienność niedomykalność zastawki mitralnej

Ostra niedomykalność mitralna (IMG, *ischemic mitral regurgitation*) jest częstym powikłaniem zawału serca. Wynika z lokalnej i globalnej przebudowy lewej komory i jest niezależnym czynnikiem ryzyka niewydolności serca i śmierci. Najczęstszą przyczyną pozawałowej ostrej niedomykalności mitralnej jest pęknięcie mięśnia brodawkowego, z reguły obserwowane między 2. a 10. dniem po zawale, głównie dotyczy ono mięśnia brodawkowego tylnego lewej komory w zawale ściany dolnej. Wynika to z jego unaczynnienia przez pojedyncze naczynie wieńcowe. Powikłanie to występuje u około 1% pacjentów, którzy przeszli zawał i obserwowane jest u około 10% chorych we wstrząsie kardiogenym.

Szybka diagnoza, stabilizacja hemodynamiczna, szybka interwencja chirurgiczna są niezbędne w przypadku ostrej, ciężkiej niedomykalności mitralnej, gdyż powikłanie to związane jest z wysokim wskaźnikiem śmiertelności [8, 9].

Podobnie jak w innych mechanicznych powikłaniach ostrego zespołu wieńcowego, w tym przypadku diagnostyka także opiera się na echokardiografii zarówno przezklatkowej jak i przezprzetykowej. Zasadne jest również wykonanie koronarografii, dającej możliwość wczesnej rewaskularyzacji.

Leczenie chirurgiczne może być skomplikowane. W związku z tym, że dysfunkcja może dotyczyć wielu struktur, jest ono bardzo zróżnicowane. W przypadku niedokrwiennej niedomykalności zastawki polega na całkowitej wymianie zastawki mitralnej połączonej często z zabiegiem pomostowania aortalno-wieńcowego, co znacznie poprawia przeżywalność. Nieprzerośnięty, jak ma to miejsce w przewlekłej niedomykalności, lewy przedsionek istotnie redukuje obszar pola operacyjnego, a co za tym idzie widoczność czy pole działania [9].

Typowym mechanizmem ostrej okołozawałowej niedomykalności zastawki mitralnej jest zerwanie mięśnia brodawkowego i/lub restrykcja płatków przez poszerzoną komorę i jej akinetyczne/dyskinetyczne niedokrwione segmenty. Plastyka zastawki mitralnej choć powinna być zawsze rozważana może być utrudniona ze względu na złą jakość niedokrwionej

tkanki. Naprawa zastawki mitralnej najczęściej polega na annuloplastyce ze wszczepieniem pierścienia mitralnego, sztywnego lub półsztywnego.

W przypadku uszkodzenia mięśni brodawkowatych, czy strun ścięgnistych możemy również rozważyć:

- skrócenie strun ścięgnistych;
- reimplantację mięśnia brodawkowatego;
- implantację sztucznych nici ścięgnistych;
- przeszczep mięśnia brodawkowatego.

W przypadku uszkodzenia ściany lewej komory rozważyć można różne techniki plastyki lewej komory serca. Także annuloplastyka zawężająca jest metodą pośrednio ukierunkowaną na niedomykalność mitralną spowodowaną zaburzeniami geometrii lewej komory serca. Implantacja sztucznej zastawki powinna być traktowana jako rozwiązanie ostateczne [7, 9]. Na podstawie kilkuset zabiegów operacyjnych stwierdzono, iż 30-dniowe przeżycie wynosi 40–98%, natomiast 5-letnie sięga 22–95% w zależności od dodatkowych obciążeń chorego [8].

Dyskusja

Mechaniczne powikłania STEMI są obarczone bardzo wysoką śmiertelnością i stanowią jedno z najgroźniejszych powikłań zawału mięśnia sercowego. Obraz kliniczny jest zależny od typu uszkodzenia. Niewątpliwie pojawienie się nowego szmeru serca, nagłej hipotonii czy nawrotu bólu w klatce piersiowej u pacjenta po ostrym zawale, może świadczyć o podejrzeniu mechanicznego pozawałowego uszkodzenia struktur serca. Pomimo najszybszego wdrożenia algorytmu leczenia chorych z OZW, powikłania te wiążą się z dużą śmiertelnością pacjentów w okresie okołozawałowym.

W większości przypadków leczeniem z wyboru jest postępowanie operacyjne. Stanowi ono wyzwanie dla kardiochirurga, który często musi operować pacjenta we wstrząsie kardiogenym z wysokim wyjściowo już ryzykiem niepowodzenia. W warunkach możliwych do spełnienia najkorzystniejsza jest początkowa stabilizacja stanu chorego i wykonanie operacji w trybie odroczonym o kilka dni. W przypadkach niestabilności hemodynamicznej konieczna jest operacja w trybie pilnym. Podstawowymi badaniami obrazowymi służącymi diagnostyce i kontroli leczenia pozostają echokardiografia przezklatkowa i przezprzetykowa. W grupie pacjentów nieleczonych operacyjnie śmiertelność sięga 70–100%.

Piśmiennictwo

1. Haddadin S, Milano AD, Faggian G, et al. Surgical treatment of postinfarction left ventricular free wall rupture. *J Card Surg.* 2009; 24(6): 624–631, doi: [10.1111/j.1540-8191.2009.00896.x](https://doi.org/10.1111/j.1540-8191.2009.00896.x), indexed in Pubmed: [20078707](https://pubmed.ncbi.nlm.nih.gov/20078707/).

2. Figueras J, Alcalde O, Barrabés JA, et al. Changes in hospital mortality rates in 425 patients with acute ST-elevation myocardial infarction and cardiac rupture over a 30-year period. *Circulation*. 2008; 118(25): 2783–2789, doi: [10.1161/CIRCULATIONAHA.108.776690](https://doi.org/10.1161/CIRCULATIONAHA.108.776690), indexed in Pubmed: [19064683](https://pubmed.ncbi.nlm.nih.gov/19064683/).
3. Śpiewak M, Małek ŁA, Miśko J. Complications of myocardial infarction in cardiac magnetic resonance imaging. *Advances in Interventional Cardiology*. 2011; 1: 72–78, doi: [10.5114/pwki.2011.21193](https://doi.org/10.5114/pwki.2011.21193).
4. Karamitsos TD, Ferreira V, Banerjee R, et al. Contained left ventricular rupture after acute myocardial infarction revealed by cardiovascular magnetic resonance imaging. *Circulation*. 2012; 125(18): 2278–2280, doi: [10.1161/CIRCULATIONAHA.111.068619](https://doi.org/10.1161/CIRCULATIONAHA.111.068619), indexed in Pubmed: [22566351](https://pubmed.ncbi.nlm.nih.gov/22566351/).
5. Topaz O, Taylor AL. Interventricular septal rupture complicating acute myocardial infarction: from pathophysiologic features to the role of invasive and noninvasive diagnostic modalities in current management. *Am J Med*. 1992; 93(6): 683–688, indexed in Pubmed: [1466366](https://pubmed.ncbi.nlm.nih.gov/1466366/).
6. Lemery R, Smith HC, Giuliani ER, et al. Prognosis in rupture of the ventricular septum after acute myocardial infarction and role of early surgical intervention. *Am J Cardiol*. 1992; 70(2): 147–151, indexed in Pubmed: [1626498](https://pubmed.ncbi.nlm.nih.gov/1626498/).
7. Opolski G, Filipiak KJ, Poloński L. *Ostre zespoły wieńcowe*. Urban & Partner, Wrocław. ; 2004: 259–265.
8. Bajaj A, Sethi A, Rathor P, et al. Acute Complications of Myocardial Infarction in the Current Era: Diagnosis and Management. *J Investig Med*. 2015; 63(7): 844–855, doi: [10.1097/JIM.0000000000000232](https://doi.org/10.1097/JIM.0000000000000232), indexed in Pubmed: [26295381](https://pubmed.ncbi.nlm.nih.gov/26295381/).
9. Fasol R, Lakew F, Wetter S. Mitral repair in patients with a ruptured papillary muscle. *Am Heart J*. 2000; 139(3): 549–554, indexed in Pubmed: [10689272](https://pubmed.ncbi.nlm.nih.gov/10689272/).

Adres do korespondencji:

Lek. Jakub Staromłynski
Klinika Kardiologii, CSK MSWiA w Warszawie
ul. Wołoska 137, 02-507 Warszawa
e-mail: jakub.staromlynski@cskmswia.pl