

# Ostre zamknięcie dominującej gałęzi okalającej leczone angioplastyką z implantacją dwóch stentów DES metodą DK-crush u chorego z potwierdzonymi wegetacjami na biologicznej protezie zastawki aortalnej

## Acute occlusion of the dominant left circumflex artery treated with 2-stent strategy PCI (DK-crush) in patient with confirmed biological aortic valve prosthesis vegetation

Michał Stachura<sup>1</sup>, Włodzimierz Kula<sup>2</sup>,  
Jolanta Mizerska<sup>2</sup>, Piotr Lenczewski<sup>1</sup>,  
Aneta Gziut<sup>3</sup>, Tomasz Pawłowski<sup>3</sup>

<sup>1</sup>Scanmed Kardiologia Sp. z o.o.,  
Pracownia Hemodynamiki Samodzielnego  
Szpitala Wojewódzkiego im. Mikołaja Kopernika  
w Piotrkowie Trybunalskim

<sup>2</sup>Oddział Kardiologii Samodzielnego  
Szpitala Wojewódzkiego im. Mikołaja Kopernika  
w Piotrkowie Trybunalskim

<sup>3</sup>Klinika Kardiologii Inwazyjnej  
CSK MSWiA w Warszawie

### STRESZCZENIE

Opis przypadku dotyczy strategii zabiegu u 70-letniego chorego, przyjętego z powodu zawału STEMI ściany dolno-bocznej, z wywiadem spoczynkowej dławicy trwającej od około 6 godzin do pierwszego kontaktu medycznego, po angioplastyce z implantacją stentu pokrytego zotarolimusem do bifurkacji dominującej gałęzi okalającej (GO) przed dwoma laty, po wymianie zastawki aortalnej z powodu złożonej wady z przewagą niedomykalności — implantacja zastawki biologicznej miesiąc wcześniej. Dodatkowo, pacjent zgłaszał od kilku dni występujące stany podgorączkowe. W koronarografii uwidocznił niedrożną GO w stencie, bez krążenia obocznego. Po licznych pasażach trombektomem oraz aspiracji znacznej ilości materiału zatorowego zdecydowano o wykonaniu angioplastyki metodą *double-kissing crush* (DK-crush). Niestety, nie udało się uniknąć zatorowości obwodowej w gałęziach wtórnych, dużej gałęzi marginalnej oraz w 13. segmencie GO. Zabieg przeprowadzono podając bolusy heparyny niefrakcjonowanej. Ze względu na współistniejącą niedokrwistość (bez wywiadu krwawienia), nie włączano inhibitora IIb/IIIa. Bezpośrednio po zabiegu chory był bez dolegliwości dławicowych, z rezolucją uniesienia odcinka ST powyżej 50% w kontrolnym EKG. Na podstawie badania echokardiograficznego przezklatkowego wysunięto podejrzenie wegetacji na zastawce aortalnej, które potwierdzono w badaniu przezprzełykowym. Poza tym stwierdzono zaburzenia kurczliwości odpowiadające lokalizacji elektrokardiograficznej zawału, z frakcją wyrzutową 48% i z umiarkowaną niedomykalnością zastawki mitralnej i łagodną aortalnej. W kolejnych dobach doszło do pogorszenia stanu ogólnego, zaobserwowano nasilenie objawów niewydolności serca oraz narastanie parametrów zapalnych. W posiewach krwi wyhodowano *Enterococcus faecalis* (HLAR, *high-level aminoglycoside resistance*). Po wdrożeniu antybiotykoterapii według wyników posiewów, intensyfikacji leczenia niewydolności serca i przetoczeniu dwóch jednostek masy erytrocytarnej uzyskano stabilizację stanu chorego. Po 5 tygodniach hospitalizacji w stanie ogólnym dobrym został wypisany do domu.

**Słowa kluczowe:** STEMI, infekcyjne zapalenie wsierdza, przezskórna angioplastyka wieńcowa, zmiana na rozwidlenie  
Kardiol. Inwazyjna 2017; 12 (5), 38–45

### ABSTRACT

The following case report features 70 year old male presented with infero-lateralis STEMI, with typical pain at rest of 6 hours duration. His past medical history reveals elective PCI with zotarolimus eluting stent implantation in the left circumflex artery (LCX) in 2015 and aortic valve replacement (AVR) therapy because of its regurgitation with implantation of the biological graft one month prior to the index acute coronary syndrome. It is worth to note that before AVR therapy coronary angiogram revealed good percutaneous coronary intervention (PCI) result and relatively no changes in other arteries. Besides ACS symptom, patient revealed that he had also fever few days before hospital admission. His coronary angiogram revealed in-stent occluded LCX, without sufficient collateral circulation. After several thrombectomy passages, with a successful aspiration of vast amount of thrombus, operator decided to perform double-kissing technique (DK-crush) for bifurcation lesion. Unfortunately, after

procedure there was some distal embolization in secondary distal branches of LCX and obtuse marginal branch (OM). Because of coexisting anemia, but without history of clinically overt bleeding, GPIIb/IIIa inhibitor was not administered. The procedure was performed on unfractionated heparin intraarterial boluses. After PCI patient was without angina, with partial ST segment elevation resolution of more than 50%. Transthoracic echocardiography revealed akinesia of infarct-related territory, with left ventricular ejection fraction around 48%, moderate mitral and mild aortic valve regurgitation. The presence of vegetation on biological aortic valve graft was later confirmed by transesophageal echocardiography. Patient's status quickly deteriorated as he developed dyspnea, fever and his inflammatory markers were successfully elevated. Intravenous antibiotics were administered according to the antibiogram (HLAR *Enterococcus faecalis* was detected) along with intensive diuretic therapy and blood transfusion, and patient became free of symptoms. His control transesophageal echocardiography revealed no vegetations and he was successfully discharged home after 5 weeks of treatment.

**Key words:** STEMI, infective endocarditis, percutaneous coronary intervention, bifurcation lesion

Kardiol. Inwazyjna 2017; 12 (5), 38–45

Opisywany przypadek dotyczy 70-letniego chorego, przyjętego z powodu zawału mięśnia sercowego ściany dolno-bocznej, z 3 mm uniesieniem odcinka ST w EKG (STEMI), z wywiadem spoczynkowej dławicy trwającej od około 6 godzin do pierwszego kontaktu medycznego. Przed dwoma laty chory przeżył zawał bez uniesienia odcinka ST leczony angioplastyką gałęzi okalającej lewej tętnicy wieńcowej (GO). W koronarografii stwierdzono wówczas istotne zwężenie bifurkacji dominującej GO (podział na równoważną gałąź marginalną [GM] i 13. segment; mediana 1,0,0) i implantowano stent uwalniający zotarolimus (ZES, Resolute Integrity, Medtronic® 3,5 × 12 mm) do wysokości ostrogi (*carina*) Na około miesiąc przed opisywanym epizodem STEMI chory przeżył zabieg wymiany zastawki aortalnej z wszczepieniem protezy biologicznej. Przed zabiegiem operacyjnym w koronarografii wykazano dobry trwały efekt angioplastyki sprzed dwóch lat oraz brak istotnych zmian w pozostałych tętnicach wieńcowych. Z dodatkowych istotnych obciążeń chorego należy wymienić przewlekłą chorobę nerek w stadium NKF III i wtórną niedokrwistość. Od czasu operacji chory był rehabilitowany, bez objawów niewydolności serca przy codziennych czynnościach. Na kilka dni przed hospitalizacją z powodu STEMI wystąpiły stany podgorączkowe. Pacjent nie szukał wówczas pomocy lekarskiej.

Przy przyjęciu do szpitala chory był bez objawów niewydolności serca, z utrzymującym się silnym bólem w klatce piersiowej. Z tego powodu został przeniesiony bezpośrednio do pracowni hemodynamiki. Przed zabiegiem RR: 145/85, HR 75 /min, SaO<sub>2</sub> 96%. W koronarografii uwidoczniło niedrożną GO od poziomu stentu, bez krążenia obocznego (ryc. 1). Poza tym nie stwierdzono istotnych zmian w gałęzi

przedniej zstępującej i prawej tętnicy wieńcowej (ryc. 2). Wykonano wielokrotne pasaże trombektomem (Export, Medtronic®) w GO (ryc. 3) i GM (ryc. 4), uzyskując znaczną ilość materiału zatorowego (ryc. 5), jednak bez zadowalającego rezultatu angiograficznego. Początkowo uzyskano przepływ w 13. segmencie (ryc. 6), jednak po pasażach trombektomu w GM zaobserwowano ponowną okluzję GO, z miernym efektem angiograficznym w zakresie GM (ryc. 7), pomimo wielokrotnego przepłukiwania cewnika oraz ostatecznie jego wymianie na nowy. Ze względu na współistniejącą niedokrwistość (pierwsze oznaczenie hemoglobiny 8,6 g%), bez wywiadu ewidentnego klinicznie krwawienia, nie włączano do leczenia inhibitora IIb/IIIa. Zabieg angioplastyki przeprowadzono podając bolusy heparyny frakcjonowanej, a 180 mg tikagreloru podano przed zabiegiem. Następnie wykonano szereg predylatacji balonami Mini Trek i Trek (Abbott Vascular®) 2,25 × 10 i 2,5 × 20 mm — zarówno w GM, jak i w 13. segmencie, uzyskując nieznaczną poprawę angiograficzną w GM; niestety, zaobserwowano ponowną okluzję 13. segmentu (ryc. 8).

Biorąc pod uwagę wymiar obu odgałęzień oraz ilość materiału zatorowego, zdecydowano o podjęciu dwustentowej strategii leczenia bifurkacji. Ze względu na implantację stentu do wysokości ostrogi przed dwoma laty oraz równoważny charakter 13. segmentu i GM, podjęto decyzję o zabiegu metodą DK-crush. Z powodu dysproporcji średnic naczynia przed bifurkacją (stent w 11. segmencie o średnicy 3,5 mm) oraz w odgałęzieniach (13. segment i GM), podjęto starania o trudny kompromis — wykonanie zabiegu z możliwie najmniejszą protruzją stentu z GM (ryc. 9) i najkrótszą „zakładką” stentu w 13. segmencie, z zachowaniem warunków techniki DK-crush.

Po implantacji do GM stentu uwalniającego zotarolimus (ZES, Resolute Integrity — Medtronic®) 2,75 × 14 mm/16 atm uzyskano zadowalający przepływ w tym naczyniu (ryc. 10), zakładkę ze stentem w 11. segmencie doprężono tym samym balonem do 20 atm (ryc. 11). Następnie po usunięciu przewodnika z GM wykonano inflację *crush* cewnikiem balonowym Trek (Abbott Vascular®) 2,5 × 10 mm (ryc. 12). Ze względu na widoczną dużą ilość materiału zatorowego wykonano pasaże trombektomem do 13. segmentu. Zaaspirowano wówczas znikome ilości materiału zatorowego (ryc. 13), aczkolwiek uzyskano znamiennej poprawę napływu do 13. segmentu (ryc. 14). Po przełożeniu przewodnika z 13. segmentu do GM wykonano pierwszą inflację typu *kissing* balonami Trek i Mini Trek (Abbott Vascular®) 2,5 × 20 mm, 2,25 × 10 mm/12 atm (ryc. 15).

W kolejnych etapach, z minimalną „zakładką” ze stentem w 11. segmencie, implantowano do 13. segmentu ZES Resolute Integrity (Medtronic®) 2,5 × 14 mm/16 atm (ryc. 16), z doprężeniem tym

samym balonem miejsca łączenia stentów do 20 atm (ryc. 17). Po doprężeniu zakładki zaobserwowano pogorszenie obrazu angiograficznego w ostium GM (ryc. 18), bez objawów klinicznych i zmian w EKG. Po przełożeniu przewodnika z 13. segmentu do GM wykonano kolejną inflację typu *kissing* — balon po stencie —  $2,5 \times 14$  mm oraz Trek (Abbott Vascular®)  $2,5 \times 15$  mm/12 atm (ryc. 19), a następnie wykonano postdylatację początkowego odcinka stentu implantowanego w kierunku 13. segmentu ( $2,5 \times 14$  mm). Zabieg zakończono postdylatacją powyżej w 11. segmencie w technice POT (*Proximal Optimization Technique*) balonem NC Solarice (Medtronic®)  $3,5 \times 8$  mm/20 atm (ryc. 20), uzyskując ostatecznie zadowalający rezultat (ryc. 21 i 22).

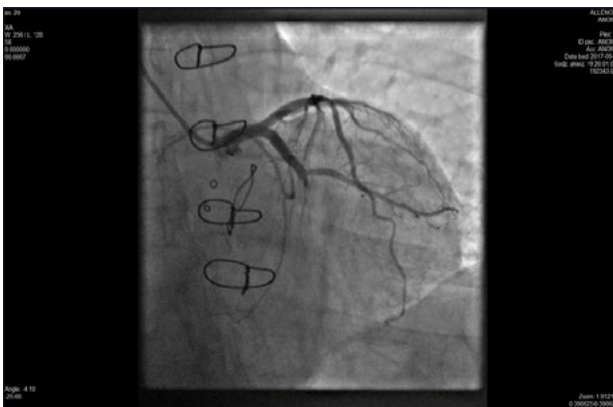Operatorowi, niestety, nie udało się uniknąć dystalnej embolizacji, po PCI nadal niedrożne były gałęzi wtórna od GM oraz dystalny odcinek GO o przebiegu gałęzi zstępującej tylnej w miejscu embolizacji naczynia poniżej 2 mm średnicy oraz prawidłowy przepływ w sąsiednich gałęziach (ryc. 23).

Bezpośrednio po zabiegu chory był bez dolegliwości dławicowych. W EKG widoczna była rezolucja uniesienia ST powyżej 50%. Po przekłatkowym badaniu echokardiograficznym postawiono podejrzenie vegetacji na zastawce aortalnej, a poza tym stwierdzono zaburzenia kurczliwości w postaci akinezy ściany dolnej oraz środkowego segmentu ściany tylnej z hipokinezą podstawnego segmentu

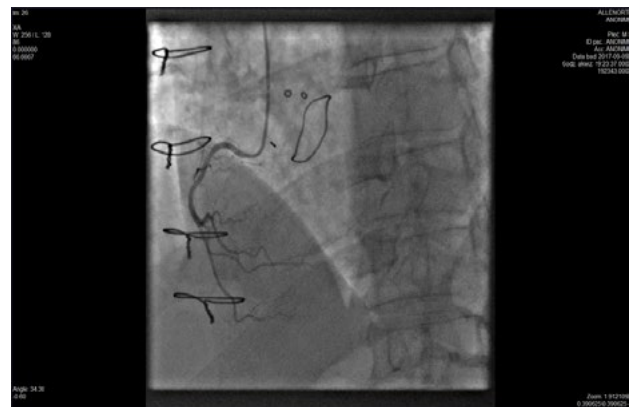
ściany tylnej, z frakcją wyrzutową lewej komory 48% i z umiarkowaną niedomykalnością zastawki mitralnej i łagodną aortalnej.

Wegetację bakteryjną zastawki aortalnej potwierdzono w echokardiograficznym badaniu przezprętkowym. W kolejnych dobach nastąpiło pogorszenie stanu ogólnego, w tym zaobserwowano nasilenie objawów niewydolności serca oraz narastanie parametrów zapalnych. W posiewach krwi wyhodowano *Enterococcus faecalis* (HLAR, *high-level aminoglycoside resistance*), wrażliwy na ampicilinę. Po wdrożeniu antybiotykoterapii według antybiogramu (ampicilina, ceftriakson), intensyfikacji leczenia niewydolności serca (furosemid *i.v.*) i przetoczeniu 2 jednostek masy erytrocytarnej uzyskano ostatecznie stabilizację stanu chorego. W kontrolnym badaniu przezprętkowym, wykonanym w czwartym tygodniu antybiotykoterapii, nie potwierdzono vegetacji na zastawkach ani dysfunkcji protezy biologicznej. Po pięciu tygodniach hospitalizacji, pacjent w stanie ogólnym dobrym, został wypisany do domu.

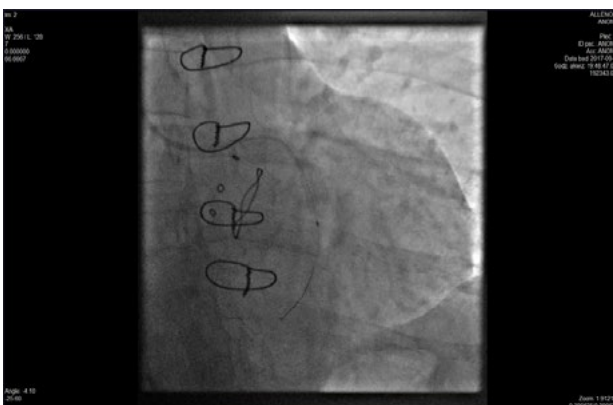
Choremu zaplanowano za miesiąc kolejną hospitalizację w celu kontroli echokardiograficznej (ocena funkcji zastawek mitralnej i aortalnej oraz ocena kurczliwości), a poza tym rozważane jest wykonanie kontrolnej koronarografii z ewentualnym użyciem ultrasonografii wewnątrznacyniowej (IVUS, *intra-vascular ultrasound*).



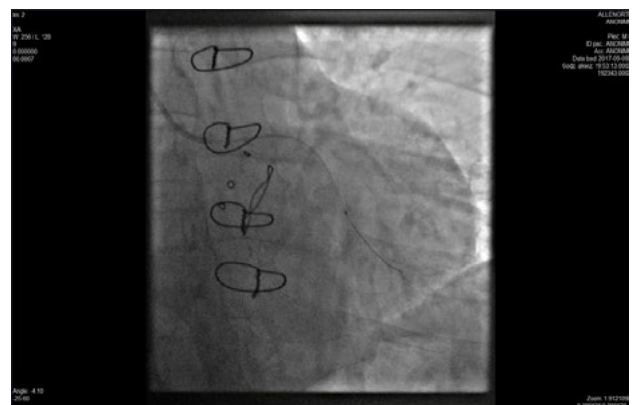
**Rycina 1.** Koronarografia — obraz lewej tętnicy wieńcowej (LTW) przed zabiegiem



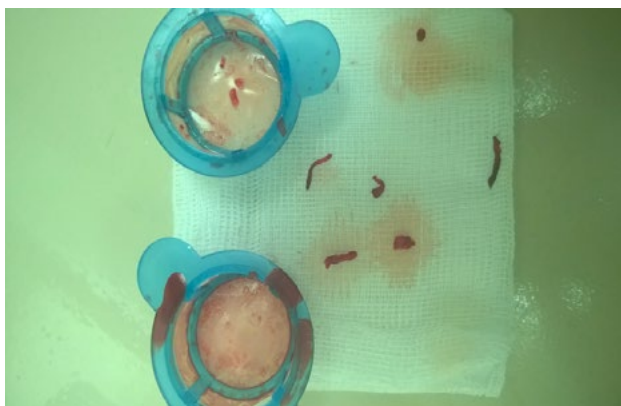**Rycina 2.** Prawa tętnica wieńcowa (PTW) — recesywna, bez istotnych zmian



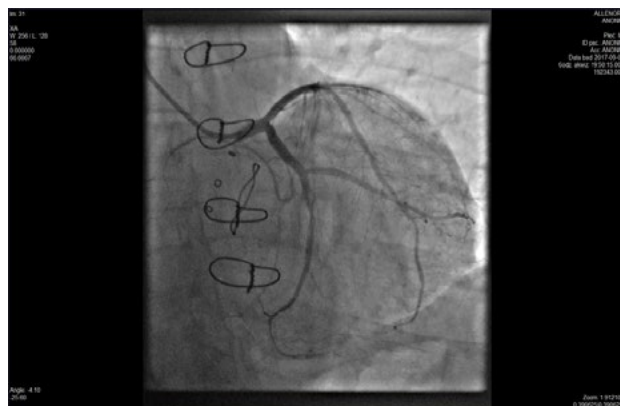**Rycina 3.** Trombektomia w gałęzi okalającej (13. segment)



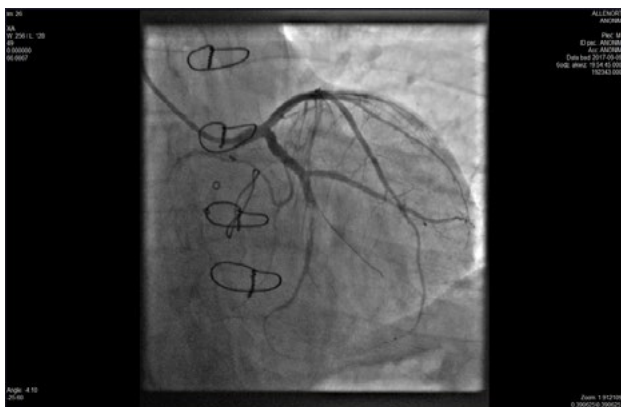**Rycina 4.** Trombektomia w gałęzi marginalnej



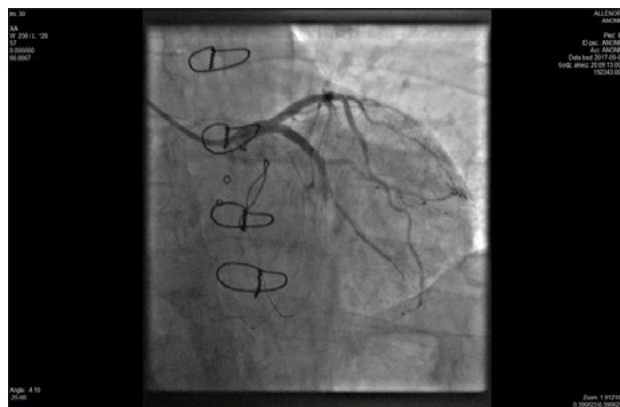Rycina 5. Zaaspirowane skrzepiny



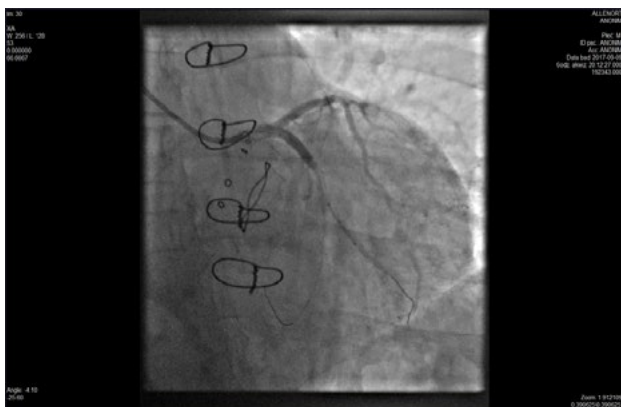
Rycina 6. Obraz angiograficzny po trombektomii 13. segmentu



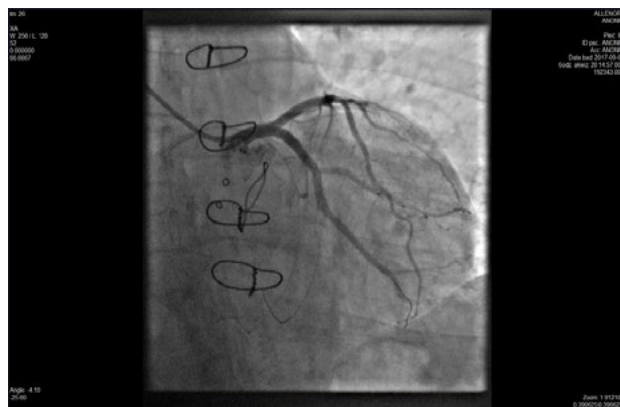
Rycina 7. Obraz angiograficzny po pasażu trombektomem w gałęzi marginalnej



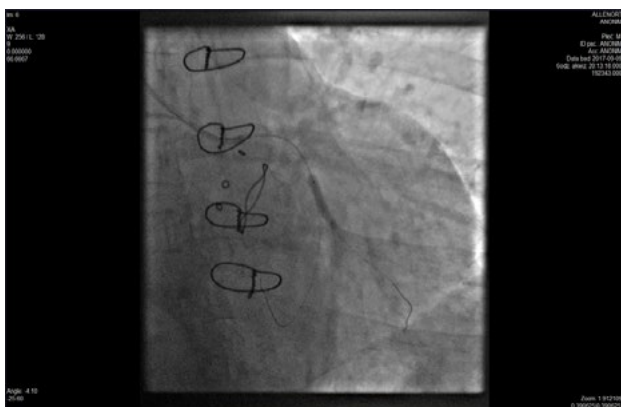
Rycina 8. Obraz po predylatacjach 2,25 × 10 i 2,5 × 15 mm w gałęzi okalającej i gałęzi marginalnej — ponowna okluzja 13. segmentu



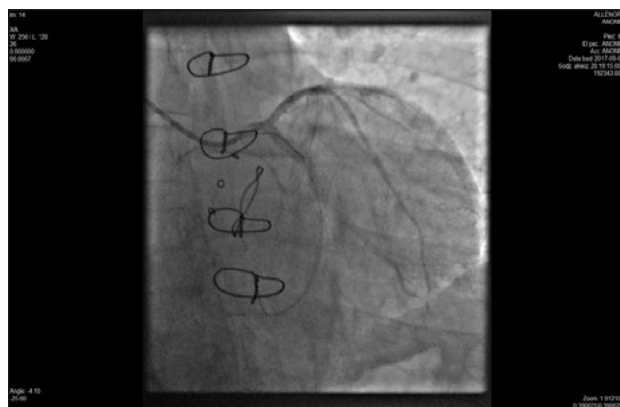
Rycina 9. Pozycja stentu w gałęzi marginalnej — widoczna protruzja do gałęzi okalającej



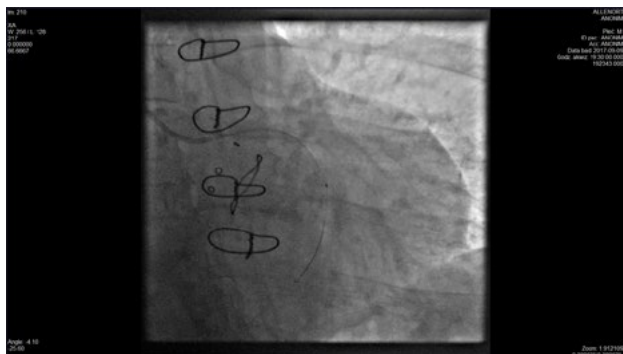Rycina 10. Obraz po implantacji stentu do gałęzi marginalnej



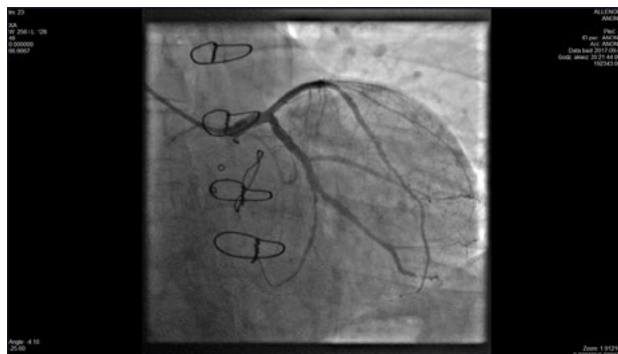
Rycina 11. Postdylatacja „zakładki”



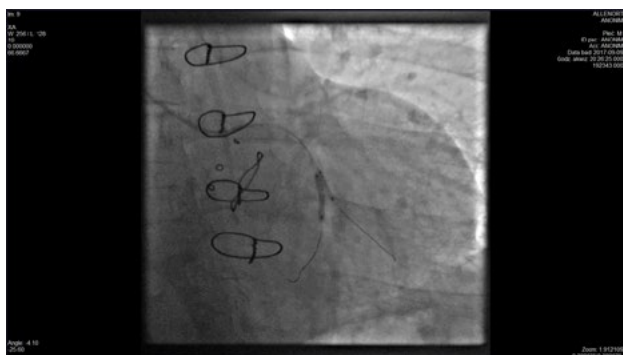
Rycina 12. Crush stentu w gałęzi marginalnej — pozycja balonu (2,5 × 10 mm)



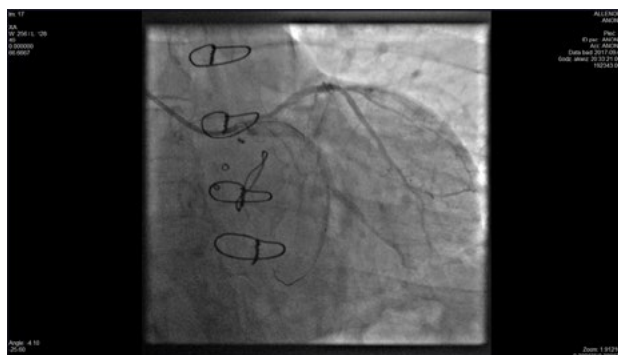
**Rycina 13.** Ponowna trombektomia w 13. segmencie — znikoma ilość materiału zatorowego



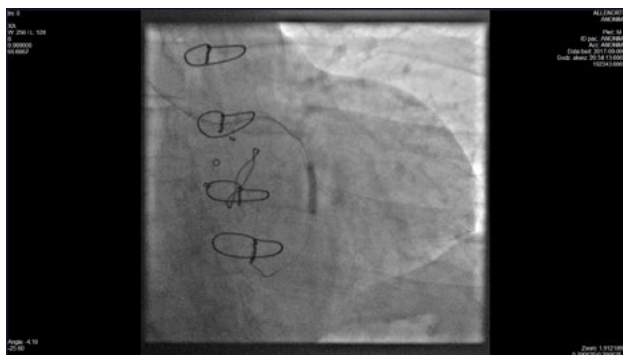
**Rycina 14.** Obraz po inflacji crush i trombektomii 13. segmentu — przywrócenie napływu do 13. segmentu



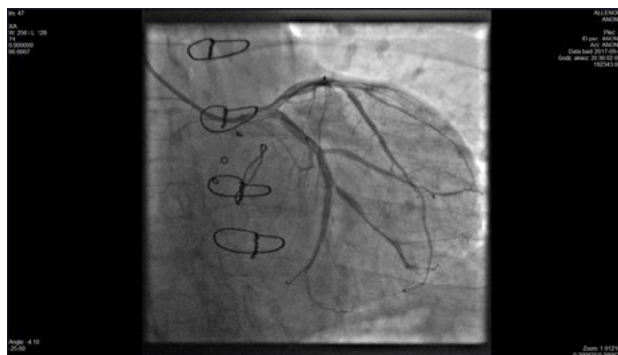
**Rycina 15.** Pierwsza inflacja typu *kissing* (2,5 × 20 mm i 2,25 × 10 mm/12 atm)



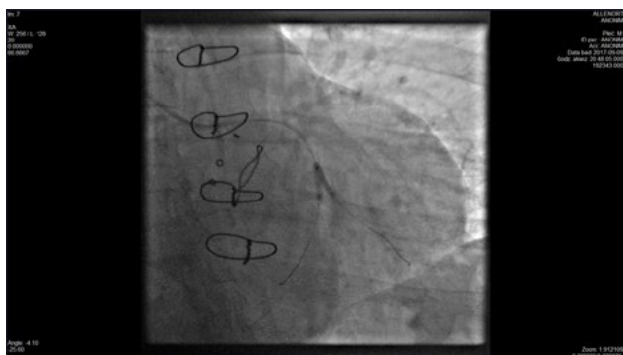
**Rycina 16.** Implantacja stentu — Resolute Integrity 2,5 × 14 mm/16 atm z gałęzi okalającej w kierunku 13. segmentu, z minimalną „zakładką” ze stentem implantowanym w 2015 roku



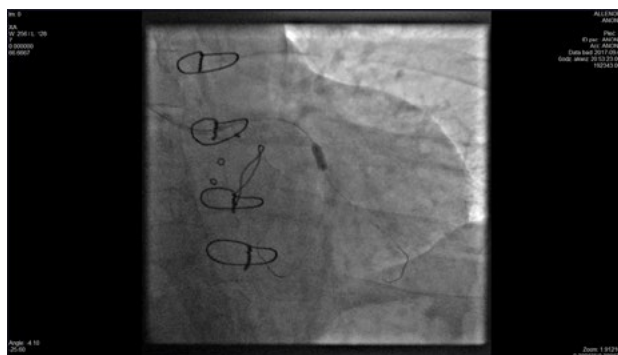**Rycina 17.** Dopiężenie zakładki stentu — tym samym balonem, do 20 atm



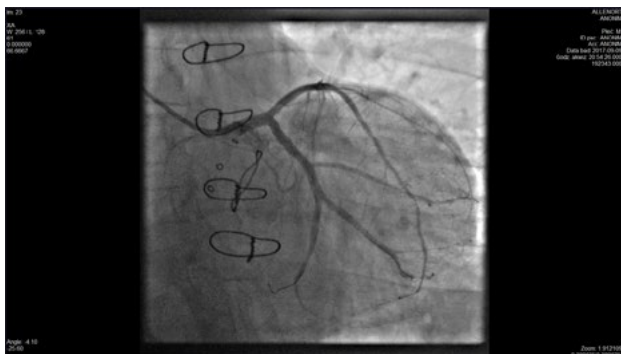
**Rycina 18.** Obraz po implantacji stentu do 13. segmentu, dopiężeniu „zakładki” i po ponownym wprowadzeniu przewodnika do GM



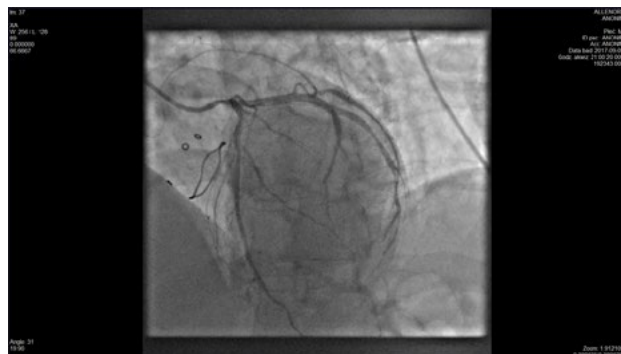
**Rycina 19.** Druga inflacja typu *kissing* — 2,5 × 14 oraz 2,5 × 15 mm/12 atm



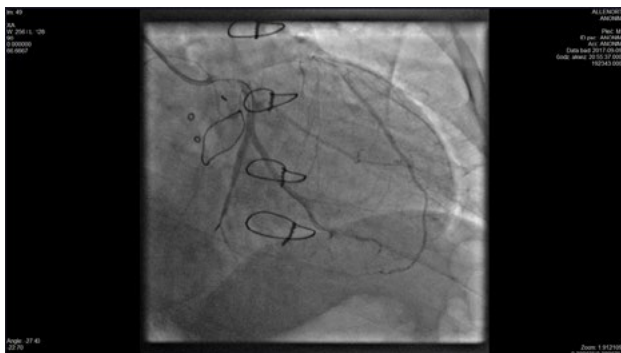
**Rycina 20.** *Proximal Optimization Technique* (POT) balonem NC 3,5 × 8 mm/20 atm



Rycina 21. Wynik końcowy



Rycina 22. Wynik końcowy (LAO/CRA)



Rycina 23. Wynik końcowy — dystalna embolizacja jednej z gałęzi wtórnych gałęzi marginalnej oraz jednej z dystalnych gałęzi gałęzi okalającej (o przebiegu gałęzi zstępującej tylnej)

## Komentarz

Powyższy przypadek dobitnie ilustruje problem podjęcia decyzji odnośnie do wybrania odpowiedniej strategii leczenia zawału z uniesieniem odcinka ST z obecnością znacznej ilości materiału zatorowego, przy współistniejącej niedokrwistości. W trakcie zabiegu operator nie miał informacji o aktualnych wynikach badań chorego. Zdecydował o leczeniu jedynie w ostonie heparyny niefrakcjonowanej, biorąc pod uwagę rozpoznania niedokrwistości przewlekłej i współistniejącej niewydolności nerek w trakcie poprzednich hospitalizacji. Stąd też decyzja (a i wiara w skuteczność...) o wielokrotnych pasażach trombektomem, do momentu braku uzyskania zaaspirowanego materiału. Warto nadmienić, iż cewnik do trombektomii był przepłukiwany heparynizowaną solą fizjologiczną po każdym pasażu.

W chwili, gdy obecność znacznej ilości materiału zatorowego nadal była widoczna, a trombektomia nie wykazała ewidentnej obecności skrzeplin w aspiracie, operator zdecydował się wymienić cewnik do trombektomii na nowy. Dopiero po kolejnym pasażu bez aspiratu podjęto ostatecznie decyzję o angioplastyce balonowej i implantacji stentu. Tak na marginesie, to w najnowszych standardach Europejskiego Towarzystwa Kardiologicznego odnośnie do postępowania w STEMI próżno jest szukać infor-

Michał Stachura<sup>1</sup>,  
Sławomir Gołębiowski<sup>2</sup>,  
Robert J. Gil<sup>2</sup>

<sup>1</sup>Scanmed Kardiologia Sp. z o.o.,  
Pracownia Hemodynamiki  
Samodzielnego Szpitala Wojewódzkiego  
im. Mikołaja Kopernika w Piotrkowie Trybunalskim

<sup>2</sup>Klinika Kardiologii Inwazyjnej,  
CSK MSWiA, Warszawa

macji na temat sposobu wykonania trombektomii aspiracyjnej. Aczkolwiek skuteczność tej techniki w znacznym stopniu wydaje się zależna od strategii obranej przez operatora [1]. Przypadki z masywną ilością materiału zatorowego z pewnością uzasadniają użycie trombektomu, a różnorodność obrazu klinicznego zawału STEMI może tłumaczyć rozbieżności w wynikach dużych badań klinicznych [2]. Zasadniczą korzyścią w zastosowaniu trombektomu jest przywrócenie przepływu w zamkniętym zakrzepem naczyniu, teoretycznie zmniejszając jej objętość. Nie bez znaczenia pozostaje ilość i sposób pasażowania trombektomu oraz jego usunięcie. Główne korzyści wynikają z efektu okołozabiegowego, który ułatwia kolejne etapy leczenia interwencyjnego, przy czym, niestety, nie przekłada się to na efekty kliniczne.

Wybór techniki leczenia bifurkacji w STEMI często bywa kłopotliwy. Czasochłonność złożonych strategii, niestabilny stan chorego, zwiększone zużycie środka kontrastowego oraz dłuższy czas ekspozycji na promieniowanie RTG skłaniają do obrania możliwie najprostszej techniki, gwarantującej jak najszybsze przywrócenie przepływu TIMI 3 w tętnicy odpowiedzialnej za zawał. Trzymanie się generalnej zasady upraszczania zabiegu (KIS, *keep it simple*) powinno przyświecać większości procedur. Preferowaną techniką leczenia większości bifurkacji jest zastosowanie jednego stentu (*provisional stenting*) [3]. Jeśli to nie jest możliwe, to do wyboru mamy techniki złożone, czyli dwustentowe — T/TAP, Culotte, Crush (wiele ich odmian od *nano-* do *double kissing*), które w kwestii efektywności nie sposób porównać, ale wymagające oprócz techniki POT zawsze doprężenia obu stentów w technice *kissing* (KB, *kissing balloons*).

Opisywany przypadek wymusił na operatorze zastosowanie złożonej, dwustentowej strategii, zwanej DK-crush (wg pierwotnej idei S. Chena, Nanjing, Chiny). Spośród sposobów leczenia zmian w bifurkacjach zakładających użycie dwóch stentów, DK-crush ma dobrze udokumentowaną skuteczność. W porównaniu z metodą Culotte'a, możliwą do zastosowania w opisywanym przypadku ze względu na kąt odejścia gałęzi marginalnej od gałęzi okalającej, DK-crush charakteryzuje się mniejszą ilością MACE oraz epizodów zakrzepicy w stencie [4]. Warto nadmienić jednak, iż badanie DKCRUSHIII dotyczyło bifurkacji pnia lewej tętnicy wieńcowej (LTW).

Operator zdecydował się na zastosowanie DK-crush z kilku powodów. Po pierwsze, był to charakter zmiany — z masywną ilością materiału zatorowego, z objęciem pełnej bifurkacji z dwoma dużymi i równoważnymi odgałęzieniami. Po drugie, stent implantowany przed dwoma laty do wysokości ostrogi utrudniał zastosowanie teoretycznie mniej czasochłonnej procedury T-and-protrusion (TAP). Konieczność implantacji stentu w kierunku 13. segmentu GO z „zakładką” ze stentem w 11. segmencie

utrudniłaby dostęp do dużej gałęzi marginalnej. Drobny, ale istotnym elementem techniki DK-crush jest zastosowanie balonu 1:1 do rozmiaru proksymalnego segmentu naczynia, aby uniknąć dystorsji stentu podczas ponownego przeprowadzenia prowadnika do bocznic. Z uwagi na złożony charakter oraz efekt zabiegu dobrze, że pacjentowi zaplanowano kontrolną koronarografię z oceną IVUS/OCT.

Kolejną dyskusyjną sprawą jest przyczyna wystąpienia STEMI u opisywanego pacjenta. Biorąc pod uwagę fakt implantacji stentu uwalniającego zotarolimus równo dwa lata przed epizodem STEMI oraz dobry efekt angioplastyki w kontrolnej koronarografii przed operacją wymiany zastawki aortalnej, najbardziej prawdopodobnym mechanizmem pierwotnej embolizacji GO wydaje się dyslokacja materiału zatorowego ze zmienionej przez vegetację bakteryjne zastawki aortalnej. Podobny przypadek kliniczny opisany został przez Levisa i wsp., również z zastosowaniem manualnej trombektomii, jednak u pacjenta z dużo krótszym opóźnieniem od momentu wystąpienia objawów do interwencji [5]. Jednocześnie nie można wykluczyć typowej zakrzepicy wewnątrzstentowej na bazie neoarterosklerozy we wcześniej wszczepionym stencie. Pomocnym elementem byłby obraz angiografii poprzedzający kwalifikację do wymiany zastawki aortalnej, pokazujący stopień rozwoju miażdżycy.

Jedno jest jednak pewne. Współistnienie kilku procesów chorobowych u osób ze STEMI ma miejsce nie raz i nie dwa. Chorego z zawałem nie można pozbawić pełnego badania lekarskiego, analizy laboratoryjnej oraz dodatkowych technik diagnostycznych, w tym echokardiografii (!). Właśnie to ostatnie badanie rzuciło światło na niezmiernie groźną chorobę, jaką jest infekcyjne zapalenie wsierdzia (IZW). Leczenie IZW wywołanego patogenem *Enterococcus faecalis* obejmuje trzy schematy, a w tym konkretnym przypadku możliwe było zastosowanie ampicyliny z ceftriaksonem (leczenie z wyboru w przypadku enterokoków HLAR — wysoce opornych na aminoglikozydy) [6]. Zalecane przez ESC (*European Society of Cardiology*) leczenie IZW w przypadku vegetacji na protezie zastawkowej obejmuje 6 tygodni antybiotykoterapii, w tym przypadku po 5 tygodniach uzyskano znaczną poprawę kliniczną, a w kontroli echokardiograficznej nie potwierdzono obecności vegetacji bakteryjnych, dzięki czemu pacjent w stanie ogólnym dobrym został wypisany do domu.

## Piśmiennictwo

1. Ibanez B, James S, Agewall S, et al. 2017 ESC Guidelines for the management of acute myocardial infarction in patients presenting with ST-segment elevation: The Task Force for the management of acute myocardial infarction in patients presenting with ST-segment elevation of the European Society of Cardiology (ESC). *Eur Heart J*. 2017:

- [Epub ahead of print], doi: [10.1093/eurheartj/ehx393](https://doi.org/10.1093/eurheartj/ehx393), indexed in Pubmed: [28886621](https://pubmed.ncbi.nlm.nih.gov/28886621/).
2. Stankovic G, Milasinovic D. The role of manual aspiration thrombectomy in the management of STEMI: a TOTALLY different TASTE of TAPAS. *Postepy Kardiologii Interwencyjnej*. 2016; 12(1): 3–5, doi: [10.5114/pwki.2016.56942](https://doi.org/10.5114/pwki.2016.56942), indexed in Pubmed: [26966442](https://pubmed.ncbi.nlm.nih.gov/26966442/).
  3. Sawaya FJ, Lefèvre T, Chevalier B, et al. Contemporary Approach to Coronary Bifurcation Lesion Treatment. *JACC Cardiovasc Interv*. 2016; 9(18): 1861–1878, doi: [10.1016/j.jcin.2016.06.056](https://doi.org/10.1016/j.jcin.2016.06.056), indexed in Pubmed: [27659563](https://pubmed.ncbi.nlm.nih.gov/27659563/).
  4. Chen SL, Xu Bo, Han YL, et al. Clinical Outcome After DK Crush Versus Culotte Stenting of Distal Left Main Bifurcation Lesions: The 3-Year Follow-Up Results of the DKCRUSH-III Study. *JACC Cardiovasc Interv*. 2015; 8(10): 1335–1342, doi: [10.1016/j.jcin.2015.05.017](https://doi.org/10.1016/j.jcin.2015.05.017), indexed in Pubmed: [26315736](https://pubmed.ncbi.nlm.nih.gov/26315736/).
  5. Levis JT, Schultz G, Lee PC. Acute Myocardial Infarction due to Coronary Artery Embolism in a Patient with a Tissue Aortic Valve Replacement. *Perm J*. 2011; 15(3): 82–86, indexed in Pubmed: [22058674](https://pubmed.ncbi.nlm.nih.gov/22058674/).
  6. Habib G, Lancellotti P, Antunes MJ, et al. Document Reviewers. 2015 ESC Guidelines for the management of infective endocarditis: The Task Force for the Management of Infective Endocarditis of the European Society of Cardiology (ESC). Endorsed by: European Association for Cardio-Thoracic Surgery (EACTS), the European Association of Nuclear Medicine (EANM). *Eur Heart J*. 2015; 36(44): 3075–3128, doi: [10.1093/eurheartj/ehv319](https://doi.org/10.1093/eurheartj/ehv319), indexed in Pubmed: [26320109](https://pubmed.ncbi.nlm.nih.gov/26320109/).

---

**Adres do korespondencji:**

Dr n. med. Sławomir Gołębiewski  
Klinika Kardiologii Inwazyjnej, Centralny Szpital Kliniczny MSWiA  
ul. Wołoska 137, 02–507 Warszawa  
tel.: (+48 22) 508 11 00, faks: (+48 22) 508 11 77  
e-mail: sawek@poczta.fm