

Zawał serca u 47-letniego mężczyzny spowodowany jednoczesnym zamknięciem dwóch tętnic wieńcowych

Acute myocardial infarction due to simultaneous occlusions of two coronary arteries in a 47-year-old man

Aleksandra Kusińska, Andrzej Wester,
Janusz Prokopczuk
Polsko-Amerykańskie Kliniki Serca,
IV Oddział Kardiologii Inwazyjnej, Elektrostymulacji
i Angiologii w Kędzierzynie-Koźlu

STRESZCZENIE

Jednoczesna okluzja więcej niż jednej tętnicy wieńcowej jest bardzo rzadką przyczyną zawału serca z uniesieniem odcinka ST i najczęściej przebiega z objawami wstrząsu kardiogennego, a nawet nagłego zgonu sercowego. Przedstawiono przypadek 47-letniego mężczyzny, wieloletniego palacza tytoniu, przyjętego do oddziału z powodu zawału serca z uniesieniem odcinka ST ściany przedniej, powikłanego wstrząsem kardiogennym, u którego w wykonanej w trybie pilnym koronarografii stwierdzono jednoczesne zamknięcie proksymalnego odcinka gałęzi przedniej zstępującej oraz ostialną amputację prawej tętnicy wieńcowej. Zwiększone ryzyko okluzji dwóch naczyń występuje u osób palących tytoń, z nadpłytkowością samoistną, z tendencją do skurczu naczyń wieńcowych, po zażyciu kokainy, hiperhomocysteinemią oraz niedoborem antytrombiny III.

Słowa kluczowe: zawał serca, jednoczesne zamknięcie dwóch tętnic wieńcowych, wstrząs kardiogenny

Kardiol. Inwazyjna 2017; 12 (5), 33–37

ABSTRACT

Simultaneous thrombosis of more than one coronary artery is an uncommon angiographic finding in acute ST-segment elevation myocardial infarction (STEMI), and is most commonly associated with cardiogenic shock or even sudden cardiac death. We describe a 47-year-old male, a heavy smoker, who was admitted to our department because of STEMI, in cardiogenic shock. Emergent coronary angiogram has shown total occlusion of both the proximal left anterior descending artery (LAD) and the proximal right coronary artery (RCA). The increased risk of occlusion of two vessels occurs in smokers, in patients with idiopathic thrombocytopenic purpura, coronary artery vasospasm, cocaine abuse, hyperhomocysteinemia and antithrombin III deficiency.

Key words: acute myocardial infarction, simultaneous coronary artery occlusion, cardiogenic shock

Kardiol. Inwazyjna 2017; 12 (5), 33–37

Wstęp

Zawał serca z uniesieniem odcinka ST, wynikający z jednoczesnej okluzji dwóch głównych tętnic nasierdziejowych, jest rzadko spotykaną sytuacją kliniczną i szacuje się, że występuje on u około 2,5% pacjentów poddanych pierwotnej angioplastyce wieńcowej [1]. Wiąże się z ciężkim stanem ogólnym chorego, wstrząsem kardiogennym, arytmia komorową oraz nagłym zgonem sercowym i wymaga podjęcia natychmiastowego intensywnego leczenia, przede wszystkim przezskórnej interwencji wieńcowej [2].

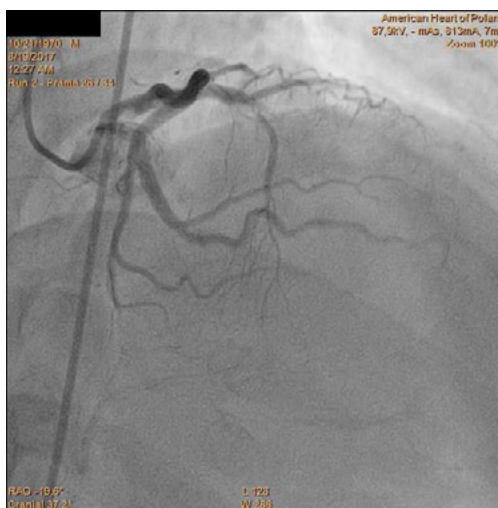
Opis przypadku

47-letni mężczyzna bez istotnej przeszłości chorobowej, z dodatnim wywiadem rodzinnym w kierunku chorób sercowo-naczyniowych, wieloletni palacz tytoniu, zgłosił się do Szpitalnego Oddziału

Ratunkowego (SOR) z powodu trwającego od około 30 minut bólu w klatce piersiowej. Według relacji żony nie podawał wcześniej żadnych dolegliwości. Zaraz po zgłoszeniu się do SOR, na szpitalnym korytarzu, wystąpiło nagłe zatrzymanie krążenia. Natychmiast podjęto masaż zewnętrzny serca oraz wentylację bierną, a z uwagi na stwierdzone migotanie komór wykonano skuteczną defibrylację energią 200 J, a następnie pacjent został zaintubowany. Po czynnościach resuscytacyjnych udało się uzyskać powrót własnego oddechu. Z uwagi na znaczne pobudzenie podano 7,5 mg midazolamu *i.v.*

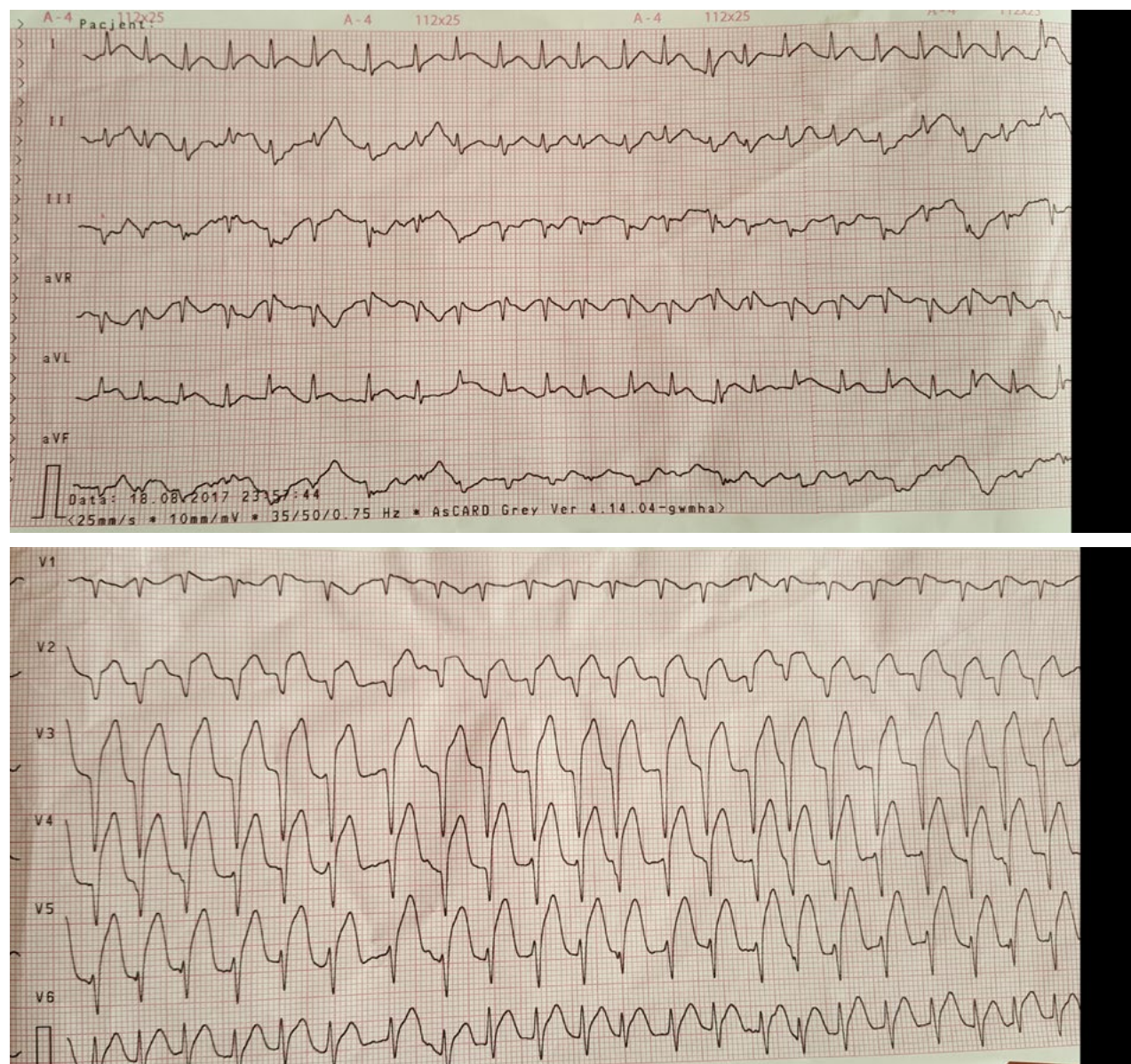
W wykonanym EKG stwierdzono migotanie przedsionków z częstością zespołów komorowych około 150/min, lewogram, uniesienia odcinka ST o typie fali Pardee w odprowadzeniach I, aVL, V1–V6, zespół QS od V1–V4, szczątkowy załamek r w II, III, aVF (ryc. 1 i 2).

Pacjent został przekazany do Oddziału Kardiologii Inwazyjnej. Przy przyjęciu w stanie ciężkim, we

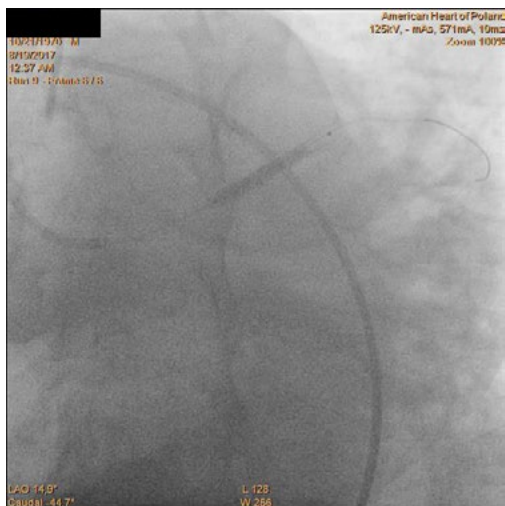


Rycina 3. Koronarografia lewej tętnicy wieńcowej. Widoczne całkowite zamknięcie tętnicy przedniej zstępującej (LAD) w odcinku początkowym

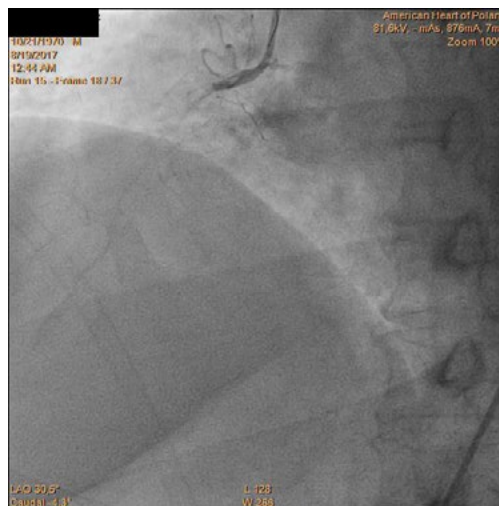
wstrząsie kardiogennym, zaintubowany na własnym oddechu, z ciśnieniem tętniczym krwi 80/40 mm Hg, osłuchowo nad polami płucnymi szmer pęcherzyko-



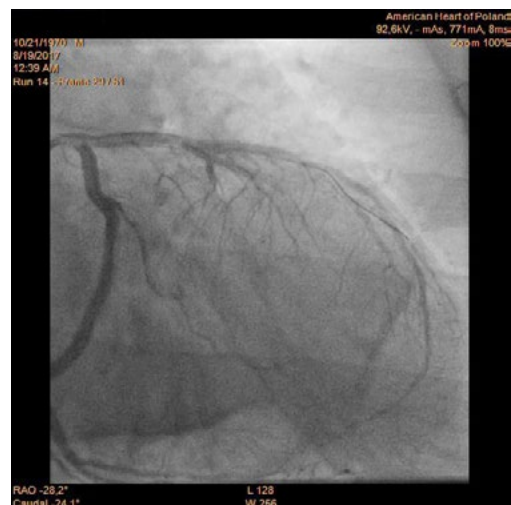Rycina 1 i 2. EKG u pacjenta przy przyjęciu: migotanie przedsionków z częstością zespołów komorowych około 150/min, lewogram, uniesienia odcinka ST o typie fali Pardee w odprowadzeniach I, aVL, V1–V6, zespół QS od V1–V4, szczątkowy załamek r w II, III, aVF



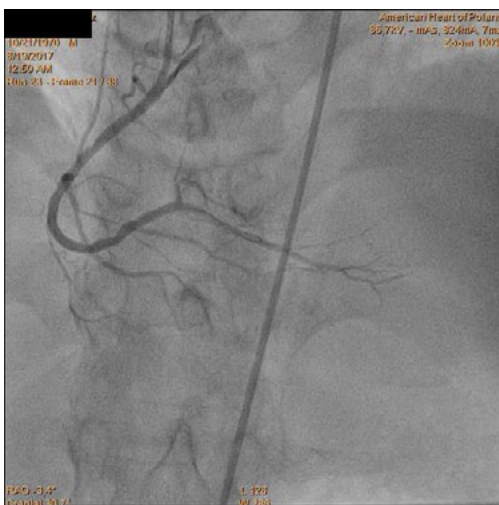
Rycina 4. Implantacja stentu DES 3,5 × 32 mm do LAD



Rycina 6. Koronarografia RCA, naczynie amputowane tuż za ostium



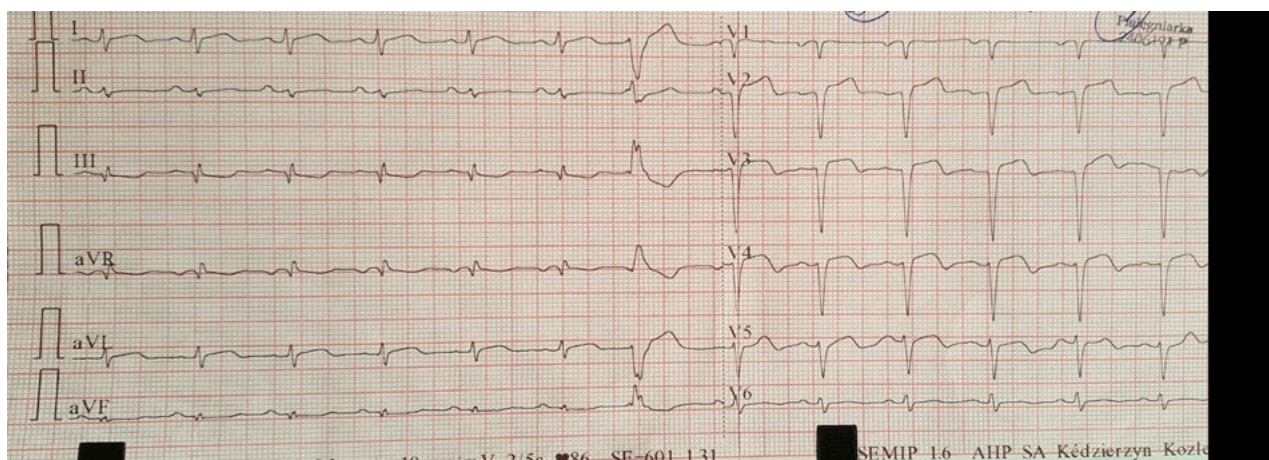
Rycina 5. Efekt zabiegu PCI LAD, przepływ obwodowy TIMI 3 w naczyniu



Rycina 7. Efekt zabiegu PCI RCA

wy, trzeszczenia u podstawy prawego płuca, akcja serca niemiara około 150/min, brzuch miękki, niebolesny, perystaltyka słyszalna. W trybie pilnym pacjenta skierowano do pracowni hemodynamiki. Do sondy żołądkowej podano 180 mg ticagrelolu i 300 mg kwasu acetylosalicylowego. Poza tym do wkłucia centralnego podłączono wlew dożylny dobutaminy, amiodaronu oraz midazolamu. Chorego podłączono do respiratora.

Z dostępu przez prawą tętnicę udową, używając cewnika prowadzącego, wykonano koronarografię, w której uwidoczniło amputowaną w segmencie 6. gałąź przednią zstępującą oraz drożną, dobrze rozwiniętą gałąź okalającą (ryc. 3). Po podaniu bolusu 5000 j.m. heparyny niefarmakcjonowanej oraz inhibitora GP IIb/IIIa (eptyfibatyd) zgodnie z masą ciała, przeprowadzono na obwód LAD prowadnik angioplastyczny, wykonano kilkakrotnie predylatację balonem



Rycina 8. EKG po zabiegu: rytm zatokowy, oś pośrednia, qr w III, aVF, QS V1-V3 szczytów r w V4, uniesienie ST o 2 mm w V2-V4

2,75 × 20 mm — 16–18 atm, a następnie od ostium implantowano stent powlekany sirolimusem 3,5 × 32 mm — 16 atm (ryc. 4), uzyskując optymalny efekt angiograficzny, z przepływem obwodowym TIMI 3 w naczyniu (ryc. 5). Po zabiegu angioplastyki LAD w zapisie EKG z monitora zaobserwowano poszerzenia QRS oraz utrzymujące się uniesienia odcinka ST, ciśnienie tętnicze mierzone metodą krwawą było w granicach 100/60 mm Hg. W wykonanej koronarografii prawej tętnicy wieńcowej uwidoczniono amputowane tuż za ostium naczynie (ryc. 6). Po mechanicznym udrożnieniu przewodnikiem wykonano predylatację balonem 2,5 × 20 mm — 16 atm, a następnie od ostium implantowano stent powlekany sirolimusem 2,75 × 20 mm — 16 atm, uzyskując bardzo dobry efekt angiograficzny oraz prawidłowy przepływ w naczyniu wieńcowym (ryc. 7). Po zabiegu pacjenta przekazano na salę intensywnego nadzoru kardiologicznego. W zapisie EKG po zabiegu zaobserwowano rytm zatokowy, oś pośrednią, qr w III, aVF, QS V1–V3 szczątkowy r w V4, uniesienie ST o 2 mm w V2–V4 (ryc. 8). W godzinach porannych (5 godzin po zabiegu), w obecności anesteziologa pacjenta ekstubowano. W badaniu fizykalnym nie stwierdzono ubytków neurologicznych. W badaniach laboratoryjnych maksymalne stężenie CK-MB > 500 ng/ml, Tnl > 25 ng/ml, cholesterol całkowity — 244 mg/dl, LDL — 165 mg/dl, TG — 233 mg/dl, HDL — 47 mg/dl, CRP — 10 mg/dl. Na podstawie RTG klatki piersiowej potwierdzono podejrzewaną klinicznie prawostronne zapalenie płuc.

W badaniu echokardiograficznym wykonanym w trzeciej dobie po zabiegu uwidoczniono znaczne upośledzenie frakcji wyrzutowej lewej komory do EFLV 35%, zaburzenia kurczliwości z dorzecza lewej i prawej tętnicy wieńcowej oraz obraz formującej się skrzepliny w koniuszku lewej komory. Z uwagi na to do terapii włączono enoksaparynę. Ticagrelol w dawce 2 × 90 mg/dobę zamieniono na kłopidogrel — 75 mg/dobę. W leczeniu farmakologicznym zastosowano ponadto kwas acetylosalicylowy w dawce 75 mg, bisoprolol — 2,5 mg/dobę, eplerenon — 25 mg/dobę, rosuwastatynę — 20 mg/dobę, ramipril — 1,25 mg/dobę, a z uwagi na zapalenie płuc dodatkowo antybiotyk o szerokim spektrum działania. W trzeciej dobie u chorego rozpoczęto rehabilitację przyłóżkową, a następnie czynne uruchamianie. W szóstej dobie w stanie ogólnym dobrym pacjent został wypisany do domu. Zaplanowano kontrolę frakcji wyrzutowej lewej komory w warunkach ambulatoryjnych w celu ustalenia wskazań do implantacji kardiowertera-defibrylatora w profilaktyce pierwotnej.

Omówienie

Przedstawiony przypadek ilustruje rzadko spotykany w praktyce klinicznej zawał serca wywołany

ny jednoczesną okluzją dwóch głównych tętnic nasierdziowych. Chociaż przyczyna jednoczesnej ostrej zakrzepicy wielu tętnic wieńcowych jest nadal niejasna, pod uwagę bierze się głównie stany kliniczne związane z nadkrzepliwością lub zwiększony poziom katecholamin oraz odpowiedź zapalną spowodowaną zamknięciem pierwszej tętnicy i powodującą zakrzepicę drugiego naczynia [2]. W dostępnych doniesieniach klinicznych opisano niestabilne, bogate w lipidy blaszki miażdżycowe, które zostały zobrazowane we wszystkich trzech głównych tętnicach wieńcowych u co trzeciego pacjenta z ostrym zawałem serca. Ponadto zaobserwowano, że u chorych z zawałem z uniesieniem odcinka ST (STEMI) poddanych pierwotnej angioplastyce przepływ wieńcowy był upośledzony także w tętnicach nieodpowiedzialnych za zawał. Zjawisko to może być wynikiem zaburzeń w mikrokrążeniu wieńcowym na skutek mikrozatorowości z rozsianych niestabilnych blaszek miażdżycowych [3–5].

Rokowanie pacjentów z zawałem obejmującym obszar więcej niż jednej tętnicy wieńcowej jest bardzo niekorzystne, z szybko rozwijającym się wstrząsem kardiogenym i nagłym zgonem sercowym, jeszcze w okresie przedszpitalnym [6]. W badaniach autopsyjnych pacjentów, którzy zmarli z powodu zawału, Burke i Virmani [7] stwierdzili wielonaczyniową ostrą zakrzepicę tętnic wieńcowych u 25–50% osób. W analizie Kanei i wsp. [6] przeprowadzonej dla 23 pacjentów z ostrą zakrzepicą tętnic wieńcowych, większość stanowiły osoby palące tytoń (48%), mężczyźni (74%), a najczęściej dochodziło do zakrzepicy prawej tętnicy wieńcowej (87%) i gałęzi międzykomorowej przedniej (78%). Dodatkowo w badaniach własnych Pollak i wsp. wykazali także, że odsetek chorujących na cukrzycę wynosił 21%, a wywiad w kierunku choroby wieńcowej, zawału czy przebytych angioplastyk wynosił niecałe 15% [1].

W literaturze istnieją opisy przypadków jednoczesnej okluzji więcej niż jednej tętnicy wieńcowej u osób z nadpłytkowością samoistną [8, 9], po zażyciu kokainy [10], spowodowanej spazmem [11], hiperhomocysteinemią [12, 13] oraz niedoborem antytrombiny III [14]. Opisany przypadek pacjenta, mężczyzny, wieloletniego palacza z zamknięciem prawej i lewej tętnicy wieńcowej, potwierdza przytoczone wcześniej statystyki. Ostra zakrzepica obejmująca więcej niż jedną tętnicę wymaga szybkiej diagnozy i bezzwłocznego leczenia. Uzasadnione są dalsze poszukiwania przyczyn oraz mechanizmów wyjaśniających istnienie tego zagrażającego życiu stanu.

Piśmiennictwo

1. Pollak PM, Parikh SV, Kizilgul M, et al. Multiple culprit arteries in patients with ST segment elevation myocardial infarction referred for primary percutaneous coronary intervention. *Am J Cardiol.* 2009; 104(5): 619–623, doi:

- 10.1016/j.amjcard.2009.04.053, indexed in Pubmed: 19699333.
2. Turgeman Y, Suleiman K, Atar S. Multivessel acute coronary thrombosis and occlusion--an unusual cause of cardiogenic shock. *J Invasive Cardiol.* 2007; 19(9): E278–E280, indexed in Pubmed: 17827521.
 3. Asakura M, Ueda Y, Yamaguchi O, et al. Extensive development of vulnerable plaques as a pan-coronary process in patients with myocardial infarction: an angioscopic study. *J Am Coll Cardiol.* 2001; 37(5): 1284–1288, indexed in Pubmed: 11300436.
 4. Goldstein JA, Demetriou D, Grines CL, et al. Multiple complex coronary plaques in patients with acute myocardial infarction. *N Engl J Med.* 2000; 343(13): 915–922, doi: 10.1056/NEJM200009283431303, indexed in Pubmed: 11006367.
 5. Masumura Y, Ueda Y, Matsuo K, et al. Frequency and location of yellow and disrupted coronary plaques in patients as detected by angiography. *Circ J.* 2011; 75(3): 603–612, indexed in Pubmed: 21187655.
 6. Kanei Y, Janardhanan R, Fox JT, et al. Multivessel coronary artery thrombosis. *J Invasive Cardiol.* 2009; 21(2): 66–68, indexed in Pubmed: 19182293.
 7. Burke A, Virmani R. Significance of multiple coronary artery thrombi. A consequence of diffuse atherosclerotic disease? *Ital Heart J.* 2000; 1(12): 832–834, indexed in Pubmed: 11152414.
 8. Hamada Y, Matsuda Y, Fujii B, et al. Multiple coronary thrombosis in a patient with thrombocytosis. *Clin Cardiol.* 1989; 12(12): 723–724, indexed in Pubmed: 2612078.
 9. Michaels AD, Whisenant B, MacGregor JS. Multivessel coronary thrombosis treated with abciximab (ReoPro) in a patient with essential thrombocythemia. *Clin Cardiol.* 1998; 21(2): 134–138, indexed in Pubmed: 9491958.
 10. Meltser H, Bhakta D, Kalaria V. Multivessel coronary thrombosis secondary to cocaine use successfully treated with multivessel primary angioplasty. *Int J Cardiovasc Intervent.* 2004; 6(1): 39–42, doi: 10.1080/14628840310016871, indexed in Pubmed: 15204172.
 11. Suzuki N, Hiasa Y, Miyazaki S, et al. Acute myocardial infarction caused by simultaneous occlusion of the right coronary artery and the left anterior descending coronary artery probably due to coronary spasm: a case report. *J Cardiol.* 2005; 45(5): 213–217, indexed in Pubmed: 15929389.
 12. Campanile A, Sozzi FB, Danzi GB. Multiple coronary artery thrombosis in 5,10-methylenetetrahydrofolate reductase gene mutation. *Cardiol Res Pract.* 2011; 2011: 856479, doi: 10.4061/2011/856479, indexed in Pubmed: 21918725.
 13. Politi L, Monopoli DE, Modena MG. ST-segment elevation myocardial infarction with concomitant multiple coronary arteries thromboses in a young patient with hyperhomocysteinaemia. *Heart.* 2008; 94(9): 1180, doi: 10.1136/hrt.2008.144246, indexed in Pubmed: 18703695.
 14. Tu CM, Hsueg CH, Chu KM, et al. Simultaneous thromboses of double coronary arteries in a young male with antithrombin III deficiency. *Am J Emerg Med.* 2009; 27(9): 1169.e3–1169.e6, doi: 10.1016/j.ajem.2008.12.006, indexed in Pubmed: 19931780.

Adres do korespondencji:

Lek. Aleksandra Kusińska
Polsko-Amerykańskie Kliniki Serca, IV Oddział Kardiologii Inwazyjnej, Elektro-
stymulacji i Angiologii
ul. Roosevelta 2, 47–200 Kędzierzyn-Koźle
tel.: +48 603 566 578
e-mail: akusinska@gmail.com