

Urazowe oderwanie pierścienia zastawki trójdzielnej u chorego po tęnym urazie klatki piersiowej

Nonpenetrating injury with avulsion of tricuspid valve ring of after blunt chest injury

Jakub Staromłyński¹, Radosław Smoczyński¹, Krzysztof Skrzos¹, Janusz Sierdziński², Ewa Jankowska³, Piotr Suwalski¹

¹Department of Cardiac Surgery Central Clinical Hospital Ministry of the Interior and Administration, Warsaw

²Department of Medical Informatics and Telemedicine, Medical University of Warsaw

³Clinical Department of Noninvasive Cardiology and Arterial Hypertension Central Clinical Hospital Ministry of the Interior and Administration, Warsaw

STRESZCZENIE

W niniejszej pracy przedstawiono opis przypadku młodego pacjenta po tęym urazie klatki piersiowej, powstałego w wyniku pobicia. Wyjściowo przy użyciu badania echokardiograficznego rozpoznano ostrą tamponadę serca z cechami kompresji prawej komory serca. W trybie ratującym życia wykonano zabieg odbarczenia tamponady w warunkach sali operacyjnej. Mimo zabiegu, chory nadal wymagał wsparcia układu krążenia aminami katecholowymi, z tendencją do zwiększania ich dawek. Ostatecznie, na podstawie echokardiografii przezprzełykowej zdiagnozowano oderwanie pierścienia zastawki trójdzielnej z jego uszkodzeniem w okolicy przedniego płotka. Pacjenta zakwalifikowano do operacji naprawczej i plastyki zastawki trójdzielnej w krążeniu pozaustrojowym.

Słowa kluczowe: zastawka trójdzielna, tępy uraz klatki piersiowej, uszkodzenia niepenetrujące
Kardiol. Inwazyjna 2017; 12 (3), 35–38

ABSTRACT

In the current paper a case of a young patient after a traumatic blunt chest injury was reported. At baseline echocardiography, acute cardiac tamponade with right ventricular compression was diagnosed. In the emergency mode of life saving, tamponade was decompressed in the operating room. Despite operation, patient required catecholamine infusion to maintain blood pressure with a trend to increase their doses. Transesophageal ultrasonography was helpful to diagnose tricuspid ring avulsion with the injury in the area of the anterior leaflet. Patient was qualified for repair of tricuspid valve in the extracorporeal circulation.

Key words: tricuspid valve, blunt chest injury, non-penetrating injury.

Kardiol. Inwazyjna 2017; 12 (3), 35–38

Wprowadzenie

Pierwsze doniesienia naukowe o skutecznych metodach chirurgicznego leczenia ran serca i wielkich naczyń zostały przedstawione już w 1881 roku przez Roberta [1]. Doktor Ludwig Rehn, chirurg z Frankfurtu, 9 września 1896 roku zaopatrzył skutecznie ranę kłutą, penetrującą serca u 22-letniego mężczyzny, ogrodnika, pchniętego nożem. Wydarzenie to otworzyło możliwości rozwoju współczesnej kardiologii.

Najczęściej obrażenia serca są skutkiem ran kłutych. W 35% uszkodzenia penetrujące serca dotyczą prawej komory, w 25% lewej. W kolejnych 30% przypadków uszkodzenia mogą dotyczyć więcej niż jednej komory lub przedsionka czy zastawek przedsionkowo-komorowych [2].

W przypadku urazów niepenetrujących pierwsze doniesienie naukowe o skutecznym zaopatrzeniu ubytku w przegrodzie międzykomorowej,

powstałego w wyniku urazu tępego, opisał Cambell w 1959 roku z Uniwersytetu w Minesocie [3].

Mechanizm uszkodzenia serca w wyniku tępego urazu wynika ze wzrostu ciśnienia wewnątrzkomorowego i doprowadza do uszkodzenia wolnych ścian przedsionków, komór, ujść przedsionkowo-komorowych, aparatu podzastawkowego, przegród, zastawki aortalnej i aorty [4]. W literaturze opisywane jest również pojęcie „*commotio cordis*”, zjawiska występującego nagle w wyniku niskoenergetycznego urazu ściany klatki piersiowej. Klinicznie zespół ten opisywany był u dzieci uderzonych w okolicę klatki piersiowej piłką. Patomechanizm tego uszkodzenia wiąże się z uszkodzeniem miocytów i powstaniem obrzęku podwiersiowego i podnasierdziowego miokardium [5, 6].

Często po urazie niepenetrującym u pacjentów początkowo nie występują żadne objawy uszkodzenia serca. Pierwsze objawy mogą być podobne do tych obserwowanych w ostrym zespole wieńcowym. Są to zaburzenia morfologii załamka Q oraz uwolnienie enzymów martwicy mięśnia sercowego. Kluczowym elementem oprócz wywiadu jest wykonanie badań obrazowych, takich jak tomografia komputerowa i ocena jam serca w badaniu echokardiograficznym [7, 8].

W niniejszej pracy przedstawiono złożony przypadek młodego chorego operowanego w trybie nagłym, ratującym życie, z uszkodzeniem serca w wyniku tępego urazu klatki piersiowej.

Opis przypadku

Pacjent, 22-letni, trafił do kliniki w godzinach nocnych z objawami ostrej tamponady serca w wyniku tępego urazu klatki piersiowej. Przyczyną urazu tego chorego było pobicie. Pacjent przy przyjęciu był bez obciążającego wywiadu kardiologicznego. Chory wstępnie został zdiagnozowany na szpitalnym oddziale ratunkowym w jednym ze szpitali rejonowych. W badaniu echokardiograficznym uwidoczniło się cechy tamponady worka osierdziowego z dużą ilością płynu wokół serca z uciskiem na prawą komorę serca. W badaniu nie uwidoczniło się istotnych wad zastawkowych oraz cech perforacji.

Pacjent został przekazany bezpośrednio na blok operacyjny z towarzyszącymi objawami wstrząsu kardiogennego, z niską amplitudą ciśnienia skurczowo-rozkurczowego oraz ze zmianami niedokrwieniami w EKG pod postacią uniesienia odcinka ST. W warunkach bloku operacyjnego odczyniono ostrą tamponadę serca, ewakuując około 400 ml krwi pod ciśnieniem. Śródoperacyjnie stwierdzono cechy pęknięcia nasierdza, które zaopatrzono chirurgicznie. Ponadto nie stwierdzono innych patologii. Klatkę piersiową zamknięto warstwowo z pozostawieniem elektrod nasierdziowych oraz drenów.

Pacjenta przekazano na oddział intensywnej terapii kardiologicznej.

Po odbczeniu pacjent pozostawał w stanie stabilnym. W dobie zerowej został ekstubowany. Krążenie stabilizowano wlewem noradrenaliny. W 2. dobie po operacji doszło do znaczącego pogorszenia stanu ogólnego pacjenta z objawami ostrej niewydolności prawej komory serca. Wykonano tomografię komputerową, w której wykluczono zatorowość płucną, nie stwierdzając nieprawidłowości w budowie i funkcji jam serca.

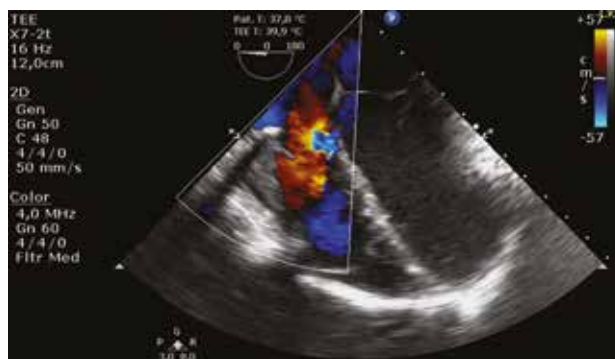Wykonano echokardiografię przezprzełykową, w której uwidoczniło się poszerzenie prawej komory i prawego przedsionka, hipokinezę przypodstawnego i częściowo środkowego segmentu ściany dolnej oraz upośledzenie kurczliwości prawej komory (tab. 1). Ponadto zdiagnozowano oderwanie pierścienia zastawki trójdzielnej u podstawy przedniego płata z towarzyszącą dużą niedomykalnością. Pozostałe ujścia zastawkowe były bez istotnych zmian (ryc. 1).

Chorego w trybie pilnym zakwalifikowano do ponownej operacji kardiologicznej. Z ponownej sternotomii, w krążeniu pozaustrojowym w normotermii, na bijącym sercu otwarto prawy przedsionek. Zlokalizowano oderwanie części pierścienia zastawki trójdzielnej w okolicy płata przedniego (ryc. 2, 3).

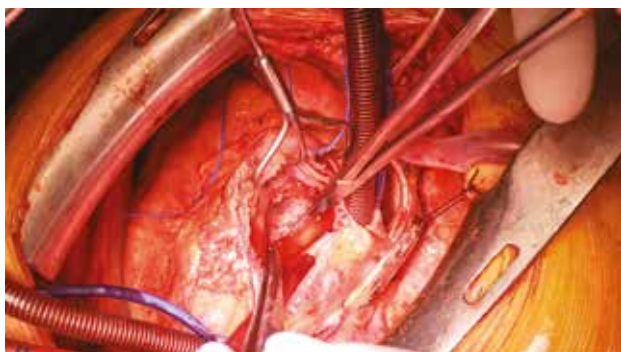
Naprawę pierścienia i plastykę zastawki trójdzielnej wykonano z użyciem szwów z użyciem natywnego

Tabela 1. Wymiary serca w przezprzełykowym badaniu echokardiograficznym

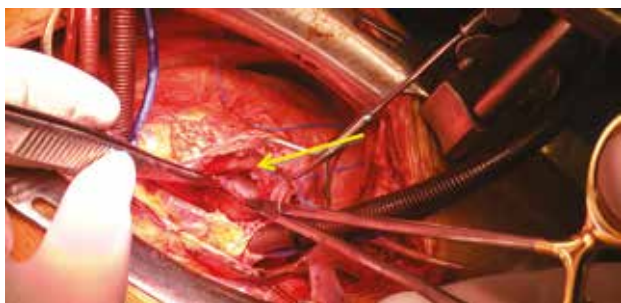
| Parametr | Wymiar [cm] |
|----------|-------------|
| RVEDd | 4,6 |
| LVEDd | 3,8 |
| IVSDd | 0,9 |
| PWDd | 1,0 |
| LAD | 3,0 |
| EF (%) | 55 |



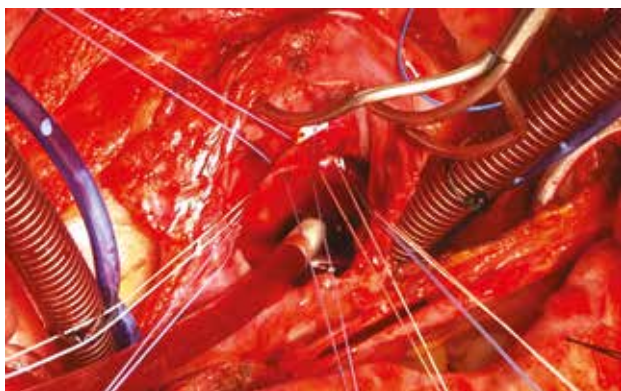
Rycina 2. Uszkodzenie w okolicy pierścienia trójdzielnego w badaniu przezprzełykowym



Rycina 2. Śródoperacyjny obraz uszkodzenia pierścienia trójdzielnego



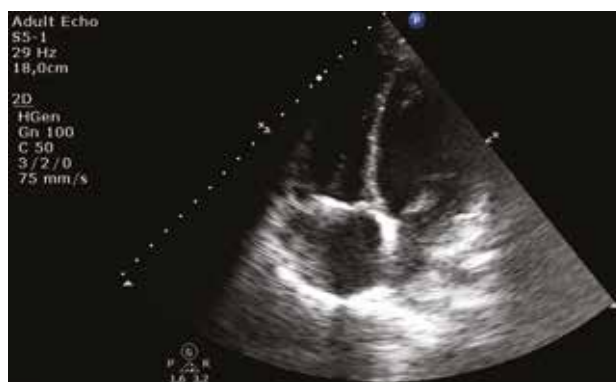Rycina 3. Rozerwanie pierścienia trójdzielnego w okolicy płata przedniego



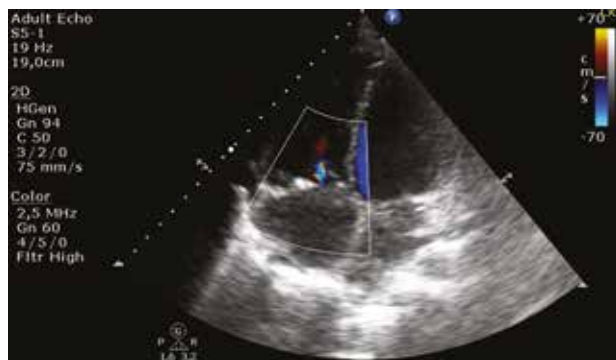Rycina 4. Chirurgiczna naprawa rozerwanego pierścienia zastawki trójdzielnej

osierdza. Dodatkowo wszczepiono na szwach pojedynczych pierścień MC3 28 mm. Zamknięto prawy przedsionek szwem ciągłym. Wykonano kontrolną echokardiografię przezprzełykową, w której nie uwidoczniono przecieku i dysfunkcji zastawki. Zakończono krążenie pozaustrojowe. Klatkę piersiową zamknięto warstwowo z pozostawieniem drenów oraz elektrod nasierdziowych.

Pacjenta przekazano na oddział intensywnej terapii. Chory wymagał krótkotrwałej stabilizacji wlewem amin katecholowych. Po ustabilizowaniu został przekazany na oddział kliniki kardiologii, gdzie był rehabilitowany ruchowo oraz oddechowo. Wykonano kontrolne badanie echokardiograficzne, w którym potwierdzono prawidłową korekcję uszkodzenia oraz brak przecieku okolicy pierścienia zastawki



Rycina 5. Przekłatkowa echokardiografia pooperacyjna



Rycina 6. Echokardiografia przezłatkowa, badanie dopplerowskie

trójdzielnej (ryc. 5). Pacjenta z poprawą stanu zdrowia wypisano do domu z zaleceniem stałej kontroli kardiologicznej.

Dyskusja

Tępe urazy klatki piersiowej stanowią główną przyczynę śmierci u osób do 45. roku życia. Najczęściej są powodowane przez wypadki komunikacyjne, w tym wypadki motocyklowe, urazy sportowe, upadki z wysokości, a w niewielkim odsetku przez działania zbrodnicze [9, 10]. Z definicji urazu serca można podzielić na penetrujące oraz tępe. Mimo przeprowadzonych wielu badań oraz prób klinicznych, zarówno w mechanizmie urazu penetrującego i tępego nie uzyskano nadal spójnej definicji „stłuczenia” lub „wstrząśnienia serca”.

W badaniach pośmiertnych u 16% pacjentów po tępych urazach klatki piersiowej wykazano stłuczenie serca [11]. Mechanizm samego uszkodzenia mięśnia serca wynika z kompresyjnego uciśnięcia serca między kręgosłupem a mostkiem [1]. Najczęstszym miejscem uszkodzenia struktur serca są wolne ściany przedsionków, komór, zastawki przedsionkowo-komorowe (najczęściej zastawka mitralna), aparat podzastawkowy lub płatki zastawki aortalnej [1]. Mechanizm uszkodzenia struktur sercowo-naczyniowych klatki piersiowej jest składową siły wysokoenergetycznego uderzenia i równoczesnego rozchodzenia się fali uderzeniowej po tkankach miękkich [11].

W momencie tępego urazu klatki piersiowej w przypadku uszkodzenia ująć przedsińkowo-komorowych najczęściej uszkodzenia te dotyczą płatków zastawki mitralnej oraz aparatu podzastawkowego. W rzadkich przypadkach dochodzi do uszkodzenia płatków zastawki trójdzielnej, zaś tylko kazuistyczne są opisy uszkodzenia płatków wraz z oderwaniem pierścienia trójdzielnego. W chwili uszkodzenia zastawki trójdzielnej uszkodzeniu ulega płatek przedni, któremu często może towarzyszyć pęknięcie gałęzi prawej tętnicy wieńcowej, bliskość której (była ona widoczna pod oderwanym pierścieniem natywnym) stanowiła również wyzwanie w opisywanym przypadku [4].

Nie ma metody referencyjnej diagnostyki w takich przypadkach. Jak przedstawiono w różnych publikacjach, podstawowe okazują się badanie przedmiotowe i badania obrazowe (tomografia, echokardiografia).

W omawianym przypadku kluczowym do ostatecznego rozpoznania właściwego miejsca uszkodzenia i mechanizmu ostrej niewydolności serca okazało się wykonanie przezprzełykowego badania echokardiograficznego przez doświadczonego lekarza. Pacjent w chwili urazu trafił do kliniki ze stwierdzoną ostrą tamponadą serca bez uchwytnych nieprawidłowości w przekłatkowym badaniu echokardiograficznym. Najważniejszym zadaniem w chwili przyjęcia było odbarczenie worka osierdziowego z powodu zagrażających życiu objawów wstrząsu kardiogenego. Po ewakuacji płynu z worka osierdziowego stan chorego nie ustabilizował się. Obserwowano cechy przeciążenia prawej komory serca. Dzięki ścisłej współpracy kardiochirurgów, anestezjologów i kardiologów wspólnie ustalono ostateczną przyczynę braku poprawy chorego. Zdiagnozowano mechanizm niewydolności i doprowadzono do skutecznej naprawy powstałych uszkodzeń.

Piśmiennictwo

1. Kouchoukos NT, Blackstone EH, Hanley FL, Kirklin JK. Kirklin/Barratt-Boyes Cardiac Surgery. 4th Edition. Vol. 1. Elsevier 2013.
2. Beall AC, Diethrich EB, Crawford HW, et al. Surgical management of penetrating cardiac injuries. *Am J Surg.* 1966; 112(5): 686–692, indexed in Pubmed: [5332266](#).
3. Demetriades D. Cardiac penetrating injuries: personal experience of 45 cases. *Br J Surg.* 1984; 71(2): 95–97, indexed in Pubmed: [6692124](#).
4. Sbokos CG, Karayannacos PE, Kontaxis A, et al. Traumatic hemopericardium and chronic constrictive pericarditis. *Ann Thorac Surg.* 1977; 23(3): 225–229, indexed in Pubmed: [849027](#).
5. Brewster SA, Thirlby RC, Snyder WH. Subxiphoid pericardial window and penetrating cardiac trauma. *Arch Surg.* 1988; 123(8): 937–941, indexed in Pubmed: [3293551](#).
6. Martin LF, Mavroudis C, Dyess DL, et al. The first 70 years experience managing cardiac disruption due to penetrating and blunt injuries at the University of Louisville. *Am Surg.* 1986; 52(1): 14–19, indexed in Pubmed: [3510584](#).
7. Noera G, Sanguinetti M, Pensa P, et al. Tricuspid valve incompetence caused by nonpenetrating thoracic trauma. *Ann Thorac Surg.* 1991; 51(2): 320–322, indexed in Pubmed: [1989557](#).
8. Pasquier M, Sierro C, Yersin B, et al. Traumatic mitral valve injury after blunt chest trauma: a case report and review of the literature. *J Trauma.* 2010; 68(1): 243–246, doi: [10.1097/TA.0b013e3181bb881e](#), indexed in Pubmed: [20065781](#).
9. Jones FL. Transmural myocardial necrosis after non-penetrating cardiac trauma. *Am J Cardiol.* 1970; 26(4): 419–422, indexed in Pubmed: [5474505](#).
10. Seamon MJ, Shiroff AM, Franco M, et al. Emergency department thoracotomy for penetrating injuries of the heart and great vessels: an appraisal of 283 consecutive cases from two urban trauma centers. *J Trauma.* 2009; 67(6): 1250–7; discussion 1257, doi: [10.1097/TA.0b013e3181c3fef9](#), indexed in Pubmed: [20009674](#).
11. Rhoads JE. Trauma care, trauma prevention, and the role of the American Trauma Society. *J Trauma.* 1996; 41(3): 375–379, indexed in Pubmed: [8810952](#).

Adres do korespondencji:

Dr n. med. Janusz Sierdziński
Department of Medical Informatics and Telemedicine,
Medical University of Warsaw
Banacha 1a, Warsaw
e-mail: jsierdzinski@wum.edu.pl