

# Mechanizmy powstawania krzywej EKG w zapisie wewnątrzwieńcowym podczas zawału serca

## ECG curve generation in the IC-ECG in myocardial infarction

Piotr Czunko, Krzysztof Żmudka  
 Klinika Kardiologii Interwencyjnej Uniwersytetu Jagiellońskiego *Collegium Medicum*, Krakowski Szpital Specjalistyczny im. Jana Pawła II

### STRESZCZENIE

Elektrokardiograficzny zapis wewnątrzwieńcowy (IC-EKG) koresponduje z zapisem nasierdziowym. Największą zbieżność zapisów IC-EKG i przezklatkowego zapisu elektrokardiograficznego (EKG) uzyskuje się dla odprowadzeń znad wolnej ściany lewej komory. Niemniej, nie można jednoznacznie określić, co jest prawidłowym i nieprawidłowym zapisem wewnątrzwieńcowym. Wewnątrzwieńcowy zapis EKG należy traktować jako uzupełnienie klasycznego EKG, wykorzystując jego przewagę w rejestracji potencjałów, które są niewidoczne w przezklatkowym EKG.

**Słowa kluczowe:** EKG wewnątrzwieńcowe

Kardiol. Inwazyjna 2017; 12 (1): 43–47

### ABSTRACT

An intracoronary electrocardiogram (IC-ECG) corresponds to the epicardial recordings. The best correlation between IC-ECG and classic transthoracic electrocardiogram (EKG) was found in recordings from the left ventricular free wall. However, there is lack of criteria for a proper or improper IC-ECG recording. IC-ECG should be treated as a supplement to the classic transthoracic EKG and an advantage of the IC-ECG is associated with the recording of the potentials invisible in the transthoracic ECG.

**Key words:** Intracoronary ECG

Kardiol. Inwazyjna 2017; 12 (1): 43–47

Przezklatkowy zapis elektrokardiograficzny (EKG) jest powszechnie używany w praktyce klinicznej do rozpoznawania zaburzeń rytmu i przewodnictwa, wykrywania niedokrwienia mięśnia sercowego, zaburzeń elektrolitowych i metabolicznych. Mimo że zapis EKG jest używany w praktyce klinicznej już od ponad stulecia, to korelacja między zjawiskami w obrębie komórek miocytów a składowymi zapisami EKG nie do końca jest dobrze poznana. Załamki i fale zapisu EKG są pochodną właściwości czynnościowych potencjałów błonowych komórek przedsionków i komórek mięśnia sercowego. Zapis prawidłowego cyklu serca składa się z dwóch podstawowych procesów depolaryzacji i repolaryzacji.

Zapis EKG powstaje głównie w wyniku funkcji elektrycznej lewej komory. Lewa komora jest zbudowana z warstwy wsierdziejowej — zlokalizowanej daleko od elektrod zapisujących potencjały elektryczne oraz z warstwy nasierdziejowej — znajdującej się bliżej elektrod, a w przypadku elektrokardiograficznego zapisu wewnątrzwieńcowego (IC-EKG) elektrody praktycznie przylegają do tej warstwy. Dlatego też potencjał czynnościowy lewej komory jest traktowany jako suma potencjałów wsierdziejowych i nasierdziejowych. Zarówno przezklatkowy zapis EKG, jak i IC-EKG są wynikiem sumowania tych potencjałów. Depolaryzacja komórek serca jest zobrazowana przez kompleks QRS, natomiast repolaryzacja komórek jest

przedstawiona w zapisie EKG przez krzywą od końca zespołu QRS do końca załamka T lub fali U [1]. Repolaryzacja w ludzkim sercu rozpoczyna się od miejsca przeciwnego niż proces depolaryzacji. Proces repolaryzacji rozpoczyna się w warstwie nasierdziowej. Jest to konsekwencją lepszego unaczynienia warstwy nasierdziowej przez krążenie wieńcowego i mniejszego wpływu ciśnienia wewnątrzkomorowego.

Konsekwencją tego zjawiska w zapisie EKG jest wytworzenie dodatniego załamka T, a nie — jak można by się było spodziewać — ujemnego załamka T wynikającego tylko z sumowania potencjałów przezbłonowych miocytów. Załamek T jest dodatni w odprowadzeniach lewokomorowych, a ujemny w odprowadzeniach przeciwnych (np. aVR).

Krzywa EKG dla zapisu przezklatkowego znad wolnej ściany lewej komory i wewnątrzwieńcowego jest bardzo zbliżona i składa się z tych samych wychyleń. Pierwszym wychyleniem jest depolaryzacja przedsionka prezentująca się jako załamek P, natomiast jego repolaryzacja jest zwykle maskowana przez depolaryzację komór. Po zakończeniu załamka P pojawia się w zapisie powierzchniowym linia izoelektryczna, od końca załamka P do początku zespołu QRS odpowiadająca przewodzeniu bodźca przez węzeł przedsionkowo-komorowy, pęczek Hisa i jego odnogi, nie powodując powstania żadnego wychylenia w zapisie EKG. Po kompleksie QRS następuje krótka linia izoelektryczna zwana odcinkiem ST, po której występuje dodatni załamek T, a następnie czasami fala U, która prawdopodobnie odpowiada repolaryzacji mięśni brodawkowatych.

Po zakończeniu skurczu komory aż do następnego skurczu przedsionka rejestruje się linię izoelektryczną, która odpowiada fazie odpoczynku miocytów [2].

Elektrokardiograficzny zapis wewnątrzwieńcowy (IC-EKG) został po raz pierwszy opisany w 1974 roku na modelu zwierzęcym przez Hashimoto i wsp. [3]. Natomiast Meier i wsp. opisali po raz pierwszy zastosowanie przewodnika wieńcowego podłączonego do rejestratora EKG u ludzi [4]. Od tej chwili badania z zastosowaniem IC-EKG podczas angioplastyki wieńcowej zaczęły się rozwijać ze względu na łatwość aplikacji, jej niski koszt i potencjalne zastosowania praktyczne.

Ponieważ woltaż potencjałów EKG jest odwrotnie proporcjonalny do odległości elektrody od serca, to oczywiste wydaje się, że zapis przezklatkowy EKG jest mniej czuły w stosunku do zapisu IC-EKG w rozpoznawaniu małego stopnia niedokrwienia miokardium lub rozpoznawania dużego niedokrwienia ograniczonego do wąskiego obszaru mięśnia sercowego.

Aby otrzymać obraz całościowy przedmiotu trójwymiarowego trzeba go sfotografować z różnych stron. Tak wykonywane jest klasyczne 12-odprowa-

dzeniowe badanie EKG serca. Natomiast badanie wewnątrzwieńcowe można by porównać do zdjęcia, które jest zbliżeniem pewnego interesującego nas fragmentu. W ten sposób uwidaczniają się wybrane fragmenty obrazu, które ze względu na sumowanie się wektorów elektrycznych w klasycznym badaniu EKG ulegają zatarcu lub wręcz całkowitemu zamazaniu (ryc. 1). Trzeba jednak pamiętać, że ponieważ elektroda IC-EKG obejmuje swoim zasięgiem mały obszar mięśnia sercowego, może nie dojść do zapisania niedokrwienia, które zostanie uwidocznione w zapisie przezklatkowym (ryc. 2). Zjawisko to dotyczy w szczególności niedokrwienia z zakresu prawej tętnicy wieńcowej [5]. Aczkolwiek, w badaniu Piessens i wsp., w którym zaobserwowano to zjawisko, wzmocnienie zapisu IC-EKG ustawiono na połowę wartości wzmocnienia przezklatkowego EKG (10 mm/2 mV v. 10 mm/1 mV dla zapisu przezklatkowego) [5]. Wszystkie pozostałe badania wykazują większą czułość zapisu IC-EKG w porównaniu z klasycznym EKG. W obszarach, w których dochodzi do detekcji niedokrwienia mięśnia sercowego przez elektrodę wewnątrzwieńcową w porównaniu z klasycznym zapisem EKG otrzymuje się bardziej czuły i szybciej pojawiający się zapis niedokrwienia.

### Morfologia krzywej wewnątrzwieńcowego zapisu EKG

Wstępne założenia, że zapis IC-EKG powinien odpowiadać zapisowi nasierdziowemu, potwierdzono w badaniach z zastosowaniem zapisu IC-EKG z różnych naczyń wieńcowych. Pionierskie badania opisujące zapis IC-EKG zwróciły uwagę na istnienie głębokiego załamka S i dwufazowej fali T [6, 7]. Nie ma systematycznego porównania zapisów IC-EKG i powierzchniowego EKG, przez co nie można jednoznacznie określić, co jest zapisem prawidłowym i nieprawidłowym. Przez to znaczenie oraz etiologia różnic w wielkości załamka S i morfologii fali T pozostają niejasne.

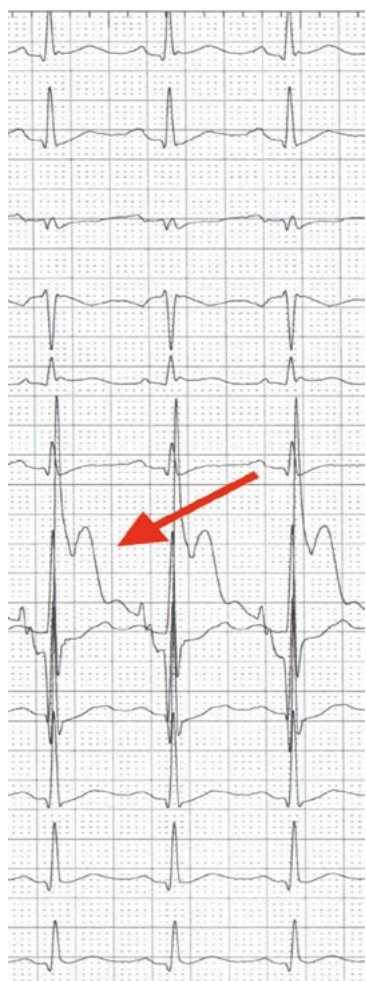Wyniki dotychczasowych badań opisujących woltaż załamka R są sprzeczne. Najwcześniejsze obserwacje zapisów IC w trakcie wysiłku fizycznego zwracały uwagę na wysoki woltaż załamka R (ryc. 1). Założono więc, że w trakcie niedokrwienia woltaż załamka R też będzie rósł. Nie potwierdziły tego jednoznacznie kolejne obserwacje, wśród których są takie, które opisują rosnące, jak i malejące załamki R podczas niedokrwienia [8, 9].

Fala J została po raz pierwszy opisana w latach 50. XX wieku przez Osborna. Jest to zazębienie za zespołem QRS najczęściej związane z hipotermią lub hiperkalcemią. Fala J jest także opisywana u pacjentów z zespołem wczesnej repolaryzacji, idiopatycznym częstoskurczem komorowym oraz zespołem Brugadów [1]. We wczesnych latach 90. XX wieku Antzelevitch i wsp. [10] zaproponowali

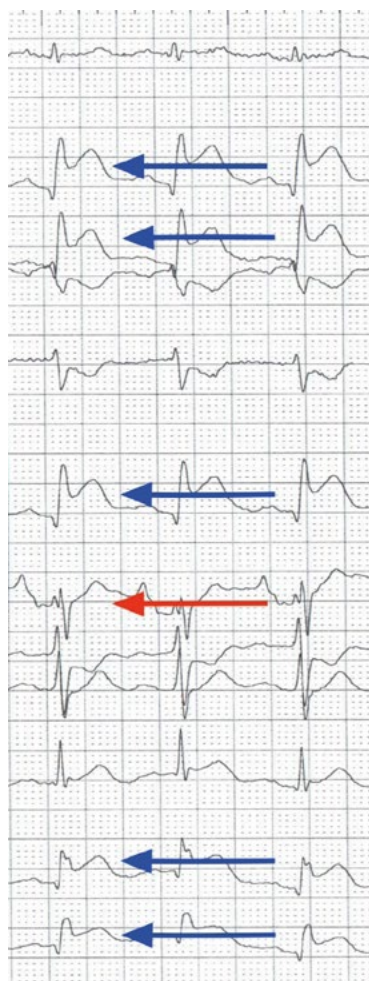teorię, która za powstanie fali J obarcza różnicę potencjałów między warstwą miocytów nasierdziowych i wsierdziowych. W późniejszych latach teorię tę potwierdzono w modelu serca psa perfundowanego *ex-vivo*. Z obecnością fali J wiąże się większe prawdopodobieństwo wystąpienia częstoskurczu komorowego (VT) lub migotania komór (VF). Nakayama i wsp. [11] udowodnili także, że u pacjentów, którzy przebyli ostry zawał serca jest większe prawdopodobieństwo wystąpienia fali J, a także komorowych zaburzeń rytmu. Z kolei Inoue i wsp. [12] wykazali, że niedokrwienie mięśnia sercowego, szczególnie z zakresu prawej tętnicy wieńcowej, jest w stanie wygenerować falę J, która przechodzi następnie w siodełkowate uniesienie odcinka ST z następowymi komorowymi zaburzeniami rytmu. Tego typu zaburzenia repolaryzacji dość łatwe są do zaobserwowania w IC-EKG (ryc. 3, 4).

Zmienność odstępu QT w czasie ostrej fazy zawału serca została dobrze udokumentowana [13]. Zmiany odstępu QT w ostrym zawale serca są ważne, ponieważ poprzednie badania dowiodły ścisłego związku między zmiennością odstępu QT a tachyarytmiami komorowymi, czynnością serca oraz rokowaniem [14]. Przemijające niedokrwienie mięśnia sercowego wywołane angioplastyką wieńcową wytwarza trwałe skrócenie odstępu QT. Dzieje się tak u pacjentów, u których jednocześnie zaobserwowano uniesienie odcinka ST ze strefy niedokrwienia. Maeda i wsp. udowodnili w swoim badaniu, że w zapisach IC-EKG skrócenie QT pojawia się dwukrotnie szybciej niż w zapisach przekłatkowych [15].

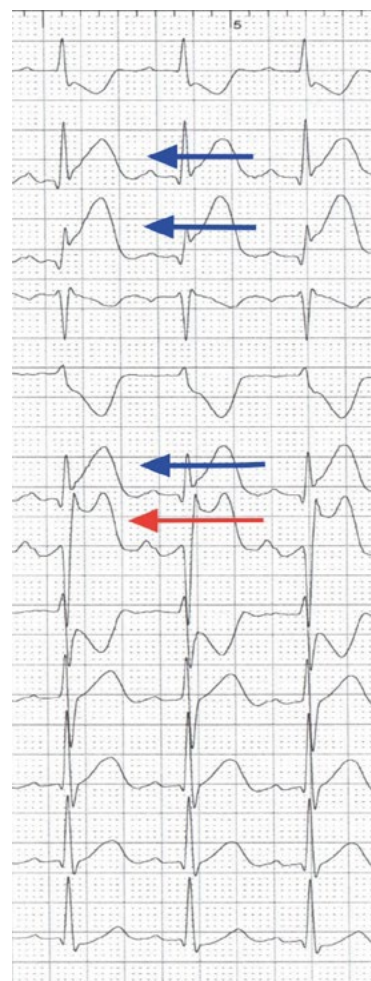Fala U reprezentuje ostatnią fazę repolaryzacji komór. Istnieje kilka ścierających się teorii na temat powstania fizjologicznej fali U. Przy prawidłowym stężeniu potasu w surowicy jest to małe ugięcie



**Rycina 1.** Zapis EKG — czerwona strzałka wskazuje odprowadzenie wewnątrzwieńcowe (IC) u 51-letniego pacjenta przyjętego w 2. godzinie silnego stałego bólu stenokardialnego, w wykonanym badaniu koronarograficznym stwierdzono zamknięcie gałęzi okalającej lewej tętnicy wieńcowej. Zwraca uwagę brak uniesień w odprowadzeniach przekłatkowego EKG oraz dodatkowo wysoki woltaż załamka R w odprowadzeniu IC



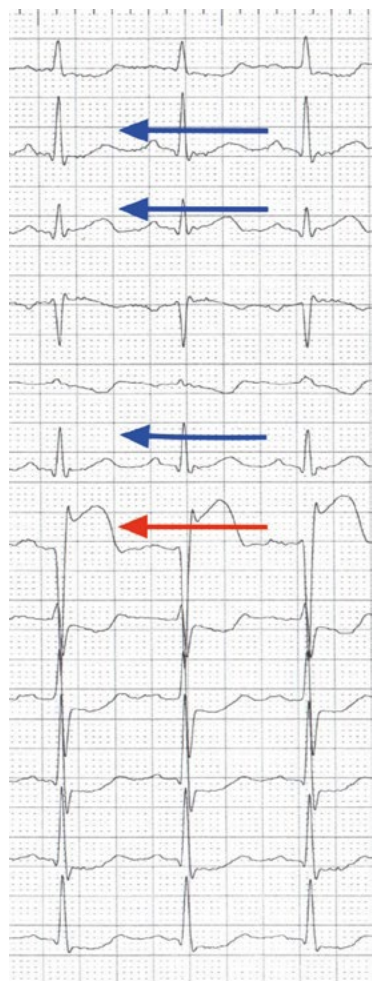
**Rycina 2.** Zapis EKG — niebieskie strzałki wskazują odprowadzenia II, III, aVF, V5, V6, czerwona strzałka odprowadzenie wewnątrzwieńcowe u 65-letniego pacjenta przyjętego w 3. godzinie STEMI ściany dolno-bocznej



**Rycina 3.** Zapis EKG — niebieskie strzałki wskazują odprowadzenia II, III, aVF, czerwona strzałka odprowadzenie wewnątrzwieńcowe u 58-letniej chorej przyjętej w 4. godzinie STEMI ściany dolnej, u której przed diagnostyką inwazyjną wystąpiło VF. W odprowadzeniu IC wyraźnie widoczne siodełkowate uniesienie ST



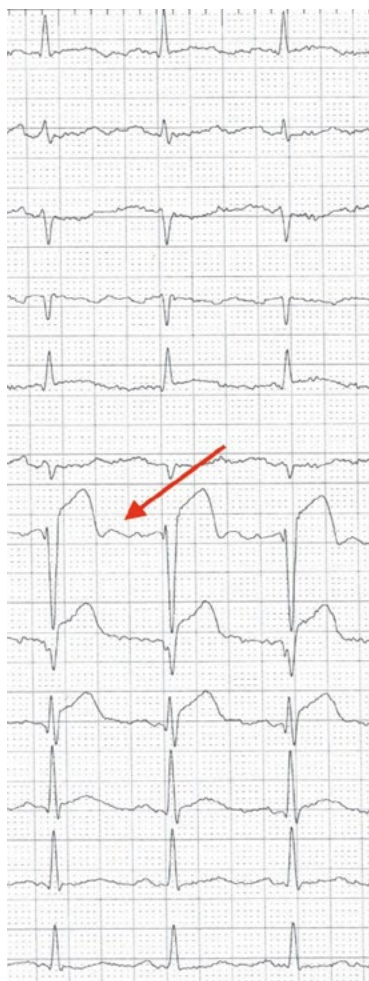linii izoelektrycznej następujące za załamkiem T. Jej wysokość zazwyczaj nie przekracza 1/4 wysokości załamka T. W spoczynkowym zapisie EKG obecność ujemnej fali U może wskazywać na chorobę mięśnia sercowego związaną z nadciśnieniem tętniczym, wadą zastawkową lub przewlekłym niedokrwieniem. W badaniach z zastosowaniem IC-EKG wyraźnie widać, że w zapisach wewnątrzściennych w stosunku do zapisów powierzchniowych łatwiej zaobserwować falę U związaną z niedokrwieniem miokardium (ryc. 5).



**Rycina 4.** Zapis EKG u pacjentki z ryciny 3, 30 minut od ostatniej inflacji — oznaczenia jak na poprzedniej rycinie. Całkowita rezolucja uniesienia ST w odprowadzeniach II, III, aVF. Utrzymujące się uniesienie ST w odprowadzeniu IC, lecz bez siodełkowego kształtu. W finalnych podaniach kontrastu do prawej tętnicy wieńcowej TIMI 2, TMPG 2. Po skutecznej pierwotnej angioplastyce u tej chorej komorowe zaburzenia rytmu nie nawracały w obserwacji 6-miesięcznej

## Podsumowanie

Wewnątrzściennowe EKG (IC-EKG) winno być postrzegane raczej jako uzupełnienie, a nie alternatywa dla powierzchniowego EKG. Obecnie dysponujemy przekonującymi dowodami na większą czułość w rozpoznawaniu niedokrwienia w zapisach IC-EKG w stosunku do przekłatkowego EKG zwłaszcza w dorzeczcu lewej tętnicy wieńcowej. Ze względu na prostotę zastosowania i niski koszt jest duża szansa na dalszy rozwój tej metody w dalszych zastosowaniach klinicznych.



**Rycina 5.** Zapis IC-EKG zaznaczony czerwoną strzałką wskazującą na dodatnią falę U. Zapis wykonany w trakcie PCI LAD w okresie STEMI ściany przedniej

## Piśmiennictwo

1. Yan GX, Lankipalli RS, Burke JF, et al. Ventricular repolarization components on the electrocardiogram: cellular basis and clinical significance. *J Am Coll Cardiol.* 2003; 42(3): 401–409, indexed in Pubmed: 12906963.
2. Bayes de Luna A. *Elektrokardiografia kliniczna.* Via Medica, Gdańsk 1999.
3. Hashimoto K, Corday E, Lang TW, et al. Significance of S-T segment elevations in acute myocardial ischemia. Evaluation with intracoronary electrode technique. *Am J Cardiol.* 1976; 37(4): 493–500, indexed in Pubmed: 1258786.
4. Meier B, Killisch JP, Adatte JJ, et al. [Intracoronary electrocardiography during transluminal coronary angioplasty]. *Schweiz Med Wochenschr.* 1985; 115(45): 1590–1593, indexed in Pubmed: 2934812.
5. Piessens J, Vrolix M, Sionis D, et al. The value of the intracoronary electrogram for the early detection of myocardial ischaemia during coronary angioplasty. *Eur Heart J.* 1991; 12(11): 1176–1182, indexed in Pubmed: 1782945.
6. Abboud S, Cohen RJ, Selwyn A, et al. Detection of transient myocardial ischemia by computer analysis of standard and signal-averaged high-frequency electrocardiograms in patients undergoing percutaneous transluminal coronary angioplasty. *Circulation.* 1987; 76(3): 585–596, indexed in Pubmed: 2957111.
7. Friedman PL, Shook TL, Kirshenbaum JM, et al. Value of the intracoronary electrocardiogram to monitor myocardial ischemia during percutaneous transluminal coronary angioplasty. *Circulation.* 1986; 74(2): 330–339, indexed in Pubmed: 2942314.
8. Feldman T, Chua KG, Childers RW. R wave of the surface and intracoronary electrogram during acute coronary artery occlusion. *Am J Cardiol.* 1986; 58(10): 885–890, indexed in Pubmed: 2946213.
9. Sinno MCN, Kowalski M, Kenigsberg DN, et al. R-wave amplitude changes measured by electrocardiography during early transmural ischemia. *J Electrocardiol.* 2008; 41(5): 425–430, doi: 10.1016/j.jelectrocard.2007.12.008, indexed in Pubmed: 18353345.
10. Antzelevitch C, Sicouri S, Litovsky SH, et al. Heterogeneity within the ventricular wall. Electrophysiology and pharmacology of epicardial, endocardial, and M cells. *Circ Res.* 1991; 69(6): 1427–1449, indexed in Pubmed: 1659499.
11. Nakayama M, Sato M, Kitazawa H, et al. J-waves in patients with an acute ST-elevation myocardial infarction who underwent successful percutaneous coronary intervention: prevalence, pathogenesis, and clinical implication. *Europace.* 2013; 15(1): 109–115, doi: 10.1093/europace/eus259, indexed in Pubmed: 22933661.
12. Inoue M, Matsubara T, Yasuda T, et al. Transition of the ST segment from a J wave to a coved-type elevation before ventricular fibrillation induced by coronary vasospasm in the precordial leads. *J Electrocardiol.* 2010; 43(5): 418–421, doi: 10.1016/j.jelectrocard.2010.06.006, indexed in Pubmed: 20667548.
13. Doroghazi RM, Childers R. Time-related changes in the Q-T interval in acute myocardial infarction: possible relation to local hypocalcemia. *Am J Cardiol.* 1978; 41(4): 684–688, indexed in Pubmed: 645572.
14. Juul-Möller S. Corrected QT-interval during one year follow-up after an acute myocardial infarction. *Eur Heart J.* 1986; 7(4): 299–304, indexed in Pubmed: 3720757.
15. Maeda T, Saikawa T, Niwa H, et al. QT interval shortening and ST elevation in intracoronary ECG during PTCA. *Clin Cardiol.* 1992; 15(7): 525–528, indexed in Pubmed: 1499177.

---

### Adres do korespondencji:

Lek. Piotr Czunko  
Klinika Kardiologii Interwencyjnej, Uniwersytet Jagielloński, *Collegium Medicum*, Krakowski Szpital Specjalistyczny im. Jana Pawła II  
ul. Prądnicka 80, 31–202 Kraków  
e-mail: piotr.czunko@gmail.com