

Balonowa angioplastyka tętnic płucnych – innowacyjna metoda przezskórnego leczenia chorych na przewlekłe zakrzepowo-zatorowe nadciśnienie płucne

STRESZCZENIE

Przewlekłe nadciśnienie płucne zakrzepowo-zatorowe (CTEPH) charakteryzuje się obecnością przewlekłych skrzeplin w tętnicach płucnych oraz wymaga potwierdzenia nadciśnienia płucnego w cewnikowaniu prawego serca. W leczeniu CTEPH konieczne jest stosowanie bezterminowego leczenia przeciwzakrzepowego — głównie jako formy prewencji przed kolejnymi epizodami zatorowości płucnej. Leczeniem przyczynowym CTEPH jest przywrócenie drożności tętnic płucnych i redukcja naczyniowego oporu płucnego, za pomocą kardiochirurgicznej endarterektomii płucnej, leczenia specyficznymi wazodylatorami płucnymi (sildenafil, riociguat) lub terapii interwencyjnej balonową angioplastyką płucną (BPA, *balloon pulmonary angioplasty*). Kwalifikacja do odpowiedniej metody leczenia odbywa się na posiedzeniu tak zwanego CTEPH-TEAM. Wytyczne *European Society of Cardiology* (ESC) z 2015 roku rekomendują wykonanie BPA u pacjentów nieoperacyjnych, co w praktyce oznacza chorych z dystalną lokalizacją skrzeplin w naczyniowym łożysku płucnym oraz chorych z wysokim ryzykiem operacji z powodu wieku i chorób współistniejących. Oddzielną grupę stanowią chorzy po przebytej endarterektomii płucnej, u których doszło do nawrotu zatorowości płucnej lub potwierdzono przetrwałe CTEPH. Pierwszy zabieg BPA wykonano w Polsce w 2013 roku, a obecnie liczba procedur wykonanych w sześciu ośrodkach przekracza 300.

Słowa kluczowe: zakrzepowo-zatorowe nadciśnienie płucne, leczenie, balonowa angioplastyka płucna

Kardiol. Inwazyjna 2016; 11 (5): 17–20

ABSTRACT

Chronic thromboembolic pulmonary hypertension (CTEPH) is characterized by the presence of chronic thrombi in the pulmonary arteries and pulmonary hypertension confirmed on the right heart catheterization. In the treatment of CTEPH it is necessary to use the indefinite anticoagulant therapy — mainly as a form of prevention against further episodes of pulmonary embolism. Main goal in treatment of CTEPH is to restore patency of the pulmonary arteries and reduction of pulmonary vascular resistance, using pulmonary endarterectomy, pharmacotherapy with pulmonary vasodilators (sildenafil, riociguat) or interventional approach with balloon pulmonary angioplasty (BPA). Qualification for the appropriate method of treatment is carried out on the CTEPH-TEAM meeting. Current European Society of Cardiology Guidelines recommend BPA in inoperable patients with CTEPH, which in practice means patients with distal location of clots in pulmonary vascular tree and patients at high risk of surgery because of age and coexisting diseases. A separate group of candidates for BPA are patients with a history of pulmonary endarterectomy, in whom persistent pulmonary hypertension is present. The first BPA was carried out in Poland in 2013, and is now performed in 6 centres with total number of procedures exceeding 300.

Key words: chronic thromboembolic pulmonary hypertension, treatment, balloon pulmonary angioplasty

Kardiol. Inwazyjna 2016; 11 (5): 17–20

Szymon Darocha, Marcin Kurzyna

Klinika Krążenia Płucnego i Chorób Zakrzepowo-Zatorowych CMKP, Europejskie Centrum Zdrowia, Otwock

Wstęp

Przewlekłe nadciśnienie płucne zakrzepowo-zatorowe (CTEPH, *chronic thromboembolic pulmonary hypertension*) jest jedną z form nadciśnienia płucnego sklasyfikowaną w aktualnych wytycznych *European Society of Cardiology* (ESC) jako grupa czwarta [1]. Do postawienia diagnozy wymagana jest wizualizacja przewlekłych skrzeplin w tętnicach płucnych oraz potwierdzenie obecności nadciśnienia płucnego w cewnikowaniu prawego serca (RHC, *right heart catheterization*). Przyczyną CTEPH jest obecność zmian naczyniowych w tętnicach płucnych, powodujących narastanie naczyniowego oporu płucnego, wzrost ciśnienia w tętnicy płucnej i wtórną przebudowę naczyń mikrokrążenia. Konsekwencją powyższych zjawisk jest niewydolność prawej komory serca.

W przypadku potwierdzenia CTEPH konieczne jest stosowanie bezterminowego leczenia przeciwzakrzepowego — głównie jako formy prewencji przed kolejnymi epizodami zatorowości płucnej. Leczeniem przyczynowym CTEPH jest przywrócenie drożności tętnic płucnych i redukcja naczyniowego oporu płucnego za pomocą kardiochirurgicznej endarterektomii płucnej (PEA, *pulmonary endarterectomy*), leczenia specyficznymi wazodylatorami płucnymi (sildenafil, riociguat) lub terapii interwencyjnej balonową angioplastyką płucną (BPA, *balloon pulmonary angioplasty*). Obecnie standardem postępowania w kwalifikacji do odpowiedniej strategii leczenia jest spotkanie tak zwanego CTEPH-TEAM, składającego się z kardiochirurga doświadczonego w wykonywaniu PEA, kardiologa interwencyjnego doświadczonego w wykonywaniu badań diagnostycznych i terapeutycznych w obrębie krążenia płucnego (RHC, arteriografia tętnic płucnych, BPA) oraz kardiologa z doświadczeniem w leczeniu farmakologicznym nadciśnienia płucnego. Złotym standardem leczenia CTEPH jest wciąż endarterektomia płucna, która istotnie i długotrwale poprawia rokowanie tej grupy chorych [2, 3]. Niestety, pomimo ciągłego doskonalenia techniki kardiochirurgicznej, nawet w wiodących ośrodkach wykonujących dużą liczbę zabiegów PEA, około 50% chorych z CTEPH nie kwalifikuje się do leczenia operacyjnego. Najczęstsze powody dyskwalifikacji od PEA to obwodowa lokalizacja skrzeplin w łożysku płucnym i choroby współistniejące, powodujące wysokie ryzyko zabiegu operacyjnego. U kolejnych 16–30% operowanych utrzymuje się tak zwane przetrwałe nadciśnienie płucne, pomimo wykonanego leczenia operacyjnego [4, 5].

Charakter zmian zakrzepowych

Aby dobrze zrozumieć istotę zabiegów BPA należy spojrzeć na charakter zmian naczyniowych, jakie poddawane są leczeniu w postępowaniu CTEPH. Są to zwłókniałe struktury, nieprzypominające „świe-

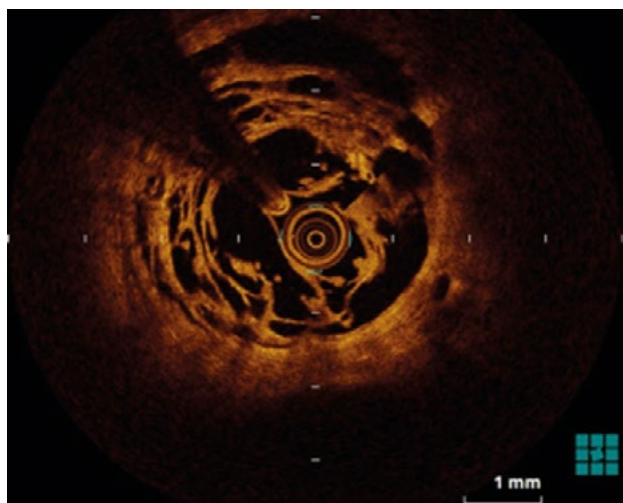
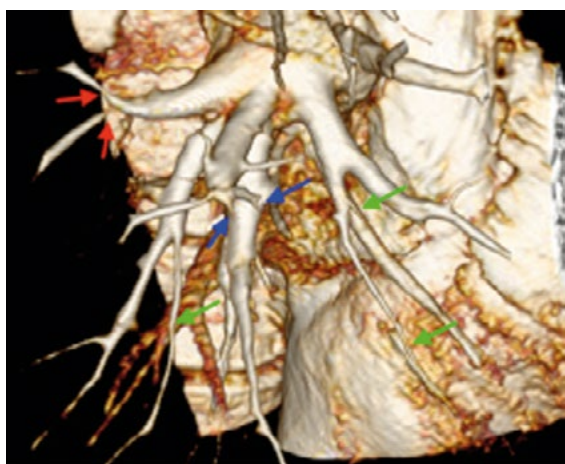
żych” skrzeplin, które znalazły się w tętnicach płucnych w czasie epizodu ostrej zatorowości płucnej. Arbitralnie przyjmuje się, że brak regresji skrzeplin po trzech miesiącach leczenia przeciwkrzepliwego pozwala na rozpoznanie skrzeplin „przewlekłych”, które są dobrze zorganizowane i zbudowane z tkanki włóknistej z małym udziałem płytek krwi i włókniaka. Skuteczność leczenia przeciwzakrzepowego lub nawet trombolitycznego w rozpuszczaniu tego typu zmian jest zatem bardzo ograniczona. Decyzja o operacji podejmowana jest w zależności od rozległości zmian i ich anatomicznego umiejscowienia. Zmiany zlokalizowane w głównych pniach tętnic płucnych, gałęziach płatowych i proksymalnych odcinkach większych tętnic segmentowych są uznawane jako centralne i są dostępne zabiegowi kardiochirurgicznemu. Zmiany naczyniowe w centralnej postaci CTEPH, tworzą jednolity wewnętrzny „odlew” naczynia i zazwyczaj charakteryzują się dużą objętością. W przeciwieństwie do tego, w przypadku zmian dystalnych kwalifikowanych do BPA, zmiany poddawane leczeniu nie stanowią jednolitej zorganizowanej struktury, ale tworzą układ „przepon”, „obrączkowych” przewężeń lub linijnych pasm przybierających formę „pajęcznej sieci” (ryc. 1). Spotyka się również zmiany powodujące całkowitą lub prawie całkowitą (*subtotal occlusion*) niedrożność naczyń. W przypadku kwalifikacji do BPA każda tętnica na poziomie segmentowym lub subsegmentowym (dystalna część łożyska płucnego) jest oceniana indywidualnie w zależności od rodzaju zmiany oraz stopnia upośledzenia przepływu i zaburzeń powrotu żylnego jakie powoduje.

Główna różnica pomiędzy leczeniem chirurgicznym i interwencyjnym polega na tym, że o ile w PEA usuwana jest cała skrzeplina wraz z błoną wewnętrzną naczynia, to w przypadku BPA zmiany zakrzepowe nie są wydobywane poza światło naczynia, a tylko ich struktura ulega zniszczeniu przez krótkie inflacje balona [6]. To powoduje poszerzenie światła naczynia, spadek oporu naczyniowego, a w konsekwencji zmniejszenie ciśnienia w tętnicy płucnej.

Wskazania do BPA

Angioplastyka balonowa tętnic płucnych jest stosunkowo nową metodą leczenia CTEPH. Jej znaczący rozwój dokonał się w Japonii na przestrzeni ostatnich 10 lat, choć pierwszy zabieg BPA u chorego z CTEPH przeprowadzono w Europie już w 1988 roku [7]. Pierwszy zabieg BPA w Polsce przeprowadzono w 2013 roku [8].

Wytyczne Europejskiego Towarzystwa Kardiologicznego z 2015 roku wskazały miejsce BPA w algorytmie terapeutycznym CTEPH i dopuściły możliwość leczenia za pomocą tej metody pacjentów nieoperacyjnych, co w praktyce oznacza chorych z dystalną lokalizacją skrzeplin w naczyniowym łożysku płuc-



Rycina 1A. Rekonstrukcja 3D *volume rendering* obrazu angio-TK prawej tętnicy płucnej pacjentki z dystalną postacią CTEPH. Strzałkami zaznaczono najczęściej występujące zmiany naczyniowe. Strzałki czerwone wskazują zwężenia typu przepon i siatek; strzałki niebieskie wskazują całkowite niedrożności; strzałki zielone wskazują długie zmiany powodujące prawie całkowite niedrożności; **B.** Obraz optycznej tomografii koherentnej (OCT, *optical coherence tomography*) — zmiany o typie siatki w naczyniu subsegmentowym u pacjenta z CTEPH przed zabiegiem BPA. Widoczne liczne kanały utworzone w procesie rekanalizacji jednolitej skrzepliny w czasie leczenia przeciwkrzepliwego

nym oraz chorych z wysokim ryzykiem operacji [1]. Oddzielną grupę stanowią chorzy po przebytej PEA, u których dochodziło do nawrotu zatorowości płucnej lub potwierdzono za pomocą cewnikowania prawego serca tak zwane przetrwałe CTEPH. Tacy pacjenci również mogą odnieść korzyść z BPA jako metody „uzupełniającej” leczenia operacyjne.

Technika BPA

Balonowa angioplastyka płucna (BPA) łączy technikę leczenia naczyń wieńcowych i obwodowych. Trzeba jednak pamiętać, że krążenie płucne jest zupełnie różne od systemowego pod względem histologicznym i patofizjologicznym. Nie należy zatem przenosić wszystkich aspektów rewaskularyzacji naczyń wieńcowych, czy obwodowych na krążenie płucne.

Zabieg BPA standardowo wykonuje się z dostępu przez żyłę udową, choć niektóre ośrodki preferują dostęp przez żyłę szyjną wewnętrzną. Obecność filtra żylnego nie jest przeciwwskazaniem do użycia dostępu udowego, o ile nie jest on zakrzepnięty lub prze-

mieszczony poza naczynie. W czasie zabiegu stosuje się heparynę standardową w dawkach mniejszych niż w trakcie interwencji wieńcowych (2000–2500 j. co godzinę). Nie jest wymagana rutynowa kontrola ACT (*acceptance and commitment therapy*), ale jeśli się ją wykonuje to ACT nie powinien przekraczać 200 sekund. Dopuszcza się wykonywanie BPA w trakcie leczenia antagonistą witaminy K, przy terapeutycznym wskaźniku czasu protrombinowego (INR, *international normalized ratio*). W trakcie BPA nie stosuje się leków przeciwplatekcyjnych. Nie obserwuje się restenozy w leczonych tętnicach płucnych, dlatego też implantowanie stentów nie jest uzasadnione.

Dojście do segmentowych i subsegmentowych tętnic płucnych ułatwia długa (70–90 cm) koszulka naczyniowa i odpowiedni cewnik prowadzący o średnicy 6F. Najczęściej stosowane krzywizny to MP, JR4 i AL1. Kluczową rolę w bezpieczeństwie zabiegu odgrywa rodzaj zastosowanego przewodnika. Przewodniki hydrofilne oraz wykazujące właściwości progresywne uważane są za mniej bezpieczne i generujące więcej powikłań. Dobrze sprawdzają się natomiast standardowe przewodniki wieńcowe jak Cruiser F (Biotronik) lub BMW Universal II (Abbott). Do bardziej złożonych zmian o typie niedrożności pełnej lub częściowej w ośrodku autorów używany jest przewodnik Whisper MS (Abbott). Stosowanie przewodników obwodowych lub dedykowanych do zabiegów przewlekłej okluzji tętnicy wieńcowej (CTO, *chronic total occlusion*) nie jest polecane. Do BPA wykorzystywane są cewniki balonowe *semi-compliant* o wymiarach 1,25–10 mm. Szerokość i długość balonów dobiera się indywidualnie, w zależności od charakteru zmiany i stopnia zwężenia tętnicy płucnej ocenianych na podstawie selektywnej angiografii. Opracowano wiele strategii doboru wielkości balonu, w zależności od średnicy naczynia, charakteru zmiany oraz wysokości ciśnienia w tętnicy płucnej. Generalną zasadą jest *undersizing* w celu prewencji uszkodzenia ściany naczynia i uniknięcia przywrócenia nadmiernego przepływu w rewaskularyzowanym rejonie, co może prowadzić do obrzęku poreperfuzyjnego tkanki płucnej.

W wybranych przypadkach — w przypadku wątpliwości, co do charakteru lub istotności zmiany — można wspomagać się dodatkowymi narzędziami diagnostycznymi, takimi jak ultrasonografia wewnątrznaczyniowa, optyczna tomografia koherentna lub ocena gradientu ciśnień przez ocenianą zmianę za pomocą sondy (FFR, *fractional flow reserve*). Dotychczas nie wykazano jednak przewagi zabiegów wspomaganych użyciem metod czynnościowych lub obrazowania wewnątrznaczyniowego nad klasyczną techniką opartą o ocenę angiograficzną. Niewątpliwie ich zastosowanie zwiększa objętość środka kontrastowego, istotnie wydłuża czas i zasadniczo podnosi koszt zabiegu. Procedura BPA wciąż nie jest w Polsce objęta refundacją.

Zabiegi BPA trwają zazwyczaj około 1,5 do 3 godzin i są ograniczone przede wszystkim zużyciem środków cieniujących i dawką promieniowania. Wystąpienie powikłań związanych z uszkodzeniem naczyń przewodnikiem lub cewnikiem balonowym powinno skłaniać do zakończenia zabiegu. Klinicznie powikłania takie manifestują się wystąpieniem kaszlu, krwioplucia i spadkiem saturacji. Należy również zwrócić uwagę na liczbę leczonych tętnic i wysokość ciśnienia w tętnicy płucnej. Im większa liczba segmentów, w których obrębie wykonuje się BPA i większe ciśnienie w tętnicy płucnej, tym większe ryzyko powikłań, a w szczególności zwiększone ryzyko groźnego dla życia poreperfuzyjnego uszkodzenia płuca. Dlatego wskazane jest wykonywanie pełnej rewaskularyzacji w ciągu kilku sesji zabiegów — zwykle od trzech do pięciu, ale niektórzy pacjenci wymagają nawet powyżej 10 sesji BPA.

Balonowa angioplastyka płucna (BPA) jest metodą komplementarną do leczenia farmakologicznego, które w maksymalny sposób rozszerza naczynia płucne niezajęte przez skrzepliny. Riociguat, stymulator rozpuszczalnej cyklicznej guanylowej, jest pierwszym lekiem zarejestrowanym do stosowania u chorych z nieoperacyjnym lub przetrwałym CTEPH [9]. Od stycznia 2016 roku preparat jest refundowany w Polsce w ramach Programu Lekowego NFZ. Pacjenci z CTEPH niekwalifikujący się do PEA, z przeciwwskazaniami do BPA lub nieskutecznością BPA i farmakoterapii, kwalifikują się do transplantacji płuc

Podsumowanie

Balonowa angioplastyka płucna (BPA) wydaje się być bardzo obiecującą metodą leczenia chorych nieoperacyjnych i z przetrwałym CTEPH, pomimo leczenia operacyjnego [10]. Wykazano jej korzystny wpływ na poprawę parametrów hemodynamicznych, biochemicznych, echokardiograficznych i czynnościowych [8, 11–16]. Technika zabiegu jest ciągle modyfikowana i doskonała, a kierunek zmian wyznaczają ośrodki japońskie. W Polsce BPA jest obecnie wykonywana w sześciu ośrodkach (Otwock, Kraków, Warszawa, Poznań, Wrocław, Zabrze). Z uwagi na złożony charakter metody leczenia i ryzyko potencjalnie zagrażających życiu powikłań BPA powinna być wykonywana przez zespoły mające doświadczenie w leczeniu chorych z przewlekłym nadciśnieniem płucnym.

Piśmiennictwo

- Galie N. i wsp. 2015 ESC/ERS Guidelines for the diagnosis and treatment of pulmonary hypertension: The Joint Task Force for the Diagnosis and Treatment of Pulmonary Hypertension of the European Society of Cardiology (ESC) and the European Respiratory Society (ERS): Endorsed by: Association for European Paediatric and Congenital Cardiology (AEPC), International Society for Heart and

Lung Transplantation (ISHLT). *Eur. Respir. J.* 2015; 46: 903–975.

- Kim N.H. i wsp. Chronic thromboembolic pulmonary hypertension. *J. Am. Coll. Cardiol.* 2013; 62 (25 Suppl): D92–99.
- Wieteska M. i wsp. Outcome of medically versus surgically treated patients with chronic thromboembolic pulmonary hypertension. *Clin. Appl. Thromb. Hemost.* 2016; 22: 92–99.
- Cannon J.E. i wsp. Dynamic Risk Stratification of Patient Long-Term Outcome After Pulmonary Endarterectomy: Results From the United Kingdom National Cohort. *Circulation* 2016; 133: 1761–1771.
- Mayer E. i wsp. Surgical management and outcome of patients with chronic thromboembolic pulmonary hypertension: results from an international prospective registry. *J. Thorac. Cardiovasc. Surg.* 2011; 141: 702–710.
- Ogawa A., Matsubara H. Balloon pulmonary angioplasty: a treatment option for inoperable patients with chronic thromboembolic pulmonary hypertension. *Front Cardiovasc. Med.* 2015; 2: 4.
- Voorburg J.A. i wsp. Balloon angioplasty in the treatment of pulmonary hypertension caused by pulmonary embolism. *Chest* 1988; 94: 1249–1253.
- Darocha S. i wsp. Balloon pulmonary angioplasty for inoperable chronic thromboembolic pulmonary hypertension. *Kardiol. Pol.* 2013; 71: 1331.
- Ghofrani H.A. i wsp. Riociguat for the treatment of chronic thromboembolic pulmonary hypertension. *N. Engl. J. Med.* 2013; 369: 319–329.
- Kopec G. i wsp. Staged treatment of central and peripheral lesions in chronic thromboembolic pulmonary hypertension. *Pol. Arch. Med. Wewn.* 2016; 126: 97–99.
- Feinstein J.A. i wsp. Balloon pulmonary angioplasty for treatment of chronic thromboembolic pulmonary hypertension. *Circulation* 2001; 103: 10–13.
- Andreassen A.K. i wsp. Balloon pulmonary angioplasty in patients with inoperable chronic thromboembolic pulmonary hypertension. *Heart* 2013; 99: 1415–1420.
- Inami T. i wsp. Pulmonary edema predictive scoring index (PEPSI), a new index to predict risk of reperfusion pulmonary edema and improvement of hemodynamics in percutaneous transluminal pulmonary angioplasty. *JACC Cardiovasc. Interv.* 2013; 6: 725–736.
- Kurzyna M. i wsp. Balloon pulmonary angioplasty for chronic thromboembolic pulmonary hypertension. *Postępy Kardiologii Interwencyjnej* 2015; 11: 1–4.
- Fukui S. i wsp. Right ventricular reverse remodelling after balloon pulmonary angioplasty. *Eur. Respir. J.* 2014; 43: 1394–1402.
- Sugimura K. i wsp. Percutaneous transluminal pulmonary angioplasty markedly improves pulmonary hemodynamics and long-term prognosis in patients with chronic thromboembolic pulmonary hypertension. *Circ. J.* 2012; 76: 485–488.

Adres do korespondencji:

Dr hab. med. Marcin Kurzyna, prof. CMKP
Klinika Krążenia Płucnego i Chorób Zakrzepowo-Zatorowych CMKP, Europejskie Centrum Zdrowia, Otwock
ul. Borowa 14/18, 05–400 Otwock
tel. 22-710 30 52
e-mail: marcin.kurzyna@ecz-otwock.pl