

# Walwuloplastyka balonowa jako pomost w leczeniu ostrej niewydolności serca w przebiegu zwężenia zastawki aortalnej

## STRESZCZENIE

Prezentowano przypadek pacjentki z dekompenzacją układu krążenia w przebiegu ciasnego zwężenia zastawki aortalnej, niereagującej na optymalne leczenie farmakologiczne. U pacjentki jako pomost do decyzji o dalszym leczeniu wykonano balonową walwuloplastykę zastawki aortalnej z dobrym efektem i poprawą kliniczną. Po trzech miesiącach obserwacji chorej metodą przezcewnikową implantowano zastawkę aortalną (Symetis Neo) z dostępu udowego.

**Słowa kluczowe:** zwężenie zastawki aortalnej, niewydolność serca, przezcewnikowa implantacja zastawki aortalnej

Kardiol. Inwazyjna 2016; 11 (4): 46–50

## ABSTRACT

The case of a female patient with decompensation of heart failure due to significant aortic stenosis not responding to optimal medical therapy has been presented. In this case the balloon aortic valvuloplasty as a bridge to a final decision was performed with good results and clinical improvement. Three months later Symetis Neo transcatheter aortic valve was implanted via femoral access.

**Key words:** aortic stenosis, heart failure, transcatheter aortic valve implantation

Kardiol. Inwazyjna 2016; 11 (4): 46–50

## Wprowadzenie

Zwężenie lewego ujścia tętniczego (AS, *aortic stenosis*) jest przewlekłym, postępującym schorzeniem, a od momentu pojawienia się objawów wiąże się ze złym rokowaniem [1]. Złotym standardem leczenia objawowej AS jest leczenie kardiochirurgiczne (AVR, *aortic valve replacement*). W grupie najbardziej obciążonych chorych alternatywą jest przezcewnikowa implantacja zastawki aortalnej (TAVI, *transcatheter aortic valve implantation*). Mimo tych dwóch możliwości terapeutycznych, istnieje grupa pacjentów, którzy z różnych względów nie mogą być poddani wymienionym zabiegom z uwagi na ciężki stan bądź choroby współistniejące, przy czym dyskwalifikacja może być tymczasowa lub trwała. Chorzy z AS w stanie dekompenсации układu krążenia, z objawami ostrej niewydolności serca, hospitalizowani są w oddziałach intensywnej terapii kardiologicznej (OITK), na których spoczywa odpowiedzialność za wybór optymalnego postępowania farmakologicznego i zabiegowego. U wielu z tych pacjentów z powodzeniem można zastosować balonową walwuloplastykę zastawki aortalnej.

Balonowa walwuloplastyka zastawki aortalnej (BAV, *balloon aortic valvuloplasty*) jest metodą leczenia chorych, u których wykonanie klasycznego zabiegu kardiochirurgicznego bądź przezcewnikowej wymiany zastawki aortalnej jest niemożliwe lub czasowo przeciwwskazane. W ciągu ostatnich lat obserwuje

Jacek Wacławski<sup>1</sup>, Michał Hawranek<sup>1</sup>,  
Michał Zembala<sup>2</sup>, Marek Gierlotka<sup>1</sup>,  
Mariusz Gąsior<sup>1</sup>

<sup>1</sup>III Katedra i Oddział Kliniczny Kardiologii, Wydział Lekarski z Oddziałem Lekarsko-Dentystycznym w Zabrze, Śląski Uniwersytet Medyczny w Katowicach, Śląskie Centrum Chorób Serca, Zabrze

<sup>2</sup>Katedra i Oddział Kliniczny Kardiochirurgii, Transplantologii, Chirurgii Naczyniowej i Endowaskularnej, Wydział Lekarski z Oddziałem Lekarsko-Dentystycznym w Zabrze, Śląski Uniwersytet Medyczny w Katowicach, Śląskie Centrum Chorób Serca, Zabrze

się wzrost liczby wykonywanych zabiegów BAV. Zabieg ten pozwala wyselekcjonować chorych z dużym uszkodzeniem lewej komory bądź z objawami niejasnego pochodzenia z powodu chorób współistniejących, rokujących poprawę po leczeniu chirurgicznym lub TAVI.

Balonowa walwuloplastyka zastawki aortalnej (BAV) polega na przeszkrótnym wprowadzeniu balonu w pole zastawki aortalnej i jego jednokrotną (lub powtarzaną) inflację, co powoduje rozciągnięcie płatków i pierścienia zastawki, mikropęknięcia zastawkowych zwapnień i częściową separację komisur. Zdecydowana większość chorych po zabiegu odczuwa poprawę kliniczną. Dowiedziono jednak, że BAV nie poprawia przeżycia pacjentów, nawrót zwężenia następuje zwykle już po kilku miesiącach [2–4]. Często jest to metoda umożliwiającą przygotowanie chorych w ciężkim stanie do zabiegu AVR lub TAVI.

### Opis przypadku

Kobieta, 86-letnia, z rozpoznaniem zwężeniem lewego ujścia tętniczego, po zabiegu pomostowania tętnic wieńcowych (2004 rok), angioplastyce pnia lewej tętnicy wieńcowej (2002 rok), została przyjęta z objawami ostrej, zdekompensowanej niewydolności serca. Chora z dusznością spoczynkową w klasie *New York Heart Association* (NYHA) III/IV, cechami zastoiny nad polami płucnym, z obrzękami podudzi, ciśnieniem tętniczym 100/60 mm Hg, tachykardią 110/min. W ciągu ostatnich 12 miesięcy była kilkakrotnie hospitalizowana w miejscu zamieszkania z powodu dekomensacji układu krążenia, w tym obrzęku płuc. Dodatkowo chora jest obciążona przewlekłą chorobą nerek (stadium IV) oraz nadciśnieniem tętniczym. W badaniach dodatkowych stwierdzono:

- EKG: tachykardia zatokowa 110/min, cechy przeciążenia lewej komory (LV, *left ventricular*);
- w badaniach laboratoryjnych: kreatynina 135  $\mu\text{mol/l}$ , eGFR 46 ml/min/ $\text{m}^2$ , NT-proBNP 7230 pg/ml, Hb 7,5 mmol/l, hematokryt 35%;
- kał na krew utajoną dodatni (smoliste stolce w wywiadzie);
- Echokardiografia: LV 48/39 mm, LVEDV 80 ml, frakcja wyrzutowa LV (LVEF, *left ventricular ejection fraction*) 42%, uogólniona hipokineza ścian LK, gradient maksymalny na zastawce aortalnej (AV, *aortic valve*) 78 mm Hg, średni 55 mm Hg; masywne zwapnienia płatków AV, AVA (VTI) 0,4  $\text{cm}^2$ , pierścień AV 21 mm, mała niedomykalność AV, mała niedomykalność zastawki mitralnej.

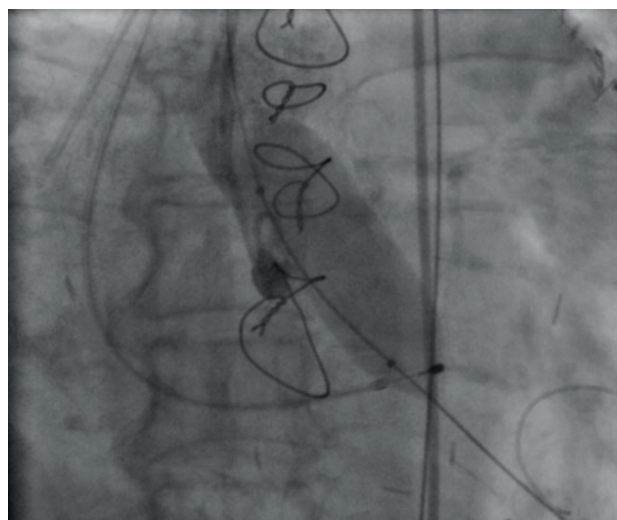
W trakcie leczenia na OITK w trzeciej dobie stan chorej wykazywał poprawę, ale nadal utrzymywały się objawy ostrej niewydolności krążenia. Wykonano koronarografię, w której stwierdzono drożne

pomosty LIMA-LAD oraz Ao-D1-OM1-PDA, 90% zwężenie pnia lewej tętnicy wieńcowej, przewlekłe okluzje tętnicy przedniej zstępującej i prawej tętnicy wieńcowej oraz 70% zwężenie w tętnicy okalającej. Strategię dalszego postępowania konsultowano w KardioGrupie, z udziałem między innymi kardiologa OITK, anesteziologa, kardiologa inwazyjnego i kardiochirurga. Z uwagi na obecny stan kliniczny, w tym:

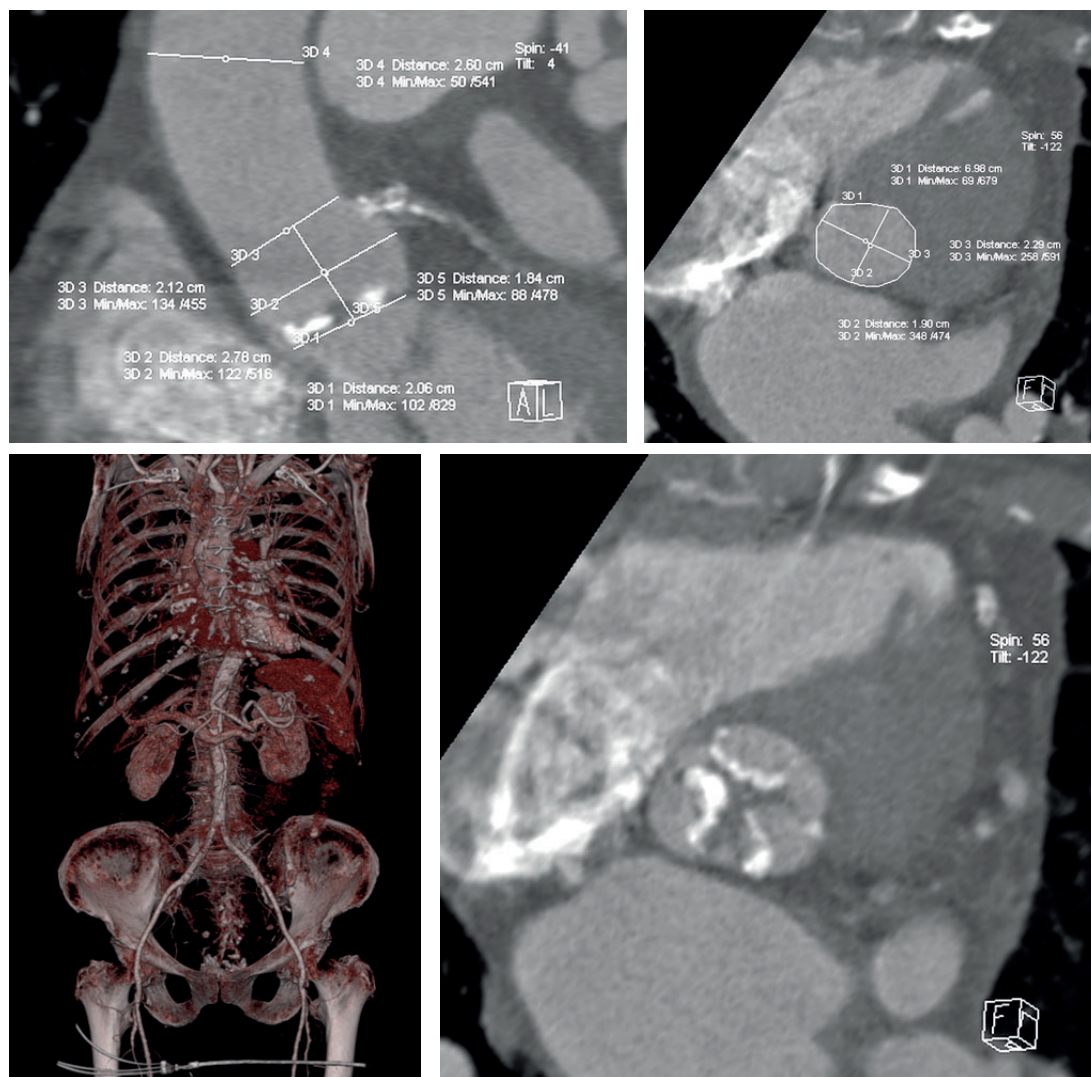
- wysokie ryzyko zabiegu EuroScore II 29,8% i STS 10,7%,
- stan po CABG z drożnymi pomostami LIMA-LAD, Ao-D1-OM1-PDA,
- utrzymujące się obawy ostrej niewydolności serca, chorą zdyskwalifikowano czasowo od zabiegu kardiochirurgicznego i TAVI, kwalifikując jednocześnie do BAV jako pomostu do decyzji o wyborze dalszego sposobu leczenia.

Zabieg wykonano z dostępu z prawej tętnicy udowej, z zastosowaniem balonu do walwuloplastyki Valver 20 mm (Balton), z wykorzystaniem szybkiej stymulacji komory 180/min, użyto 40 ml kontrastu, bez powikłań miejscowych. Po zabiegu obserwowano poprawę parametrów echokardiograficznych: spadek gradientu AV 55/30 mm Hg, zwiększenie AVA (VTI) 0,75  $\text{cm}^2$  (przed zabiegiem odpowiednio 78/55 mm Hg i 0,4  $\text{cm}^2$ ). Zabieg BAV był skuteczny według ogólnie przyjętych kryteriów (zmniejszenie średniego gradientu o  $\geq 40\%$  lub zwiększenie AVA o  $\geq 40\%$  [5, 6].

Po zabiegu obserwowano ustąpienie objawów ostrej niewydolności serca z poprawą subiektywną w skali NYHA do klasy II. W piątej dobie po zabiegu chorą wypisano do domu w stanie ogólnym dobrym. Zaplanowano ponowny pobyt w Klinice po trzech miesiącach z zaleceniem wykonania diagnostyki przewodu pokarmowego w tym czasie.



Rycina 1. Zabieg walwuloplastyki zastawki aortalnej



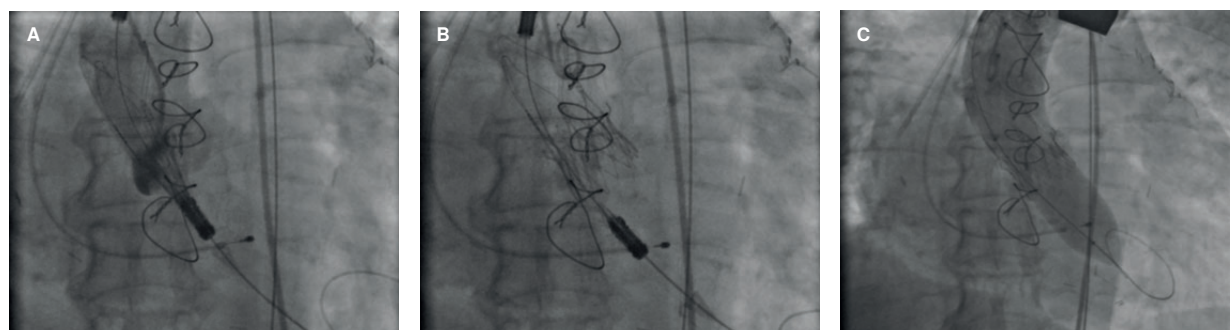
Rycina 2. Tomografia komputerowa — wymiarowanie według protokołu TAVI

Chorą przyjęto ponownie w 90. dobie po BAV w celu oceny stanu klinicznego i ustalenia dalszego postępowania. Pacjentka w klasie czynnościowej NYHA II/III, z AVA 0,6 cm<sup>2</sup>. W wykonanej diagnostyce przewodu pokarmowego wykluczono proces rozrostowy i nie stwierdzono aktywnego źródła krwawienia. W ramach zespołu *Heart Team* chorą zakwalifikowano do zabiegu TAVI z dostępu tętnicy udowej. Wykonano niezbędne badania dodatkowe, w tym tomografię komputerową (CT, *computed tomography*) aorty.

Zabieg TAVI wykonano w znieczuleniu zewnątrzoponowym, po chirurgicznym uwidocznieniu tętnicy udowej. Implantowano zastawkę samorozprężalną

SYMETIS Neo S (rozmiar dobrany na podstawie CT i echokardiografii przezprętykowej). Wobec suboptymalnego rozprężenia wykonano postdylatację balonem Valver 23 mm, uzyskując optymalny efekt. Zabieg przebiegł bez powikłań.

Po zabiegu TAVI w badaniu UKG wykazano prawidłową funkcję zastawki, gradient AV 17/10 mm Hg, śladowy przeciek okołozastawkowy, LVEF 50%. Chora została wypisana do domu w drugiej dobie po zabiegu w klasie czynnościowej NYHA II. W dalszej obserwacji (6 miesięcy) stan pacjentki pozostawał stabilny.



Rycina 3. Zabieg TAVI — implantacja zastawki Symetis Neo TF; A. pozycjonowanie, B. implantacja zastawki, C. postdylatacja

## Dyskusja

### Technika zabiegu i powikłania

Od wprowadzenia zabiegu BAV w 1985 roku sprzęt stosowany do zabiegu znacząco unowocześnieono, wprowadzono także wiele udoskonaleń procedury. Do najważniejszych należą:

- wprowadzenie balonów do walwuloplastyki o niższym profilu, a tym samym zastosowanie koszulki naczyniowej o mniejszej średnicy;
- technika szybkiej stymulacji w trakcie inflacji balonu, umożliwiająca jego precyzyjne pozycjonowanie;
- możliwość zastosowania zamykaczy naczyniowych ułatwiających utrzymanie hemostazy;
- ulepszenie przewodników stosowanych podczas zabiegu — związane z mniejszą traumatyzacją podczas przejścia przez AV i wewnątrz LV;
- nowe techniki obrazowania, w tym echokardiografia przezprzełykowa i CT, umożliwiają dokładniejszą ocenę wymiarów pierścienia, zastawki i warunków anatomicznych.

W związku z unowocześnieniem sprzętu oraz zmianami w technice zabiegu, na przestrzeni ostatnich lat obserwuje się spadek liczby powikłań związanych z zabiegami BAV. Odsetek zdarzeń niepożądanych w pierwszych latach po wprowadzeniu procedury BAV wynosił 20–25%, a według najnowszych doniesień obecnie wynosi 6,8–15,6%. Odsetek zgonów związanych z zabiegiem wynosił 3–5%, a odsetek powikłań naczyniowych 5–11% w porównaniu z aktualnymi odpowiednimi wartościami 1,0–2,5% i 1,5–7% [3, 6–11]. Autorzy prac dokumentujących efekty walwuloplastyki na przestrzeni lat nie postępowali się ujednoczoną definicją powikłań naczyniowych i krwotocznych, stąd bezpośrednie porównanie wyników nie jest możliwe. Ujednoczone definicje powikłań naczyniowych wprowadzono dopiero w 2011 roku z inicjatywy *Valve Academic Research Consortium* [12].

### BAV jako pomost do dalszego leczenia

W przedstawionym przypadku BAV była skutecznym narzędziem umożliwiającym leczenie pomostowe i przygotowanie pacjentki do leczenia docelowego. Część pacjentów, pierwotnie zdyskwalifikowana z wymiany zastawki lub jej przezcewnikowej implantacji, może po zabiegu BAV poprawić stan kliniczny na tyle, by stać się potencjalnymi kandydatami do leczenia docelowego [9]. Szybka poprawa kliniczna po walwuloplastyce balonowej powoduje, że nawet do 70% pacjentów może być kwalifikowanych do leczenia operacyjnego bądź TAVI [13]. Po zabiegu

balonowej walwuloplastyki każdorazowo powinna następować ponowna ocena kliniczna i kwalifikacja do dalszego leczenia.

U chorych z dużym ryzykiem operacyjnym, prezentującym objawy o niepewnej przyczynie, przeprowadzenie BAV pozwala przewidywać poprawę kliniczną po ewentualnym TAVI. Jest to istotne, biorąc pod uwagę znaczące ryzyko i koszty związane z tym zabiegiem. Walwuloplastyka może być także wykonana u chorych dyskwalifikowanych od TAVI/AVR z uwagi na choroby współistniejące, w tym nowotworowe. U tej grupy chorych BAV może przynieść czasową poprawę w oczekiwaniu na dalsze leczenie choroby zasadniczej [11].

Wielu badaczy podkreśla rolę BAV jako procedury umożliwiającej przygotowanie chorego i odpowiednią kwalifikację do leczenia docelowego [8, 11, 13]. Biorąc pod uwagę, że efekty BAV są jedynie tymczasowe, istotne jest, aby zabieg docelowy był wykonywany nie później niż po 6–7 miesiącach. Właściwa kwalifikacja chorych do BAV jako pomostu do dalszej decyzji może wpłynąć na poprawę przeżycia w ciężkim zwężeniu zastawki aortalnej.

### Piśmiennictwo

1. Ross J., Braunwald E. Aortic stenosis. *World Anaesth* 1968; 3: 12–15.
2. Davidson C., Harrison J., Leithe M., Kisslo K.B., Bashore T.M. Failure of balloon aortic valvuloplasty to result in sustained clinical improvement in patients with depressed left ventricular function. *Am. J. Cardiol.* 1990; 65: 72–77.
3. Desk R., Williams L., Health K. Percutaneous balloon aortic valvuloplasty. Acute and 30-day follow-up results in 674 patients from the NHLBI Balloon Valvuloplasty Registry. *Circulation* 1991; 84: 2383–2397.
4. McKay R.G. The Mansfield Scientific Aortic Valvuloplasty Registry: Overview of Acute Hemodynamic Results and Procedural Complications. Volume 17; 1991.
5. Ben-Dor I., Maluenda G., Dvir D. i wsp. Balloon aortic valvuloplasty for severe aortic stenosis as a bridge to transcatheter/surgical aortic valve replacement. *Catheter. Cardiovasc. Interv.* 2013; 82: 632–637.
6. Klein A., Lee K., Gera A. Long-Term Mortality, Cause of Death, and Temporal Trends in Complications after Percutaneous Aortic Balloon Valvuloplasty for Calcific Aortic Stenosis. *J. Interv. Cardiol.* 2006; 19: 269–276.
7. Reeder G.S., Nishimura R.A., Holmes D.R. Patient age and results of balloon aortic valvuloplasty: the Mansfield Scientific Registry experience. The Mansfield Scientific Aortic Valvuloplasty Registry Investigators. *J. Am. Coll. Cardiol.* 1991; 17: 909–913.
8. Eltchaninoff H., Durand E., Borz B. i wsp. Balloon aortic valvuloplasty in the era of transcatheter aortic valve replacement: acute and long-term outcomes. *Am. Heart J.* 2014; 167: 235–240.
9. Ben-Dor I., Pichard A.D., Satler L.F. i wsp. Complications and outcome of balloon aortic valvuloplasty in high-risk or inoperable patients. *JACC Cardiovasc. Interv.* 2010; 3: 1150–1156.

10. Agarwal A., Kini A.S., Attanti S. i wsp. Results of repeat balloon valvuloplasty for treatment of aortic stenosis in patients aged 59 to 104 years. *Am. J. Cardiol.* 2005; 95: 43–47.
11. Saia F., Marrozzini C., Ciuca C. i wsp. Emerging indications, in-hospital and long-term outcome of balloon aortic valvuloplasty in the transcatheter aortic valve implantation era. *EuroIntervention* 2013; 8: 1388–1397.
12. Leon M.B., Piazza N., Nikolsky E. i wsp. Standardized endpoint definitions for transcatheter aortic valve implantation clinical trials: A consensus report from the Valve Academic Research Consortium. *Eur. Heart J.* 2011; 32: 205–217.
13. Saia F., Marrozzini C., Moretti C. i wsp. The role of percutaneous balloon aortic valvuloplasty as a bridge for transcatheter aortic valve implantation. *EuroIntervention* 2011; 7: 723–729.

---

**Adres do korespondencji:**

Dr n. med. Jacek Waclawski  
III Katedra i Oddział Kliniczny Kardiologii, Wydział Lekarski z Oddziałem  
Lekarsko-Dentystycznym w Zabrze, Śląski Uniwersytet Medyczny  
w Katowicach, Śląskie Centrum Chorób Serca, Zabrze  
ul. M. Curie-Skłodowskiej 9, 41–800 Zabrze  
tel.: (+48 32) 37 33 788, (+48 32) 373 36 19, faks: (+48 32) 273 26 79  
e-mail: jacek.waclawski@gmail.com