

Hybrydowa małoinwazyjna rewaskularyzacja wieńcowa z całkowicie endoskopowym pobraniem tętnicy piersiowej wewnętrznej i promieniowej w technologii 3D u pacjentki z wielonaczyniową chorobą wieńcową.

Opis przypadku

Jakub Staromłyński¹,
Radosław Smoczyński¹,
Janusz Sierdziński², Piotr Suwalski¹,
Robert Gil³

¹Klinika Kardiologii, Centralny Szpital Kliniczny MSWiA w Warszawie

²Zakład Informatyki Medycznej i Telemedycyny, Warszawski Uniwersytet Medyczny

³Klinika Kardiologii Inwazyjnej, Centralny Szpital Kliniczny MSWiA w Warszawie

ABSTRACT

Minimally invasive coronary bypass has become gains its popularity mainly in the centers of excellence providing a treatment targeted on the LAD. In recent years a new idea of hybrid approach using surgical minimally invasive and percutaneous techniques has been involving for patients with multivessel coronary disease. Here we present a patient who was admitted to the department with multivessel coronary artery disease and underwent complex hybrid procedure.

Key words: minimally invasive hybrid revascularization

STRESZCZENIE

Małoinwazyjne pomostowanie naczyń wieńcowych staje się standardem postępowania u chorych ze zmianami w obrębie gałęzi przedniej zstępującej. Mimo to operacje typu MIDCAB wykonywane są jedynie w ośrodkach wyspecjalizowanych w technikach dostępu „przez dziurkę od klucza”. W dziedzinie małoinwazyjnej chirurgii wieńcowej zaproponowano również rozwiązania dla chorych ze zmianami w wielu naczyniach wieńcowych. W niniejszej pracy przedstawiono przypadek chorej przyjętej do Kliniki z niestabilną, wielonaczyniową chorobą wieńcową, poddanej procedurze hybrydowej. W I etapie wykonano całkowicie endoskopowe pomostowanie gałęzi przedniej zstępującej oraz gałęzi diagonalnej z użyciem tętnicy promieniowej oraz piersiowej wewnętrznej lewej pobranych całkowicie endoskopowo w technice 3D. W II etapie wykonano angiografię gałęzi okalającej oraz gałęzi pośredniej z pomiarami FFR. W kolejnym kroku przeprowadzono angioplastykę tętnicy okalającej.

Słowa kluczowe: chirurgia endoskopowa, endoskopowe pobranie, chirurgia małoinwazyjna, choroba wieńcowa, małoinwazyjna rewaskularyzacja hybrydowa

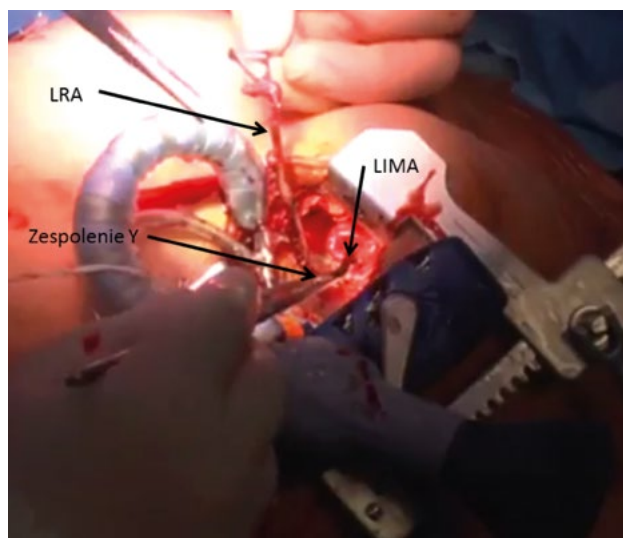
Wstęp

Bezpośrednia rewaskularyzacja naczyń wieńcowych jest najpowszechniej wykonywanym zabiegiem chirurgicznym na świecie [1, 2]. W klasycznym leczeniu chirurgicznym choroby wieńcowej wykorzystuje się techniki:

- na sercu zatrzymanym kardioplegią w krążeniu pozaustrojowym;
- bez zastosowania krążenia pozaustrojowego (OPCAB, *off-pump coronary artery bypass*) — pomosty wieńcowe wykonywane są na sercu bijącym z użyciem podciśnieniowych stabilizatorów nasierdziowych [3, 4];

oraz techniki małoinwazyjne:

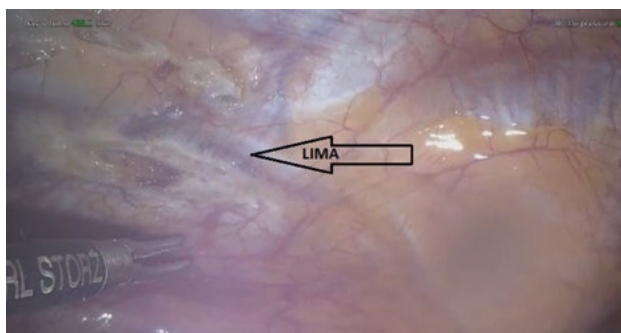
- MIDCAB (*minimally invasive direct coronary artery bypass grafting*) — technika małoinwazyjna szeroko rozpowszechniona i przyjęta na świecie. Zapoczątkowana i udoskonalona przez Subramaniana [5] (ryc. 1);



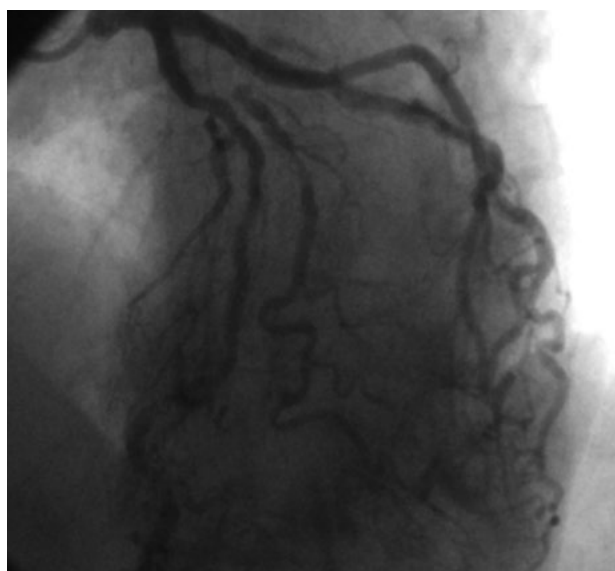
Rycina 1. MIDCAB (*minimally invasive direct coronary artery bypass*) — pomostowanie przez minitorakotomię przednio-boczną lewostronną z użyciem zespolenia Y z tętnicy promieniowej (LRA, *left renal artery*); LIMA (*left internal mammary artery*) — tętnica piersiowa wewnętrzna lewa

- **TECAB** (*totally endoscopic coronary artery bypass*) — operacja przeprowadzana jest z użyciem robota, całkowicie torakoskopowo. Ze względu na ogromne nakłady finansowe nie należy do rutynowo wykonywanych procedur operacyjnych [6];
- **EACAB** (*endoscopic atraumatic coronary artery bypass*) — pobranie tętnicy piersiowej wewnętrznej wykonywane jest techniką endoskopową. Technika ta wraz z innowacyjnym zastosowaniem techniki 3D oraz całkowicie endoskopowym pobraniem tętnicy promieniowej lewej oraz piersiowej wewnętrznej lewej (LIMA, *left internal mammary artery*) z wizualizacją 3D szerzej została opisana poniżej (ryc. 2).

Chorzy „wieńcowi” z wielonaczyniową postacią choroby wieńcowej coraz częściej są kwalifikowani do zabiegów małoinwazyjnych. Dzięki bliskiej współpracy kardiologów i kardiochirurgów naszego Ośrodka w ramach *Heart Team* szczególnie uwadze poddawana jest strategia małoinwazyjnej rewaskularyzacji hybrydowej (MIHR, *minimally invasive hybrid revascularization*) u pacjentów z wielonaczyniową chorobą wieńcową. Technika ta łączy najlepsze doświadczenia współczesnej kardiologii inwazyjnej i kardiologii [3].



Rycina 2. Torakoskopowe pobranie lewej tętnicy piersiowej wewnętrznej (LIMA, *left internal mammary artery*) — śródoperacyjne zdjęcie z kamery endoskopowej w EACAB (*endoscopic atraumatic coronary artery bypass*)



Rycina 3. Wynik koronarografii przedoperacyjnej

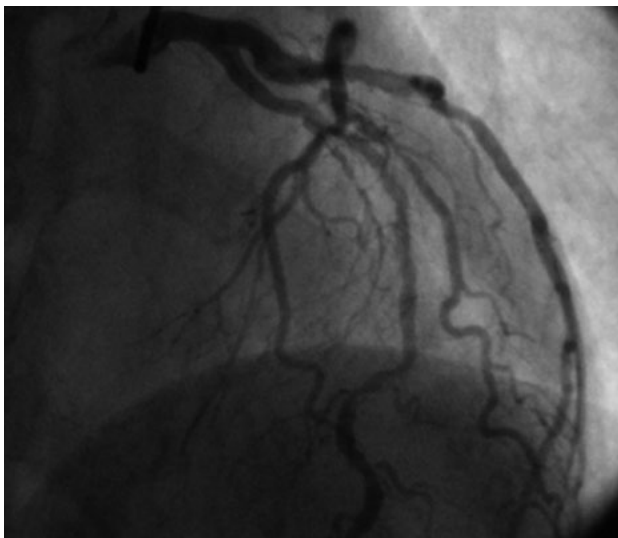
W pracy przedstawiono przypadek pacjentki zakwalifikowanej przez *Heart Team* do postępowania hybrydowego dwuetapowego. W I etapie wykonano całkowicie endoskopowe pomostowanie gałęzi przedniej zstępującej oraz gałęzi diagonalnej po uprzednim pobraniu LIMA oraz tętnicy promieniowej endoskopowo w technice 3D. W II etapie po wcześniejszej angiografii oraz przeprowadzeniu pomiarów cząstkowej rezerwy przepływu wieńcowego (FFR, *fractional flow reserve*) wykonano angioplastykę gałęzi okalającej.

Opis przypadku

Pacjentka w wieku 67 lat, o astenicznym typie budowy ciała, została przyjęta do Kliniki Kardiologii Centralnego Szpitala Klinicznego Ministerstwa Spraw Wewnętrznych w Warszawie z niestabilną, wielonaczyniową chorobą wieńcową do leczenia operacyjnego.

Chora w wywiadzie obciążona długoletnim nadciśnieniem tętniczym, po przebyłym udarze niedokrwiennym mózgu w 2008 roku oraz leczona specjalistycznie z powodu kłębkowego zapalenia nerek — obecnie z wyrównanymi parametrami. W farmakoterapii przed hospitalizacją stosowano: kwas acetylosalicylowy, tikagrelor, heparynę, lacydynę, satyny. Wywiad rodzinny i środowiskowy nieobciążony. EuroScore II i Clinical Frailty Scale i wynosiły odpowiednio 7,43% i 5 punktów. W badaniu echokardiograficznym przezklatkowym (TTE, *transthoracic echocardiography*) stwierdzono prawidłowe wielkości jam serca, graniczną grubość lewej komory. Wady zastawkowej nie uwidoczniło.

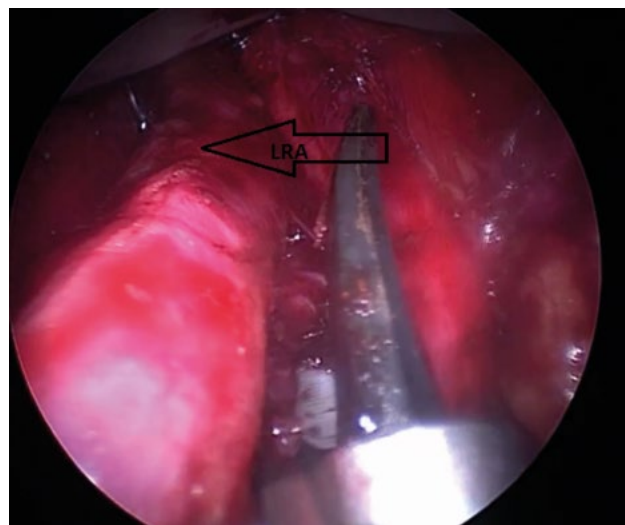
W koronarografii: pień lewej tętnicy wieńcowej (LM, *left main coronary artery*) — bez zmian; gałąź międzykomorowa przednia lewej tętnicy wieńcowej (LAD, *left anterior descending*) — zwężona na długim odcinku obejmującym początkowy odcinek segmentu 6. i 7. do 99%. Gałąź diagonalna I zwężona



Rycina 4. Wynik koronarografii przedoperacyjnej

w ujściu 90%, ponownie zwężona w początkowym odcinku do 75%, poniżej tętnica z przyściennymi zmianami miażdżycowymi. Dobry efekt przezskórnej interwencji wieńcowej (PCI, *percutaneous coronary intervention*) przed laty w obrębie prawej tętnicy wieńcowej. W badaniu uwidoczniło również zwężenia w gałęzi okalającej oraz pośredniej (ryc. 4).

Pacjentkę przygotowano do zabiegu operacyjnego. Standardowo wykonano próbę Allena tętnic przedramienia lewego z oceną przepływów techniką Dopplera w tętnicy promieniowej oraz łokciowej lewej. Chorą ułożono na plecach z uniesieniem lewej połowy klatki piersiowej. Zabieg operacyjny rozpoczęto od całkowicie endoskopowego pobrania lewej tętnicy promieniowej (LRA, *left renal artery*) w technice 3D (ryc. 5). Następnie z użyciem systemu wideoskopowego 3D (Karl Storz, Niemcy) i noża harmonicznego (Ethicon, Stany Zjednoczone) pobrano LIMA. Podano heparynę w dawce 1 mg/kg masy ciała. Odcięto dystalnie LIMA. Wykonano 5-centymetrową minitorakotomię boczną lewostronną. Na szwach odciągających wyeksponowano przednią ścianę serca. Z użyciem rozwieracza automatycznego wykonano zespolenie typu „Y-graft” LIMA-LRA (ryc. 1). Następnie wypreparowano gałąź diagonalną. Założono szwy typu Prolen 5-0 na tourniquety (dystalnie oraz proksymalnie). Trwający 3 minuty preconditioning z 2-minutową reperfuzją. Na sercu bijącym z użyciem stabilizatora tkankowego typu Octopus (Medtronic, Stany Zjednoczone) zespolono koniec do boku tętnicę promieniową z gałęzią diagonalną szwem Prolen 7-0. W kolejnym etapie odstąpiono gałąź przednią zstępującą. Naczynie z zaawansowanymi zwapnieniami na przebiegu. Założono szwy typu Prolen 5-0 na tourniquety (dystalnie oraz proksymalnie). Trwający 3 minuty preconditioning z 2-minutową reperfuzją. Na sercu pracującym wykonano zespolenie LIMA-LAD z użyciem stabilizatora tkankowego szwem Prolen 8-0. We wszystkich naczyniach poddanych rewaskularyzacji przed i za zespoleniem „Y” przeprowadzono ultrasonograficzną



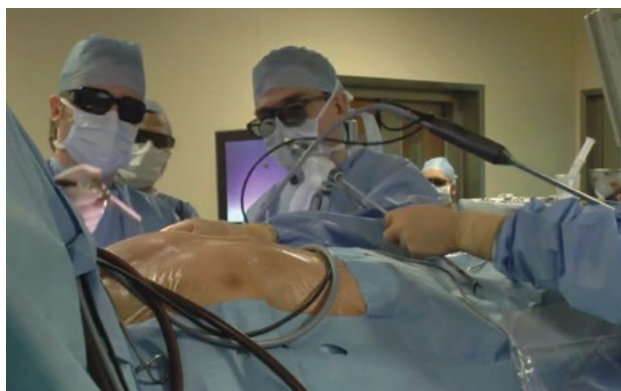Rycina 5. Endoskopowe pobranie tętnicy promieniowej lewej (LRA, *left renal artery*) w technice 3D

ocenę przepływu, która potwierdziła prawidłowy zapis hemodynamiczny. Podano siarczan protaminy. Wykonano hemostazę. Założono dren do lewej jamy opłucnowej. Klatkę piersiową zamknięto warstwowo. Założono opatrunek wiskozowy.

Całkowity drenaż pooperacyjny wyniósł 360 ml. Nie obserwowano istotnych dolegliwości bólowych. Kończyna górna lewa bez cech neuropatii obwodowej, bez cech krwawienia. Usunięto centralne dostępy naczyniowe. Badania kontrolne stabilne. W 8. dobie pooperacyjnej pacjentkę przekazano do Pracowni Hemodynamiki Kliniki Kardiologii Inwazyjnej MSWiA. W trakcie koronarografii wykonano pomiary FFR w obu tętnicach (IM oraz Cx). W gałęzi pośredniej zmiana nieistotna hemodynamicznie; FFR zmiany w tętnicy okalającej potwierdził jej istotność; jednocześnie wykonano PCI z bardzo dobrym efektem. W trakcie badania mimo podjętej próby prawdopodobnie ze względu na „trudną anatomie” oraz zmiany miażdżycowe nie udało się zakontrastować LIMA. Zdecydowano o wykonaniu angiografii tomografii komputerowej (*angio-CT, computed tomography angiography*) naczyń wieńcowych. Ze względu na trudność w wykonywaniu poleceń przez pacjentkę oraz objawy klaustrofobii mimo dwóch prób niestety nie uzyskano obrazów o jakości diagnostycznej. Chora przez cały okres pobytu szpitalnego nie zgłaszała spoczynkowych i wysiłkowych dolegliwości stenokardialnych. Wykonane w dniu wypisu badanie TTE wykazało brak zaburzeń kurczliwości w zakresie dorzecza gałęzi przedniej zstępującej.

Dyskusja

Małoinwazyjna chirurgia wieńcowa zyskuje na popularności, wiązana jest jednak przede wszystkim z zespoleniem LIMA-LAD, a zatem z jednonacyniową postacią choroby wieńcowej lub choroby, w której możliwe jest wykonanie zespolenia tylko do tego naczynia. Jednak w ostatnich latach zaawansowane



Rycina 6. Endoskopowe pobranie tętnicy piersiowej wewnętrznej lewej w technice 3D

ośrodki leczenia chorób serca, dzięki bliskiej współpracy kardiolog–kardiochirurg w obrębie *Heart Team*, wypracowały strategię hybrydową [2]. Łączy ona zalety oraz najlepsze doświadczenia obu dziedzin, umożliwiając pełną rewaskularyzację wieńcową bez konieczności wykonywania sternotomii u chorego z wielonaczyniową chorobą wieńcową. Ze względu na nowość tej strategii leczniczej, konieczne będzie dokładne określenie wskazań, które prawdopodobnie zostaną wstępnie ujęte w nowych europejskich wytycznych. Z pewnością jednak metoda ta ma swoje zalety u pacjentów „kruchych”, starszych (*Clinical Frailty Scale*) czy obciążonych pozasercowo. Liczba tego typu zabiegów rośnie w doświadczeniu naszych Klinik.

Ciekawym aspektem jest dołączenie rewaskularyzacji drugiego naczynia na ścianie przednio-bocznej serca za pomocą zespolenia typu „Y-graft” z użyciem całkowicie endoskopowo pobranej techniką 3D tętnicy promieniowej. Szczególny sens tego typu podejście ma w przypadku dużej gałęzi diagonalnej (DG),

gdyż po chirurgicznym zespoleniu LIMA-LAD mimo wszystko kardiolog inwazyjny musiałby wchodzić do LAD w celu poszerzenia DG.

Nowoczesne technologie, takie jak wideoskopia trójwymiarowa, na obecnym etapie rozwoju w sposób istotny usprawniają tego typu zabiegi i w przekonaniu autorów niniejszej pracy wskazują na dalszy kierunek rozwoju chirurgii wieńcowej (ryc. 6).

Piśmiennictwo

1. Sixth National Adult Cardiac Surgical Database Report 2008. Dendrite Clinical Systems, Henley-on-Thames, Oxfordshire 2008.
2. Zhu P, Zhou P, Sun Y., Guo Y., Mai M., Zheng S. Hybrid coronary revascularization versus coronary artery bypass grafting for multivessel coronary artery disease: systematic review and meta-analysis. *J. Cardiothorac. Surg.* 2015; 10: 63.
3. Gil R., Dudek D. Ostre zespoły wieńcowe. Termedia, Poznań 2015.
4. Dangas G.D., Kini A.S., Sharma S.K. i wsp. Impact of hemodynamic support with Impella 2.5 versus intra-aortic balloon pump on prognostically important clinical outcomes in patients undergoing high-risk percutaneous coronary intervention (from the PROTECT II randomized trial). *Am. J. Cardiol.* 2014; 113: 222–228.
5. Subramanian V.A., Sani G., Benetti F.J. i wsp. Minimally invasive coronary artery bypass surgery: a multi-center report of preliminary clinical experience. *Circulation* 1995; 92: 1645–1645.
6. Zaouter C., Imbault J., Labrousse L. i wsp. Association of Robotic Totally Endoscopic Coronary Artery Bypass Graft Surgery Associated With a Preliminary Cardiac Enhanced Recovery After Surgery Program: A Retrospective Analysis. *J. Cardiothorac. Vasc. Anesth.* 2015; 29: 1489–1497.