

Badanie RAVEL

oraz stenty wieńcowe pokrywane rapamycyną — podsumowanie

Tomasz Pawłowski

Wstęp

Problem restenozy w stencie dotyczy stosunkowo dużej populacji pacjentów, bo około 20–35% wszystkich chorych poddanych implantacji stentów wieńcowych. Dotychczas stosowane metody ograniczenia tego zjawiska (ultrasonografia wewnątrzwieńcowa, aterektomia kierunkowa, lokalne podawanie leków) dały korzystne wyniki, ale wiązały się ze stosunkowo dużymi kosztami i bardziej pracochłonnymi zabiegami. Jednak nie wyeliminowały one zjawiska proliferacji komórek mięśni gładkich, które jest odpowiedzialne za rozwój restenozy w stencie. Dlatego intensywne badania doprowadziły do rozwoju koncepcji stentów pokrywanych lekami ograniczającymi wspomnianą proliferację. Bezwzględnie najbardziej znanym i chyba najlepiej przebadanym lekiem jest rapamycyna (sirolimus).

Rapamycyna, czyli sirolimus

Rapamycyna nie jest nowym związkiem. Jest to antybiotyk makrolidowy, który powstaje jako naturalny produkt fermentacji *Streptomyces hygroscopicus*, po raz pierwszy zidentyfikowany w 1965 roku, który wyizolowano z gleby Rapa Nui (ryc. 1).

Ma ona właściwości przeciwgrzybicze, a także immunosupresyjne, co, niestety, uniemożliwia jej zastosowanie jako antybiotyku. Jej wysoce specyficzne działanie komórkowe polega na tworzeniu kompleksu z białkiem FKBP12, które hamuje działanie wewnątrzkomórkowej kinazy



Rycina 1. Rapamycyna, czyli antybiotyk makrolidowy uzyskany ze *Streptomyces hygroscopicus*

TOR komórek mięśni gładkich naczyń (ryc. 2). W efekcie zostaje zablokowane przejście fazy G1 do S cyklu komórkowego i proliferacja komórek mięśniowych. Postuluje się także jej działanie przeciwtrombogenne (ryc. 3).

Obecnie rapamycyna znalazła dwa zastosowania: zapobieganie restenozie w stencie oraz waskulopatii naczyniowej po przeszczepieniu serca.

RAVEL, czyli...

Populacja badana i protokół badania

RAVEL (ryc. 2) zaplanowano jako wielośrodkowe, randomizowane, kontrolowane metodą podwójnej ślepej próby badanie oceniające skuteczność pokrywanego rapamycyną stentu Bx Velocity w porównaniu do skuteczności takiego samego stentu bez pokrycia. Po raz pierwszy wyniki badania przedstawiono na ostatnim Kongresie ESC w Sztokholmie oraz Warsztatach TCT w Waszyngtonie. Badaną populację stanowiło 238 pacjentów ze stabilną, niestabilną lub niemą chorobą wieńcową, wymagającą przeskrórnej rewaskularyzacji w naczyniach natywnych, których nie poddano wcześniej żadnym zabiegom rewaskularyzacyjnym. Aby chorego zakwalifikowano do zabiegu, zwężenie powinno mieć 50–100% redukcji światła naczynia ocenianego w angiografii ilościowej (przepływ TIMI co najmniej 1). Wymiar referencyjny zawierał się w granicach 2,5–3,5 mm, a długość zmiany powinna być taka, aby pojedynczy stent długości 18 mm pokrył ją w całości. Leczenie przy użyciu tiklopidyny/klopidogrelu zaplanowano na 2 miesiące po zabiegu. Kryteria wyłączenia przedstawia tabela 1.

Głównym kryterium oceny była późna utrata światła (*late loss*) w obu badanych grupach. Inne kryteria oceny przedstawiono w tabeli 2. U 94 pacjentów wykonano wewnątrzwieńcowe badanie ultrasonograficzne po implantacji stentu oraz w czasie 6-miesięcznej kontrolnej koronarografii.

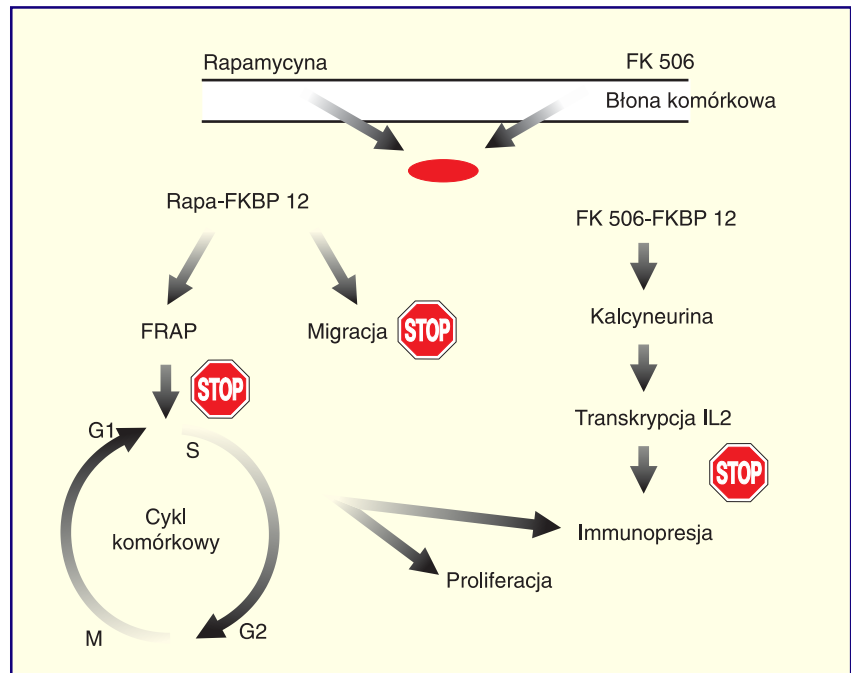
Wyniki

Obie badane grupy nie różniły się między sobą w zakresie charaktery-

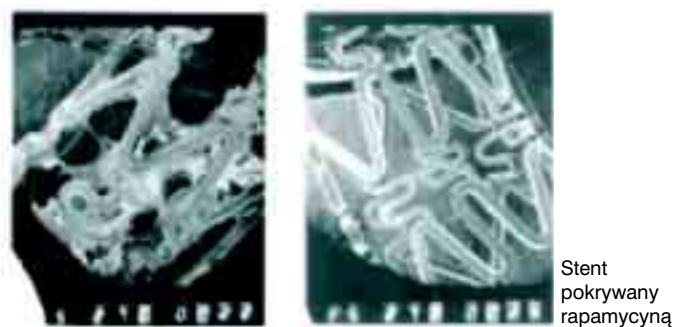
styki klinicznej i angiograficznej pacjentów. W obu grupach z podobną częstością występowały czynniki ryzyka (w tym cukrzyca), a rozkład anatomiczny zwężen i ich charakterystyka morfologiczna były zbliżone. Wyniki analizy angiografii ilościowej przed zabiegiem implantacji stentu i po nim nie różniły się między grupami. Średni wymiar naczynia

(MLD) po zabiegu wyniósł 2,43 mm w grupie stentu pokrywanego vs. 2,41 mm w grupie stentów niepokrywanych ($p = NS$). Podobny brak różnic stwierdzono w podgrupie pacjentów z cukrzycą.

Ponadto w krótkoterminowej (do 30 dni) obserwacji nie odnotowano żadnego przypadku ostrej i podostrej zakrzepicy w stencie.



Rycina 2. Schemat cyklu komórkowego oraz łączenie się rapamycyny oraz FK 506 z receptorami komórek mięśni gładkich



Rycina 3. Porównanie hemo- i trombogenności stentu niepokrywanego (panel lewy) oraz stentu pokrywanego rapamycyną (panel prawy)

Tabela 1. Kryteria wyłączenia

- Niezabezpieczony pień lewej tętnicy wieńcowej ze zwężeniem powyżej 50%
- Ostialna lokalizacja zmiany
- Angiograficznie stwierdzany zakrzep w obrębie zmiany
- Zwapniałe zmiany nieoddające się predylatacji balonem angioplastycznym
- Wstępne leczenie zmiany urządzeniami innymi niż balon angioplastyczny
- Gałąź boczna o średnicy większej niż 2,5 mm, wymagająca leczenia
- Planowane stentowanie bezpośrednie
- Frakcja wyrzutowa poniżej 30%
- Ostry zawał serca (poniżej 72 godzin od wystąpienia objawów)

Tabela 2. Drugorzędowe kryteria oceny

- Odsetek restenozy po 6 miesiącach od zabiegu
- Średnica zwężenia naczyń (% DS) po 6 miesiącach
- Minimalny wymiar naczyń (MLD) po 6 miesiącach
- Procent zwężenia naczyń oceniany w ultrasonografii wewnątrzwieńcowej

W wykonanej po upływie 6 miesięcy kontrolnej koronarografii stwierdzono odsetek nawrotu zwężenia wynoszący 26% u pacjentów, którym implantowano stent niepokrywany i nie stwierdzono żadnego przypadku restenozy u pacjentów ze stentem pokrywany rapamycyną. W podgrupie pacjentów z cukrzycą podobnie nie stwierdzono żadnego przypadku restenozy po implantacji stentu pokrywanego, zaś u pacjentów ze zwykłym stentem wyniosła ona 42% ($p < 0,001$). Wartość współczynnika późnej utraty światła (*late loss*) istotnie różniła się między grupami i wyniosła $-0,01$ vs. $0,80$ mm; odpowiednio stent pokrywany i niepokrywany ($p < 0,001$). Średnia wartość redukcji światła naczyń oceniana po 6 miesiącach od zabiegu wyniosła 15% w grupie stentów rapamycynowych i 37% u pacjentów ze stentami niepokrywanymi. Dodatkowa analiza angiografii ilościowej segmentów przylegających do stentu wykazała istotne różnice między obiema grupami badanymi w zakresie późnej utraty światła (*late loss*) ($p < 0,001$). Autorzy badania porównali także osiągnięte wyniki z wcześniejszymi, wzorcowymi, badaniami, takimi jak BENESTENT I oraz II (ryc. 4). Opierając się na wynikach angiograficznych osiągniętych w tych badaniach i porównując je do populacji pacjentów badania RAVEL, stwierdzili, że przewidywany odsetek restenozy powinien wynieść 28,4%, a był on równy, jak pamiętamy, 26%.

Analiza zapisów ultrasonografii wewnątrzwieńcowej wykazała, że całkowita objętość naczyń oraz objętość stentu były podobne w obu grupach,

natomiast objętość neointymy w grupie pacjentów, którym implantowano stenty rapamycynowe, wyniosła 2 mm^3 w porównaniu z grupą ze stentami niepokrywanymi (37 mm^3 , $p < 0,001$). Co ciekawe, odsetek przypadków ze stwierdzoną niepełną apozycją stentu był istotnie wyższy w grupie stentów rapamycynowych (20%) niż w grupie stentów zwykłych (4%), $p = 0,015$. Ultrasonograficzna ocena segmentów przyległych do implantowanego stentu potwierdziła obserwacje dokonane za pomocą angiografii ilościowej, jednak objętość światła segmentu dystalnego była istotnie większa w grupie stentów rapamycynowych niż w grupie stentów zwykłych (33 mm^3 vs. 28 mm^3 , $p = 0,03$). Ponadto analiza okresu obserwacji odległej obu grup wykazała, że istotnie większy odsetek pacjentów bez jakichkolwiek epizodów sercowych był w grupie pacjentów, którym implantowano stenty pokrywane rapamycyną.

Ogłoszone podczas Kongresu ACC w marcu 2002 roku wyniki rocznej obserwacji pacjentów badania RAVEL potwierdzają rezultaty uzyskane podczas 6 miesięcznej obserwacji. W dalszym ciągu stwierdzano, że w grupie pacjentów, którym implantowano stenty rapamycynowe, odsetek przeżycia bez dolegliwości był istotnie wyższy (94,2%) niż w grupie kontrolnej (71,2%). Kontrolne koronarografie wykonane po upływie roku wykazały prawie identyczny odsetek restenozy w stencie (0 vs. 27%) oraz póź-

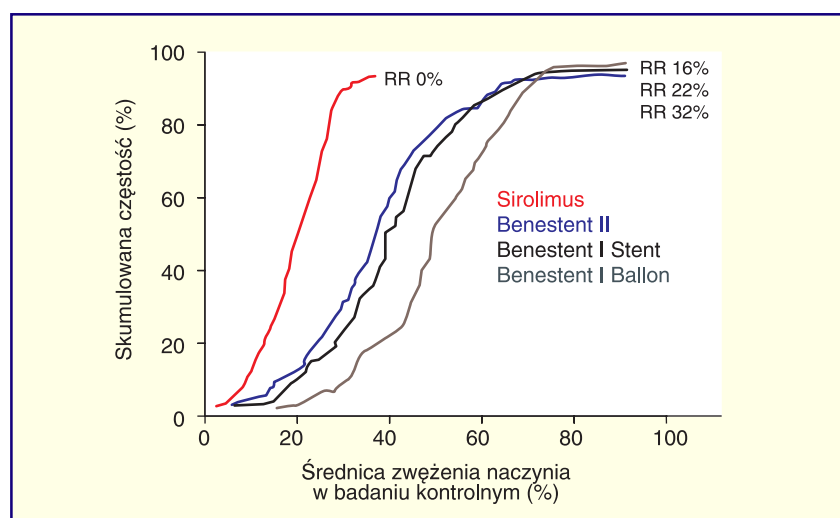
nej utraty światła ($-0,01 \pm 0,33$ vs. $0,80 \pm 0,53$ mm). Subanaliza grupy pacjentów z cukrzycą wykazała podobne różnice w zakresie restenozy i utraty światła.

Wnioski:

1. Stenty pokrywane rapamycyną cechują się wysokim profilem bezpieczeństwa (brak cech zakrzepicy w stencie i późnych okluzji) pomimo krótkotrwałego stosowania leków przeciwplatektykowych.
2. Średnica naczyń (MLD) pozostała niezmienną w okresie 6 miesięcy obserwacji w wyniku braku proliferacji neointymy, zarówno w ocenie angiograficznej jak i ultrasonograficznej.
3. Nie obserwowano zjawiska efektu brzeźnego (*edge effect*) w obrębie segmentów przylegających do implantowanego stentu.
4. Powyższe korzyści przekładają się na brak reinterwencji oraz większy odsetek pacjentów pozostających bez dolegliwości klinicznych w okresie obserwacji odległej.

Komentarz

Badanie RAVEL było jednym z pierwszych badań oceniających korzyści kliniczne leczenia chorych z jednonaczyńniową chorobą wieńcową z zastosowaniem stentów pokrywanych substancją antymitotyczną. Osiągnięte wyniki dowiodły bezpieczeństwa i skuteczności tej



Rycina 4. Porównanie średnicy zwężenia naczyń w populacji pacjentów badania RAVEL (stenty pokrywane) oraz badań BENESTENT I (balon i stent) oraz BENESTENT II. RR, *restenosis rate*, częstość restenozy

metody leczenia w przypadku użycia rapamycyny jako substancji pokrywającej. Jednak należy pamiętać, że populacja pacjentów i ich charakterystyka angiograficzna (wyłącznie zmiany typu A i B wg ACC/AHA) ułatwiły osiągnięcie takiego wyniku. Obecne oczekiwania wobec stentu Bx CYPHER koncentrują się jednak na istotnej redukcji odsetka restenozy u pacjen-

tów z tak zwanymi trudnymi zmianami stenotycznymi, jak bifurkacje, przewlekłe zamknięcia naczyń, leczenie restenozy w stencie czy porównanie metod przezskórnych z CABG u pacjentów z cukrzycą (w tym z wielonaczyniową chorobą wieńcową). Rozpoczęte właśnie badania kliniczne i ich wstępne wyniki pozwalają wierzyć, że tak właśnie się stanie.

Warto również wiedzieć, iż już niedługo także polscy kardiolodzy interwencyjni będą mieli okazję „wypróbować” stent rapamycynowy (tj. Bx CYPHER). Otóż 15 kwietnia br. Komisja Europejska dopuściła ten stent do użytku klinicznego u chorych ze zmianami w natywnych tętnicach wieńcowych (o długości do 30 mm) i wymiarze referencyjnym w zakresie 2,25–5,0 mm.