

Wtórna ostra białaczka szpikowa u chorej po skutecznym leczeniu ostrej białaczki promielocytowej

Secondary acute myeloid leukemia after successful treatment of acute promyelocytic leukemia

Agnieszka Wierzbowska¹, Ewa Wawrzyniak¹, Anna Szmigielska-Kapłon¹,
Magdalena Czemerska¹, Olga Grzybowska-Izydorzyc²,
Konrad Stępką¹, Agnieszka Pluta¹, Tadeusz Robak¹

¹Klinika Hematologii, Katedra i Klinika Hematologii, Uniwersytet Medyczny, Łódź

²Zakład Hematologii Doświadczalnej, Katedra i Klinika Hematologii, Uniwersytet Medyczny, Łódź

Streszczenie

Klonalne aberracje chromosomalne, prowadzące do powstawania zespołów mielodysplastycznych rozwijających się po leczeniu lub wtórnych ostrych białaczkach szpikowych (s-AML), występują u około 10% chorych leczonych w przeszłości z powodu ostrej białaczki promielocytowej (APL). Większość z nich, a w szczególności monosomia chromosomu 7, wiąże się z wybitnie niekorzystnym rokowaniem. W pracy przedstawiono przypadek 22-letniej chorej na APL rozpoznaną w 2008 roku, w całkowitej remisji cytogenetycznej i molekularnej po terapii według protokołu PETHEMA, u której 2 lata po zakończeniu leczenia APL rozpoznano s-AML ze złożonym karyotypem monosomalnym, z obecnością między innymi monosomii chromosomu 7 i translokacji $t(3;21)(q26.2;q22)$. Po 2 cyklach leczenia indukującego uzyskano całkowitą remisję cytogenetyczną i zakwalifikowano chorą do allogenicznego przeszczepienia krwiotwórczych komórek macierzystych od zgodnego dawcy rodzinnego. Okres okołoprzeszczepowy był powikłany przewlekłą chorobą przeszczep przeciw gospodarzowi w stopniu umiarkowanym. Obecnie, 15 miesięcy po transplantacji, chora nadal pozostaje w całkowitej remisji cytogenetycznej ze 100-procentowym chimeryzmem donorowym. Opisany przypadek ilustruje złożony problem diagnostyczny i terapeutyczny s-AML u chorej w remisji po leczeniu APL.

Słowa kluczowe: ostra białaczka promielocytowa, wtórna ostra białaczka szpikowa, karyotyp monosomalny, allogeniczne przeszczepienie krwiotwórczych komórek macierzystych

Hematologia 2013; 4, 4: 358–362

Abstract

Clonal aberrations, leading to development of therapy-related myelodysplastic syndromes and secondary acute myeloid leukemias (s-AML), are present in 10% of patients treated previously for acute promyelocytic leukemia (APL). Most of them, especially monosomy 7, are associated with extremely poor prognosis. We present a case of 22-years-old female patient with APL diagnosed in 2008 who achieved complete cytogenetic and molecular remission after treatment according to PETHEMA protocol. Two years after the treatment was completed, s-AML with complex monosomal karyotype including monosomy 7 and $t(3;21)(q26.2;q22)$ was diagnosed. Complete cytogenetic

remission was achieved after 2 induction cycles and finally the allogeneic hematopoietic stem cell transplantation from HLA-matched related donor was performed. In the posttransplant period moderate chronic graft versus host disease was observed. Now, 15 months after transplantation, the patient is still in complete cytogenetic remission with 100% of donor chimerism. Presented case demonstrates diagnostic and therapeutic dilemma of s-AML in a patient with complete remission of APL.

Key words: acute promyelocytic leukemia, secondary acute myeloid leukemia, monosomal karyotype, allogeneic hematopoietic stem cell transplantation

Hematologia 2013; 4, 4: 358–362

Wprowadzenie

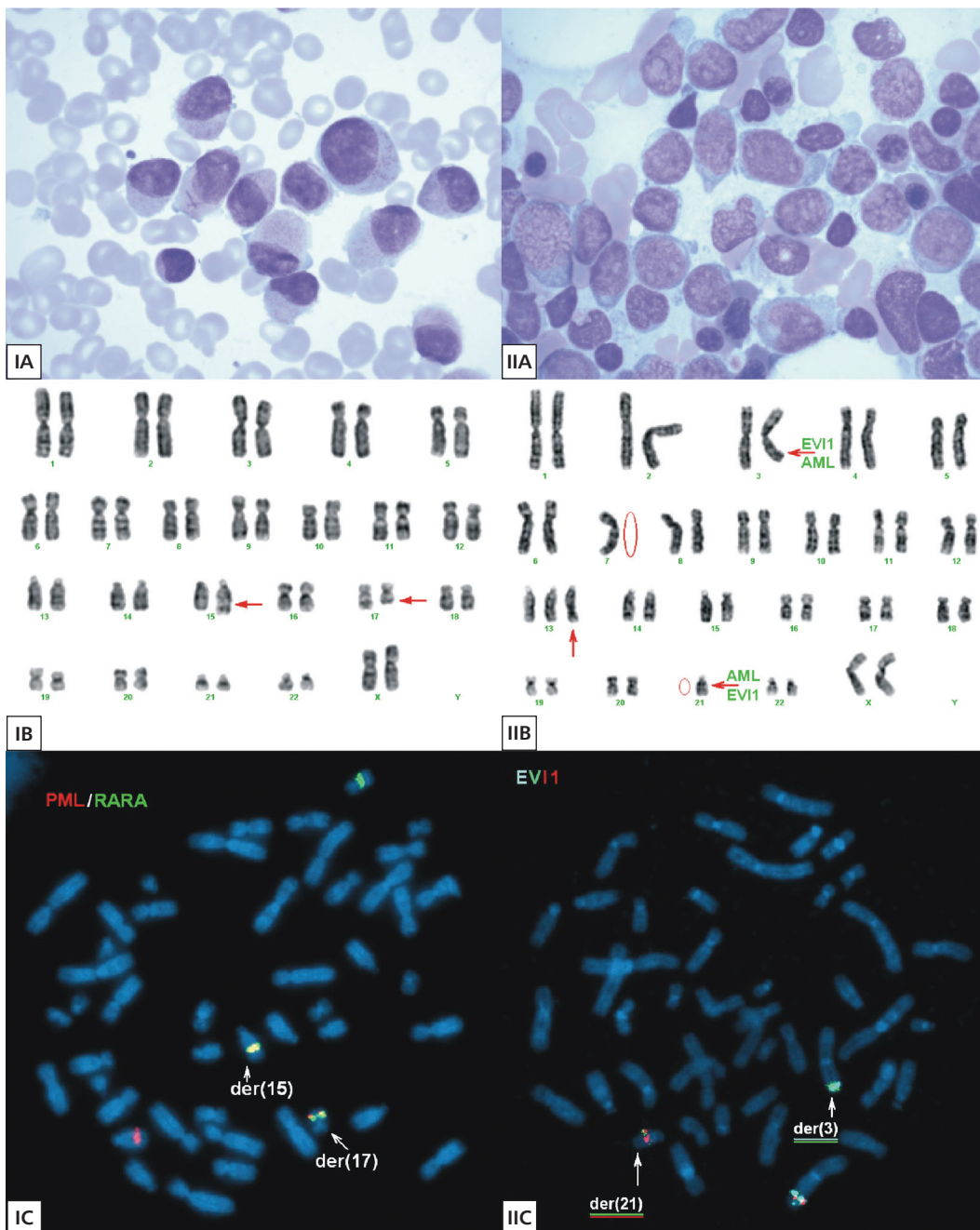
Wtórna ostra białaczka szpikowa (s-AML, *secondary acute myeloid leukemia*) jest jednym z najcięższych odległych powikłań po leczeniu choroby nowotworowej [1, 2]. Jej wystąpienie może się wiązać z wcześniejszym stosowaniem radioterapii i/lub chemioterapii, przede wszystkim leków alkilujących i inhibitorów topoizomerazy II (TI-II, *topoisomerase inhibitor II*) [3]. Szacuje się, że postaci wtórne mogą stanowić 10–30% przypadków ostrej białaczki szpikowej (AML, *acute myeloid leukemia*) [4]. Do rozwoju s-AML przyczyniają się zaburzenia nadzoru immunologicznego związane z wcześniej stosowanym leczeniem, jak również czynniki środowiskowe i genetyczne predysponujące pacjenta do rozwoju choroby nowotworowej [5–7].

Opis przypadku

Kobieta w wieku 22 lat, dotychczas nieleczona, została przyjęta do Kliniki Hematologii Uniwersytetu Medycznego w Łodzi, w marcu 2008 roku, w celu przeprowadzenia diagnostyki pancytopenii stwierdzonej w kontrolnej morfologii, wykonanej w trakcie leczenia infekcji gardła. Ponadto chora zgłaszała utrzymującą się od około 2 tygodni skłonność do łatwego siniaczenia się. W badaniu przedmiotowym obserwowano błądź powłok skórnych i spojówek oraz pojedyncze podbiegnięcia krwawe na kończynach dolnych. W morfologii stwierdzono leukopenię (liczbę krwinek białych [WBC, *white blood cells*]) 0,71 G/l, niedokrwistość normocytową, normobarwliwą ze stężeniem hemoglobiny (Hb) 8,0 g/dl oraz obniżoną do wartości 25 G/l liczbę płytek krwi (PLT, *platelets*). W rozmazie WBC dominowały limfocyty (64%) i promielocyty (22%). W koagulogramie czas częściowej tromboplastyny po aktywacji (APTT, *activated partial thromboplastin time*) wyniósł 26,4 s, a czas protrombinowy (PT, *prothrombin time*) — 15,8 s. Czas trombinowy

(17,3 s) oraz stężenie fibrynogenu (171 mg/dl) pozostawały w granicach normy, obserwowano natomiast istotnie podwyższone stężenie D-dimeru do wartości 30,15 $\mu\text{g/ml}$ (przy normie do 0,5 $\mu\text{g/ml}$). Na podstawie badania szpiku kostnego (BM, *bone marrow*), w którym stwierdzono 84,5% patologicznych promielocytów z pałeczkami Auera (ryc. 1.IA) o fenotypie CD38+, CD45+, CD13+ CD33+, powstało podejrzenie ostrej białaczki promielocytowej (APL, *acute promyelocytic leukemia*) i tego samego dnia rozpoczęto u chorej leczenie kwasem trans-retinowym (ATRA, *trans-retinoic acid*) w dawce 45 mg/m²/dobę, doustnie.

W badaniu metodą fluorescencyjnej hybridyzacji *in situ* (FISH, *fluorescence in situ hybridization*), wykonanym na materiale z 24-godzinnej hodowli komórek BM, wykazano obecność fuzji genów *PML/RARA* w 90% metafaz, a w badaniu techniką prążkową stwierdzono kariotyp żeński z obecnością translokacji t(15;17)(q22;q12) w 80% analizowanych metafaz: 46,XX,t(15;17)(q22;q12) [16]/46,XX[4] (ryc. 1.IB i 1.IC). Na podstawie wykonanych badań potwierdzono rozpoznanie APL. W 3. dobie terapii ATRA chora otrzymała dożylnie idarubicynę w dawce 12 mg/m², co 2. dzień (łącznie 4 dawki), zgodnie z protokołem PETHEMA. W kwietniu 2008 roku, w 30. dobie stosowania ATRA, chora uzyskała całkowitą remisję hematologiczną i zakwalifikowano ją do leczenia konsolidującego dla grupy pośredniego ryzyka według protokołu PETHEMA. W październiku 2008 roku, w kontrolnym mielogramie po 3 cyklach chemioterapii konsolidującej, potwierdzono całkowitą remisję morfologiczną, cytogenetyczną i molekularną. Chora kontynuowała leczenie podtrzymujące merkaptopuryną, metotreksatem i cyklicznymi 2-tygodniowymi kursami ATRA, zgodnie z protokołem do października 2010 roku. W kontrolnych badaniach BM, przeprowadzonych zarówno w trakcie, jak i po zakończeniu leczenia podtrzymującego, potwierdzono remisję molekularną APL.



Rycina 1A–C. Obraz morfologiczny szpiku kostnego (A), kariotypu (B) i fluorescencyjnej hybrydizacji *in situ* (C) w chwili rozpoznania ostrej białaczki promielocytowej (I) i wtórnej ostrej białaczki szpikowej (II)

Figure 1A–C. Bone marrow cytology (A), karyotype (B) and fluorescence in situ hybridization (C) at diagnosis of acute promyelocytic leukemia (I) and secondary acute myeloid leukemia (II)

Od listopada 2010 roku chora pozostawała pod obserwacją w poradni hematologicznej w Łodzi.

W kwietniu 2012 roku, podczas kontrolnej wizyty w poradni hematologicznej, pacjentka zgłosiła postępujące osłabienie utrzymujące się od około 3 tygodni. W kontrolnej morfologii stwierdzono leukopenię (WBC — 2,31 G/l), niedokrwistość

makrocytową (Hb 8,8 — g/dl; MCV — 108,1 fl) oraz umiarkowaną małopłytkowość (PLT — 104 G/l). W rozmazie krwi obwodowej stwierdzono odpowiednio: 5% promielocytów, 16% granulocytów obojętnochłonnych, 2% eozynofili, 75% limfocytów i 1% monocytów. Zmianom w morfologii nie towarzyszyły odchylenia w koagulogramie (APTT

— 27,7 s; PT — 12,7 s; stężenie fibrynogeny — 230 mg/dl, stężenie D-dimeru — 0,33 $\mu\text{g/ml}$. W celu uzupełnienia diagnostyki (biopsja BM, badania molekularne i cytogenetyczne) pacjentka została przyjęta do Kliniki Hematologii w Łodzi w trybie pilnym z podejrzeniem nawrotu APL. W mielogramie stwierdzono obecność 31% patologicznych blastów i 17% promielocytów (ryc 1.IIA) o immunofenotypie CD34+/-, CD38+, CD45+, CD13+ CD33+.

W związku z przedłużającym się czasem oczekiwania na wyniki badań molekularnych na obecność transkryptu *PML-RARA* podjęto decyzję o powtórzeniu leczenia indukującego remisję według protokołu dla APL (ATRA + idarubicyna). 15 maja 2012 roku otrzymano wynik badania genetycznego metodą reakcji łańcuchowej polimerazy (PCR, *polymerase chain reaction*), który nie potwierdził obecności transkryptu *PML-RARA*. W badaniu cytogenetycznym metodą klasyczną, wykonanym w nawrocie, stwierdzono kariotyp złożony, monosomalny: 45,XX,t(3;21)(q26.2;q22),-7,+13,-21[7]/46,XX[14] (ryc. 1.IIB). Badanie metodą FISH z sondą dla *locus* genu *EVII* (3q26.2) wykazało, że wyżej wspomniany gen był zaangażowany w translokację t(3;21) (ryc. 1.IIC). Partnerem translokacyjnym genu *EVII* był najprawdopodobniej gen *AML1* (*RUNX1*) (21q22), gdyż jego fragment uległ translokacji na chromosom 3, co wykazano w badaniu z sondą dla *locus* genu *AML1*. Badanie kontrolne w kierunku translokacji t(15;17), z sondą specyficzną dla genów *PML* i *RARA*, nie dowiodło obecności tej anomalii. Na podstawie przebiegu klinicznego i obecności klonalnych aberracji chromosomowych z monosomią chromosomu 7 i translokacją t(3;21) dokonano rozpoznania s-AML u chorej w remisji APL. Ze względu na fakt, że w kontrolnym mielogramie wykonanym w +8. dobie po zakończeniu leczenia stwierdzono cechy aplazji szpiku bez obecności blastów, nie modyfikowano postępowania terapeutycznego do czasu regeneracji.

W kontrolnym mielogramie, wykonanym w czerwcu 2012 roku, w okresie regeneracji po chemioterapii, stwierdzono obecność około 7% komórek blastycznych. Ze względu na dobrą odpowiedź, mimo suboptymalnego leczenia reindukującego, w czerwcu 2012 roku pacjentka otrzymała cykl z dużymi dawkami arabinozydu cytozyny według protokołu HAM (duże dawki arabinozydu cytozyny + mitoksantron), po którym uzyskano całkowitą remisję cytologiczną i cytogenetyczną. Chorą zakwalifikowano do allogenicznego przeszczepienia krwiotwórczych komórek macierzy-

stych (allo-HSCT, *allogeneic hematopoietic stem cell transplantation*) od brata w pełni zgodnego w zakresie ludzkich antygenów leukocytarnych (HLA, *human leucocyte antigen*). We wrześniu 2012 roku, po przygotowaniu mieloablacyjnym według schematu BuCy2 (busulfan + cyklofosfamid), chorej przeszczepiono $4,6 \times 10^6$ CD34+ komórek macierzystych z krwi obwodowej (PBSC, *peripheral blood stem cells*) od dawcy rodzinnego. Faza aplazji po leczeniu była powikłana zapaleniem błon śluzowych 3. stopnia według Światowej Organizacji Zdrowia (WHO, *World Health Organization*) oraz gorączką neutropeniczną, które ustąpiły po zastosowaniu standardowego leczenia. W okresie poprzyszczepowym nie obserwowano objawów ostrej choroby przeszczep przeciwko gospodarzowi (aGvHD, *acute graft versus host disease*). Regenerację układu granulocytarnego po allo-HSCT (liczba granulocytów > 0,5 G/l) uzyskano w +13. dobie, a regenerację układu płytkotwórczego (liczba PLT > 50 G/l) — w +12. dobie po allo-HSCT. Chorą wypisano do domu w +30. dobie po przeszczepieniu z chimeryzmem donorowym w BM na poziomie 96,22%. W +126. dobie po allo-HSCT u chorej wystąpiły objawy umiarkowanej przewlekłej choroby przeszczep przeciwko gospodarzowi (cGvHD, *chronic graft versus host disease*), głównie wątrobowej (G2) i śluzówkowej (G1). W wyniku leczenia immunosupresyjnego uzyskano regresję objawów cGvHD. Od sierpnia 2013 roku chora nie jest poddawana leczeniu immunosupresyjnemu i nie występują u niej objawy GvHD. W kontrolnym badaniu BM, rok po allo-HSCT, potwierdzono całkowitą remisję cytologiczną i cytogenetyczną oraz 100-procentowy chimeryzm donorowy.

Dyskusja

Wtórne klonalne aberracje chromosomalne (CCA, *clonal chromosomal aberrations*), prowadzące do powstania zespołów mielodysplastycznych rozwijających się po leczeniu (t-MDS, *therapy-related myelodysplastic syndrome*) lub s-AML, występują u około 10% chorych poddanych w przeszłości chemioterapii z powodu APL [8, 9]. Uważa się, że do rozwoju t-MDS/s-AML przyczynia się wcześniejsza ekspozycja na chemio- i/lub radioterapię [5–7].

W klasyfikacji WHO wyróżniono dwie grupy cytostatyków o istotnym działaniu leukemogennym. Należą do nich leki alkilujące i TI-II. U chorych leczonych lekami alkilującymi t-MDS/s-AML rozwija się średnio 2–5 lat po zakończeniu chemioterapii i często współistnieje z monosomią lub delecją ramion długich chromosomów 5 i/lub 7. Z kolei nowotwory związane z ekspozycją na TI-II

charakteryzują się krótkim okresem latencji, a towarzyszące im aberracje genetyczne często obejmują rearanżacje genu *MLL* (11q23) lub *RUNX1* (21q22). Jednak u większości chorych z s-AML po APL stwierdza się aberracje chromosomowe typowe dla leuków alkilujących. W opisywanym przypadku komórki klonu nowotworowego zawierały zarówno aberracje typowe dla leuków alkilujących (monosomia 7), jak i TI-II (t(3;21)). Translokacja t(3;21)(q26.2;q22) jest powtarzalną aberracją cytogenetyczną opisywaną w t-MDS/s-AML lub kryzysie blastycznej przewlekłej białaczki szpikowej (CML, *chronic myeloid leukemia*), natomiast wyjątkowo rzadko obserwuje się ją w AML *de novo* [10]. Obecnie uważa się, że antracykliny, powszechnie stosowane w leczeniu APL, mogą działać zarówno jako TI-II, jak i interkalatory DNA i dlatego mogą powodować uszkodzenie DNA typowe dla obu grup leuków [11, 12].

W przedstawionej sytuacji klinicznej APL (*PML/RARA*) skutecznie wyleczono. Dwa lata później u pacjentki doszło do rozwoju s-AML ze złożonym kariotypem monosomalnym z monosomią chromosomu 7, co wiąże się z wybitnie niekorzystnym rokowaniem i krótkim czasem przeżycia [13]. Opisana pacjentka jest obecnie 15 miesięcy po allo-HSCT i nadal pozostaje w całkowitej remisji cytogenetycznej ze 100-procentowym chimeryzmem dawcy. Jednak wyniki badań wskazują, że w wielu przypadkach AML z monosomią chromosomu 7 izolowaną lub w kariotypie monosomalnym ryzyko nawrotu po allo-HSCT jest bardzo wysokie. Pacjentka wymaga regularnej kontroli genetycznej, która umożliwi wczesne rozpoznanie nawrotu choroby. Wstępne wyniki wskazują, że zastosowanie leków demetylujących po allo-HSCT stymuluje reakcję przeszczep przeciwko białaczce (GvL, *graft versus leukemia*) i w konsekwencji może wpłynąć na poprawę odległych wyników leczenia [14–18].

Podsumowanie

Opisany przez autorów przypadek ilustruje złożony problem diagnostyczny i terapeutyczny s-AML u chorej w remisji po leczeniu APL oraz potwierdza konieczność różnicowania nawrotu APL z rzadkimi przypadkami t-MDS/s-AML, co warunkuje wybór optymalnej opcji leczenia poremisyjnego i/lub reindukującego.

Piśmiennictwo

1. Kröger N., Damon L., Zander A.R. i wsp. Secondary acute leukemia following mitoxantrone-based high-dose chemotherapy for primary breast cancer patients. *Bone Marrow Transplant.* 2003; 32: 1153–1157.

2. Larson R.A. Is secondary leukemia an independent poor prognostic factor in acute myeloid leukemia? *Best Pract. Res. Clin. Haematol.* 2007; 20: 29–37.
3. Leone G., Mele L., Pulsoni A., Equitani F., Pagano L. The incidence of secondary leukemias. *Haematologica* 1999; 84: 937–945.
4. Ornstein M.C., Mukherjee S., Mohan S. i wsp. Predictive factors for latency period and a prognostic model for survival in patients with therapy-related AML. *Am. J. Hematol.* 2013 Oct 9 [złożone do druku].
5. Thirman M.J., Larson R.A. Therapy-related myeloid leukemia. *Hematol. Oncol. Clin. North Am.* 1996; 2: 293–317.
6. Kaldor J.M., Day N.E., Clarke E.A. i wsp. Leukemia following Hodgkin's disease. *N. Engl. J. Med.* 1990; 322: 7–13.
7. Haas J.F., Kittelmann B., Mehnert W.H. i wsp. Risk of leukaemia in ovarian tumor and breast cancer patients following treatment by cyclophosphamide. *Br. J. Cancer* 1987; 55: 213–218.
8. Latagliata R., Petti M.C., Fenu S. i wsp. Therapy-related myelodysplastic syndrome-acute myelogenous leukemia in patients treated for acute promyelocytic leukemia: an emerging problem. *Blood* 2002; 99: 822–824.
9. Lobe I., Rigal-Huguet F., Vekhoff A. i wsp. Myelodysplastic syndrome after acute promyelocytic leukemia: the European APL group experience. *Leukemia* 2003; 17: 1600–1604.
10. Park T.S., Choi J.R., Yoon S.H. Acute promyelocytic leukemia relapsing as secondary acute myelogenous leukemia with translocation t(3;21)(q26;q22) and *RUNX1-MDS1-EV11* fusion transcript. *Cancer Genet. Cytogenet.* 2008; 187: 61–73.
11. Pawarode A., Finlay E., Sait S.N. Isochromosome 1q in a myelodysplastic syndrome after treatment for acute promyelocytic leukemia. *Cancer Genet. Cytogenet.* 2006; 167: 155–160.
12. Leone G., Pagano L., Ben-Yehuda D., Voso M.T. Therapy-related leukemia and myelodysplasia: susceptibility and incidence. *Haematologica* 2007; 92: 1389–1398.
13. Breems D.A., Van Putten W.L., De Greef G.E. i wsp. Monosomal karyotype in acute myeloid leukemia: a better indicator of poor prognosis than a complex karyotype. *J. Clin. Oncol.* 2008; 26: 4791–4797.
14. Cornelissen J.J., Breems D., van Putten W.L. i wsp. Comparative analysis of the value of allogeneic hematopoietic stem-cell transplantation in acute myeloid leukemia with monosomal karyotype versus other cytogenetic risk categories. *J. Clin. Oncol.* 2012; 30: 2140–2146.
15. van Gelder M., de Wreede L.C., Schetelig J. i wsp. Monosomal karyotype predicts poor survival after allogeneic stem cell transplantation in chromosome 7 abnormal myelodysplastic syndrome and secondary acute myeloid leukemia. *Leukemia* 2013; 27: 879–888.
16. Schroeder T., Czibere A., Kröger N. i wsp. Phase II study of azacitidine (Vidaza®, Aza) and donor lymphocyte infusions (DLI) as first salvage therapy in patients with acute myeloid leukemia (AML) or myelodysplastic syndromes (MDS) relapsing after allogeneic hematopoietic stem cell transplantation (allo-SCT): final results from the AZARELA trial (NCT-00795548). *Blood* 2011; 118: abstrakt 656.
17. Platzbecker U., Wermke M., Radke J. i wsp. Azacitidine for treatment of imminent relapse in MDS or AML patients after allogeneic HSCT: results of the RELAZA trial. *Leukemia* 2012; 26: 381–389.
18. de Lima M., Parmar S., Chen J. i wsp. Low dose azacitidine (AZA) reduces the incidence of chronic graft-versus-host disease (cGVHD) after allogeneic hematopoietic stem cell transplantation (HSCT). *Blood* 2012; 120: abstrakt 742.