

Membranopatie krwinek czerwonych — patogeneza, obraz kliniczny i diagnostyka

Red blood cell membranopathies — pathogenesis, clinical presentation and diagnosis

Justyna Spsychalska

Pracownia Niedokrwistości Uwarunkowanych Genetycznie, Zakład Immunologii Hematologicznej
i Transfuzjologicznej, Instytut Hematologii i Transfuzjologii, Warszawa

Streszczenie

Błona erytrocytów to złożona, półpłynna i dynamiczna struktura zbudowana ze składników lipidowych i powiązanych z nimi licznych białek o różnych funkcjach. Membranopatie, czyli wrodzone niedokrwistości hemolityczne wywołane defektami błon erytrocytów, pod względem podłoża genetycznego i patofizjologii stanowią bardzo zróżnicowaną grupę chorób hematologicznych. Zalicza się do niej przede wszystkim sferocytozę wrodzoną i eliptycytozę wrodzoną — często występujące niedokrwistości wywołane niedoborami białek błonowych i cytoszkieletu lub zaburzeniami w ich wzajemnych oddziaływaniach, prowadzące do zmniejszenia zdolności deformacyjnych krwinek czerwonych. Do membranopatii należą również rzadziej występujące defekty wywołane zwiększoną przepuszczalnością błon erytrocytów dla jednowartościowych kationów. Niedokrwistości te, określane wspólnym mianem stomatocytozy wrodzonej, wciąż mają nieznane podłoże molekularne i sprawiają trudności diagnostyczne. Wrodzone niedobory antygenów grupowych krwinek czerwonych, w tym fenotyp Rh_{null} , najczęściej wywołują łagodne objawy niedokrwistości hemolitycznej i dotyczą niewielkiej grupy pacjentów. Natomiast najrzadziej występującą i sporadycznie rozpoznawaną grupę membranopatii stanowią dyslipidemie — defekty błon erytrocytów wywołane chorobami metabolicznymi.

Słowa kluczowe: błona i cytoszkielet erytrocytów, wrodzone niedokrwistości hemolityczne, patogeneza, objawy kliniczne, rozpoznanie

Hematologia 2012; 3, 2: 81–119

Abstract

Erythrocyte membrane is a complex, semifluid and dynamic structure composed of lipid components associated with a number of proteins with different functions. Membranopathies — inherited hemolytic anemias caused by the defects in erythrocyte membranes — in terms of genetic and pathophysiology are a very diverse group of hematologic diseases. The most frequently observed are hereditary spherocytosis and hereditary elliptocytosis caused by deficiencies in membrane and cytoskeleton proteins or disturbances in their interactions that lead to a impaired deformability of red blood cells. Less common are the defects caused by

Adres do korespondencji: Justyna Spsychalska, Pracownia Niedokrwistości Uwarunkowanych Genetycznie, Zakład Immunologii Hematologicznej i Transfuzjologicznej, Instytut Hematologii i Transfuzjologii, ul. Indiry Gandhi 14, 02–776 Warszawa, tel. 22 34 96 600 wew. 236, e-mail: justynas@ihit.waw.pl

increased permeability of erythrocyte membranes to monovalent cations. They are collectively described as hereditary stomatocytosis, their molecular background is still unknown and cause the diagnostic difficulties. Congenital deficiencies of red blood cell blood group antigens, including the Rh_{null} phenotype, cause mostly mild symptoms of hemolytic anemia and affect a small group of patients. Very rare membranopathies are dyslipidemias — erythrocyte membrane lipid defects caused by metabolic diseases.

Key words: erythrocyte membrane and cytoskeleton, hereditary hemolytic anemias, pathogenesis, clinical features, diagnosis

Hematologia 2012; 3, 2: 81–119

Wprowadzenie

Białkowe i lipidowe składniki błon erytrocytów tworzą złożoną strukturę wzajemnych powiązań umożliwiającą utrzymywanie właściwego kształtu i fizjologii krwinek. Zaburzenia dotyczące składników białkowych i lipidowych błon, zarówno nabyte (np. nocna napadowa hemoglobinuria, choroby wątroby) jak i wrodzone, mogą być przyczyną zmiany kształtu i zdolności deformacyjnych erytrocytów, co prowadzi do skrócenia ich żywotności.

Membranopatie to uwarunkowane genetycznie defekty błon erytrocytów prowadzące do wrodzonych niedokrwistości hemolitycznych. W wyniku niedoborów lub dysfunkcji białek, a także dysproporcji w składzie lipidowym błony komórkowej dochodzi do zmiany jej struktury, a w konsekwencji — do zmiany organizacji błony lub zaburzenia jej półprzepuszczalności [1]. Jest to bardzo zróżnicowana grupa schorzeń hematologicznych, od często występujących (sferocytoza wrodzona, eliptycytoza wrodzona), po tak zwane choroby sieroce (kriohydrocytoza, niedobory antygenów grupowych, dyslipidemie). Podział membranopatii przedstawiono w tabeli 1.

Ostatnie lata charakteryzuje ogromny postęp w zakresie poznania zarówno budowy, jak i funk-

cjonowania błon erytrocytów, który pomaga coraz lepiej rozumieć podłoże genetyczne, patofizjologię oraz objawy kliniczne tych chorób. Jednak przyczyny molekularne niektórych membranopatii nadal pozostają niewyjaśnione (stomatocytosis wrodzona). Rozpoznanie opisywanych niedokrwistości hemolitycznych często wymaga poszerzenia diagnostyki o specjalistyczne testy laboratoryjne oparte na wykorzystaniu wielu metod biochemicznych i genetycznych. Również w tej dziedzinie pojawiły się nowe możliwości.

Celem niniejszej pracy jest podsumowanie i zgromadzenie w jednym opracowaniu dotychczasowej wiedzy na temat podłoża genetycznego, patofizjologii i objawów klinicznych oraz nowoczesnej diagnostyki membranopatii krwinek czerwonych.

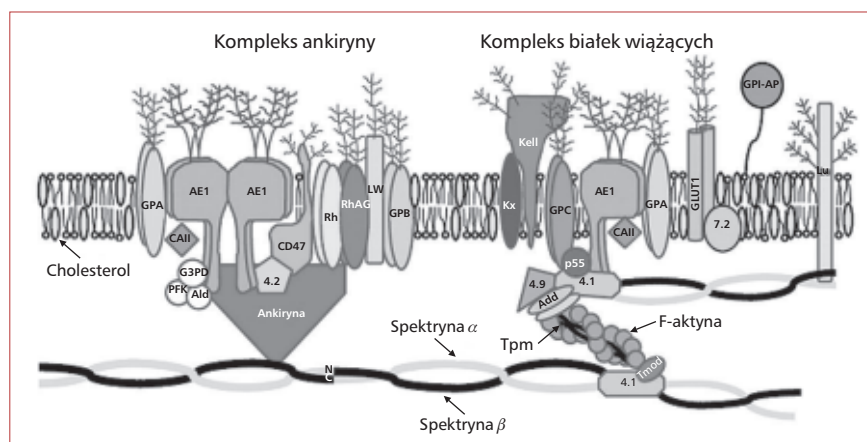
Budowa i funkcje błony erytrocytów

Prawidłowe erytrocyty mają kształt dwuwklęsłego dysku o średnicy 6–9 μm , o średniej powierzchni 140 μm^2 i średniej objętości 90 fl. W porównaniu z krwinką sferoidalną o tej samej objętości powierzchnia dyskocyty jest o 40% większa [2]. Tak wysoki stosunek powierzchni do objętości pozwala na skuteczną wymianę gazową między krwinkami a otaczającym je środowiskiem oraz na ich

Tabela 1. Podział wrodzonych niedokrwistości hemolitycznych wywołanych defektami błon erytrocytów
Table 1. Classification of hereditary hemolytic anemias caused by erythrocyte membrane defects

Defekty	Podtypy
Białkowe	Zaburzenia oddziaływań pionowych między cytoszkieletem a dwuwarstwą lipidową (sferocytoza wrodzona) Zaburzenia w oddziaływaniach poziomych białek cytoszkieletu (eliptycytoza wrodzona) Zaburzenia w przepuszczalności błon dla jednowartościowych kationów (stomatocytosis wrodzona) Niedobory antygenów grupowych (fenotypy: Rh _{null} , McLeod, Leach i in.)
Lipidowe	Dyslipoproteinemia (α - β -lipoproteinemia, hipo- β -lipoproteinemia, α - α -lipoproteinemia, hipo- α -lipoproteinemia) Nadmierna akumulacja cholesterolu (rodzinny niedobór LCAT)

LCAT (*lecithin cholesterol acyltransferase*) — acyltransferaza lecytinowo-cholesterolowa



Rycina 1. Schematyczny przekrój przez błonę erythrocytu; GPI-AP — białko związane z glikozylofosfatydylinozytolem; GPA — glikoforyna A; AE1 — białko przenoszące aniony; RhAG — glikoproteina związana z kompleksem Rh; LW — glikoproteina Landsteiner-Wiener; GPB — glikoforyna B; GPC — glikoforyna C; GLUT1 — transporter glukozy 1; CA II — anhidraza węglanowa II; PFK — fosfofruktokinaza; G3PD — dehydrogenaza aldehydu 3-fosfoglicerynowego; Ald — aldolaza; Add — adducyna; Tpm — tropomiozyna; Tmod — tropomodulina

Figure 1. A simplified cross-section of the erythrocyte membrane; GPI-AP — glycosylphosphatidylinositol-anchored protein; GPA — glycoprotein A; AE1 — anion exchanger 1; RhAG — Rh associated glycoprotein; LW — Landsteiner-Wiener glycoprotein; GPB — glycoprotein B; GPC — glycoprotein C; GLUT1 — glucose transporter 1; CA II — carbonic anhydrase; PFK — phosphofruktokinase; G3PD — glyceraldehyde-3-phosphate dehydrogenase; Ald — aldolase; Add — adducin; Tpm — tropomyosin; Tmod — tropomodulin

dużą odkształcalność. W ciągu swojego długiego życia (100–120 dni) erythrocyty krążą po organizmie, pokonując dystans około 500 km, przeciskając się między innymi przez naczynia krwionośne, których średnica jest 2–3-krotnie mniejsza od ich rozmiaru. Mimo braku mechanizmów naprawczych (dojrzałe erythrocyty są pozbawione organelli komórkowych, takich jak jądro, mitochondria i rybosomy) krwinki są zdolne do ciągłych odkształceń i powrotu do prawidłowego kształtu bez utraty integralności. Utrzymywanie takich parametrów, niezbędnych do zachowania żywotności i funkcji erythrocytów, jest możliwe dzięki wyjątkowym własnościom dynamicznej i płynnej struktury błony plazmatycznej. Błona prawidłowego erythrocytu, podobnie jak błony innych komórek, składa się z trzech elementów: dwuwarstwy lipidowej (50–60% masy błony), zakotwiczonych w niej białek o różnej strukturze i funkcji [3] oraz wewnętrznego szkieletu (zwanego dalej cytoszkieletem). Schematyczny przekrój przez błonę erythrocytu i zależności między białkami błonowymi a białkami cytoszkieletu przedstawia rycina 1.

Składniki lipidowe błony erythrocytów

Dwuwarstwa lipidowa jest podstawowym składnikiem każdej błony komórkowej i, podobnie jak w innych komórkach, w erythrocytach składa się z cholesterolu i fosfolipidów, występujących w rów-

nych proporcjach, oraz domieszki glikolipidów [4]. Fosfolipidy w błonie są rozmieszczone asymetrycznie. Fosfolipidy cholinowe — fosfatydocholina (PC, *phosphatidylcholine*) i sfingomielina (SM, *sphingomyelin*) — występują głównie po zewnętrznej stronie dwuwarstwy, natomiast fosfolipidy aminowe — około 80% fosfatydoetanoloaminy (PE, *phosphatidylethanolamine*) i fosfatydooseryna (PS, *phosphatidylserine*), a także kwas fosfatydowy i fosfoinozytole (fosfatydoinozytol, fosforan fosfatydoinozytolu oraz 4,5-difosforan fosfatydoinozytolu) — po jej wewnętrznej, cytoplazmatycznej stronie [5]. Cząsteczki cholesterolu, który występuje w błonie w postaci niezestryfikowanej (wolnej), są rozmieszczone równomiernie w obu monowarstwach, mogą się jednak szybko przemieszczać między nimi.

Glikolipidy (ok. 10% wszystkich lipidów błon) są związane jedynie z zewnętrzną monowarstwą błony erythrocytów [6], a ich część cukrowa, składająca się z reszt sacharydowych o różnej długości, jest wyeksponowana na zewnątrz. Cukry te stanowią determinanty antygenów grupowych A, B, H, P₁, P i P^k. Glikosfingolipidy, takie jak: antygen P₁ (nL_{c5}, *neolactopentaosylceramide*) i P^k (globotriaosylceramid, Gb₃, CD77), są receptorami dla *Escherichia coli*, a antygen P (globozyd, Gb₄) jest receptorem dla parwowirusa B₁₉ — patogenu wywołujące-

go odwracalną aplazję czerwonych w szpiku kostnym [7].

Z błoną komórkową erytrocyta jest związanych wiele białek peryferycznych (powierzchniowych, przybłonowych), w tym wiele enzymów hydrolitycznych i adhezyn. Ważną rolę w powiązaniu tych białek z błoną pełni kotwica lipidowa — glikozylofosfatydyloinozytol (GPI, *glycosylphosphatidylinositol*). Jest to glikolipid składający się z trzech elementów: PE odpowiedzialnej za połączenia z białkami (C-koniec), glikanu — ruchliwego fragmentu oligosacharydowego (złożonego z reszt mannozy, N-acetyloglukozoaminy i inozytolu) oraz wchodzącego w zewnętrzną monowarstwę fosfolipidu [8, 9].

Wzajemne proporcje poszczególnych składników lipidowych w obu warstwach błony są istotne dla utrzymywania prawidłowego kształtu i elastyczności krwinek czerwonych. W błonach prawidłowych erytrocytów stosunek cholesterolu do fosfolipidów oraz SM do PC wynosi około 0,9. Niewielka zmiana w tym stosunku (< 0,4%) prowadzi do zmiany kształtu krwinki do echinocyta („nadmiar” zewnętrznej monowarstwy) lub stomatocyta („nadmiar” wewnętrznej monowarstwy). Zaburzenia w składzie lipidowym prowadzą również do zwiększenia sztywności błon i zmniejszenia zdolności do wielokrotnych odkształceń w mikrokrążeniu; dzieje się tak zwłaszcza przy nadmiarze cholesterolu, a także przy zwiększonym udziale SM i PE w błonie. Na płynność błon wpływa także obecność produktów rozpadu fosfolipidów (lizofosfolipidów, zwłaszcza lizo-PC) oraz ilość i rodzaj kwasów tłuszczowych (długość łańcucha, stopień nasycenia) — zarówno wolnych, jak i tych wchodzących w skład fosfolipidów. Nienasycone kwasy tłuszczowe charakteryzują się znaczną ruchliwością, natomiast nasycone nadają dwuwarstwę sztywność.

W dojrzałych erytrocytach nie zachodzi synteza lipidów błonowych; ich naprawa dokonuje się na zasadzie wymiany dzięki lipoproteinom krążącym w osoczu. Dotyczy to zwłaszcza PC i SM, które dominują w zewnętrznej warstwie błony. Podobnie wolny cholesterol jest, z jednej strony, pobierany z zewnątrz i wbudowywany w błonę, z drugiej zaś — estryfikowany w lipoproteinach (kwasem tłuszczowym pochodzącym z PC) za pomocą acyltransferazy lecytynowo-cholesterolowej (LCAT, *lecithin:cholesterol acyltransferase*) i w takiej formie oddawany do osocza. Z udziałem tego enzymu dochodzi jednocześnie do powstawania formy lizo-PC. Wolne kwasy tłuszczowe z osocza są wbudowywane enzymatycznie po wewnętrznej stronie błony do lizofosfolipidów z udziałem koenzymu A, acylazy i energii z trifosforanu adenozyliny (ATP, *adenosine triphosphate*).

W przypadku niedoboru lub dysfunkcji LCAT dochodzi do akumulacji wolnego cholesterolu oraz zaburzeń kształtu erytrocytów [4].

Zachowanie asymetrii lipidów błon ma ogromne znaczenie w funkcjonowaniu krwinek [10]. Szczególnie ważne jest utrzymywanie PS po wewnętrznej stronie błony. W badaniach wykazano, że interakcje PS po cytozolowej stronie błony z białkiem 4.1R i spektryną β wpływają na stabilność mechaniczną krwinek [11]. Pojawienie się niewielkiej ilości PS na zewnętrznej powierzchni błony jest wynikiem starzenia się krwinki [12]. Eksternalizacja PS to sygnał dla makrofagów, by sfagocytować taką krwinkę [2]. Fosfatydyloseryna jest przenoszona do zewnętrznej warstwy również podczas uszkodzeń, na przykład wywołanych stresem oksydacyjnym. Zmieniają się wówczas reologiczne i hemostatyczne własności erytrocytów. Krwinki z wyeksponowaną na zewnątrz PS adherują do siebie nawzajem i do komórek śródbłonna naczyń krwionośnych, a ponadto stymulują aktywację czynników krzepnięcia. Procesy te są badane oraz opisywane zwłaszcza u chorych na cukrzycę, w zespole Scotta (wrodzone zaburzenie krzepnięcia krwi) oraz w niedokrwistości sierpowatokrwinkowej [6]. Ponieważ lipidy wykazują zdolność do powolnego spontanicznego przemieszczania się w płaszczyźnie każdej warstwy (dyfuzja lateralna) oraz między monowarstwami błony (dyfuzja poprzeczna), w procesy prowadzące do powstawania i utrzymywania asymetrii błony są zaangażowane różne białka, zależne lub niezależne od energii powstałej z hydrolizy ATP [6]. Niektóre białka przENOŚnikowe należą do rodziny transporterów ABC (*ATP-binding cassette transporter family*). Inne białka enzymatyczne — flipazy (ATPazy zależne od Mg^{2+}) i flopazy — są odpowiedzialne za transport lipidów w poprzek błony. Na przykład translokaza aminofosfolipidowa (APT II, *aminophospholipid translocase type II*) katalizuje przemieszczenie PS do wewnętrznej monowarstwy, a innych lipidów do zewnętrznej, natomiast białko ABCA1 jest zaangażowane w eksport cholesterolu na zewnątrz komórki przy zużyciu energii z ATP, ale także w transport do zewnętrznej warstwy PS i PE po aktywacji wysokim wewnątrzkomórkowym stężeniem jonów wapnia w erytrocytach. Jeszcze inne integralne białka błon — skramblazy (m.in. PLSCR [*phospholipid scramblase*]) — są aktywowane wysokim stężeniem jonów wapnia w cytozolu (np. podczas stresu oksydacyjnego, szoku osmotycznego lub niedoboru energii), transportują lipidy pasywnie, niespecyficznie i dwukierunkowo, biorąc w ten sposób udział w apoptozie, która w odniesieniu do erytrocytów pozbawionych jądra została nazwana eryptozą (*eryptosis*) [5, 13].

Składniki lipidowe błon wykazują zdolność do tworzenia funkcjonalnych domen, zwanych tratwami lipidowymi (*lipid rafts*), między innymi pod wpływem wysokiego stężenia wewnątrzkomórkowego wapnia. Własnością tych mikrodomen jest ich nierozpuszczalność w niejonowych detergentach, na przykład w Triton X-100. Ich składnikami lipidowymi są przede wszystkim cholesterol i sfingolipidy (głównie SM i gangliozydy). Dzięki długim łańcuchom i zwiększonemu stopniu nasycenia kwasy tłuszczowe sfingolipidów w tratwach są ściślej upakowane niż w pozostałych miejscach błony. Tratwy lipidowe są bogate w białka związane z glikozylofosfatydylinozytolem (GPI-AP, *GPI-anchored proteins*), stomatynę (białko 7.2), flotyllinę-1 i flotyllinę-2, akwaporynę-1 oraz podjednostki α białek G-stymulujących ($G_s\text{-}\alpha$) [14, 15]. Do tych domen mogą być również wbudowywane białka cytozolowe zależne od Ca^{2+} — sorcyyna oraz synek-syna (aneksyna VII), która wiąże się bezpośrednio do fosfolipidów. Dowiedziono, że tratwy lipidowe są zaangażowane w oddziaływania z białkami cytoszkieletu, a zakłócenie tych interakcji prowadzi do uwalniania fragmentów błon z powierzchni krwinek [16–18]. Uważa się, że tratwy mogą brać udział w przekazywaniu sygnałów w interakcjach typu: lipid–białko, lipid–lipid, a także w sortowaniu (*sorting processes*) i usuwaniu niektórych białek z komórki [19].

Białka błonowe

Za pomocą nowoczesnych technik proteomicznych, między innymi spektrometrii mas, udało się zidentyfikować w ludzkich erytrocytach 340 białek błonowych [20]. Są one związane z dwuwarstwą lipidową w różny sposób. Białka transbłonowe przenikają w poprzek jedno- lub wielokrotnie obie monowarstwy. Są to białka integralne o charakterze amfipatycznym, czyli składające się z zewnętrznych domen hydrofilowych oraz domeny hydrofobowej (o strukturze α -helisy) bezpośrednio oddziałującej z lipidami błony. Białka peryferyczne są związane tylko z powierzchnią błony i nie mają domeny hydrofobowej. Natomiast białka cytoszkieletu stanowią niezależną strukturę po cytoplazmatycznej stronie błony, która jest podczepiona do dwuwarstwy za pomocą białek kotwiczących. Błony erytrocytów wraz z cytoszkieletem (bez zanieczyszczeń wewnątrzkomórkowych — hemoglobiny [Hb] i składników cytozolu) można stosunkowo łatwo otrzymywać na drodze lizy w hipotonicznym roztworze buforu fosforanowego. Podstawowe (najliczniej reprezentowane) białka błon erytrocytów poznano dzięki technice elektroforezy w żelu poliakrylamidowym w warunkach denaturujących detergentu dodecylsulfanu sodu (SDS-PAGE, *sodium dodecyl sulfate polyacrylamide gel elec-*

trophoresis) [4]. Metoda ta ma duże znaczenie dla diagnostyki sferocytozy. Zgodnie z elektroforetyczną ruchliwością w żelu białka zostają rozdzielone na poszczególne prążki (pasma elektroforetyczne) odpowiadające ich molekularnym rozmiarom, uwidocznione po odpowiednim wybarwieniu (np. *Coomassie Brilliant Blue*). Główne białka błon erytrocytów i ich podstawowe funkcje przedstawiono w tabeli 2.

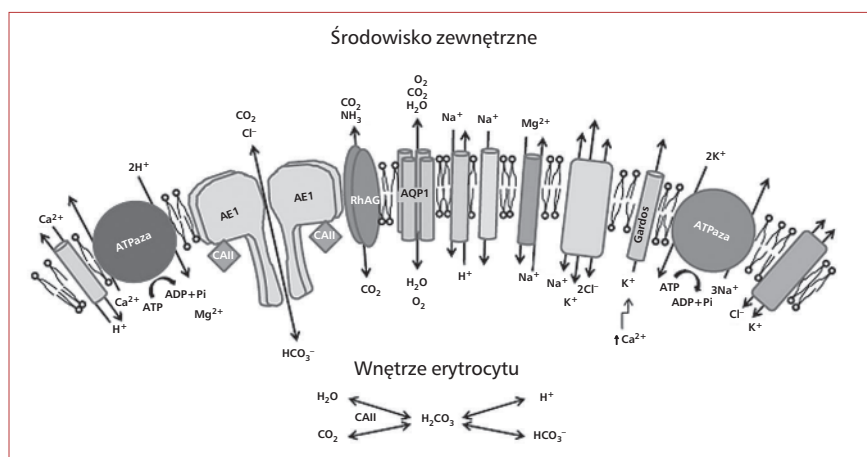
Półprzepuszczalność błony, wymiana gazów O_2 i CO_2 między tkankami a płucami oraz utrzymanie stałego pH są możliwe dzięki specjalnym białkom błonowym pełniącym rolę kanałów (ryc. 2). Dwutlenek węgla powstający w tkankach dostaje się do wnętrza erytrocytów na zasadzie dyfuzji i/lub za pomocą kanałów, gdzie w obecności H_2O zostaje przekształcony do H_2CO_3 , a następnie z udziałem anhidrazy węglanowej II (CA II, *carbonic anhydrase*) do jonów H^+ i HCO_3^- . Aniony HCO_3^- są usuwane z krwinek na zasadzie wymiany na jony Cl^- przez białko przenoszące aniony (AE1, *anion exchanger 1*), nazywane również białkiem prążka 3 (*band 3*) [21]. Pozostałe w erytrocytach jony H^+ wiążą się do Hb, prowadząc do uwolnienia cząsteczek O_2 . W płucach dochodzi do odwrotnych reakcji prowadzących do pobrania O_2 i uwolnienia CO_2 z krwinek.

W ludzkich erytrocytach białko przenoszące aniony (izofорма eAE1) jest bardzo dobrze poznany duży białkiem transbłonowym (911 aminokwasów), które stanowi 25–30% wszystkich białek błony. Występuje w postaci mobilnych homodimerów odpowiedzialnych za transport anionów (60%) i mało ruchliwych tetramerów (40%), które pozostają w ścisłym związku z białkami cytoszkieletu [22]. Każdy monomer AE1 składa się z trzech domen [21]. Duża domena cytoplazmatyczna (N-koniec, aminokwasy 1–402) stanowi miejsce przyczepu białek cytoszkieletu (ankiryny, białka 4.2, białka 4.1R, adducyny) oraz białek enzymatycznych szlaku glikolizy: dehydrogenazy aldehydu 3-fosfoglicerynowego (G3PD, *glyceraldehyde-3-phosphate dehydrogenase*), fosfofruktokinazy (PFK, *phosphofructokinase*), aldolazy (Ald, *aldolase*). Ponadto powinowactwo do tej domeny wykazują deoksyhemoglobina i hemichromy (produkty pośrednie denaturacji Hb) [22]. Wiązanie enzymów glikolitycznych do początkowego fragmentu domeny cytoplazmatycznej (aminokwasy 1–23) prowadzi do ich inaktywacji, a ponieważ jest odwracalne (zależne od fosforylacji AE1 i stanu utlenienia komórki), pełni funkcję regulującą metabolizm krwinek [23]. Domena błonowa (aminokwasy 403–891), pełniąca funkcję kanału dla anionów Cl^- i HCO_3^- , składa się z 12–14 segmentów (pętli) łańcucha peptydowego przenikającego dwuwarstwą lipidową. Szacuje się, że

Tabela 2. Główne białka błon erytrocytów i ich podstawowe funkcje
Table 2. Major membrane proteins and their main functions in erythrocytes

Białko	Gen (lokalizacja w chromosomie)	Numer prążka SDS-PAGE	Rozmiar (kDa)	Monomery ($\times 10^3$ /erytrocyt)	Funkcje
Spektryna α	<i>SPTA1</i> (1q22-q23.2)	1	281	242	Główny składnik cytoskieletu odpowiedzialny za kształt oraz odwracalną odkształcalność erytrocytów Łącznik spektryny z AE1 odpowiedzialny za przyleganie cytoskieletu do błony
Spektryna β	<i>SPTB</i> (14q23-24.1)	2	246	242	
Ankryna	<i>ANK1</i> (8p11.2)	2.1-2.6	105-210	124	
Adducyna α	<i>ADD1</i> (4p16.3)	2.9	103	30	Regulacja długości polimerów aktyny; stabilizacja oddziaływań spektryna-aktyna
Adducyna β	<i>ADD2</i> (2p14-p13)		97	30	
Białko przynoszące aniony (AE1) (białko prążka 3)	<i>SLC4A1</i> (17q21-q22)		3	90-102	
Białko 4.1R	<i>EPB41</i> (1p33-p34.2)	4.1a 4.1b	80 78	200	Regulacja mechanicznej stabilności błony przez stabilizację oddziaływań spektryna-aktyna; łącznik cytoskieletu z błoną przez GPC
Białko 4.2	<i>EPB42</i> (15q15-q21)	4.2	72/74	250	Rola w odkształcalności erytrocytów przez stabilizację kompleksu ankryna-AE1; oddziaływanie z CD47 i lipidami błony
GLUT1	<i>SLC2A1</i> (1p34.2)	4.5	60	200	Kanał dla glukozy i kwasu dehydroaskorbinowego; nośnik antygenów: A, B, H, I, i
Dematyna (białko 4.9)	<i>EPB49</i> (8p21.1)	4.9	48/52	140	Stymulacja polimerizacji aktyny
Białko p55	<i>MPP1</i> (Xq28)	4.9	55	80	Oddziaływanie z białkiem 4.1 i GPC; fosfoproteina; (?) przekazywanie sygnałów
Aktyna β	<i>ACTB</i> (7p22-p12)	5	42	400-500	Składnik cytoskieletu
Tropomodulina (Tmod)	<i>TMOD</i> (9q22.3)	5	43	30	Modulacja oddziaływań aktyny z tropomiozyną Enzym szlaku glikolizy
Dehydrogenaza aldehydu 3-fosfoglicerynowego (G3PD)	<i>GAPDH</i> (12p13.31-p13.1)	6	35	500	
Tropomiozyna (Tpm)	<i>TPM3</i> (1q22-q23)	7	27-29	80	Stabilizacja filamentów aktyny
Stomatyna (białko 7.2)	<i>EPB72</i> (9q34.1)	7.2	31	100	
Glikoforyna A/B	<i>GYPEA/GYPB</i> (4q28.2-q31)	PAS-1,2,3,4	36/20	1000/200	Składnik traw lipidowych; udział w transporcie kwasu dehydroaskorbinowego; (?) kontrola objętości krwi
Glikoforyna C/D	<i>GYPE</i> (2q14-q21)	PAS-2	32/23	150/50	Nośnik antygenów grupowych MN/SS i U; receptor dla składnika C4 dopełniacza oraz <i>P. falciparum</i>
Rh	<i>RHD/RHCE</i> (1p36.2-p34)	-	30-32	100-200	Oddziaływanie z białkami 4.1 i p55; nośnik antygenów grupowych Gerbich; receptor dla: cytokin, wirusów, bakterii, <i>P. falciparum</i>
RhAG	<i>RHAG</i> (6p21.1-p11)	-	50	200	Funkcja nieznana; antygeny układu grupowego Rh
Kell	<i>KEL</i> (7q33)	-	93	4-7	(?) transport gazów: $\text{NH}_3/\text{NH}_4^+$, O_2 , NO i CO_2
Kx	<i>XK</i> (Xp21.2-p21.1)	-	73	1	(?) enzym: metaloproteaza Zn^{2+} ; udział w hematopoezie
Duffy	<i>DARC</i> (1q22-q23)	-	35-45	13-14	Nośnik antygeny Kx; (?) transport białek do błony
Kidd	<i>SLC14A1</i> (18q11-q12)	-	50	14-18	Receptor dla chemokin i <i>P. vivax</i> ; nośnik antygeny FY; (?) adhezia komórek w erytropoezie
Lutheran (Lu)	<i>LUB-CAM</i> (19q13.2)	-	85/78	1.5-4.0	Transport mocznika; nośnik antygeny JK
LW (ICAM-4)	<i>ICAM-4</i> (19p13.3)	-	42	3-5	Cząsteczka adhezyjna B-CAM; regulacja wyjścia retikulocytów ze szpiku do krążenia
Akwaporyna 1 (AQP1)	<i>AQP1</i> (7p14)	-	50	120-200	Cząsteczka adhezyjna ICAM-4; (?) rola w hemostazie i krzepnięciu
CD47 (IAP)	(3q13.1-q13.2)	-	47-52	10-50	Kanał wodny; transport CO_2 ; nośnik antygenów: CO, A, B, H

(?) prawdopodobna funkcja: AE1 — anion exchanger 1; GPC (*glycophorin C*) — glikoforyna C; G3PD — *glyceraldehyde-3-phosphate dehydrogenase*; PAS — *periodic acid-Schiff reagent*; B-CAM (*basal cell adhesion molecule*) — podstawowa cząsteczka adhezyjna; ICAM (*intracellular adhesion molecule*) — cząsteczka adhezyjna międzykomórkowej; AQP1 — *aquaporin 1*



Rycina 2. Transport jonów przez błonę erycyty; AE1 — białko przenoszące aniony; RhAG — glikoproteina związana z kompleksem Rh; AQP1 — akwaporyna 1; ATP — trifosforan adenozyiny; ADP — difosforan adenozyiny; CAII — anhidraza węglanowa II

Figure 2. Transport of ions across the erythrocyte membrane; AE1 — anion exchanger 1; RhAG — Rh associated glycoprotein; AQP1 — aquaporin 1; ATP — adenosine triphosphate; ADP — adenosine diphosphate; CAII — carbonic anhydrase

pojedyncza krwinka jest zdolna wymienić około 20 bilionów anionów w ciągu sekundy [7]. Ponadto AE1 odgrywa rolę w buforowaniu pH erycytów. Po zewnątrzkomórkowej stronie domeny błonowej w pozycji Asn642 znajduje się miejsce N-glikozyłacji, w którym przyłączony jest długi i złożony łańcuch sacharydowy, który jest nośnikiem antygenów A, B, H, I oraz i [7]. Zaburzenia w glikozyłacji AE1 są spotykane we wrodzonych niedokrwistościach dyserytropoetycznych (CDA, *congenital dyserythropoietic anaemia*) [24]. Fragment domeny błonowej (aminokwasy 720–761), wyeksponowany na zewnątrz krwinki, jest receptorem dla antygenów MSP1 i MSP9 (*merozoite surface protein*) zarodźca malarii gatunku *Plasmodium falciparum* (*P. falciparum*). Krótka domena cytoplazmatyczna (C-koniec, aminokwasy 892–911) jest miejscem wiązania CA II [21].

Polimorfizmy AE1 (Leu854Pro lub Lys658Glu) tworzą antygeny zaliczane do układu grupowego Diego [7, 25]. Podczas starzenia się erycytów, a także w wyniku uszkodzeń oksydacyjnych Hb (np. w niedoborze dehydrogenazy glukozy-6-fosforanowej, talasemii), powstają w błonie kompleksy AE1 z hemichromami, które powodują agregację cząsteczek AE1 [26]. Agregaty (*clusters*) tego białka są rozpoznawane przez autologiczne przeciwciała klasy IgG, które wiążą składniki dopełniacza, co prowadzi do eliminacji krwinek z krążenia na drodze fagocytozy [19, 27].

W komórkach nabłonkowych (α -*intercalated cells*) kanalików dystalnych nerek występuje izoform

ma tego białka — kAE1, różniąca się od izoformy występującej w erycytach brakiem początkowych 65 aminokwasów N-końca [28]. Białko to w nerkach bierze udział w sekrecji jonów wodorowych (rola w zakwaszaniu moczu). W przypadku mutacji zmiany sensu w genie kodującym kAE1 dochodzi do zaburzeń w transporcie defektywnego białka do błony komórkowej. U osób dotkniętych takimi mutacjami obserwuje się niezdolność nerek do zakwaszania moczu poniżej pH 5,5 oraz do zaburzeń w wydalaniu niektórych kwasów, a w rezultacie — do nerkowej kwasicy kanalikowej typu dystalnego (dRTA, *distal renal tubular acidosis*) [29].

W sąsiedztwie AE1 w błonie erycytów są umiejscowione liczne białka kompleksu Rh, do którego oprócz RhD i RhCE należą: RhAG (*Rh associated glycoprotein*), antygeny LW (*Landsteiner-Wiener glycoprotein*) i CD47 (IAP, *integrin-associated protein*) oraz glikoforyna B (GPB, *glycophorin B*) [30]. Antygeny grupowe RhD oraz RhCE znajdują się na białkach transbłonowych (Rh30), które nie są glikozyłowane, natomiast towarzyszące im białko RhAG (Rh50) jest glikoproteina [30]. Tworzenie stabilnych tetramerów Rh-RhAG oraz całego kompleksu białek w błonie erycytów jest całkowicie zależne od obecności cząsteczek RhAG [31]. Uważa się, że rolą RhAG może być niespecyficzna wymiana gazów: CO₂, O₂, NO oraz NH₃/NH₄⁺ [32]. Rola białek Rh nadal nie jest poznana. Ostatnie lata dostarczają coraz więcej dowodów poświadczających istnienie interakcji między tymi białkami

a cytoszkieletem w ramach „makrokompleksu: AE1–Rh” [33]. Wykazano, że kompleks białek Rh oddziałuje poprzez RhAG z ankiryną, białkiem odpowiedzialnym za przyłączanie łańcuchów spektrynowych do AE1 [34]. W błonie erytrocytów znajdują się również białka transbłonowe (ok. 25 typów), które są nośnikami antygenów grupowych (m.in. Duffy, Kell, Lutheran). Ich rola i struktura jest szczegółowo opisywana w piśmiennictwie o tematyce immunohematologicznej [15, 35].

Do białek integralnych należą również sialoglikoproteiny zwane glikoforynami (A, B, C, D), które stanowią 2% wszystkich białek błonowych erytrocytów. Część białkowa glikoforyn ma trzy domeny: glikozylowaną domenę zewnątrzkomórkową, na której są wyeksponowane łańcuchy polisacharydowe (N-koniec), hydrofobową domenę transbłonową, która przenika jednokrotnie dwuwarstwę lipidową oraz domenę cytoplazmatyczną (C-koniec). Główną sialoglikoproteiną erytrocytów jest glikoforyna A (GPA, *glycophorin A*), która występuje w błonie w postaci dimerów towarzyszących AE1. Obecność AE1 w błonie erytrocytów jest niezbędna do zachowania stabilności GPA w dwuwarstwie lipidowej [36]. Glikoforyna A oddziałuje również bezpośrednio z lipidami, dzięki zdolności wiązania fosfolipidów aminowych. W GPA część polisacharydowa stanowi około 60% jej cząsteczki (ok. 100 reszt cukrowych), na którą składa się 15 czterocukrowych łańcuchów O-glikozylowanych (z kwasem siałowym) i jeden rozbudowany łańcuch N-glikozylowany w pozycji Asn26 [7]. Nieco inna jest cząsteczka GPB: ma 11 łańcuchów O-glikozylowanych, nie ma natomiast krótkiego fragmentu białka z miejscem N-glikozylacji. Glikoforyna C (GPC, *glycophorin C*) zawiera 12 miejsc O-glikozylacji i jedno N-glikozylacji (Asn8), a jej odmiana — glikoforyna D (GPD, *glycophorin D*) — tylko 8 łańcuchów O-glikozylowanych. Ze względu na duży udział w cząsteczce ujemnie naładowanych oligosacharydów (reszty kwasu siałowego) glikoforyny cechuje zmniejszona ruchliwość w SDS-PAGE. Białka te są widoczne na elektroforetogramie dopiero po wybarwieniu kwasem nadjodowym i odczynnikiem Schiffa (PAS, *periodic acid-Schiff*). Dzięki ujemnie naładowanej powierzchni błony erytrocyty odpychają się wzajemnie, mają też utrudniony kontakt z innymi krwinkami, komórkami śródłonka i mikroorganizmami [35]. Wykazano, że łańcuchy cukrowe zawierające kwasy siałowe na GPC i GPA są receptorami dla antygenów EBA140 i EBA175 (*erythrocyte binding antigen*) z *P. falciparum*, co umożliwia wtargnięcie tego pasożyta do wnętrza krwinek [37]. Łańcuchy cukrowe glikoforyn są nośnikami antygenów gru-

powych ABH [38]. Ponadto, na GPA znajdują się antygeny M i N, na GPB — antygeny S i s, a na glikoforynach C i D — antygen grupowy Gerbich [7, 38]. Istotna dla stabilności, odkształcalności błony oraz kształtu erytrocytów jest GPC, ponieważ jej cytoplazmatyczna domena oddziałuje z białkami kotwiczącymi cytoszkielek (białka 4.1R i p55). Funkcja pozostających glikoforyn nie jest jasna. Podczas starzenia się erytrocyty tracą ujemny ładunek wraz z resztami kwasów siałowych z glikoforyn, co jest sygnałem do ich usunięcia z krążenia [39].

Objętość krwinek czerwonych i stan ich uwodnienia są regulowane przez wewnątrzkomórkowe stężenie jednowartościowych kationów [1, 40]. W prawidłowych erytrocytach stężenie jonów sodu (Na^+) jest utrzymywane na niskim (6–8 mM), a potasu (K^+) na wysokim poziomie (102–130 mM), natomiast w osoczu odwrotnie: Na^+ występuje na wysokim (140–150 mM), a K^+ na niskim poziomie (4–5 mM). Za pasywny przepływ jonów (gradientowy, bez zużycia energii) przez dwuwarstwę lipidową odpowiadają białka błonowe: kotransportery K^+/Cl^- i $\text{Na}^+/\text{K}^+/\text{2Cl}^-$, wymienniki jonów Na^+/H^+ i $\text{Na}^+/\text{Mg}^{2+}$ oraz kanały K^+ aktywowane zwiększeniem wewnątrzkomórkowego stężenia Ca^{2+} , czyli tak zwane kanały Gardosa [41]. Mały (5–10%) pasywny wyciek potasu i napływ sodu w erytrocytach są równoważone poprzez aktywny transport, gdzie dwa jony potasu są transportowane do wnętrza komórki za każde trzy jony sodu z niej usunięte. Dzieje się to dzięki wbudowanej w błonę pompie sodowo-potasowej, która jest zależna od ATP (ATPaza Na^+/K^+). Pompa sodowo-potasowa składa się z trzech podjednostek α , β i γ , gdzie podjednostka α odpowiada za przyłączenie ATP i jest wrażliwa na ouabainę (glikozyd nasercowy). Jeśli przepuszczalność błony dla kationów wzrasta, ATPaza Na^+/K^+ częściowo kompensuje zmiany w ich stężeniu. Przy dużych zmianach stężeń, kiedy pompa nie jest w stanie wyrównać stężeń obu jonów, dochodzi do zmian objętości krwinek. Wzrost zawartości kationów zwiększa napływ wody do krwinek i powoduje zwiększenie ich objętości, a spadek — odwodnienie i obkurczenie krwinek. Ponadto erytrocyty pęcznieją, gdy napływ sodu przewyższa wyciek potasu, a obkurczają się, gdy wyciek potasu na zewnątrz przewyższa napływ sodu. Zmiany w uwodnieniu erytrocytów wpływają na ich kształt, średnie stężenie hemoglobiny (MCHC, *mean corpuscular hemoglobin concentration*), wrażliwość na zmiany osmotikum oraz zdolności deformacyjne [1].

W osoczu stężenie jonów wapnia (Ca^{2+}) jest na wysokim, natomiast we wnętrzu erytrocytów — na bardzo niskim poziomie (20–50 nM) [42, 43]. Wbu-

dowana w błonę erytrocytów pompa wapniowa (ATPaza Ca^{2+}), którą aktywuje kompleks kalmodulina- Ca^{2+} , zapobiega akumulacji jonów wapnia, które pasywnie napływają do wnętrza krwinek ze środowiska. W obecności jonów Mg^{2+} i przy zużyciu jednej cząsteczki ATP jony Ca^{2+} są usuwane z krwinek i jednocześnie do ich wnętrza są wprowadzane jony H^+ . Wysokie wewnątrzkomórkowe stężenie Ca^{2+} wywołuje wiele niekorzystnych reakcji prowadzących do powstawania echinocytów, egzocytozy, aktywacji enzymów (m.in. kalpainy), proteolizy, degradacji białek, odwodnienia i zmniejszenia odkształcalności błony [3].

W błonie erytrocytów występują także białka odpowiedzialne za transport mocznika, które jednocześnie jest nośnikiem antygenów grupowych JK (Kidd) [7]. Glukoza — najważniejsze źródło energii dla krwinek — jest wprowadzana do wnętrza krwinek za pośrednictwem glikoproteiny zwanej transporterem glukozy 1 (GLUT1, *glucose transporter 1*). Białko to charakteryzuje się wysoką ekspresją w błonach ludzkich erytrocytów (200 000 kopii, co stanowi 10% białek błonowych). Na jego cząsteczkę składa się 12 transbłonowych segmentów peptydowych, pełniących funkcję kanału. Oprócz transportu glukozy GLUT1 ma także zdolność przenoszenia przez błonę utlenionej formy witaminy C [44]. Ostatnie badania dostarczyły dowodów na udział innego białka błonowego — stomatyny (białko prążka 7.2) w preferencyjnym transporcie przez GLUT1 kwasu dehydroaskorbinowego. W przypadku niedoboru stomatyny w błonie (*patrz* stomatocytoza wrodzona) transport tego związku jest zmniejszony o 50%, natomiast glukozy znacznie podwyższony [45]. Wydaje się także, że cytoplazmatyczna domena GLUT1 ma powiązanie z białkami cytoszkieletu przez oddziaływania z dematyną i adducyną [46].

Woda może swobodnie przenikać przez błonę erytrocytów. Wykazano jednak, że istnieje białko błonowe, akwaporyna 1 (AQP1, *aquaporin 1*), zawierające domenę transbłonową 6-krotnie przenikającą dwuwarstwę lipidową, która stanowi kanał wodny w błonie erytrocytów. Akwaporyna 1 występuje w postaci homotetramerów. Uważa się, że 85% wody przenika do wnętrza krwinek za pomocą tych kanałów. Kierunek transportu wody zależy od gradientu osmotycznego. Wydaje się, że AQP1 może mieć również związek z transportem O_2 i CO_2 . Białko to jest nośnikiem antygenów układów grupowych: AB0 i Colton (Co^a i Co^b) [7, 47]. Fenotyp Colton_{mmll} charakteryzuje się znacznie ograniczoną przepuszczalnością błon erytrocytów, zarówno dla wody, jak i CO_2 [48, 49].

Przykładem białek peryferycznych są te związane z powierzchnią zewnętrzną błony za pomocą GPI, swoistej „kotwicy” lipidowej, która jest integralną częścią błony. Do białek związanych z GPI (GPI-AP) erytrocytów należą między innymi: czynnik przyspieszający rozpad (CD55), CD58 (*lymphocyte function-associated antigen-3*), błonowy inhibitor reaktywnej lizy (CD59) oraz acetylocholinoesteraza. Utrata zdolności do syntezy GPI (w wyniku somatycznej mutacji w genie *PIG-A*) prowadzi do niedoboru tych białek oraz zwiększenia podatności krwinek na atak białek kompleksu dopełniacza i jest przyczyną nocnej napadowej hemoglobinurii [50].

Białka cytoszkieletu

Po wewnętrznej stronie dwuwarstwy lipidowej znajduje się sieć białek pełniących funkcję cytoszkieletu. Jego zadaniem jest utrzymywanie kształtu krwinki oraz jej zdolności deformacyjnych, stabilności błony, a także ograniczenie dyfuzji białek integralnych w dwuwarstwie (np. ruchliwości lateralnej AE1) [3]. Odwracalność zmian kształtu erytrocyty zawdzięczają procesom fosforylacji i defosforylacji białek wchodzących w skład cytoszkieletu: spektryny β , ankiry, białka 4.1R, adducyny i dematyny. Podstawowymi białkami należącymi do tego „rusztowania” dla błony są spektryny (podjednostki α i β), białko 4.1R oraz aktyna, którym towarzyszy wiele innych białek. Sieć włókien spektryny jest związana z integralnymi białkami błony (AE1 i GPC) za pomocą białek kotwiczących, do których należą ankiry oraz białko 4.2. Pionowe oddziaływania białek cytoszkieletu z białkami i lipidami dwuwarstwy są niezbędne do stabilizacji błony, ponieważ zapobiegają utracie jej fragmentów w postaci mikrocząstek (*microvesicles*), zwanych również mikrocząstkami (*microparticles*) [51].

Spektryny są kluczowym elementem cytoszkieletu wszystkich komórek. W erytrocytach stanowią 25–30% wszystkich białek błon i 75% białek cytoszkieletu. Każdy łańcuch spektryny składa się z powtarzalnych 106 aminokwasowych jednostek, powstałych z potrójnych segmentów o strukturze α -helisy, połączonych ze sobą krótkimi odcinkami niehelisowymi. Tak zbudowany łańcuch wykazuje znaczną elastyczność. Łańcuch α spektryny składa się z 20 pełnych jednostek i 1 niepełnej, natomiast łańcuch β tylko z 16 pełnych jednostek i 1 niepełnej. Każdy heterodimer ($\alpha\beta$) spektryny tworzą lekko przeplatające się łańcuchy α i β , które są związane niekowalencyjnie w kilku punktach. W heterodimerze łańcuchy są do siebie przeciwstawne — C-koniec spektryny α oddziałuje z N-końcem spektryny β [52]. Na C-końcu łańcucha β znajdują się

miejsca fosforylacji dimeru (ufosforylowana „głowa”), odpowiedzialne za oddziaływanie z kolejnym dimerem. Oddziaływania między dimerami nie są statyczne, lecz dynamiczne, co warunkuje odkształcalność krwinek. Powstające tetramery ($\alpha 2\beta 2$) spektryny mają długość około 200 nm. Poziome oddziaływania między „głowami” tetramerów prowadzą do oligomeryzacji łańcuchów spektryny, a w konsekwencji do powstania silnej i elastycznej sieci odpornej na znaczne rozciąganie i obkurczanie zależnie od warunków osmotycznych i mechanicznych środowiska, w jakim znajdują się erythrocyty [53]. Poziome oddziaływania między dimerami są niezbędne do utrzymywania integralności cytoszkieletu. W prawidłowych krwinkach tetramery (50%) przeważają nad dimerami (5%); zaburzenie tej proporcji prowadzi do destabilizacji cytoszkieletu, a nawet do fragmentaryzacji krwinek, na przykład wskutek zmian w stopniu ufosforylowania spektryny β [41].

Łańcuchy spektryny β (w pobliżu C-końca) mają domenę wiążącą ankiryne — białko o strukturze globularnej. Ankiryne stanowi około 5% wszystkich białek błony, występuje w niej w kilku izoformach (2.1, 2.2, 2.3, 2.6) [4]. Dominującą, zwłaszcza w młodych krwinkach, jest izoforma 2.1. Zadaniem tego białka jest podczepienie („zakotwiczenie”) cytoszkieletu do dwuwarstwy lipidowej poprzez oddziaływanie zarówno z tetramerami AE1, jak i włóknami spektryny [54]. To połączenie jest najistotniejsze w utrzymywaniu stabilności błony i integralności krwinki. Nieufosforylowana ankiryne preferuje tetramery i oligomery spektryny nad dimerami. Po fosforylacji białko to wiąże się tylko z dimerami, natomiast traci powinowactwo do AE1. Drugim białkiem biorącym udział w zakotwiczeniu cytoszkieletu spektrynowego jest białko 4.2 (*band 4.2*), które stanowi około 5% białek błonowych. Jest to białko wiążące ATP, które, z jednej strony, oddziałuje z domeną cytoplazmatyczną AE1, z drugiej zaś — z ankiryne (prawdopodobnie także ze spektryną i lipidami wewnętrznej warstwy błony erythrocytu). Ponadto białko 4.2 stabilizuje w dwuwarstwie białka z kompleksu Rh (głównie CD47). Wykazano, że obecność AE1 jest niezbędna do wbudowania białka 4.2 w błonę erythrocytów, a niedobór tego białka transbłonowego prowadzi do znacznej redukcji białka 4.2. Podobnie niedobór ankiryne przyczynia się do wtórnego niedoboru białka 4.2 [54]. Bezpośrednie oddziaływania tetramerów AE1 z ankiryne, białkiem 4.2, GPA i innymi białkami obecnie opisuje się jako „kompleks ankiryne” [2, 22, 55, 56].

W miejscu połączenia „głów” heterodimerów spektryny (N-koniec łańcucha β) przyłączony jest kompleks białek wiążących (*junctional complex*).

Należą do niego: aktyna, białko 4.1R (*band 4.1R*), białko p55, adducyna (Add), tropomiozyna (Tpm, białko 7), tropomodulina (Tmod) oraz dematyna (białko 4.9) [57]. Z kompleksem tych białek są powiązane GPC, dimery AE1 oraz białka Rh [22]. Aktyna β (5,5% białek błonowych, białko 5) występuje w postaci krótkich (33–37 nm długości) podwójnych helis F-aktyny, tak zwanych protofilamentów złożonych z około 13 monomerów [58, 59]. Stan spolimeryzowania aktyny jest istotny dla elastyczności błony; zahamowanie polimeryzacji ją zwiększa, zaś zwiększona polimeryzacja nadaje błonie sztywność. Za polimeryzację i depolimeryzację aktyny odpowiadają towarzyszące jej białka. Dematyna łączy cząsteczki aktyny w protofilamenty. Te z kolei stabilizowane są przez heterodimery tropomiozyny, które wiążą po 6–8 monomerów aktyny. W stabilizacji F-aktyny uczestniczy także tropomodulina poprzez oddziaływanie z tropomiozyną w stosunku 2:1. Heterodimery $\alpha\beta$ adducyny (1% białek błon) regulują długość powstałych filamentów, przyłączając się do końców F-aktyny (*F-actin capping*) oraz wiążąc je z łańcuchami spektryny. Adducyna stanowi również pomost łączący kompleks spektrynowo-aktynowy z dimerami AE1. Funkcję Add kontroluje kompleks Ca^{2+} –kalmulina [60]. Wykazano, że fosforylacja Add prowadzi do dysocjacji łańcuchów spektryny i aktyny, zaburzając stabilność cytoszkieletu [61].

Pojedynczy protofilament aktyny wiąże się z pięcioma lub sześcioma końcami tetramerów spektryny, nadając włóknom spektrynowym strukturę sieci, pokrywającej od wewnątrz około 65% powierzchni błony. W przypadku niedoboru łańcuchów α lub β spektryny dochodzi do zaburzeń w tej uporządkowanej strukturze heksagonalnej [62], co przyczynia się do utraty dwuwklęsłego kształtu oraz zmniejszenia zdolności deformacyjnych błon erythrocytów. Każde połączenie aktyna–spektryna jest stabilizowane przez silnie ufosforylowaną glikoproteinę, białko 4.1R, zlokalizowaną po cytoplazmatycznej stronie błony komórkowej erythrocytów [4]. Białko to wiąże się ściśle ze spektryną β w miejscu wiązania aktyny, a ponadto wiąże się z białkiem p55, GPC i AE1. Wykazuje również powinowactwo do PS. Obecność białka 4.1R stabilizuje GPC w dwuwarstwie lipidowej. Fosforylacja białka 4.1R obniża jego powinowactwo do spektryny i aktyny, natomiast defosforylacja (np. przy spadku poziomu ATP) — zwiększa je, prowadząc do zwiększenia stabilności kompleksów spektryna–aktyna i regulując w ten sposób mechaniczną stabilność błon oraz zdolności deformacyjne erythrocytów [41]. Na funkcję białka 4.1R wpływają 4,5-difosforan fosfatydyloinozytolu oraz stężenie wolnego 2,3-difosfoglicerynianu

Tabela 3. Podłoże genetyczne defektów białkowych w sferocytozie wrodzonej według danych z Europy**Table 3.** Gene defects of membrane proteins in hereditary spherocytosis in European populations

Uszkodzony gen	Częstość występowania	Typ dziedziczenia	Najczęstsze mutacje	Redukcja białek	Rozmaz
<i>ANK1</i>	30–60%	Dominujące/ /rzadziej recesywne (<i>de novo</i>)	Typu <i>null</i> (zmiany fazy odczytu, nonsensowne)	15–50% Ankiryna i spektryna	Sferocyty
<i>SLC4A1</i>	20–30%	Dominujące/ /bardzo rzadko recesywne	Mutacje prywatne (zmiany sensu lub fazy odczytu)	15–40% AE1 i białko 4.2	Sferocyty, krwinki w kształcie grzybków
<i>SPTB</i>	15–30%	Dominujące (czasem <i>de novo</i>)	Typu <i>null</i> (zmiany fazy odczytu, nonsensowne, splicingu)	15–40% Spektryna α i β	Sferocyty, 5–10% akantocytów
<i>SPTA1</i>	< 5%	Recesywne	α^{LEPRA} (splicingu) + + <i>null</i> (zmiany sensu)	50–75% Spektryna α i β^*	Sferocyty, krwinki obkurczone, poikilocyty
<i>EPB42</i>	\leq 1%	Recesywne	Zmiany sensu, splicingu	95–100% Białko 4.2*	Sferocyty, owalostomatocyty
Nieznany	7–10%	?	?	Niewykrywalna	?

*Dotyczy homozygot

(2,3-DPG, 2,3-diphosphoglycerate) [63]. W erytrocytach białko to występuje w dwóch izoformach 4.1a i 4.1b, różniących się masą cząsteczkową (odpowiednio 80 i 78 kDa). Frakcja białka 4.1a dominuje w starszych krwinkach (efekt deamidacji Asp502) [64, 65]. W talasemiach i niedokrwistości sierpowatokrwinkowej pod wpływem stresu oksydacyjnego może dochodzić do zaburzeń w oddziaływaniach między białkiem 4.1R a spektryną, w wyniku których erytrocyty tracą fragmenty dwuwarstwy lipidowej w postaci mikropęcherzyków [66]. Białko p55 występuje w postaci dimerów. Jego rolą są oddziaływania z białkiem 4.1R i cytoplazmatyczną domeną GPC. Zaburzenia we wzajemnych oddziaływaniach spektryny, białka 4.1R i GPC są przyczyną zmniejszonej odkształcalności krwinek.

Sferocytoza wrodzona

Występowanie i podłoże molekularne

Najczęstszą wrodzoną niedokrwistością hemolityczną jest sferocytoza wrodzona (HS, *hereditary spherocytosis*), zwana inaczej sferocytozą dziedziczną lub chorobą Minkowskiego-Chauffarda. Najwięcej osób z tą chorobą jest w Europie Północnej i Ameryce Północnej (1: 2000). Sferocytoza wrodzona występuje również w innych regionach świata [67]. Po raz pierwszy, w 1871 roku, opisali ją dwaj belgijscy lekarze, Vanlair i Masius, jako *de la microcythémie*, na podstawie zaobserwowania w mikroskopie świetlnym małych, sferoidalnych krwinek

pochodzących od matki i córki z objawami żółtaczki, której towarzyszyła splenomegalia [4]. Obecnie wiadomo, że podłoże molekularne powstawania sferocytów może być bardzo zróżnicowane. Defekt najczęściej dotyczy spektryny lub ankiryny, choć może dotyczyć też białka 4.2 oraz związanego z cytoszkieletem białka błonowego AE1 [68].

Bardzo różne molekularne mechanizmy prowadzą do takich samych niedoborów białkowych. Ponadto mutacja w genie jednego białka często wywołuje wtórny niedobór innych białek. Na przykład, obecność ankiryny warunkuje stabilność włókien spektryny. Konsekwencją jej niedoboru jest obniżenie wiązania do błony prawidłowo zsyntetyzowanych łańcuchów spektryny [1]. Opisano mutację *Walsrode* w genie *ANK1* dotyczącą domeny ankiryny odpowiedzialnej za przyłączenie do AE1. Mutacja ta w błonach erytrocytów osobników homozygotycznych powoduje przede wszystkim niedobór AE1 (28%), lecz także, choć mniejszy, niedobór ankiryny i spektryny [69]. Podobnie zmniejszona pula spektryny wpływa na redukcję innych białek cytoszkieletu, głównie aktyny i białka 4.1R, a niedostateczna liczba cząsteczek AE1 powoduje zmniejszenie liczby miejsc wiążących dla białka 4.2 i, w konsekwencji, jego częściowy niedobór (tab. 3). Także inne białka, głównie należące do makrokompleksu AE1–Rh, są na niższym poziomie ekspresji [30]. Obecnie uważa się, że za wtórne niedobory białkowe mogą odpowiadać zaburzenia w procesie dojrzewania erytrocytów. W badaniach na mysich

erytroblastach z niedoborem ankiryiny wykazano, że część puli białek z kompleksu ankiryiny (AE1, GPA, RhAG) jest usuwana wraz z jądrem komórkowym [70].

Sferocytoza wrodzona, mimo różnego podłoża, na ogół dziedziczy się jako cecha dominująca (75%), rzadziej jako recesywna (25%). Zachorowania wskutek nowych spontanicznych mutacji stanowią około 12%, w pozostałych przypadkach obserwuje się rodzinne występowanie tej membranopatii. Większość mutacji ma charakter prywatny lub występuje sporadycznie, zaledwie u kilku rodzin. Mutacje typu *null* są dziedziczone w sposób dominujący. Defektywnego białka nie wykrywa się w krwinkach, a u heterozygot obserwuje się jedynie białko będące produktem kompensacyjnej aktywności prawidłowego allelu. W takich przypadkach w SDS-PAGE widoczna jest 15–50-procentowa redukcja białka. Homozygotyczna postać takich mutacji jest prawdopodobnie letalna. W ten sposób najczęściej są dziedziczone mutacje w genie ankiryiny, spektryny β i AE1. Wyjątek stanowią trzy mutacje w genie *SLC4A1* (*Coimbra*, *Courcouronnes* i *Neapolis*). Nawet przy ich homozygotycznym występowaniu jest zachowana inkorporacja niewielkiej ilości defektywnego białka AE1 w błonę. Mutacje nie są letalne, lecz powodują bardzo ciężki, zagrażający życiu przebieg kliniczny choroby. W przypadku ankiryiny i spektryny β zdarzają się mutacje *de novo*, które mogą być dziedziczone w sposób dominujący lub recesywny.

Mutacje dotyczące spektryny α są dziedziczone recesywnie. Ponieważ synteza łańcuchów α spektryny jest 3–4-krotnie wyższa niż łańcuchów β , defekt dotyczący tylko jednego allelu spektryny α nie wpływa na powstawanie prawidłowych tetramerów. Na przykład, mutacja α^{LEPRA} (powodująca obniżoną syntezę łańcuchów spektryny α) u heterozygot nie powoduje objawów klinicznych. Jednak w przypadku złożonej heterozygoty, u której występuje α^{LEPRA} łącznie z inną mutacją wywołującą niską ekspresję spektryny α w pozycji *trans*, dochodzi do głębokich zaburzeń w cytoszkielecie i poikilocytozy w rozmazie krwi obwodowej [71]. Mutacje w genie *EPB42* (częste w populacji japońskiej) również podlegają recesywnemu sposobowi dziedziczenia, dlatego redukcja białka 4.2 (nawet do 100%) oraz defekty w cytoszkielecie występują jedynie u homozygot i złożonych heterozygot [54].

U 7–10% pacjentów z objawami HS nie wykrywa się defektu białek błon erytrocytów na poziomie biochemicznym [72]. Być może, za tą niedokrwiistość hemolityczną mogą odpowiadać mutacje w genach kodujących inne białka niż wcześniej wymienione. Wyniki badań na myszach sugerują, że

mutacje w genach kodujących Add również mogą być przyczyną HS [73, 74].

Patofizjologia

Zaburzenia we wzajemnych pionowych oddziaływaniach między spektrynami, ankiryną, białkiem 4.2 i białkiem błonowym AE1 prowadzą do niestabilności cytoszkieletu i utraty jego heksagonalnej struktury. Fragmenty błony, które nie mają wystarczającej liczby powiązań z cytoszkieletem, ulegają uwolnieniu do osocza w postaci pęcherzyków lipidowych pozbawionych spektryny [53]. Takie lipidowe mikrocząstki mogą zawierać białka błonowe, między innymi AE1 i antygeny grupowe. W przypadku niedoboru AE1 prawidłowy cytoszkielet ma mniej miejsc przyczepu do błony, co również przyczynia się do uwalniania fragmentów dwuwarstwy lipidowej. Utrata fragmentów błony w postaci mikropęcherzyków następuje już na poziomie retikulum [75–77]. W konsekwencji z dwuwklesłych dysków powstają sferocyty o zmniejszonym stosunku powierzchni do objętości, co powoduje obniżoną elastyczność oraz zmniejszoną oporność osmotyczną *in vitro*. Skład lipidowy oraz asymetria błony w sferocytach nie zmieniają się [78].

Wykazano też, że w sferocytach dochodzi do zwiększonej wrażliwości komórek na stres oksydacyjny, a w konsekwencji — do wtórnych zmian w białkach błonowych (w tym w białkach związanych z tratwami lipidowymi), zwiększonego wiązania składników cytoplazmy, takich jak zdenaturowana Hb czy hemichromy do cytoszkieletu spektrynowego oraz autologicznych przeciwciał typu IgG do błon [79, 80]. Defekty cytoszkieletu wywołują też wiele zmian w metabolizmie krwinek. Między innymi podwyższona jest aktywność ATPazy Na^+/K^+ , zmniejsza się kotransport jonów K^+/Cl^- i obserwuje się zwiększony pasywny napływ Na^+ i wyciek K^+ prowadzący do odwodnienia krwinek [81, 82]. Wzrasta zapotrzebowanie na ATP (podwyższona aktywność enzymów glikolitycznych), maleją natomiast wewnątrzkomórkowe pH oraz stężenie 2,3-DPG.

Sferocyty mają utrudniony pasaż przez zatoki śledziony, dlatego są w nich zbyt długo zatrzymywane. Wykazano, że ich pobyt w śledzionie trwa 30–300 razy dłużej niż prawidłowych krwinek [69]. Część krwinek pod wpływem wolnych rodników, niskiego pH oraz niskich stężeń glukozy i ATP całkowicie ulega hemolizie. Inne krwinki (opsonizowane autologicznymi przeciwciałami IgG) są przedwcześnie niszczone na drodze fagocytozy przez makrofagi [65, 83]. Pozostałe krwinki przeżywiają w nieprzyjnym środowisku mikrokrążenia śledzionowego i, po uwolnieniu mikropęcherzyków

Tabela 4. Kliniczna klasyfikacja sferocytozy wrodzonej
Table 4. Clinical classification of hereditary spherocytosis

	Postać choroby			
	Łagodna	Umiarkowana	Umiarkowanie ciężka	Ciężka
Częstość występowania	15–25%	60–70%	Ok. 10%	3–4%
Hemoglobina [g/dl]	11,0–15,0	8,0–11,5	6,0–8,0	< 6,0
Retikulocyty (%)	3–8	≥ 8	≥ 10	≥ 10
Bilirubina [mg/dl]	1–2	≥ 2	≥ 2–3	≥ 3
Oporność osmotyczna	Prawidłowa lub nieznacznie obniżona	Obniżona	Wyraźnie obniżona	Znacznie obniżona
Rozmaz	Prawidłowy lub pojedyncze sferocyty	Pojedyncze sferocyty	Liczne sferocyty	Mikrosferocytoza oraz poikilocytoza
Transfuzje*	0–1	0–2	≥ 3	Systematyczne
Splenektomia	Niekonieczna	Zwykle niekonieczna	Niezbędna (> 5. rz.)	Niezbędna (> 2–3 rz.)

*Nie wliczono transfuzji wykonywanych podczas przełomu aplastycznego i transfuzji wymiennych w okresie noworodkowym

blonowych, wracają do krążenia w postaci mikrosferocytów o znacznie zmniejszonej oporności osmotycznej i ostatecznie również ulegają zniszczeniu. Wszystkie te procesy prowadzą do niedokrwistości hemolitycznej [67].

Objawy kliniczne

Sferocytoza wrodzona może występować w zróżnicowanych postaciach klinicznych — od łagodnej, niewymagającej leczenia, po ciężką, ujawniającą się już w okresie noworodkowym w formie ciężkiej żółtaczki i niedokrwistości wymagającej regularnych przetoczeń krwi, a nawet jako uogólniony obrzęk płodu (*hydrops fetalis*) [84]. Kliniczną klasyfikację HS przedstawiono w tabeli 4. Podstawowe cechy kliniczne choroby (o różnym stopniu nasilenia) to niedokrwistość, żółtaczka i splenomegalia.

Bezobjawowi nosiciele HS są zazwyczaj rodzicami pacjentów z objawami choroby. U nosicieli nie obserwuje się żadnych symptomów lub tylko nieznaczną retikulocytozę (1,5–3%), lub nieznacznie obniżone stężenie haptoglobiny w surowicy, ewentualnie kilka sferocytów w rozmazie oraz nieznacznie zmniejszoną inkubowaną oporność osmotyczną [69]. Na podstawie badań przesiewowych oporności osmotycznej na grupie dawców z Niemiec i Norwegii szacuje się, że nosicielstwo recesywnych genów HS dotyczy około 1% populacji europejskiej [85].

W łagodnej postaci choroby (20–30% przypadków) nieznacznej hemolizie nie towarzyszy niedokrwistość, ponieważ szpik jest w stanie całkowicie skompensować ciągłe niszczenie krwinek, wzmagając erytropoezę nawet 6–8-krotnie. Stężenie erytropoetyny w surowicy tych pacjentów jest 2-krot-

nie podwyższone w stosunku do wartości prawidłowych [86]. Tylko 2/3 pacjentów z łagodną postacią choroby ma sferocyty we krwi obwodowej [69]. Nie obserwuje się u nich wcale lub stwierdza się tylko nieznaczną splenomegalie. Pacjenci z tej grupy pozostają często bez rozpoznania przez długie lata. Niekiedy rozpoznanie zostaje ustalone przy okazji epizodu hemolitycznego lub aplastycznego wywołanego infekcją, na przykład parwowirusem B19 [87], wirusem Epstein-Barr [88] czy grypy [89] lub też występującego pod wpływem innych czynników, takich jak ciąża [90] czy nadmierny wysiłek fizyczny [67].

Najczęstszą formą HS jest jej postać umiarkowana (60–75%) z łagodną lub umiarkowaną niedokrwistością (Hb 8–11 g/dl), przewlekłą hemolizą, retikulocytozą zwykle przekraczającą 8% i z charakterystycznymi sferocytami w rozmazie krwi obwodowej. Żółtaczka pojawia się sporadycznie u połowy pacjentów, zazwyczaj w związku z infekcją wirusową [67].

Umiarkowanie ciężka HS obejmuje niewielką grupę pacjentów z niższym stężeniem Hb (6–8 g/dl), wyższą retikulocytozą (często > 15%) i bilirubinemią przekraczającą 3 mg/dl [69]. Pacjenci z tej grupy okresowo wymagają leczenia koncentratami krwinek czerwonych (kcz). Stężenie erytropoetyny w surowicy u tych chorych jest nawet 8-krotnie podwyższone [86].

Ciężka postać HS (3–4% wszystkich przypadków) charakteryzuje się głęboką, zagrażającą życiu niedokrwistością hemolityczną, która wymaga regularnego przetaczania kcz [67]. U dzieci bez splenektomii i niepoddawanych systematycznym przetoczeniom obserwuje się zahamowanie wzrostu oraz

opóźnienie dojrzewania płciowego [69]. Ponadto w ciężkiej postaci HS mogą występować wady wrodzone, takie jak opóźnienie rozwoju psychofizycznego, zmiany kostne (wieżowata czaszka, gotyckie podniebienie oraz mikrooftalmia) oraz hepatosplenomegalia związane z pozaszpikową erytropoezą [67].

Rodzaj defektu molekularnego w HS wpływa na morfologię erytrocytów oraz kliniczne objawy choroby. Wydaje się, że mutacje dziedziczne recesywne powodują cięższe objawy niż dziedziczne dominująco [72]. Najczęstszy złożony niedobór ankiryiny i spektryny, wywołany mutacjami w genie *ANK1*, daje typowy obraz, od łagodnej do umiarkowanego ciężkiej HS. Im głębszy niedobór ankiryiny, tym większy wtórny niedobór spektryny i cięższy przebieg kliniczny [67].

Mutacje w genie *SPTB* odpowiadają za niedokrwistość łagodną do umiarkowanej. W tym przypadku w rozmazie krwi obwodowej, obok wyraźnej sferocytozy, obserwuje się 8–15% małych akantocytów bez centralnego przejaśnienia, tak zwanych krwinek kolczystych [91]. Złożenie dwóch mutacji w genie *SPTA1* (α^{LEPRA} plus inna mutacja) jest częstą przyczyną ciężkiej, dziedzicznej recesywnie sferocytozy. W rozmazie krwi pacjentów obserwuje się liczne sferocyty i mikrosferocyty; mogą się pojawiać krwinki kolczyste i poikilocyty. Natomiast homozygotyczna postać spektryny α^{LEPRA} ma nieco łagodniejszy przebieg [69].

Mutacje w *SLC4A1* dziedziczone w sposób dominujący najczęściej wywołują łagodną, dobrze skompensowaną hemolizę. Zdarzają się przypadki rozpoznania tego defektu dopiero u osób po 50. roku życia [71]. Cechą charakterystyczną dla defektów w tym białku jest występowanie krwinek w postaci grzybków (1–2%) u pacjentów niepoddanych zabiegowi splenektomii [53, 92]. Opisano pojedyncze przypadki homozygotycznej postaci HS wywołanej mutacjami *SLC4A1* [32]. Mutacja $AE1^{Coimbra}$ (prawie całkowity brak wbudowywania zmutowanego białka w błonę) spowodowała ciężką postać choroby z głęboką niedokrwistością i obrzękiem płodowym, a także dRTA, której objawami były: kwasica metaboliczna, wapnica nerek, hipokaliemia, hiperchloremia i zrzesztnienie kości [30, 93]. Podobne, lecz łagodniejsze objawy wywołała homozygotyczna postać mutacji $AE1^{Courcouronnes}$. Wykazano, że jedynie około 35% zmutowanego białka było wbudowywane w błonę erytrocytów [94]. Mutacja $AE1^{Neapolis}$ u homozygoty wywołała ciężką HS, natomiast nie obserwowano żadnych zaburzeń w nerkach, ponieważ mutacja spowodowała delecję początkowego fragmentu N-końca białka $AE1$, który nie występuje w izoformie nerkowej. W SDS-PAGE błon ery-

trocytów wykryto jedynie 12% białka $AE1^{Neapolis}$, do którego nie była zdolna się przyłączyć aldolaza [95].

Najczęstsza mutacja w genie *EPB42*, opisywana jako 4.2^{Nippon} , u homozygot wywołuje atypową postać HS z owalostomatocytami w rozmazie [96]. Natomiast u złożonych heterozygot (4.2^{Nippon} plus inna mutacja w genie *EPB42*) objawy choroby są typowe dla HS [97–99].

Do najczęstszych powikłań w przebiegu HS zalicza się kamice pęcherzyka żółciowego lub dróg żółciowych oraz okresowe pogłębianie się niedokrwistości w wyniku przełomów hemolitycznych i aplastycznych.

U noworodków z hiperbilirubinemią istnieje znaczne ryzyko żółtaczkii jąder podkorowych mózgu (*kernicterus*), które wiąże się ze współistniejącym zespołem Gilberta [100, 101]. Po okresie noworodkowym u pacjentów z HS żółtaczka nie jest już tak nasiloną. Zaostrza się okresowo, towarzysząc zmęczeniu po wysiłku fizycznym, ekspozycji na zimno, stresowi emocjonalnemu, infekcjom (zwłaszcza wirusowym), a także u kobiet w ciąży. Kamica pęcherzyka żółciowego jest bardzo częstym powikłaniem już w okresie dziecięcym; w ultrasonografii jest obserwowana od 4.–13. roku życia [102]. Ryzyko występowania kamicy wzrasta z wiekiem i dotyka 40–80% dorosłych z HS, zazwyczaj w 2.–3. dekadzie życia. U pacjentów z łagodną postacią choroby kamica jest najczęściej jej pierwszym objawem. Ryzyko zapadalności na kamice wzrasta 4–5-krotnie przy współistnieniu w postaci homozygotycznej mutacji w genie *UGT1A1* (zespół Gilberta) [103].

Pogłębianie się niedokrwistości dotyczy zwłaszcza kobiet w ciąży, u których następują wzrost objętości krwi oraz przyspieszona hemoliza. Ponadto niedokrwistość pogłębia się w stanach gorączkowych, najczęściej wywołanych niespecyficznymi infekcjami wirusowymi. Zakażenie parwowirusem B_{19} może prowadzić do przełomu hipoplastycznego lub aplastycznego. Objawiają się nie tylko obniżeniem stężenia Hb (nawet do 2–3 g/dl), ale też retikulocytopenią (< 2%) i wzrostem stężenia żelaza w surowicy. Znane są przypadki przejściowej pancytopenii wywołanej infekcją wirusem B_{19} u pacjentów z HS [87, 104]. Inną przyczyną pogłębiania się niedokrwistości jest wyczerpanie się folianów w organizmie, wykorzystywanych do wzmoczonej erytropoezy. Jednak przełomy megaloblastyczne występują rzadko — najczęściej u osób niedożywionych lub u pacjentek w ciąży ze współistniejącą chorobą wątroby. Mogą występować również u dzieci w okresie wzrostu i pacjentów po przełomie aplastycznym [67].

U pacjentów z HS, ze względu na wzmoczoną erytropoezę i nadmierne niszczenie krwinek oraz

zwiększoną absorpcję żelaza przez przewód pokarmowy, niekiedy obserwuje się hemochromatozę wtórną. Powikłanie to jest bardzo rzadkie u chorych na HS, w przeciwieństwie do chorych na niedokrwistość dyserytropoetyczną typu II (CDA II, *congenital dyserythropoietic anaemia type II*), która charakteryzuje się zbliżonymi objawami klinicznymi (przewlekłą hemolizą, splenomegalią) oraz zmniejszoną opornością osmotyczną erytrocytów i występowaniem sferocytów w rozmazie [105], a której przyczyną są zaburzenia w glikozylacji białek błonowych, w tym AE1 [15, 106, 107]. Ryzyko przeładowania żelazem różnych organów dotyczy przede wszystkim pacjentów uzależnionych od transfuzji. Znane są jednak przypadki hemochromatozy u osób dorosłych niepoddanych splenektomii lub takich, u których ten zabieg wykonano stosunkowo późno. Przeładowanie żelazem może się wiązać u tych osób z nosicielstwem genu hemochromatozy (mutacje genu *HFE*) [108–110].

Objawy HS mogą być maskowane przez schorzenia współistniejące i wpływające na wielkość i morfologię krwinek czerwonych, takie jak: niedobór żelaza, żółtaczką mechaniczną, niedobór witaminy B12 i kwasu foliowego [67]. W przypadku żółtaczki zmienia się skład lipidowy błony erytrocytów, krwinki nabierają nietypowego kształtu w rozmazie, a ponadto zmniejsza się stopień hemolizy.

Również inne wrodzone defekty krwinkowe mogą współistnieć z HS i zmieniać jej obraz kliniczny oraz parametry laboratoryjne. Przy współistnieniu sferocytozy z cechą talasemii β (heterozygoty) obserwuje się złagodzenie hemolizy [111]. Jak wcześniej wykazano, mutacja w genie kodującym globinę β (cecha talasemii β), łącznie z niedoborem AE1, prowadzi do maskowania objawów niedokrwistości, a jedynym objawem choroby jest łagodna, dobrze skompensowana hemoliza [112]. Podobnie mutacje w genie globiny α zmieniają obraz kliniczny HS [113]. Opisano przypadek współistnienia cechy talasemii α z dwiema mutacjami w genie *EPB42*, gdzie dominowała mikrocytoza [114]. Co ciekawe, w przypadku współistnienia sferocytozy z cechą sierpowatokrwinkowości (heterozygota HbAS) nie zaobserwowano maskowania objawów choroby [115]. Współistnienie asymptotycznej HS (z niedoboru spektryny) z łagodną mutacją w genie dehydrogenazy glukozy-6-fosforanowej (enzymopatia) powoduje synergistyczny efekt, ponieważ prowadzi do przewlekłej niedokrwistości hemolitycznej, znacznej retikulocytozy, mikrosferocytozy i hepatosplenomegalii [116, 117]. Natomiast łączne występowanie niedoboru białka AE1 (i wtórnego niedoboru białka 4.2) z niedoborem kinazy pirogronianowej (enzymopatia) prowadzi do przewlekłej

„niesferocytowej” niedokrwistości hemolitycznej z prawidłową opornością erytrocytów oraz z eliptycytami i krwinkami o kształcie łez w rozmazie [118].

Rozpoznanie

W większości przypadków HS stwierdzenie niedokrwistości, żółtaczki (podwyższonego stężenia bilirubiny całkowitej i niezwiązanej), splenomegalii, retikulocytozy, sferocytów w rozmazie krwi obwodowej oraz zmniejszonej oporności osmotycznej erytrocytów, przy ujemnym wyniku bezpośredniego testu antyglobulinowego i dodatnim wywiadzie rodzinnym, są wystarczającymi elementami rozpoznania HS [119].

Trudności w rozpoznaniu dotyczą zwłaszcza okresów noworodkowego i wczesnoniemowlęcego. Wykazano, że u 2/3 dzieci do 6. miesiąca życia nie dokonano prawidłowego rozpoznania, ze względu na odmienne własności erytrocytów w tym okresie [120–122]. Trudności diagnostyczne dotyczą również łagodnych (dziedziczonych recesywnie) i atypowych postaci HS, w których obraz kliniczny odbiega od typowego (np. brak sferocytów w rozmazie i prawidłowa oporność osmotyczna, objętość krwinek > 100 fl). Wyniki badań obejmujących 300 pacjentów wykazały, że u około 10% osób występowały pojedyncze sferocyty w rozmazie lub były niewykrywalne [123]. U takich chorych należy wykluczyć inne przyczyny niedokrwistości, zwłaszcza niedokrwistość autoimmunohemolityczną z ujemnym wynikiem bezpośredniego testu antyglobulinowego [124], CDA II oraz stomatocytozę wrodzoną.

W morfologii krwi u pacjentów z HS obserwuje się obniżone stężenie Hb świadczące o niedokrwistości. Należy jednak pamiętać, że ze względu na kompensacyjną aktywność szpiku u około 1/3 pacjentów nie ma niedokrwistości. Mimo utraty fragmentów błon i odwodnienia średnia objętość krwinek (MCV, *mean corpuscular volume*) zwykle pozostaje na poziomie normy ze względu na duży odsetek retikulocytów, który maskuje mikrocytozę. Anizocytoza objawia się podwyższonym wskaźnikiem zmienności objętości krwinek czerwonych (RDW, *red cell distribution width*) powyżej 14%. Przy dużym odsetku odwodnionych erytrocytów MCHC może być podwyższone do 35–38%. O hemolizie świadczą hiperbilirubinemia, wzrost aktywności dehydrogenazy mleczanowej, obniżenie stężenia haptoglobiny oraz zwiększone stężenie żelaza w surowicy. W rozmazie krwi obwodowej widoczne są sferocyty i mikrosferocyty oraz krwinki polichromatofilne. W ciężkiej postaci w rozmazie mogą występować również poikilocyty i akantocyty. Retikulocytoza osiąga poziom 5–20%.

Klasyczne testy przesiewowe w kierunku HS polegają na ocenie osmotycznych własności lub przepuszczalności błon patologicznych erytrocytów. Są oparte na pomiarze Hb uwolnionej z erytrocytów pod wpływem środowiska inkubacyjnego lub temperatury. Zmniejszona oporność osmotyczna świadczy o zwiększonym stosunku objętości do powierzchni krwinek czerwonych, a więc o obecności sferocytów we krwi pacjentów (niezależnie od przyczyny ich powstania). Najczęściej wykonywanym badaniem przesiewowym jest test oporności osmotycznej. Test ten to dobry wskaźnik ciężkości choroby i odzwierciedlenie liczby sferocytów we krwi. Jego wykonanie jest jednak pracochłonne i długotrwałe, dlatego podejmuje się próby wprowadzenia technik cytometrii przepływowej do jego wykonywania [125, 126]. Należy podkreślić, że zmniejszoną oporność osmotyczną obserwuje się tylko u 66% pacjentów z HS niepoddanych splenektomii oraz u 95% pacjentów po splenektomii [127]. Prawidłowy wynik testu oporności osmotycznej nie wyklucza więc HS [128]. Wynik pozytywny natomiast otrzymuje się także w innych niedokrwistościach hemolitycznych z obecnością sferocytów, w tym o podłożu immunologicznym. Czulszą metodą diagnostyczną jest test lizy krwinek czerwonych w zakwaszonym glicerolu (AGLT, *acidified glycerol lysis test*), jednak to badanie również jest mało specyficzne [68]. Na wynik obu testów wpływają inne parametry, takie jak: nieprawidłowy kształt krwinek czerwonych, stopień uwodnienia, retikulocytoza, stężenie żelaza, temperatura, ciąża, niewydolność nerek, toczący się proces autoimmunohemolityczny i inne czynniki hematologiczne. Dlatego testy te charakteryzują się bardzo słabą specyficznością i czułością, a spora grupa pacjentów z łagodną postacią HS lub z jej nietypowymi objawami wymaga badań dodatkowych [129]. Test kriohemolizy, w którym na erytrocyty działa zarówno środowisko hipotoniczne, jak i niska temperatura, jest czulszy i bardziej specyficzny od testów opisanych wyżej. Pozytywny wynik otrzymuje się w HS, w CDA II i niektórych przypadkach eliptycytozy wrodzonej [130].

Test EMA (*eosin-5'-maleimide*) jest badaniem przesiewowym opartym na ocenie defektów białkowych w błonie metodą cytometrii przepływowej. W badaniu wykorzystuje się barwnik fluorescencyjny EMA, który wiąże się głównie do białka AE1. Intensywność fluorescencji wyznakowanych erytrocytów odpowiada ilościowym lub jakościowym zmianom w białkach błon i cytoszkieletu poszczególnych krwinek. Test jest specyficzny dla wrodzonych niedokrwistości hemolitycznych, pozwala na wykrycie

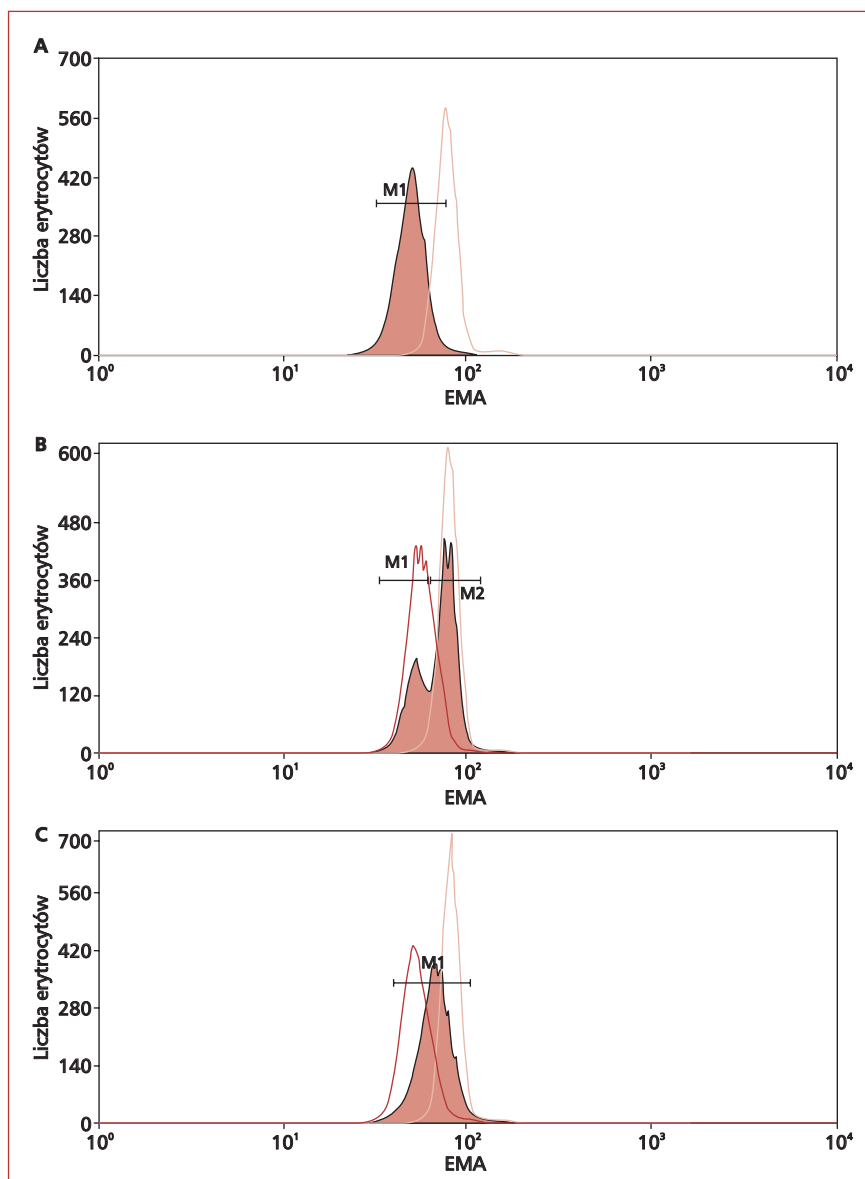
membranopatii (nie tylko HS) także u pacjentów z łagodną postacią choroby, przed splenektomią, przy dużej retikulocytozie, po transfuzji krwi, a nawet u noworodków. W przypadku HS obserwuje się znaczne obniżenie (o 20–40%) wiązania EMA do błony erytrocytów w porównaniu z erytrocytami zdrowych osób (ryc. 3) [129, 131].

Pozytywny wynik testu EMA stwierdza się również w bardzo rzadkich chorobach, takich jak CDA II i niektóre membranopatie (pyropoikilocytoza wrodzona, kriohydrocytoza, owalocytoza Azji Południowo-Wschodniej i fenotyp Rh_{null}). W związku z powyższym badanie cytometryczne wiązania EMA do erytrocytów należy traktować jedynie jako przesiewowe, a wynik testu wymaga skorelowania ze stanem klinicznym pacjenta oraz wynikami innych badań laboratoryjnych [129].

W większości przypadków nie ma konieczności potwierdzania rozpoznania HS w elektroforezie białek błon erytrocytów techniką SDS-PAGE. Badanie to jest niezbędne w nielicznych przypadkach, w których wyniki badań przesiewowych są dwuznaczne lub wątpliwe. Elektroforezę stosuje się również przy nieznanym dziedziczeniu ciężkiej, atypowej postaci HS z dodatkowymi objawami klinicznymi [131]. Wówczas należy wykluczyć przede wszystkim kserocytozę wrodzoną (odmianna stomatocytozy), często rozpoznawaną jako „atypowa postać sferocytozy wrodzonej” (z MCV > 100 fl), ponieważ w przeciwieństwie do HS splenektomia w tej chorobie jest przeciwwskazana [68, 132, 133].

Badanie SDS-PAGE nie jest popularną metodą diagnostyczną ze względu na liczne ograniczenia, niezadowolającą czułość oraz wysoki koszt i czasochłonność [28]. Pozwala jedynie na półilościową ocenę niedoborów spektryn, AE1 i białka 4.2. Defekty w ankirynie mogą pozostać niewykryte, zwłaszcza u pacjentów z wysokim odsetkiem retikulocytów [72]. Dlatego ocena ilościowa białek jest łatwiejsza u pacjentów po splenektomii [123]. U pacjentów z bardzo łagodną postacią choroby lub nosicieli bez jej objawów choroba może pozostać nierozpoznana [134, 135].

Ektacytometria w gradiencie osmotycznym jest bardzo czułą metodą umożliwiającą wykrycie charakterystycznego zmniejszenia powierzchni w stosunku do objętości oraz zmniejszonego stopnia uwodnienia krwinek [136]. W HS obserwuje się obniżony indeks deformacji (DI, *deformability index*), który jest wprost proporcjonalny do powierzchni błony i zmniejszonej ilości spektryn w cytoszkielecie krwinek [137]. Badanie to pozwala na wykrycie HS u pacjentów z prawidłowym



Rycina 3. Przykłady histogramów reprezentujących wiązanie eozyno-5'-maleimidu (EMA) do erytrocytów pacjenta: **A.** Znaczne obniżenie wiązania EMA (66,3% kontroli) wskazuje na sferocytozę wrodzoną (HS), którą potwierdzono w innych badaniach oraz w dodatnim wywiadzie rodzinnym; **B.** Podwójny pik EMA — badanie wykonano 5 dni po transfuzji. Około 40% erytrocytów stanowią krwinki pacjenta ze znacznie obniżonym wiązaniem EMA (64,5% kontroli), co wskazuje na HS; **C.** Niejednoznaczny wynik testu EMA (średnie obniżenie wiązania EMA 83,7% kontroli), który skłonił do wykonania dodatkowego badania potwierdzającego CDAlI. Kontrola pozytywna: erytrocyty pacjenta z rozpoznany HS (ciemny wykres), kontrola negatywna: erytrocyty dawcy (jasny wykres)

Figure 3. Examples of histograms of eosin-5'-maleimide (EMA) labelled erythrocytes from patients. **A.** A significant reduction in binding of EMA (66.3% of control) indicates a hereditary spherocytosis (HS) which was confirmed by other studies, and a positive family history; **B.** Twin-peak EMA — test was performed 5 days after the transfusion. Approximately 40% of patients erythrocytes have much lower binding capacity of EMA (64.5% of control), indicating a HS; **C.** Ambiguous results of EMA test (mean decrease in binding of EMA 83.7% of control), which led to perform additional confirmatory test towards CDA II. Positive control: the patient's erythrocytes with HS (dark graph), negative control: the erythrocytes of the donor (clear graph)

wynikiem testu oporności osmotycznej [127]. Ek-tacytometria w gradiencie osmotycznym nie jest jeszcze dostępna w Polsce.

Analizy genetyczne w HS są utrudnione ze względu na heterogenność alleli, mutacje *de novo* oraz duży rozmiar genów. Badania te są czasochłon-

ne i kosztowne [138, 139]. Służą one głównie do badań naukowych w celu identyfikacji mutacji sprawczych wywołujących niedobory białek związanych z cytoszkieletem, zwłaszcza w przypadku nietypowego obrazu klinicznego [114, 140, 141].

Eliptocytoza wrodzona

Występowanie

Drugą najbardziej znaną membranopatią jest eliptycytoza wrodzona (HE, *hereditary elliptocytosis*), zwana inaczej dziedziczną eliptycytozą lub owalocytozą. Eliptycytoza występuje na świecie z częstością 1:2000–4000, w Europie Północnej — 1:5000. Dokładne występowanie tej niedokrwistości hemolitycznej jest trudne do oszacowania, ponieważ u wielu pacjentów nie występują objawy kliniczne. Chorobą najczęściej są dotknięci mieszkańcy Afryki z endemicznych rejonów malarii (0,6–3% populacji) oraz ludność pochodzenia śródziemnomorskiego. Eliptycytozę po raz pierwszy opisał w 1904 roku Austin Flint [142], ale za chorobę wrodzoną uznano ją dopiero w 1932 roku [143]. Charakterystyczną cechą choroby jest występowanie w rozmazie krwi obwodowej licznych, wydłużonych krwinek, zwanych eliptycytami [144].

Podłoże molekularne

Eliptycytozę wrodzoną dziedziczy się najczęściej w sposób autosomalny dominujący, rzadko występują mutacje *de novo*. Jest to heterogenna pod względem molekularnym grupa schorzeń związana z różnymi defektami białek błonowych: spektryny α , spektryny β lub białka 4.1R (i wtórnie GPC), które powodują utratę stabilności cytoszkieletu i nadmierną wrażliwość erytrocytów na bodźce mechaniczne [52, 144].

Najczęstszą (65%) przyczyną choroby są mutacje zmiany sensu w genie *SPTA1* (α^{HE}), powodujące defekty N-końca spektryny α (domena αI po trawieniu trypsyną), odpowiedzialnego za miejsce przyłączenia C-końca spektryny β (*$\alpha\beta$ -spectrin self-association contact site*). Mutacje dotyczące dalszych fragmentów spektryny α (domeny αI i αII) przeważają w populacjach afrykańskiej i arabskiej. Szacuje się, że 20–30% populacji na świecie jest nosicielem allelu α^{LELY} (*low-expression Lyon*), który prowadzi do powstania skróconego białka o zmniejszonej w około 50% dostępności dla łańcuchów spektryny β . Nieprawidłowe łańcuchy α nie zostają wbudowane w dimery i ulegają proteolizie. Dzięki kilkakrotnej nadprodukcji łańcuchów α w stosunku do β posiadanie tego allelu w homo- i heterozygotycznej postaci nie powoduje widocznych objawów klinicz-

nych. Jednak współistnienie allelu α^{LELY} w pozycji *trans* z inną mutacją α^{HE} jest przyczyną pełnoobjawowej HE [144].

Mutacje punktowe lub delecje w genie *SPTB* (β^{HE}) stanowią około 30% przypadków HE na świecie. Mogą one również wywoływać zaburzenia wzajemnych oddziaływań między łańcuchami α i β poprzez defekty w regionie C-końca spektryny β , na przykład delecję jednego lub kilku miejsc fosforylacji łańcucha β . Brak ufosforylowanej „głowy” C-końca spektryny β u homozygot jest letalny lub zagraża życiu [145]. Opisano również przypadek złożonej heterozygoty, u której wykryto mutacje w obu genach spektryny ($\alpha^{\text{HE}}/\beta^{\text{HE}}$) [146].

Defekty w białku 4.1R odpowiadają za HE w 5% przypadków (w populacji europejskiej w 30%). Mogą to być niedobory białka wywołane brakiem syntezy lub niestabilnością mRNA (mutacje delecyjne lub punktowe) [147]. Zdarzają się również jakościowe zmiany w powstałym białku wskutek delecji lub duplikacji eksonów w genie *EPB41* kodujących część białka odpowiedzialną za wiązanie spektryny [147]. Prawidłowy izomer białka 4.1R ma masę 80 kDa; w HE spotyka się skrócone (65, 68 kDa) lub wydłużone (95 kDa) warianty tego białka, które w takiej formie jest niefunkcjonalne. Częściowy niedobór białka 4.1R u heterozygot, opisywany jako cecha 4.1R(-), wiąże się z łagodną eliptycytozą i minimalną fragmentacją erytrocytów, natomiast jego całkowity brak u homozygot prowadzi do ciężkiej choroby hemolitycznej, wymagającej licznych transfuzji lub nawet splenektomii. W rozmazie tych chorych dominują eliptycyty i poikilocyty [144, 148].

Patofizjologia

W większości przypadków zawartość spektryny w eliptycytach pozostaje prawidłowa, ale jej struktura jest na tyle zmieniona, że zaburza wzajemne oddziaływania między łańcuchami α i β (nie mogą powstawać prawidłowe tetramery i oligomery). Ponad 90% spektryny wyekstrahowanej z erytrocytów zdrowych osób ma formę tetramerów, a w przypadku HE dominują dimery spektryny. Z jednej strony, niezdolność do tworzenia tetramerów oraz zmniejszona siła oddziaływania β spektryny z ankiryną i AE1 odpowiadają za utratę heksagonalnej struktury cytoszkieletu, niestabilność błon i powstawanie eliptycytów. Z drugiej strony, strukturalne lub funkcjonalne defekty w białku 4.1R niszczą oddziaływania między spektryną a aktyną oraz powodują zaburzenia w kompleksie białek wiążących (niedobór białka 4.1R powoduje wtórny niedobór białek: p55, CD47, CD44 oraz GPC) [70, 149].

Tabela 5. Uproszczona klasyfikacja kliniczna eliptycytozy wrodzonej
Table 5. A simplified clinical classification of hereditary elliptocytosis

	Postać choroby				
	Typowa		HPP	Sferocytowa	SAO
	Heterozygoty	Homozygoty/złożone heterozygoty			
Niedokrwistość	Brak	Umiarkowana– –głęboka	Głęboka	Łagodna– –umiarkowana	Brak
Hemoliza	Brak–łagodna	Umiarkowana– –znaczna	Znaczna	Łagodna– –umiarkowana	Brak
Splenomegalia	Brak	Obecna	Obecna	Obecna	Brak
Rozmaz	15–90% eliptycytów	Do 2. rz.: mikrocytoza, poikilocyty, eliptycyty, sferocyty, schistocyty Po 2. rz.: eliptycytoza	Znaczna mikrocytoza, poikilocytoza, mikrosferocyty, fragmenty krwinek	Sfero-owalocyty, mikrosferocyty	> 25% owalostomatocytów z poprzecznymi bruzdami
Oporność osmotyczna	Prawidłowa	Zmniejszona	Zmniejszona	Zmniejszona	Prawidłowa lub zwiększona
Typ dziedziczenia	Dominujący	Recesywny	Recesywny	Dominujący	Dominujący

HPP (*hereditary pyropoikilocytosis*) — pyropoikilocytoza wrodzona; SAO (*Southeast Asian ovalocytosis*) — owalocytoza Azji Południowo-Wschodniej

Mechanizm powstawania eliptycytów nie jest do końca wyjaśniony. Zaobserwowano, że młode erytrocyty wychodzące ze szpiku mają prawidłowy dyskooidalny kształt, po czym w krążeniu ulegają nieodwracalnej deformacji. Nabywają podłużnego kształtu, przeciskając się przez światło naczyń włosowatych. Im starsze są krwinki, tym bardziej wydłużone, aż ostatecznie ulegają fragmentacji i hemolizie. Jednak liczba eliptycytów nie koreluje ze stopniem hemolizy. W eliminacji nieprawidłowych krwinek i ich fragmentów bierze udział śledziona [1].

Objawy kliniczne

Pod względem klinicznym HE jest zbliżona do HS i obserwuje się w niej całe spektrum objawów — od ich braku (stan nosicielstwa), poprzez łagodną niedokrwistość hemolityczną, po zagrażającą życiu uogólniony obrzęk płodu [145]. Objawy choroby mogą się różnić u członków tej samej rodziny, a także zmieniać się w ciągu życia chorego. Uproszczoną klasyfikację kliniczną HE przedstawiono w tabeli 5.

Typowa postać eliptycytozy wrodzonej

U niektórych członków rodzin pacjentów z HE morfologia erytrocytów jest prawidłowa i nie ma objawów hemolizy. Jedynie badania molekularne spektryn wskazują na stan nosicielstwa tej membranopatii. U większości pacjentów występuje eliptycytoza (15–100% eliptycytów), przypadkowo rozpoznawana na podstawie rozmazu krwi obwodowej przy okazji rutynowych badań diagnostycznych.

U tych osób najczęściej nie obserwuje się niedokrwistości, zmniejszonej oporności osmotycznej, skróconego czasu przeżycia erytrocytów, hemolizy czy splenomegalii. U około 12% pacjentów z tej grupy występują jedynie pojedyncze epizody hemolizy, najczęściej wywołane infekcjami, ciążą lub niedoborem witaminy B12 [144].

U 5–20% osób z typową HE występuje przewlekła niedokrwistość hemolityczna, która nie jest w pełni kompensowana przez szpik kostny. Czas przeżycia krwinek czerwonych jest skrócony o około 10%. Występują łagodna retikulocytoza i obniżone stężenie haptoglobiny.

U homozygot lub złożonych heterozygot (gdy u 1 pacjenta występują dwie różne mutacje odpowiedzialne za defekt w spektrynach) defekt w cytoszkielecie erytrocytów powoduje bardziej nasilone objawy niedokrwistości (Hb 7–11 g/dl, w niektórych przypadkach 2–6 g/dl) i powikłania związane z hemolizą (splenomegalia, kamica pęcherzyka żółciowego).

W ciężkich przypadkach HE mogą wystąpić powikłania w postaci przełomów aplastycznych i megaloblastycznych, podobnie jak w HS. Nasilone są także zmiany w morfologii krwinek; w rozmazie obok eliptycytów mogą wystąpić mikrosferocyty i poikilocyty [144]. Szczególnie w okresie niemowlęcym obserwuje się poikilocytozę i fragmentację erytrocytów, ze względu na wysokie stężenia HbF i wolnego 2,3-DPG [53]. U noworodków, których rodzice mają typową HE, może się pojawić głęboka

niedokrwistość hemolityczna i żółtaczką wymagającą transfuzji wymiennej. W ciężkich postaciach HE zdarzały się przypadki obrzęku płodowego lub zgonu krótko po urodzeniu [144].

U większości dzieci z objawami niedokrwistości hemoliza zazwyczaj słabnie w ciągu pierwszych 2 lat życia. W późniejszym okresie życia pogorszenie stanu chorego może być związane z chorobami wirusowymi wątroby, marskością wątroby, hipersplenizmem, a także z przebiegiem mononukleozy zakaźnej, infekcji bakteryjnych i malarii. Nasilenie hemolizy występuje również w mikroangiopatii, przy niedoborze witaminy B12 i u kobiet w ciąży. U pacjentów w wieku dojrzewania, pochodzących z kilku rodzin włoskich, oprócz eliptycytozy ze sporadyczną hemolizą obserwowano dysplastyczną nieefektywną erytropoezę, która nasilała się z wiekiem [150, 151].

Rozpoznanie. Dodatni wywiad rodzinny w kierunku niedokrwistości hemolitycznej oraz występowanie w rozmazie krwi obwodowej minimum 15% prawidłowo wybarwionych krwinek czerwonych, których większy przekrój jest elipsą, są często wystarczającą wskazówką do rozpoznania HE. W przypadku ujemnego wywiadu rodzinnego należy brać pod uwagę również inne wrodzone i nabyte choroby wywołujące eliptycytozę, w tym: talasemię, niedokrwistość sierpowatokrwinkową, niedobór kinazy pirogronianowej, niedobór żelaza, niedokrwistość megaloblastyczną, choroby mieloproliferacyjne, zespoły mielodysplastyczne lub zwłóknienie szpiku.

W łagodnej postaci choroby (u heterozygot) eliptycyty mogą nie występować w rozmazie przez pierwsze 4–6 miesięcy życia [144]. Ponadto w rozmazie krwi obwodowej — w zależności od podtypu HE — mogą się pojawiać bardziej okrągłe owalocyty, sferocyty, stomatocyty i fragmenty krwinek o dziwacznych kształtach (porównanie w tab. 5). Zazwyczaj występuje normocytoza. W łagodnych postaciach choroby retikulocytoza nie wzrasta powyżej 5%, w przypadku ciężkiej hemolizy może osiągać do 30%. Zmniejszona oporność osmotyczna występuje u homozygot. W niektórych laboratoriach wykonuje się test wrażliwości termicznej erytrocytów (lub wyizolowanych spektryn) [152]. Prawidłowe krwinki ulegają spontanicznej fragmentacji (wskutek denaturacji spektryn) w temperaturze 49 °C, natomiast w cięższych przypadkach typowej HE erytrocyty rozpadają się już w 44–48 °C [144].

Pomocnym badaniem w diagnostyce HE jest ektacytometria. Krzywa deformacji erytrocytów w gradiencie osmotycznym w ektacytometrze ma charakterystyczny asymetryczny, spłaszczony „tra-

pezowaty” kształt, a DI jest znacznie obniżony w porównaniu z prawidłowymi erytrocytami [71, 147].

Wysokospecjalistyczne badania laboratoryjne nie są konieczne w rutynowej diagnostyce HE, natomiast mogą być przydatne w atypowych postaciach choroby oraz przy określaniu podłoża molekularnego defektów w błonach erytrocytów. Ocena białek cytoszkieletu w SDS-PAGE pozwala na wykrycie skróconych łańcuchów α lub β spektryny, zmian jakościowych w białku 4.1R lub niedoborów powyższych białek [144].

Innym badaniem w kierunku HE jest ocena stopnia oligomeryzacji spektryny w warunkach *in vitro* w elektroforezie natywnej [153]. Występowanie znacznych ilości wolnych dimerów w stosunku do tetramerów i oligomerów spektryny towarzyszy ciężkiej postaci HE. Wykonuje się również mapowanie tryptycznych fragmentów spektryny. Po trawieniu trypsyną łańcuchy α ulegają fragmentacji na pięć odpornych na proteolizę domen (α I–V), natomiast łańcuchy β — na cztery takie domeny (β I–IV). Ponieważ najczęstsze mutacje w HE dotyczą peptydu N-końca łańcucha α (domena α I⁸⁰) o masie 80 kDa, w SDS-PAGE obserwuje się występowanie jednego lub więcej nieprawidłowych wariantów tego peptydu (np. α I⁷⁴, α I⁷⁸, α I⁶⁵) [154]. Mutacja α I⁷⁴ powoduje najcięższą postać niedokrwistości hemolitycznej u homozygot [144]. Badania genetyczne dotyczą sekwencjonowania fragmentów genomowego cDNA odpowiedzialnych za geny spektryn i białka 4.1R. Na obszarach częstego występowania HE wprowadza się badania przesiewowe metodą reakcji łańcuchowej polimerazy (PCR, *polymerase chain reaction*) w kierunku najczęstszych mutacji [144].

Eliptycytoza sferocytowa

Występowanie i podłoże molekularne.

Eliptycytoza sferocytowa (*spherocytic elliptocytosis*) występuje głównie w populacji europejskiej [144]. Przyczyną tego podtypu HE jest defekt w genie *SPTB*. Opisano mutację β ^{Prague} powodującą obniżoną syntezę spektryny β (jak w HS), która jest skróconą formą prawidłowego białka (cecha charakterystyczna dla HE) i jednocześnie ma defekt w miejscu przyłączenia do spektryny β (typowy dla HE) [155].

Patofizjologia. Eliptycytoza sferocytowa charakteryzuje się mikrosferocytami oraz bardziej okrągłymi krwinkami, tak zwanymi sferoowalocytami (*fat elliptocytes*), niż w typowej HE. Powstawanie sferoowalocytów jest związane z głębokim niedoborem obu łańcuchów spektrynowych i zaburzeniami w ich tetrameryzacji. W krwinkach powierzchnia błony jest zredukowana w stosunku do objętości krwinek i łatwo ulegają one hemolizie [155].

Objawy kliniczne. Obraz kliniczny eliptycytozy sferocytowej przypomina HS. Pacjenci mają łagodną do umiarkowanej niedokrwistość hemolityczną ze splenomegalią i często kamicią pęcherzyka żółciowego. Splenektomia znacznie zmniejsza lub nawet znosi hemolizę, podobnie jak w przypadku HS [155].

Rozpoznanie. W eliptycytozie sferocytowej w rozmazie krwi obwodowej widoczne są mikrosferocyty oraz sferoowalocyty. Nie występują natomiast schistocyty i poikilocyty. Krwinki czerwone w eliptycytozie sferocytowej cechuje zmniejszona oporność osmotyczna i dają dodatni wynik testu kriohemolizy. Zarówno niedobór białka 4.2 (HS), jak i niedobór GPC i GPD (fenotyp Leach), które są dziedziczone w sposób autosomalny recesywny, mogą imitować w rozmazie eliptycytozę sferocytową [130].

Pyropoikilocytoza wrodzona

Występowanie i podłoże molekularne. Do niezwykle rzadko występującego podtypu HE należy pyropoikilocytoza wrodzona (HPP, *hereditary pyropoikilocytosis*), która jest najczęściej dziedziczona w sposób autosomalny recesywny. Pierwszy przypadek HPP opisali Zarkowsky i wsp. w 1975 roku [156]. Najczęściej na HPP chorują osoby pochodzenia afrykańskiego, rzadziej arabskiego i europejskiego [144].

Podłoże genetyczne HPP jest różnorodne. Mogą to być postaci homozygotyczne lub złożone heterozygoty mutacji w *SPTA1* prowadzące do wariantów strukturalnych domeny $\alpha 1$ ze zmienionym regionem odpowiedzialnym za oligomeryzację spektryn. Do HPP prowadzą też złożenia typowej mutacji w genie *SPTA1* (odpowiedzialnej za zaburzenia w oligomeryzacji spektryny) w połączeniu z allelem prowadzącym do zmniejszenia syntezy łańcuchów spektryny α w pozycji *trans*. U takich złożonych heterozygot poziom prawidłowych łańcuchów spektryny α jest znacząco obniżony lub nawet niewykrywalny [157, 158].

Patogeneza. Wszystkie opisane wyżej defekty w genie *SPTA1* powodują głęboki niedobór obu łańcuchów spektrynowych, a w konsekwencji — całkowitą destabilizację cytoszkieletu, fragmentaryzację krwinek i ich nadmierne niszczenie [157].

Objawy kliniczne. Pyropoikilocytoza wrodzona jest ciężką postacią niedokrwistości hemolitycznej wieku niemowlęcego i wczesnodziecięcego, która często później rozwija się w typową postać HE.

Choroba charakteryzuje się hiperbilirubinemią i głęboką niedokrwistością w pierwszych miesiącach życia. Stężenie Hb obniża się do 4–8 g/dl, a retikulocytoza osiąga wartość 13–35%. W przebiegu choroby dochodzi do powikłań w postaci

zahamowania wzrostu, zmian kostnych (wieżowata czaszka), znacznej splenomegalii i wczesnej kamicy żółciowej [144].

Rozpoznanie. Erytrocyty w HPP cechuje znaczna mikrocytoza (MCV 25–75 fl), podczas gdy MCHC pozostaje na prawidłowym poziomie [144]. W rozmazie występuje znaczna poikilocytoza (dominują mikrosferocyty, mikroeliptycyty i schistocyty), która przypomina stan po oparzeniach. Oporność osmotyczna krwinek jest zmniejszona, podobnie ich stabilność w wysokich temperaturach. W większości przypadków HPP erytrocyty rozpadają się już w 44–48 °C [156].

Przesiewowy test EMA w połączeniu z parametrami czerwonekrwinkowymi ułatwia rozpoznanie HPP. W tym przypadku obserwuje się charakterystyczny nieregularny pik wiązania barwnika do erytrocytów oraz fluorescencję niższą niż w HS. Natomiast w typowej HE test EMA jest dodatni jedynie w przypadku niedoboru spektryn [159, 160].

Owalocytoza Azji Południowo-Wschodniej

Występowanie. Owalocytoza Azji Południowo-Wschodniej (SAO, *Southeast Asian Ovalocytosis*), której synonim to eliptycytoza stomatocytowa (*stomatocytic elliptocytosis*), jest najczęstsza na obszarach obejmujących Papuę Nową Gwineę, Malezję, Filipiny, Południową Tajlandię i Indonezję. W niektórych populacjach nosiciele SAO stanowią do 5–25% ludności. Zdarzają się sporadyczne przypadki SAO wśród Europejczyków i Amerykanów pochodzenia afrykańskiego [144].

Podłoże molekularne i patofizjologia. Pod względem molekularnym SAO jest całkowicie odmiennym podtypem HE. Przyczyną SAO jest złożenie mutacji delecyjnej z polimorfizmem *Memphis I* w genie *SLC4A1* w pozycji *cis*, dziedziczone w sposób autosomalnie dominujący; postać homozygotyczna jest letalna [161]. Delecja 27 nukleotydów w genie prowadzi do braku 9 aminokwasów w AE1 w pozycji 400–408, na styku domeny cytoplazmatycznej z pierwszą transbłonową pętlą. Polimorfizmem *Memphis I* jest substytucja aminokwasowa Lys56Glu w domenie cytoplazmatycznej N-końca AE1 — która, występując samodzielnie — jest bezobjawowa. Powstałe defektywne białko AE1^{SAO} jest stabilne i tworzy heterodimery z prawidłową cząsteczką AE1 w błonie erytrocytów. Taki kompleks nie jest jednak w pełni funkcjonalny — wykazano zmniejszony o około 50% transport anionów [32], wzrost fosforylacji, nadmierną agregację cząsteczek tego białka oraz jego niespecyficzne oddziaływanie z cytoszkieletem [162].

Zaburzenia w cytoszkielecie wywołane przez AE1^{SAO} prowadzą do całkowitej utraty zdolności do

deformacji erytrocytów *in vitro* w ektacytometrze [163]. Ponadto w krwinkach zaburzona jest przepuszczalność dla jonów sodu i potasu w niskich temperaturach [164], co upodabnia je do krwinek w krio hydrocytozie. Dlatego, według niektórych autorów, SAO powinna być włączona w grupę chorób związanych z zaburzeniami przepuszczalności błon erytrocytów (*patrz niżej*) [165, 166].

Charakterystyczną cechą erytrocytów w SAO jest wzrost termostabilności i oporności osmotycznej, odwrotnie niż w typowej HE. Erytrocyty w SAO pozostają stabilne do temperatury 52 °C. W badaniach metodami cytometrii przepływowej wykazano zredukowaną ekspresję wielu antygenów krwinek czerwonych, głównie białek z kompleksu Rh [35, 167].

Objawy kliniczne. W pierwszych dniach życia u około połowy pacjentów z SAO obserwuje się hiperbilirubinemię i niedokrwistość [168]. W późniejszym okresie życia choroba zazwyczaj przebiega bezobjawowo, rzadziej obserwuje się łagodną hemolizę [169]. Objawy niedokrwistości hemolitycznej w SAO występują u pacjentów z powikłaniem dRTA, której przyczyną są również mutacje w *SLC4A1* [170]. Ponieważ inwazja zarodźca malarii (*P. falciparum*) do wnętrza erytrocytów wiąże się z reorganizacją błony i powstawaniem wewnątrz błonowych cząstek bogatych w AE1, mutacje prowadzące do SAO skutecznie zapobiegają przemieszczaniu się tego białka w błonie i tym samym chronią pacjentów przed malarią [144].

Rozpoznanie. W rozmazie krwi obwodowej pacjentów z SAO widoczne są charakterystyczne owalostomatocyty ($\geq 25\%$), z podłużną lub 1–2 poprzecznymi bruzdami, które występują tylko w tej jednostce chorobowej [144].

Charakterystyczny dla SAO jest dodatni wynik testu krio hemolizy [130]. Wynik przesiewowego testu EMA również jest dodatni. Wiązanie barwnika fluorescencyjnego EMA do erytrocytów jest zmniejszone prawdopodobnie ze względu na zmienioną konformację białka AE1^{SAO} [171].

Za pomocą ektacytometrii można wykazać całkowitą utratę zdolności deformacyjnych erytrocytów w SAO [172, 173]. W krajach o dużej częstości występowania SAO popularne są badania przesiewowe delecji w genie *SLC4A1* metodą PCR [144].

Stomatocytoza wrodzona

Wspólną nazwą „stomatocytoza wrodzona” (HSt, *hereditary stomatocytosis*) określa się grupę rzadziej występujących chorób, które cechują się

zaburzeniami w przepuszczalności błon erytrocytów dla jednowartościowych kationów (Na^+ i K^+), charakterystycznymi nieprawidłowościami w morfologii erytrocytów (stomatocyty w rozmazie krwi obwodowej) i niedokrwistością hemolityczną. Ze względu na bardzo rzadkie występowanie tego typu defektów błon erytrocytów HSt zalicza się do tak zwanych chorób sierocych. Na podstawie rozpoznanych dotąd przypadków uważa się, że dziedziczenie stomatocytozy jest autosomalnie dominujące [31].

Molekularna przyczyna zaburzeń w przepuszczalności błon erytrocytów w stomatocytozie nie jest dokładnie rozpoznana. Ze względu na zróżnicowane własności krwinek czerwonych HSt podzielono na kserocytozę, hydrocytozę, krio hydrocytozę oraz rodzinną pseudohiperkaliemię. Charakterystyczne cechy wymienionych podtypów przedstawiono w tabeli 6.

Kserocytoza wrodzona

Występowanie i podłoże molekularne. Najczęściej spotykanym podtypem stomatocytozy jest kserocytoza wrodzona (*hereditary xerocytosis*), opisywana również jako odwodniona dziedziczna stomatocytoza (DHSt, *dehydrated hereditary stomatocytosis*). Po raz pierwszy opisali tę chorobę Oski i wsp. w 1969 roku oraz Glader i wsp. w 1974 roku, którzy badali stężenie kationów i stopień uwodnienia erytrocytów [174, 175]. Kserocytoza wrodzona występuje 20-krotnie rzadziej niż HS (około 1:50 000), lecz często jest z nią mylona [71]. U części pacjentów wykryto związek abberacji w obrębie chromosomu 16q23-q24 z chorobą. Nadal trwają badania w kierunku identyfikacji genu z tego regionu, którego mutacje byłyby odpowiedzialne za zaburzenia w przepuszczalności błon erytrocytów w DHSt [176, 177].

Patofizjologia. Przyczyną DHSt jest zaburzenie w przepuszczalności błony dla K^+ , którego nadmierny wpływ z wnętrza komórki nie jest kompensowany napływem sodu. W erytrocytach całkowite stężenie sodu i potasu jest obniżone, natomiast w surowicy stężenie potasu jest 2–3-krotnie podwyższone (pseudohiperkaliemia).

Erytrocyty w DHSt wykazują zaburzenia lipidowe (nadmiar PC), dlatego dawniej niedokrwistość tę klasyfikowało się jako niedokrwistość hemolityczną związaną z wysokim stężeniem fosfatydylocholine w błonach erytrocytów (HPCHA, *hereditary high red cell membrane phosphatidylcholine hemolytic anemia*) [178]. W niektórych przypadkach obserwowano obniżone stężenie 2,3-DPG w erytrocytach.

Objawy kliniczne. W okresie okołoporodowym DHSt może towarzyszyć obrzęk (*perinatal*

Tabela 6. Podtypy stomatocytozy wrodzonej i ich charakterystyczne cechy

Table 6. Characteristic features of hereditary stomatocytosis subtypes

Parametr	Podtyp			
	DHSt	OHSt	CHC	FP
Hemoglobina [g/dl]	11–14	8–10	Norma	Norma
MCV [fl]*	95–115	110–150	84–122	81–102
MCHC [g/dl]	34–38	24–30	34–40	34–38
Retikulocyty (%)	5–10	10–30	5–24	< 1
Hemoliza	Umiarkowana	Ciężka	Umiarkowana	Łagodna
Rozmaz	5–10% stomatocytów, krwinki tarczowate, echinocyty	10–50% stomatocytów	Stomatocyty, makrosferocyty	Krwinki tarczowate, stomatocyty
Oporność osmotyczna	Zwiększona	Zmniejszona	Prawidłowa	Prawidłowa lub zwiększona
Stężenie K ⁺ w osoczu	Wzrost 2–3 ×	Wzrost do 40 ×	Podwyższone	Prawidłowe**
Stężenie Na ⁺ i K ⁺ w erytrocytach	Obniżone (↑Na ⁺ 2–7 ×, ↓K ⁺ 2–4 ×)	Podwyższone (↑Na ⁺ 15–40 ×, ↓K ⁺ 2–4 ×)	Norma (↑Na ⁺ , ↓K ⁺)	Dolna granica normy (↑Na ⁺ , ↓K ⁺)
Uwodnienie erytrocytów	Obniżone	Zwiększone	Zwiększone	Prawidłowe?
Inne	Związek z chromosomem 16q23-q24; akumulacja PC w błonach	Brak lub niedobór stomatyny; częste mutacje <i>de novo</i>	Wyciek K ⁺ w niskich temperaturach (autohemoliza); sdCHC: niedobór stomatyny i objawy neurologiczne	Związek z chromosomem 16q23-q24 lub 2q35-36; wyciek K ⁺ tylko <i>in vitro</i> w niskich temperaturach

*MCV jest wysoce zależna od warunków przechowywania krwi (czasu i temperatury), znacznie wzrasta zwłaszcza w OHSt i sdCHC; **pomiar w świeżej próbce krwi; DHSt (*dehydrated hereditary stomatocytosis*) — odwodniona dziedziczna stomatocytoza; OHSt (*overhydrated hereditary stomatocytosis*) — przewodniona dziedziczna stomatocytoza; CHC (*cryohydrocytosis*) — kriohydrocytoza; FP (*familial pseudohyperkalemia*) — rodzinna pseudohiperkaliemia; MCV (*mean corpuscular volume*) — średnia objętość krwinek; MCHC (*mean corpuscular hemoglobin concentration*) — średnie stężenie hemoglobiny; sdCHC (*stomatatin-deficient cryohydrocytosis*) — kriohydrocytoza z ubytkiem stomatyny

oedema), na przykład w postaci wodobrzusza, które w kolejnych tygodniach lub miesiącach samoistnie zanika, ale może być też przyczyną śmierci w wyniku *hydrops fetalis* [178, 179]. Hiperbilirubinemia w pierwszych tygodniach życia wiąże się ze współistnieniem zespołu Gilberta [56].

Umiarkowanej niedokrwistości towarzyszy makrocytoza (MCV 95–115 fl) związana z retikulocytozą oraz podwyższone MCHC wywołane odwodnieniem krwinek. Wskutek przewlekłej hemolizy dochodzi do umiarkowanej splenomegalii, jednak zabieg splenektomii jest przeciwwskazany u pacjentów z DHSt z powodu zagrażających życiu powikłań, w tym przede wszystkim zakrzepicy i nadciśnienia płucnego [180–182]. Niedokrwistości hemolitycznej często towarzyszy kamica pęcherzyka żółciowego i wtórna hemochromatoza [177, 183].

Rozpoznanie. W DHSt wskaźniki czerwono-krwinkowe wskazują na niedokrwistość, której towarzyszy umiarkowana do znacznej makrocytoza. W rozmarze krwi obwodowej obserwuje się nieliczne, słabo wyształcone stomatocyty (do 10%), które mogą być

łatwo przeoczone, a także krwinki tarczowate, ekscentrocyty (*eccentrocyte*), echinocyty oraz „obkurczone” krwinki powstałe wskutek odwodnienia, które mogą być opisywane jako sferocyty [56, 177]. W związku z utratą jonów K⁺ i towarzyszącym temu odwodnieniem erytrocyty wykazują podwyższoną oporność osmotyczną, mierzoną w świeżej próbce krwi, co odróżnia DHSt od HS [31]. Zdarza się, że wysokie stężenie żelaza jest pierwszą wskazówką do rozpoznania DHSt. Inne rutynowe testy przydatne w diagnostyce tej stomatocytozy wskazują na hiperkaliemię, hiperbilirubinemię i hiperferrytynemię [56].

Najważniejszym testem w diagnostyce HSt jest pomiar odkształcalności krwinek w ektacytometrze w gradiencie osmotycznym. Krwinki czerwone w podtypie DHSt cechuje prawidłowa odkształcalność (DI w zakresie normy), jednak krzywa deformacji jest charakterystycznie przesunięta w lewo, świadcząc o zwiększonej oporności osmotycznej i zmniejszonym uwodnieniu erytrocytów [56].

Bardzo specyficznym badaniem w kierunku zaburzeń w przepuszczalności błon dla kationów jest

test inkubacji erytrocytów z ouabainą — inhibitorem ATPazy Na^+/K^+ oraz bumetanidem — inhibitorem kotransportu $\text{Na}^+/\text{K}^+/2\text{Cl}^-$. W przypadku HSt obserwuje się niewrażliwość tej pompy na inhibitory (nawet 6-krotnie wyższe wartości K^+ w temperaturze 37 °C w stosunku do osób zdrowych), a także pasywny wyciek jonów potasu, wprost proporcjonalny do spadku temperatury. Niestety, ten bardzo czuły test rzadko stosuje się w praktyce, ponieważ obecnie jest wykonywany tylko w jednym laboratorium [71].

Hydrocytoza wrodzona

Występowanie i podłoże molekularne. Rzadziej spotykaną odmianę stomatocytozy — hydrocytozę wrodzoną (*hereditary hydrocytosis*), której synonim to przewodniona dziedziczna stomatocytoza (OHSt, *overhydrated hereditary stomatocytosis*), po raz pierwszy opisali Lock i wsp. w 1961 roku i, na podstawie obrazu erytrocytów w rozmazie, nazwali „stomatocytozą”, ponieważ zamiast okrągłego centralnego przejaśnienia krwinki miały wgłębienie przypominające kształtem usta [184]. Częstość występowania OHSt szacuje się 1:1 000 000. Chorobę często wywołują mutacje powstałe *de novo* [56]. W ostatnich badaniach wykazano nieznaczny niedobór białka RhAG w błonach erytrocytów u pacjentów z OHSt. Na podstawie badań genetycznych sugeruje się udział dwóch mutacji w genie *RHAG* jako jednej z przyczyn nadmiernej utraty kationów z krwinek u tych chorych [185].

Patofizjologia. Przyczyną przewodnienia erytrocytów w OHSt jest zwielokrotniony (15–40-krotnie wyższy w stosunku do normy) napływ Na^+ do krwinek [40]. Stężenie obu jednowartościowych kationów w erytrocytach jest podwyższone. W surowicy stężenie potasu może być podwyższone nawet 40-krotnie [178].

W OHSt zaburzeniom przepuszczalności błon dla kationów towarzyszy głęboki niedobór lub nawet całkowity brak stomatyny, związanego z tratwami lipidowymi białka błonowego, które wykazuje powinowactwo do cholesterolu [17, 186]. Wykazano jednak, że niedobór stomatyny jest efektem wtórnym, ponieważ nie znaleziono mutacji w genie *EPB72*, a ponadto białko to jest obecne w pronormoblastach i normoblastach w szpiku oraz we frakcji bardzo młodych erytrocytów (CD71^+) we krwi obwodowej u chorych na OHSt [187]. Wyniki badań *in vitro* erytroblastów od pacjentów sugerują, że białko to nie jest transportowane do błony, lecz zostaje usunięte wraz z jądrem komórkowym [188].

Utrata stomatyny może się wiązać z jej rolą w regulacji funkcji białka GLUT1 transportującego

cząsteczki glukozy i kwasu dehydroaskorbinowego [45]. W OHSt, w celu kompensacji wycieku kationów, wzrasta aktywność ATPazy Na^+/K^+ , w związku z czym obserwuje się zwiększenie aktywności enzymów szlaku glikolitycznego oraz zapotrzebowania krwinek na źródło energii — glukozę. Utrata stomatyny z błony erytrocytów jest więc energetycznie korzystna [185, 189].

Objawy kliniczne. Hydrocytoza wrodzona charakteryzuje się umiarkowaną lub ciężką postacią niedokrwistości hemolitycznej, znacznym odsetkiem stomatocytów oraz znaczną makrocytozą i retikulocytozą (do 30%).

Pacjenci są narażeni na przeładowanie organizmu żelazem. Podobnie jak w DHSSt u pacjentów z OHSt zaobserwowano skłonność do zakrzepicy po zabiegach splenektomii. Może się ona wiązać z zaburzoną asymetrią fosfolipidów błon erytrocytów, ponieważ doświadczalnie wykazano nadmierną ekspozycję PS po zewnętrznej stronie dwuwarstwy lipidowej w erytrocytach pochodzących od pacjentów z OHSt [190].

Rozpoznanie. Hydrocytoza wrodzona charakteryzuje się nieprawidłowymi wskaźnikami czerwono-krwinkowymi: makrocytozą (MCV 110–150 fl), obniżonym MCHC i zmniejszoną opornością osmotyczną, co jest odbiciem przewodnienia erytrocytów [1]. W rozmazie krwi obwodowej obserwuje się liczne, dobrze wykształcone stomatocyty (10–50%) sugerujące rozpoznanie tej niedokrwistości hemolitycznej. W hydrocytozie wiązanie EMA jest na prawidłowym lub podwyższonym poziomie w związku z makrocytozą [133].

Do potwierdzenia rozpoznania OHSt często niezbędne są specjalistyczne badania. W tym celu wykonuje się elektroforezę białek błon erytrocytów w SDS-PAGE, w której obserwuje się obniżony poziom lub całkowity brak stomatyny [185]. Najdokładniejszym testem w kierunku OHSt jest ektacytometria w gradiencie osmotycznym. Krwinki cechuje prawidłowa odkształcalność (DI w zakresie normy), jednak krzywa deformacji jest charakterystycznie przesunięta w prawo, ze względu na zmniejszoną oporność osmotyczną i przewodnienie erytrocytów [56].

Stomatocytozę wrodzoną może naśladować stomatocytoza śródziemnomorska z makrotrombocytopenią (*Mediterranean stomatocytosis/macrothrombocytopenia, stomatocytic haemolysis and macrothrombocytopenia*) — bardzo rzadka choroba metaboliczna dziedziczona w sposób autosomalny recesywny (inaczej niż HSt). Przyczyną schorzenia są mutacje jednego z dwóch genów *ABCG5* lub *ABCG8*, kodujących transportery ABC (*sterolin-1*,

sterolin-2), odpowiedzialne za przenoszenie cząstek steroli w jelicie i wątrobie. Brak tych białek wywołuje fitosterolemię (*phytosterolaemia*, *sitosterolaemia*), czyli wzrost absorpcji oraz obniżone wydalanie cholesterolu i pochodnych steroli roślinnych dostarczanych z pożywieniem (np. z oliwek, soi, orzechów i awokado). Cechą charakterystyczną tej choroby jest umiarkowane obniżenie liczby płytek (70–150 000/ μ l), znaczne zwiększenie ich objętości (17–29 fl) i łagodne krwawienia w połączeniu z hemolizą i licznymi stomatocytami (50–80%). Objawom hematologicznym mogą towarzyszyć bóle w okolicy brzucha, przedwczesna choroba wieńcowa i zapalenie stawów. U pacjentów obserwuje się akumulację cholesterolu i fitosteroli w osoczu. W przypadku stomatocytozy śródziemnomorskiej z makrotrombocytopenią skład lipidowy i białkowy błon erytrocytów oraz przepuszczalność błon dla kationów są prawidłowe, co jednoznacznie wyklucza membranopatię [191].

Kriohydrocytoza

Występowanie. Do grupy chorób związanych z zaburzoną przepuszczalnością błon erytrocytów należy również kriohydrocytoza (CHC, *cryohydrocytosis*), charakteryzująca się zwiększoną przepuszczalnością dla kationów *in vivo* oraz znacznym napływem Na^+ i nadmiernym wyciekaniem K^+ *in vitro* w temperaturach zbliżonych do 0 °C. Po raz pierwszy taką właściwość krwinek czerwonych opisali Miller i wsp. w 1965 roku [192]. Dotychczas opisano kilka rodzin z objawami odpowiadającymi CHC [31].

Podłoże molekularne i patofizjologia. W ostatnich latach wykazano związek pięciu mutacji w genie *SLC4A1* z nadmiernym wypływem kationów z erytrocytów w temperaturze 0 °C [193]. Mutacje te prowadzą do syntezy nieprawidłowego białka AE1 wskutek pojedynczych substytucji aminokwasów we fragmencie białka między ósmą a dwiema ostatnimi pętlami domeny transbłonowej (region aminokwasów 687–760). Zmutowane białko jest obecne w błonie erytrocytów, ale wykazuje zmniejszoną o około 50% zdolność transportu anionów (jak w SAO), natomiast w niskich temperaturach ma własności nieselektywnego kanału kationowego, przyczyniającego się do napływu Na^+ i wody do krwinek [194].

W 2009 roku opisano przypadek defektu w tym samym regionie białka AE1 powodującego objawy stomatocytozy w połączeniu z cechami dyserytropoezy w szpiku kostnym, a związanego z zaburzeniami fosforylacji tego białka oraz innych białek, w tym stomatyny [195]. Ostatnio wykryto kolejną mutację w AE1 prowadzącą do CHC [196]. Co cie-

kawe, ta sama mutacja powodowała różne objawy u 2 niespokrewnionych pacjentów: u pierwszego wstępnie rozpoznano HS ze stomatocytami i sferostomatocytami w rozmazie krwi obwodowej (w SDS-PAGE wykryto nieznaczny niedobór AE1), natomiast u drugiego — dobrze skompensowaną DHSt.

Opisano również 2 niezależne przypadki CHC z ubytkiem stomatyny (sdCHC, *stomatin-deficient cryohydrocytosis*), w których niedokrwistości hemolitycznej towarzyszyły niedorozwój fizyczny i umysłowy, napady drgawkowe, zaćma i masywna hepatosplenomegalia [197]. Ostatnio wykazano, że przyczyną molekularną tej odmiany CHC są mutacje w genie *SLCA2A1* kodującym białko GLUT1. Defektywne białko jest wbudowywane w błonę erytrocytów, może transportować glukozę, ale przyczynia się do nadmiernego wypływu kationów Na^+ i K^+ z krwinek [198].

Objawy kliniczne. Kriohydrocytoza wrodzona charakteryzuje się dobrze skompensowaną, łagodną do umiarkowanej, niedokrwistością i hiperbilirubinemią przypominającą HS. Wydaje się, że — inaczej niż w przypadku DHSt i OHSt — splenektomia nie przyczynia się do problemów zakrzepowych u pacjentów z tym podtypem stomatocytozy wrodzonej [31].

Rozpoznanie. Cechą charakterystyczną CHC jest wrażliwość krwinek na niskie temperatury, na przykład pozostawienie pełnej krwi w warunkach chłodniczych przez kilka godzin powoduje znaczną autohemolizę [199]. W rozmazie, wykonanym z krwi przechowywanej w obniżonej temperaturze, oprócz stomatocytów może się pojawić artefakt w postaci „makrosferocytozy”, co sugeruje rozpoznanie atypowej HS [132]. W przesiewowym teście EMA dodatni wynik (obniżenie wiązania barwnika) obserwuje się w związku z niedoborem AE1 [129]. W SDS-PAGE białek błon erytrocytów pochodzących od pacjentów z CHC może wystąpić nieznaczny niedobór tego białka (do 20%) [193], natomiast w podtypie sdCHC — niedobór lub brak stomatyny [197].

W diagnostyce zaburzeń przepuszczalności błon erytrocytów, metodą fotometrii płomieniowej, oznacza się stężenia potasu i sodu wewnątrz erytrocytów. W przypadku CHC obserwuje się 5–6-krotnie większe stężenie potasu w osoczu [132]. Badania stężenia potasu można wykonać również w surowicy bezpośrednio po pobraniu krwi na heparynie (37 °C) oraz po 6-godzinnej inkubacji w temperaturze 20 °C i 4 °C [182, 199]. Znaczny wzrost stężenia K^+ , zwłaszcza po inkubacji w niskich temperaturach, potwierdza rozpoznanie CHC.

Rodzinna pseudohiperkaliemia

Występowanie i podłoże genetyczne. Rodzina pseudohiperkaliemia (FP, *familial pseudohyperkalemia*) również jest zaliczana do HSt. Cechę tę, dziedziczną w sposób dominujący, po raz pierwszy wykryto w 1979 roku. W testach laboratoryjnych u członków pewnej rodziny Stewart i wsp. [200] zaobserwowali pseudohiperkaliemię, czyli wzrost stężenia K^+ w surowicy pochodzącej z próbek krwi przechowywanej kilka godzin w temperaturze pokojowej (lub niższej), podczas gdy stężenie tego jonu *in vivo* było prawidłowe.

Do tej pory zdiagnozowano jedynie kilka rodzin z defektem krwinek odpowiadającym pseudohiperkaliemii, prawdopodobnie większość przypadków nie została rozpoznana [56, 201, 202]. Ponieważ również w DHSt występuje zwiększony wyciek potasu w niskich temperaturach, a ponadto w jednej rodzinie z pseudohiperkaliemią (FP *Edinburgh*) zaobserwowano związek z abberacją w obrębie chromosomu 16q23-q24, wydaje się, że cecha ta może być asymptomatyczną formą DHSt. W badaniach genetycznych innej rodziny (FP *Lille*) wykazano zależność między zaburzeniem we fragmencie chromosomu 2q35-36 a zależnym od temperatury wyciekiem kationów [203]. W związku z powyższym sugeruje się występowanie w błonie białka w postaci heterodimeru, znajdującego się pod kontrolą dwóch genów [56].

Objawy kliniczne. Rodzinna pseudohiperkaliemia nie wywołuje objawów hematologicznych lub jedynie łagodną makrocytozę ze stomatocytozą i nieznaczną retikulocytozą (1,5–3,5%) [31].

Rozpoznanie. W rozmazie krwi obwodowej u osób dotkniętych FP nie obserwuje się nieprawidłowości. Badania erytrocytów pacjentów z FP metodą ektacytometrii w gradiencie osmotycznym nie wykazują nieprawidłowości, co odróżnia tę cechę od HSt [71]. Diagnostyka FP opiera się na porównaniu stężenia K^+ w surowicy oraz w próbkach krwi przechowywanych w temperaturze pokojowej lub niższej. Podwyższone stężenie K^+ , przy braku objawów hiperkaliemii i hemolizy (prawidłowe: aktywność dehydrogenazy mleczanowej i stężenie haptoglobiny), jest wystarczająca do rozpoznania tej cechy [201].

Niedobory antygenów grupowych

Do membranopatii należy także grupa łagodnych niedokrwistości hemolitycznych związanych z niedoborami integralnych białek błonowych, na których występują niektóre antygeny krwinek czerwonych (fenotyp Rh_{null} , fenotyp McLeod, fenotyp

Leach i in.). Niedobór lub całkowity brak tych białek powoduje zaburzenia w oddziaływaniach białko-lipidowych w błonie erytrocytów, co objawia się powstawaniem krwinek patologicznych, łatwo ulegających hemolizie.

Fenotyp Rh_{null}

Występowanie i podłoże molekularne.

Fenotyp Rh_{null} (*Rh_{null} phenotype, Rh_{null} syndrome*) jest dziedziczony autosomalnie recesywnie i występuje z częstością 1:6 000 000. Brak antygenów Rh po raz pierwszy opisano w 1961 roku [204].

Przyczyną choroby są mutacje zmiany sensu, delecje lub mutacje typu *splicing* w genach kodujących białka kompleksu Rh. Delecja całego genu *RHD* łącznie z inaktywacją genu *RHCE* w pozycji *cis* u homozygot jest opisywana jako podtyp Rh_{null} *amorph*. Podtyp Rh_{null} *regulator* wiąże się z recesywnie dziedziczonymi mutacjami w genie *RHAG* (geny *RHD* i *RHCE* są prawidłowe), które uniemożliwiają powstawanie stabilnego kompleksu Rh w błonie [31]. Również podtyp Rh_{null} *moderator* jest związany z mutacjami w genie *RHAG* [32].

Patofizjologia. Fenotyp Rh_{null} charakteryzuje się brakiem białek RhD, RhCcEe oraz RhAG (tylko 20% tego białka występuje w podtypie *amorph*), którym towarzyszy wtórny brak lub niedobór GPB oraz cząsteczek adhezyjnych LW i CD47. Brak białek kompleksu Rh w błonie erytrocytów prowadzi do zaburzeń w oddziaływaniach między cytoszkieletem spektrynowym a dwuwarstwą lipidową oraz do utraty fragmentów błony. Erytrocyty mają zmienioną asymetrię fosfolipidów błony. Podobne zaburzenia obserwuje się w fenotypie Rh_{null} podtyp *moderator*, charakteryzującym się znaczną redukcją białek z kompleksu Rh wskutek defektu w *RHAG* [32]. Krwinki cechuje pasywny wyciek kationów z erytrocytów (podobnie jak w HSt) oraz odwodnienie wskutek podwyższonej aktywności ATPazy Na^+/K^+ [7, 32].

Objawy kliniczne. Choroba charakteryzuje się łagodną do umiarkowanej przewlekłą niedokrwistością hemolityczną (stężenie Hb 8–13 g/dl), retikulocytozą (3–20%), makrocytozą i splenomegalią [205]. W czasie ciąży lub w wyniku transfuzji osoby Rh_{null} wytwarzają przeciwciała skierowane przeciw wszystkim białkom kompleksu Rh, które powodują hemolizę erytrocytów. Leczenie krwią tych osób stanowi poważny problem — mogą otrzymywać jedynie krew o tym samym fenotypie Rh_{null} [206].

Rozpoznanie. W rozmazie krwi obwodowej obserwuje się sferocytozę i stomatocytozę [71]. W testach stwierdza się zmniejszoną oporność osmotyczną (na poziomie między normą a wartościami charakterystycznymi dla HS), która jest od-

biciem zmniejszonego stosunku powierzchni do objętości krwinek [206]. W związku z powyższym fenotyp Rh_{null} rozpoznaje się jako HS. W przesiewowym teście EMA wiązanie barwnika jest obniżone, jednak nie tak bardzo, jak w HS [207].

Podstawowym narzędziem diagnostycznym w rozpoznaniu niedoboru lub całkowitego braku antygenów z kompleksu Rh są badania immunohematologiczne [206]. W diagnostyce fenotypu Rh_{null} stosuje się również metody cytometrii przepływowej. Do ostatecznego rozpoznania przydatne są badania genetyczne [208].

Zespół McLeod

Występowanie i podłoże molekularne. Zespół McLeod (*McLeod syndrome*) jest związany z brakiem antygeny Kx (fenotyp McLeod), dziedziczony wraz z chromosomem X, oraz wtórnym niedoborem antygeny Kell w błonach erytrocytów [209]. Po raz pierwszy wykryli go u dawcy krwi Allen i wsp. [210] w 1961 roku. Opisano około 150 osób z tym schorzeniem. Występowanie zespołu szacuje się na 0,5–1:100 000. Przyczyną defektu są różne mutacje w genie *XK* [211, 212].

Patofizjologia. Erytrocyty w fenotypie McLeod przybierają kształt akantocytów, ponieważ ich powierzchnia jest zredukowana w stosunku do objętości i są odwodnione. Krwinki czerwone nie wykazują zmniejszonej oporności osmotycznej. Skład lipidów i podstawowych białek błon erytrocytów pozostaje prawidłowy, chociaż ich stopień fosforylacji jest podwyższony [213].

Objawy kliniczne. W zespole McLeod łagodnej, skompensowanej niedokrwistości hemolitycznej (3–7% retikulocytów) towarzyszą wysokie stężenia kinazy kreatynowej w surowicy (1,3–15-krotnie wyższe niż u osób zdrowych) [213]. Pacjenci mają powiększoną śledzionę i wątrobę, a testy wątrobowe wskazują na jej dysfunkcję. U osób w 3. i 4. dekadzie życia, oprócz objawów hematologicznych, chorobie mogą towarzyszyć zaburzenia psychiczne, objawy miopatii, kardiomiopatii i neuropatii (zbliżone do neuroakantocytozy) prowadzące do przedwczesnego zgonu w wieku 31–69 lat [214]. U heterozygotycznych kobiet rzadko rozwijają się objawy neurologiczne [215].

W przypadku większych delecji we fragmencie chromosomu Xp21.1 oprócz fenotypu McLeod obserwuje się również przewlekłą chorobę ziarniniakową (CGD, *chronic granulomatous disease*), retinopatię barwnikową oraz dystrofię mięśniową Duchenne'a [209].

Rozpoznanie. Charakterystyczną cechą zespołu McLeod są liczne akantocyty w rozmazie krwi

obwodowej; u mężczyzn (hemizygot) stanowią one 25–85%. Towarzyszące akantocytozie podwyższone stężenie kinazy kreatynowej, objawy kardiomiopatii i napady drgawkowe u osób dorosłych są wskazówką do oceny fenotypu erytrocytów metodami immunohematologicznymi. Podstawą rozpoznania zespołu McLeod jest wykazanie braku antygeny Kx i słabej ekspresji antygeny Kell [214, 216]. Kobiety (heterozygoty) mają dwie populacje erytrocytów: jedną z prawidłową morfologią (Kx^+) i drugą wadliwych akantocytów (Kx^-) [209].

Fenotyp Leach

Występowanie i podłoże molekularne. Łagodną formę niedokrwistości z eliptycytozą w rozmazie krwi obwodowej, związaną z całkowitym brakiem glikoforyny C i D (antygenów Gerbich), opisali Anstee i wsp. w 1984 roku [217] jako fenotyp Leach (Ge:-1,-2,-3,-4). Defekt wywołuje delecja dwóch eksonów (3 i 4) lub mutacja zmiany sensu w genie *GYPC* [7]. Fenotyp ten jest dziedziczony recesywnie, a jego występowanie jest bardzo rzadkie; zdarza się głównie u osób z Malezji i Papui Nowej Gwinei [218].

Patofizjologia. Krwinki w fenotypie Leach oprócz braku antygenów Gerbich mają również wtórny niedobór białka 4.1R (ok. 20%) i białka p55, co zaburza mechaniczną stabilność cytoszkieletu. Dlatego erytrocyty cechuje obniżona o około 50% zdolność do deformacji w ektacytometrze. Obniżenie ekspresji białek cytoszkieletu jest korzystne dla pacjentów, ponieważ chroni krwinki przed wniknięciem zarodźca malarii [7, 219].

Objawy kliniczne. U pacjentów obserwuje się łagodną hemolizę, wywołaną zmniejszoną opornością osmotyczną krwinek [7]. Podobnie jak w fenotypie Rh_{null} , pacjenci wytwarzają przeciwciała skierowane przeciw antygenom, których nie posiadają, co powoduje powikłania potransfuzyjne, a u kobiet w ciąży może wywołać chorobę hemolityczną płodu lub noworodka [220].

Rozpoznanie. Dominującą cechą fenotypu Leach jest eliptycytoza w rozmazie krwi obwodowej [7]. W badaniach immunohematologicznych nie wykrywa się reakcji z przeciwciałami skierowanymi przeciw GPC i GPD [221].

Fenotyp In(Lu)

Występowanie i podłoże molekularne. W 1961 roku po raz pierwszy opisano fenotyp In(Lu) Lu (a-b-) (inaczej fenotyp Lu_{null}), dziedziczony w sposób autosomalnie recesywny, który charakteryzuje się łagodną poikilocytozą i akantocytozą, ale bez objawów niedokrwistości [222]. Przyczyną tego

bardzo rzadkiego defektu (opisano kilka przypadków) są mutacje w genie *LU* kodującym białko Lutheran (Lu) [222, 223]. Ostatnie lata dostarczyły dowodów na udział mutacji w genach kodujących czynniki transkrypcyjne GATA-1 (*GATA binding protein 1*) i EKLF (*erythroid Krüppel-like factor*) w powstawaniu erytrocytów o fenotypie Lu(a-b-). Defekty w genie *GATA-1* są dziedziczone z chromosomem X, natomiast w genie *EKLF* — w sposób autosomalny dominujący [35]. Jednak, ze względu na śladową obecność antygenu Lu w błonach erytrocytów, nie należą one do rzeczywistego fenotypu Lu_{null} [7, 224].

Patofizjologia. Oporność osmotyczna świeżych krwinek w fenotypie In(Lu) jest prawidłowa, jednak po dłuższej inkubacji *in vitro* obserwuje się wyciek K⁺ i zwiększoną oporność osmotyczną erytrocytów [225]. Ostatnio wykazano w badaniach [226], że cytoplazmatyczne domeny glikoprotein z układu grupowego Lu bezpośrednio oddziałują z łańcuchem α spektryny. Utrata tych antygenów z błony może prowadzić do powstawania nieprawidłowych form erytrocytów.

Objawy kliniczne. Nieprawidłowościom w krwinkach czerwonych nie towarzyszą objawy hemolizy ani niedokrwistości [7].

Rozpoznanie. W fenotypie In(Lu) w rozmazie krwi obwodowej widoczna jest łagodna poikilocytoza, do znacznej akantocytozy. Oporność osmotyczna krwinek jest prawidłowa na świeżej próbce

krwi, natomiast wzrasta po inkubacji [7]. W badaniach serologicznych wykrywa się przeciwciała skierowane przeciw białku Lu [222].

Defekty lipidowe w błonie erytrocytów

Wrodzone defekty lipidowe (dyslipidemie) błon erytrocytów również mogą być przyczyną niedokrwistości hemolitycznej [227]. Najczęściej obserwuje się akantocytozę wywołaną zaburzeniami w syntezie β -apolipoprotein (apoB). Do innych bardzo rzadko występujących wrodzonych zaburzeń w składzie lipidowym błon należą defekt LCAT oraz brak lub niedobór α -lipoproteiny. Zestawienie cech charakterystycznych dla tych defektów przedstawiono w tabeli 7.

Bardzo rzadki wrodzony defekt genetyczny, prowadzący do braku glikosfingolipidów: antygenu P (fenotyp P^k) lub braku antygenów P^k, P₁ i P (fenotyp p) w błonach erytrocytów, może być przyczyną ostrej reakcji poprzetoczeniowej z hemolizą wewnątrznaczyniową oraz powtarzających się spontanicznych poronień [228]. Niedokrwistość hemolityczną związaną z wysoką zawartością fosfatydylocholino w błonach erytrocytów omówiono wyżej (patrz DHSt).

A- β -lipoproteinemia

Występowanie i podłoże molekularne.

A- β -lipoproteinemia (ABL, *abetalipoproteinemia*,

Tabela 7. Wrodzone zaburzenia lipidowe związane z niedokrwistością hemolityczną

Table 7. Hereditary dislipidemias associated with hemolytic anemia

	Typ			
	ABL	FHBL	Rodzinny niedobór LCAT	TGD
Defekt genu (chromosom)	<i>MTP</i> (4q23)	<i>APOB</i> (2p24.1) lub inne	<i>LCAT</i> (16q22.1)	<i>ABCA1</i> (9q31.1)
Dziedziczenie	Recesywne	Recesywne	Recesywne	Recesywne
Rozmaz (oporność osmotyczna)	50–90% akantocytów (obniżona)	Akantocytoza	Anizopoikilocytoza, stomatocyty, krwinki tarczowate	Stomatocytoza (zmniejszona)
Lipidy osocza	~10% cholesterolu, ↓triglicerydy, brak: apoB, VLDL, LDL	< 5% apoB, ↓LDL	↑cholesterol, ↑triglicerydy, ↓HDL, apoA1 i apoB, obecna Lp-X	↑triglicerydy, ↓cholesterol, ↓LDL, 5% HDL, 1–3% apoA1
Typowe cechy	Choroba trzewna, niedobór witamin, zaburzenia neurologiczne	Mniej nasilone niż w ABL	„Rybie oko”, neuropatia, białkomocz, przedwczesna miażdżyca	Przeładowanie tkanek cholesterolem (pomarańczowo-żółte migdałki), neuropatia, ↓PLT

ABL (*abetalipoproteinemia*) — a- β -lipoproteinemia; FHBL (*familial hypobetalipoproteinemia*) — homozygotyczna rodzinna hipo- β -lipoproteinemia; LCAT (*lecithin:cholesterol acyltransferase*) — acyltransferaza lecytinowo-cholesterolowa; TGD (*Tangier disease*) — choroba tangierska; VLDL (*very low-density lipoprotein*) — lipoproteiny o bardzo małej gęstości; LDL (*low-density lipoprotein*) — lipoproteiny o małej gęstości; HDL (*high-density lipoprotein*) — lipoproteiny o dużej gęstości; PLT (*platelets*) — płytki krwi

Bassen-Kornzweig syndrome) jest chorobą niezwykle rzadką (na świecie opisano ok. 100 przypadków), dziedziczną w sposób autosomalny recesywny. Po raz pierwszy objawy choroby u 18-letniej pacjentki i jej 9-letniego brata opisali Bassen i Kornzweig w 1950 roku [229]. Przyczyną zaburzenia są liczne mutacje (> 40) w genie *MTP*, który odpowiada za syntezę mikrosomalnego białka transportującego triglicerydy (*MTP*, *microsomal triglyceride transfer protein*) [230, 231].

Patofizjologia. Białko MPT w hepatocytach i enterocytach odpowiada za transport z retikulum endoplazmatycznego apoB, jego nagromadzenie w aparacie Golgiego oraz sekrecję. W wyniku mutacji w *MPT* dochodzi do przedwczesnej wewnątrzkomórkowej degradacji apoB. W osoczu występuje całkowity brak apoB (apoB-48 i apoB-100), który jest przyczyną nieprawidłowej dystrybucji lipidów w błonie erytrocytów (niedoboru PC oraz akumulacji cholesterolu i SM).

Erytroblasty i retikulocyty w szpiku u chorych na ABL mają prawidłową morfologię, natomiast erytrocyty przebywające długo w krążeniu przybierają kształt akantocytów [232]. W nieprawidłowych erytrocytach dochodzi do zaburzeń w oddziaływaniach między wewnętrzną a zewnętrzną warstwą błony lipidowej, a w konsekwencji — do zaburzeń w oddziaływaniach z cytoskieletem, jej pofałdowania i powstawania kilku-kilkunastu nieregularnych wypustek. Powstałe akantocyty są wrażliwe na czynniki oksydacyjne i łatwo ulegają hemolizie (mają nieprawidłową oporność osmotyczną) [232]. Krwinki te ulegają przyspieszonemu niszczeniu w mikrokrążeniu śledzionowym.

Objawy kliniczne. Noworodki obciążone ABL rodzą się zdrowe; choroba rozwija się powoli w kolejnych latach życia [233]. Objawami klinicznymi, oprócz łagodnej normocytarnej niedokrwistości i przewlekłej hemolizy, są zaburzenia wchłaniania tłuszczów (choroba trzewna) oraz witamin rozpuszczalnych w tłuszczach (E, A, D, K), które prowadzą do wielu wtórnych zaburzeń metabolicznych. Najczęściej obserwuje się postępującą neuropatię (ataksja), miopatię i degeneracyjne barwnikowe zapalenie siatkówki (zaburzenia widzenia), które są wywołane długotrwałym niedoborem witaminy E [234].

Pacjenci powinni ograniczyć spożywanie długołańcuchowych kwasów tłuszczowych. Leczenie polega przede wszystkim na podawaniu doustnie (od 2. rż.) dużych dawek witamin rozpuszczalnych w tłuszczach, zwłaszcza witaminy E. Wskazana jest również suplementacja żelaza i kwasu foliowego [233, 235].

Rozpoznanie. Pierwszą charakterystyczną cechą pojawiającą się w ABL są bardzo liczne akan-

tocyty widoczne w rozmazie krwi obwodowej (50–90%) [236]. W surowicy chorych obserwuje się bardzo niskie stężenie cholesterolu całkowitego (ok. 10% normy), brak frakcji β -lipoprotein o małej gęstości (LDL, *low density lipoproteins*) i o bardzo małej gęstości (VLDL, *very low density lipoproteins*), a także niskie stężenie triglicerydów (< 10 mg/dl) oraz fosfolipidów (ok. 30% normy). Podstawą rozpoznania jest wykazanie braku apoB w osoczu. U heterozygot nie stwierdza się zaburzeń w składzie lipidowym osocza [233].

A- β -lipoproteinemię należy różnicować z innymi przyczynami akantocytozy — zarówno wrodzonymi (hipo- β -lipoproteinemia, fenotyp McLeod, neuroakantocytoza), jak i nabytymi (uszkodzenie funkcji mięszu wątrobowego prowadzące do przeładowania erytrocytów cholesterollem, niedożywienie, niedoczynność tarczycy i in.).

Hipo- β -lipoproteinemia

Występowanie i podłoże molekularne. Homozygotyczna rodzinna hipo- β -lipoproteinemia (FHBL, *familial hypobetalipoproteinemia*) również jest zaburzeniem metabolizmu lipidów, dziedzicznym w sposób autosomalnie dominujący. Najlepiej poznana przyczyna tej akantocytozy to różne mutacje (> 60) w genie *APOB* kodującym apoB, które najczęściej prowadzą do powstawania skróconej formy białka apoB-100. Defekt może się również wiązać z mutacjami innych genów [237, 238]. Częstość występowania tego schorzenia szacuje się na 1:500–1:1000 [239].

Patofizjologia. Podobnie jak w ABL, przyczyną akantocytozy w FHBL jest zaburzenie w składzie lipidowym błon erytrocytów wywołane niedoborem apoB. Niedobór wiąże się z obniżoną syntezą lub nadmiernym katabolizmem zmutowanej formy apoB [240].

Objawy kliniczne. U homozygot i złożonych heterozygot obserwuje się objawy kliniczne podobne do objawów ABL [241]. U heterozygot objawy często nie występują, chociaż w badaniach laboratoryjnych obserwuje się niedobór zarówno apoB, jak i cholesterolu frakcji LDL [240]. Nosicielstwo choroby może się wiązać ze stłuszczeniem wątroby [242].

Rozpoznanie. Dodatni wywiad rodzinny oraz badania biochemiczne składu lipidowego surowicy pacjenta i jego rodziców są niezbędne do różnicowania między ABL a FHBL [243]. U homozygot wykazano bardzo niskie (< 5%) stężenia apoB i cholesterolu frakcji LDL, a u heterozygot obniżone do połowy stężenia apoB i cholesterolu związanego z LDL [240]. Niskie stężenie cholesterolu frakcji LDL (< 70 mg/dl) oraz stężenie apoB poni-

żej 50 mg/dl u pacjentów ze stłuszczeniem wątroby potwierdzają rozpoznanie FHBL [244].

Akantocytozę wywołaną opisanymi wyżej zaburzeniami lipidowymi należy różnicować z neuroakantocytozą (*neuroacanthocytosis*, zespół Levine'a-Critchleya, ChAc [*choreoacanthocytosis*]), która jest chorobą neurodegeneracyjną, dziedziczną autosomalnie recesywnie lub dominująco [245]. Objawia się w wieku dorosłym (< 25–45 rż.) postępującą neuropatią (płásawica), zaburzeniami psychicznymi oraz akantocytozą (5–50% akantocytów w rozmazie krwi obwodowej). Przyczyną zaburzeń są mutacje w genie *VPS13A* kodującym białko choreinę. Białko to jest prawdopodobnie związane z wewnątrzkomórkowym transportem białek cytoszkieletu [246]. Tylko w niektórych przypadkach obserwuje się łagodną niedokrwistość spowodowaną skróconym czasem przeżycia akantocytów. Błona erytrocytów ma prawidłowy skład lipidowy — również lipoproteiny w surowicy krwi są na prawidłowym poziomie (inaczej niż w ABL i FHBL). Podobnie jak w zespole McLeod, stężenie kinazy kreatynowej jest podwyższone w związku z atrofią mięśni [247].

Rodziny niedobór LCAT

Występowanie i podłoże molekularne.

Rodziny niedobór LCAT (*familial lecithin:cholesterol acyltransferase deficiency*, *Norum disease*) jako pierwsi opisali Gjone i Norum w 1968 roku [248]. Schorzenie występuje bardzo rzadko; znanych jest mniej niż 100 pacjentów, pochodzących z północnej i zachodniej Europy, Stanów Zjednoczonych, Japonii, Korei, Pakistanu, Maroka, Algierii i Australii. Defekt genetyczny dziedziczy się w sposób autosomalny recesywny. U zdrowych osób LCAT katalizuje przeniesienie kwasów tłuszczowych z PC (lecytyny) na cholesterol, a produktami reakcji są estry cholesterolu i lizo-PC. Acyltransferaza lecytinowo-cholesterolowa w osoczu jest związana z lipoprotein o dużej gęstości (HDL, *high-density lipoproteins*) i apoB. U homozygot obserwuje się głęboki niedobór LCAT lub utratę jej aktywności enzymatycznej, wywołaną wieloma mutacjami (znanych jest 78) w genie kodującym to białko [249, 250].

Patofizjologia. Ze względu na niedobór LCAT w błonach erytrocytów występuje nadmierna akumulacja wolnego cholesterolu i nadmiar PC oraz niedobór SM i PE. Takie zaburzenia w składzie lipidowym prowadzą do niestabilności błon erytrocytów i powstawania stomatocytów, krwinek tarczowatych oraz anizopoikilocytozy. W konsekwencji dochodzi do hemolizy nieprawidłowych erytrocytów.

Objawy kliniczne. Rodziny niedobór LCAT charakteryzuje się łagodną niedokrwistością hemo-

lityczną, która jest normocytowa i normobarwliwa, dobrze kompensowana przez szpik (łagodna retikuloocytoza). Najczęstszymi objawami niehematologicznymi, towarzyszącymi nieprawidłowemu metabolizmowi i akumulacji cholesterolu w różnych tkankach, są zmętnienia rogówki, czyli tak zwana choroba rybiego oka (*fish-eye disease*) oraz glomerulopatia, której skutkiem jest białkomocz, a nawet ciężka niewydolność nerek [250, 251]. Wykazano, że zarówno homozygoty, jak i heterozygoty są obciążone zwiększonym ryzykiem rozwoju zmian miażdżycowych [249, 252]. Nie ma specyficznej terapii dla pacjentów z niedoborem LCAT. Zaleca się stosowanie diety z ograniczeniem tłuszczów.

Rozpoznanie. Aktywność oraz stężenie LCAT w surowicy pacjentów jest niewykrywalne. Stężenie cholesterolu frakcji HDL i estrów cholesterolu jest bardzo niskie; apoA1 i apoB również jest obniżone. Natomiast stężenia wolnego cholesterolu i triglicerydów w surowicy są znacznie podwyższone, ponadto występuje lipoproteina Lp-X [253]. U nosicieli zmutowanego genu (heterozygoty) zaburzenia dotyczące lipidów są mniej nasilone. Należy pamiętać, że w chorobach wątroby może występować nabyty defekt LCAT [250, 254, 255].

A- α -lipoproteinemia

Występowanie i podłoże molekularne. A- α -lipoproteinemię (*analfa-lipoprotein deficiency*; TGD, *Tangier disease*) po raz pierwszy opisali Fredrickson i wsp. w 1961 roku [256] u rodzeństwa z wyspy Tangier (Stany Zjednoczone). Obecnie na świecie znanych jest około 70 przypadków TGD. Defekt jest dziedziczony autosomalnie recesywnie. Przyczyną są mutacje w genie *ABCA1* kodującym białko błonowe (transporter ABC1) odpowiedzialne za przekazywanie cholesterolu i fosfolipidów z komórek do apolipoprotein [257, 258]. Obecnie znanych jest ponad 150 mutacji [259], które prowadzą do produkcji defektywnego białka ABC1 o zmienionej strukturze trzeciorzędowej, co wpływa negatywnie na jego lokalizację w komórce oraz na oddziaływanie z fosfolipidami błony i apolipoproteiną A1 (apoA1) [260, 261].

Rodziny hipo- α -lipoproteinemia (FHA, *familial hypoalphalipoproteinemia*) również charakteryzuje się niskim stężeniem cholesterolu frakcji HDL w osoczu (< 5%), lecz bez objawów klinicznych typowych dla TGD. Uważa się, że jest to odmiana alleliczna defektu w *ABCA1* [262]. Przyczyną tej dyslipoproteinemii mogą być również mutacje w genie kodującym apoA1 [263].

Patofizjologia. Białko ABC1 pełni kluczową rolę w usuwaniu nadmiaru cholesterolu i fosfolipidów z komórek, który za pośrednictwem apoA1 trafia do

HDL [227]. Dysfunkcja ABC1 prowadzi do usuwania apoA1 z osocza, a w konsekwencji — do niedoboru ($< 0,2$ mmol/l) lub całkowitego braku cholesterolu frakcji HDL [264]. Schorzenie to charakteryzuje się akumulacją estrów cholesterolu w makrofagach i różnych tkankach: migdałkach, które są powiększone i przybierają charakterystyczny pomarańczowo-żółty kolor od estrów retinolu i karotenoidów, w komórkach Schwanna nerwów obwodowych, co wywołuje neuropatię, błonach śluzowych przewodu pokarmowego [265], w komórkach siateczkowo-śródbłonkowych śledziony, wątrobie, szpiku kostnym, węzłach chłonnych, grasicy, skórze (żółtaki) i rogówce, powodując zmętnienia podobne do obserwowanych przy niedoborze LCAT [265, 266]. Ponieważ transport wewnątrzkomórkowego cholesterolu do błony jest zaburzony, zawartość cholesterolu i SM w erytrocytach się obniża, natomiast akumulowana jest PC. W wyniku tych zaburzeń obserwuje się zmniejszony stosunek powierzchni do objętości i zmniejszoną oporność osmotyczną krwinek [267].

Objawy kliniczne. A- α -lipoproteinemia u homozygot objawia się już w dzieciństwie, zaś przeładowaniu tkanek cholesterolem towarzyszą: niedokrwistość hemolityczna, retikulocytoza, stomatocytoza w rozmazie krwi obwodowej oraz splenomegalia z wtórną małopłytkowością [267].

Rozpoznanie. W surowicy homozygot obserwuje się niskie stężenie cholesterolu całkowitego, głęboki niedobór cholesterolu frakcji HDL (5%) oraz niskie stężenie LDL (40% normy), fosfolipidów (30–50% normy) i podwyższone stężenie triglicerydów. Wartość apoA1 stanowi zaledwie 1–3% normy. U heterozygot jedynie stężenia HDL i apoA1 są obniżone o 50%, a stężenie triglicerydów jest podwyższone. Nosiciele mutacji w genie *ABCA1* cechuje zwiększone ryzyko rozwoju choroby wieńcowej [268, 269].

Podstawą rozpoznania TGD jest stwierdzenie powiększonych migdałków przeładowanych cholesterolem oraz wykazanie zaburzeń lipidowych (głównie niskiego stężenia cholesterolu frakcji HDL i cholesterolu całkowitego w surowicy).

Podsumowanie

Liczne badania nad erytrocytami pochodzący od chorych na wrodzone niedokrwistości hemolityczne dostarczyły wglądu w organizację oraz wzajemne powiązania białek i lipidów błonowych. Przyczyniły się również do lepszego poznania podstaw molekularnych defektów krwinek czerwonych.

Pomijając wspólny dla wszystkich membranopatii proces hemolityczny, niedokrwistości te stanowią bardzo heterogenną grupę. Przez wiele lat

niektórych z tych schorzeń nie rozpoznawano lub rozpoznawano je niewłaściwie. Często wiązało się to z bardzo rzadkim występowaniem niektórych z tych patologii, a w związku z tym małym doświadczeniem lekarzy i diagnostów oraz brakiem specyficznych testów. Dokładne poznanie poszczególnych podtypów i ich indywidualnych objawów klinicznych, a także charakterystycznych wskaźników laboratoryjnych niewątpliwie przyczyni się do poprawienia ich diagnostyki.

Kilkuletnie doświadczenia w wykonywaniu przesiewowego testu EMA w Instytucie Hematologii i Transfuzjologii wskazują, że wprowadzenie tego badania przyczyniło się do znacznego postępu w diagnostyce różnicowej wrodzonych niedokrwistości hemolitycznych. Test EMA umożliwił wykrycie atypowych postaci HS, w których nie obserwowano charakterystycznych cech tej choroby: sferocytów w rozmazie krwi obwodowej i zmniejszonej oporności osmotycznej [140]. Badanie to pozwoliło również na rozpoznanie innych chorób (HSt, CDA II, talasemii beta, niedoboru dehydrogenazy glukozy-6-fosforanowej), które pod względem objawów klinicznych, a także wyników innych testów laboratoryjnych imitowały HS [133, 270–272].

W celu upowszechniania wiedzy wśród pacjentów oraz podnoszenia kwalifikacji środowiska medycznego w 2002 roku założono organizację ENERCA (*European Network for Rare and Congenital Anemias*). Skupia ona specjalistów z dziedziny rozpoznawania rzadkich niedokrwistości i przyczynia się do ustalania ich występowania oraz służy tworzeniu nowoczesnych procedur diagnostycznych i terapeutycznych [273].

Piśmiennictwo

1. An X.U., Mohandas N. Disorders of red cell membrane. Br. J. Haematol. 2008; 141: 367–375.
2. Mohandas N., Gallagher P.G. Red cell membrane: past, present, and future. Blood 2008; 112: 3939–3948.
3. Pasini E.M., Lutz H.U., Mann M., Thomas A.W. Red blood cell (RBC) membrane proteomics — Part I: proteomics and RBC physiology. J. Proteomics 2010; 73: 403–420.
4. Yawata Y. Cell membrane: the red blood cell as a model. Wiley-VCH Verlag GmbH, Weinheim 2003.
5. Daleke D.L. Regulation of transbilayer plasma membrane phospholipid asymmetry. J. Lipid Res. 2003; 44: 233–242.
6. Daleke D.L. Regulation of phospholipid asymmetry in the erythrocyte membrane. Curr. Opin. Hematol. 2008; 15: 191–195.
7. Reid M.E., Mohandas N. Red blood cell blood group antigens: structure and function. Semin. Hematol. 2004; 41: 93–117.
8. Paulick M.G., Bertozzi C.R. The glycosylphosphatidylinositol anchor: a complex membrane-anchoring structure for proteins. Biochemistry 2008; 47: 6991–7000.

9. Maeda Y., Kinoshita T. Structural remodeling, trafficking and functions of glycosylphosphatidylinositol-anchored proteins. *Prog. Lipid Res.* 2011; 50: 411–424.
10. Fadeel B., Xue D. The ins and outs of phospholipid asymmetry in the plasma membrane: roles in health and disease. *Crit. Rev. Biochem. Mol. Biol.* 2009; 44: 264–277.
11. Manno S., Takakuwa Y., Mohandas N. Identification of a functional role for lipid asymmetry in biological membranes: phosphatidylserine-skeletal protein interactions modulate membrane stability. *Proc. Natl. Acad. Sci. USA* 2002; 99: 1943–1948.
12. Föller M., Huber S.M., Lang F. Erythrocyte programmed cell death. *IUBMB Life* 2008; 60: 661–668.
13. Lang K.S., Lang P.A., Bauer C. i wsp. Mechanisms of suicidal erythrocyte death. *Cell. Physiol. Biochem.* 2005; 15: 195–202.
14. Kamata K., Manno S., Ozaki M., Takakuwa Y. Functional evidence for presence of lipid rafts in erythrocyte membranes: Gs alpha in rafts is essential for signal transduction. *Am. J. Hematol.* 2008; 83: 371–375.
15. Pasini E.M., Lutz H.U., Mann M., Thomas A.W. Red blood cell (RBC) membrane proteomics — Part II: comparative proteomics and RBC pathophysiology. *J. Proteomics* 2010; 73: 421–435.
16. Salzer U., Hinterdorfer P., Hunger U., Borcken C., Prohaska R. Ca²⁺-dependent vesicle release from erythrocytes involves stomatin-specific lipid rafts, synexin (annexin VII), and sorcin. *Blood* 2002; 99: 2569–2577.
17. Wilkinson D.K., Turner E.J., Parkin E.T. i wsp. Membrane raft actin deficiency and altered Ca²⁺-induced vesiculation in stomatin-deficient overhydrated hereditary stomatocytosis. *Biochim. Biophys. Acta* 2008; 1778: 125–132.
18. Ciana A., Achilli C., Balduini C., Minetti G. On the association of lipid rafts to the spectrin skeleton in human erythrocytes. *Biochim. Biophys. Acta* 2011; 1808: 183–190.
19. Kriebardis A.G., Antonelou M.H., Stamoulis K.E., Economou-Petersen E., Margaritis L.H., Papassideri I.S. Storage-dependent remodeling of the red blood cell membrane is associated with increased immunoglobulin G binding, lipid raft rearrangement, and caspase activation. *Transfusion* 2007; 47: 1212–1220.
20. Pasini E.M., Kirkegaard M., Mortensen P., Lutz H.U., Thomas A.W., Mann M. In-depth analysis of the membrane and cytosolic proteome of red blood cells. *Blood* 2006; 108: 791–801.
21. Walsh S.B., Stewart G.W. Anion exchanger 1: protean function and associations. *Int. J. Biochem. Cell Biol.* 2010; 42: 1919–1922.
22. van den Akker E., Satchwell T.J., Williamson R.C., Tøye A.M. Band 3 multiprotein complexes in the red cell membrane; of mice and men. *Blood Cells Mol. Dis.* 2010; 45: 1–8.
23. Chu H.Y., Low P.S. Mapping of glycolytic enzyme-binding sites on human erythrocyte band 3. *Biochem. J.* 2006; 400: 143–151.
24. Zdebska E., Golaszewska E., Fabijanska-Mitek J. i wsp. Glycoconjugate abnormalities in patients with congenital dyserythropoietic anaemia type I, II and III. *Br. J. Haematol.* 2001; 114: 907–913.
25. Bruce L.J., Anstee D.J., Spring F.A., Tanner M.J.A. Band-3 Memphis variant-II. Altered stilbene disulfonate binding and the Diego (DI(A)) blood-group antigen are associated with the human erythrocyte-band 3 mutation Pro(854)Leu. *J. Biol. Chem.* 1994; 269: 16155–16158.
26. Pantaleo A., Giribaldi G., Mannu F., Arese P., Turrini F. Naturally occurring anti-band 3 antibodies and red blood cell removal under physiological and pathological conditions. *Autoimmunity Rev.* 2008; 7: 457–462.
27. Ferru E., Pantaleo A., Mannu F., Carta F., Turrini F. May band 3 hyper-phosphorylation have a functional role in microcyte formation in heterozygous thalassemias? *Blood Cells Mol. Dis.* 2010; 45: 65–66.
28. Iolascon A., Avvisati R.A., Piscopo C. Hereditary spherocytosis. *Transfus. Clin. Biol.* 2010; 17: 138–142.
29. Sawasdee N., Junking M., Ngojanlar P. i wsp. Human kidney anion exchanger 1 interacts with adaptor-related protein complex 1 mu 1A (AP-1 mu1A). *Biochem. Biophys. Res. Commun.* 2010; 401: 85–91.
30. Bruce L.J., Beckmann R., Ribeiro M.L. i wsp. A band 3-based macrocomplex of integral and peripheral proteins in the RBC membrane. *Blood* 2003; 101: 4180–4188.
31. Bruce L.J. Hereditary stomatocytosis and cation leaky red cells — recent developments. *Blood Cells Mol. Dis.* 2009; 42: 216–222.
32. Bruce L.J. Red cell membrane transport abnormalities. *Curr. Opin. Hematol.* 2008; 15: 184–190.
33. Westhoff C.M. The structure end function of the Rh antigen complex. *Semin. Hematol.* 2007; 44: 42–50.
34. Nicolas V., Kim C.L., Gane P. i wsp. Rh-RhAG/ankyrin-R, a new interaction site between the membrane bilayer and the red cell skeleton, is impaired by Rh-null-associated mutation. *J. Biol. Chem.* 2003; 278: 25526–25533.
35. Anstee D.J. The functional importance of blood group-active molecules in human red blood cells. *Vox Sang.* 2011; 100: 140–149.
36. Williamson R.C., Tøye A.M. Glycophorin A: band 3 aid. *Blood Cells Mol. Dis.* 2008; 41: 35–43.
37. Kobayashi K., Kato K., Sugi T. i wsp. Plasmodium falciparum BAEBL binds to heparan sulfate proteoglycans on the human erythrocyte surface. *J. Biol. Chem.* 2010; 285: 1716–1725.
38. Fredriksson S.A., Podbielska M., Nilsson B., Krotkiewska B., Lisowska E., Krotkiewski H. ABH blood group antigens in N-glycan of human glycophorin A. *Arch. Biochem. Biophys.* 2010; 498: 127–135.
39. Ensink A., Biondi C.S., Marini A. i wsp. Effect of membrane-bound IgG and desialylation in the interaction of monocytes with senescent erythrocytes. *Clin. Exp. Med.* 2006; 6: 138–142.
40. Rinehart J., Gulcicek E.E., Joiner C.H., Lifton R.P., Gallagher P.G. Determinants of erythrocyte hydration. *Curr. Opin. Hematol.* 2010; 17: 191–197.
41. Pantaleo A., De Franceschi L., Ferru E., Vono R., Turrini F. Current knowledge about the functional roles of phosphorylation changes of membrane proteins in normal and diseased red cells. *J. Proteomics* 2010; 73: 445–455.
42. Engelmann B. Calcium homeostasis of human erythrocytes and its pathophysiological implications. *Klin. Wochenschr.* 1991; 69: 137–142.
43. Thomas S.L.Y., Bouyer G., Cuffe A., Egee S., Glogowska E., Ollivaux C. Ion channels in human red blood cell membrane: actors or relics? *Blood Cells Mol. Dis.* 2011; 46: 261–265.
44. Montel-Hagen A., Blanc L., Boyer-Clavel M. i wsp. The Glut1 and Glut4 glucose transporters are differentially expressed during perinatal and postnatal erythropoiesis. *Blood* 2008; 112: 4729–4738.
45. Montel-Hagen A., Kinet S., Manel N. i wsp. Erythrocyte glut1 triggers dehydroascorbic acid uptake in mammals unable to synthesize vitamin C. *Cell* 2008; 132: 1039–1048.
46. Khan A.A., Hanada T., Mohseni M. i wsp. Dematin and adducin provide a novel link between the spectrin cytoskeleton and hu-

- man erythrocyte membrane by directly interacting with glucose transporter-1. *J. Biol. Chem.* 2008; 283: 14600–14609.
47. Arnaud L., Helias V., Menanteau C. i wsp. A functional AQP1 allele producing a Co(a-b-) phenotype revises and extends the Colton blood group system. *Transfusion* 2010; 50: 2106–2116.
 48. Endeward V., Musa-Aziz R., Cooper G.J. i wsp. Evidence that aquaporin 1 is a major pathway for CO₂ transport across the human erythrocyte membrane. *FASEB J.* 2006; 20: 1974–1981.
 49. Mathai J.C., Mori S., Smith B.L. i wsp. Functional analysis of aquaporin-1 deficient red cells — the Colton-null phenotype. *J. Biol. Chem.* 1996; 271: 1309–1313.
 50. Brodsky R.A. Advances in the diagnosis and therapy of paroxysmal nocturnal hemoglobinuria. *Blood Rev.* 2008; 22: 65–74.
 51. Orozco A.F., Lewis D.E. Flow cytometric analysis of circulating microparticles in plasma. *Cytometry A* 2010; 77: 502–514.
 52. Ipsaro J.J., Harper S.L., Messick T.E., Marmorstein R., Mondragon A., Speicher D.W. Crystal structure and functional interpretation of the erythrocyte spectrin tetramerization domain complex. *Blood* 2010; 115: 4843–4852.
 53. Palek J., Sahr K.E. Mutations of the red blood cell membrane proteins — from clinical evaluation to detection of the underlying genetic defect. *Blood* 1992; 80: 308–330.
 54. Satchwell T.J., Shoemark D.K., Sessions R.B., Toye A.M. Protein 4.2: a complex linker. *Blood Cells Mol. Dis.* 2009; 42: 201–210.
 55. Anong W.A., Franco T., Chu H.Y. i wsp. Adducin forms a bridge between the erythrocyte membrane and its cytoskeleton and regulates membrane cohesion. *Blood* 2009; 114: 1904–1912.
 56. Delaunay J. The hereditary stomatocytoses: Genetic disorders of the red cell membrane permeability to monovalent cations. *Semin. Hematol.* 2004; 41: 165–172.
 57. Salomao M., Zhang X.H., Yang Y. i wsp. Protein 4.1R-dependent multiprotein complex: New insights into the structural organization of the red blood cell membrane. *Proc. Natl. Acad. Sci. USA* 2008; 105: 8026–8031.
 58. Pinder J.C., Gratzer W.B. Structural and dynamic states of actin in the erythrocyte. *J. Cell Biol.* 1983; 96: 768–775.
 59. Sung L.A., Gao K.M., Yee L.J. i wsp. Tropomyosin isoform 5b is expressed in human erythrocytes: implications of tropomodulin-TM5 or tropomodulin-TM5b complexes in the protofilament and hexagonal organization of membrane skeletons. *Blood* 2000; 95: 1473–1480.
 60. Franco T., Low P.S. Erythrocyte adducin: a structural regulator of the red blood cell membrane. *Transfusion Clin. Biol.* 2010; 17: 87–94.
 61. George A., Pushkaran S., Li L.N. i wsp. Altered phosphorylation of cytoskeleton proteins in sickle red blood cells: the role of protein kinase C, Rac GTPases, and reactive oxygen species. *Blood Cells Mol. Dis.* 2010; 45: 41–45.
 62. Liu S.C., Derick L.H., Palek J. Visualization of the hexagonal lattice in erythrocyte-membrane skeleton. *J. Cell Biol.* 1987; 104: 527–536.
 63. Chao T.S., Tao M. Effect of 2,3-diphosphoglycerate on the phosphorylation of protein 4.1 by protein kinase C. *Arch. Biochem. Biophys.* 1991; 285: 221–226.
 64. Inaba M., Gupta K.C., Kuwabara M., Takahashi T., Benz E.J., Maede Y. Deamidation of human erythrocyte protein 4.1 — possible role in aging. *Blood* 1992; 79: 3355–3361.
 65. Reliene R., Mariani M., Zanella A. i wsp. Splenectomy prolongs in vivo survival of erythrocytes differently in spectrin/ankyrin and band 3-deficient hereditary spherocytosis. *Blood* 2002; 100: 2208–2215.
 66. Westerman M., Pizzey A., Hirschman J. i wsp. Microvesicles in haemoglobinopathies offer insights into mechanisms of hypercoagulability, haemolysis and the effects of therapy. *Br. J. Haematol.* 2008; 142: 126–135.
 67. Perrotta S., Gallagher P.G., Mohandas N. Hereditary spherocytosis. *Lancet* 2008; 372: 1411–1426.
 68. Bolton-Maggs P.H.B., Stevens R.F., Dodd N.J., Lamont G., Tittensor P., King M.J. Guidelines for the diagnosis and management of hereditary spherocytosis. *Br. J. Haematol.* 2004; 126: 455–474.
 69. Eber S., Lux S.E. Hereditary spherocytosis — defects in proteins that connect the membrane skeleton to the lipid bilayer. *Semin. Hematol.* 2004; 41: 118–141.
 70. Salomao M., Chen K., Villalobos J., Mohandas N., An X.L., Chasis J.A. Hereditary spherocytosis and hereditary elliptocytosis: aberrant protein sorting during erythroblast enucleation. *Blood* 2010; 116: 267–269.
 71. Delaunay J. The molecular basis of hereditary red cell membrane disorders. *Blood Rev.* 2007; 21: 1–20.
 72. Iolascon A., Avvisati R.A. Genotype/phenotype correlation in hereditary spherocytosis. *Haematologica* 2008; 93: 1283–1288.
 73. Robledo R.F., Ciciotte S.L., Gwynn B. i wsp. Targeted deletion of alpha-adducin results in absent beta- and gamma-adducin, compensated hemolytic anemia, and lethal hydrocephalus in mice. *Blood* 2008; 112: 4298–4307.
 74. Gilligan D.M., Lozovatsky L., Gwynn B., Brugnara C., Mohandas N., Peters L.L. Targeted disruption of the beta adducin gene (Add2) causes red blood cell spherocytosis in mice. *Proc. Natl. Acad. Sci. USA* 1999; 96: 10717–10722.
 75. Da Costa L., Mohandas N., Sorette M., Grange M.J., Tchernia G., Cynober T. Temporal differences in membrane loss lead to distinct reticulocyte features in hereditary spherocytosis and in immune hemolytic anemia. *Blood* 2001; 98: 2894–2899.
 76. Delaunay J., Nouyrigat V., Proust A. i wsp. Different impacts of alleles alpha(LEPRA) and alpha(LELY) as assessed versus a novel, virtually null allele of the SPTA1 gene in trans. *Br. J. Haematol.* 2004; 127: 118–122.
 77. Mullier F., Lainey E., Fenet O., Da Costa L. i wsp. Additional erythrocytic and reticulocytic parameters helpful for diagnosis of hereditary spherocytosis: results of a multicentre study. *Ann. Hematol.* 2011; 90: 759–768.
 78. de Jong K., Larkin S.K., Eber S., Franck P.F.H., Roelofs B., Kuypers F.A. Hereditary spherocytosis and elliptocytosis erythrocytes show a normal transbilayer phospholipid distribution. *Blood* 1999; 94: 319–325.
 79. Margetis P., Antonelou M., Karababa F., Loutradi A., Margaritis L., Papassideri I. Physiologically important secondary modifications of red cell membrane in hereditary spherocytosis-evidence for in vivo oxidation and lipid rafts protein variations. *Blood Cells Mol. Dis.* 2007; 38: 210–220.
 80. Rocha S., Vitorino R.M.P., Lemos-Amado F.M. i wsp. Presence of cytosolic peroxiredoxin 2 in the erythrocyte membrane of patients with hereditary spherocytosis. *Blood Cells Mol. Dis.* 2008; 41: 5–9.
 81. DeFranceschi L., Olivieri O., delGiudice E.M. i wsp. Membrane cation and anion transport activities in erythrocytes of hereditary spherocytosis: effects of different membrane protein defects. *Am. J. Hematol.* 1997; 55: 121–128.

82. Corrons J.L.V., Besson I. Red cell membrane Na⁺ transport systems in hereditary spherocytosis: relevance to understanding the increased Na⁺ permeability. *Ann. Hematol.* 2001; 80: 535–539.
83. Reinhardt D., Witt O., Miosge N., Herken R., Pekrun A. Increase in band 3 density and aggregation in hereditary spherocytosis. *Blood Cells Mol. Dis.* 2001; 27: 399–406.
84. Whitfield C.F., Follweiler J.B., Loprestimorrow L., Miller B.A. Deficiency of alpha-spectrin synthesis in burst-forming units-erythroid in lethal hereditary spherocytosis. *Blood* 1991; 78: 3043–3051.
85. Godal H.C., Heisto H. High prevalence of increased osmotic fragility of red-blood-cells among Norwegian blood-donors. *Scand. J. Haematol.* 1981; 27: 30–34.
86. Rocha S., Costa E., Catarino C. i wsp. Erythropoietin levels in the different clinical forms of hereditary spherocytosis. *Br. J. Haematol.* 2005; 131: 534–542.
87. Tavil B., Ozdel S., Ozkasap S., Yarali N., Tunc B. Aplastic crisis induced by human parvovirus B19 infection as an initial presentation of hereditary spherocytosis. *Indian J. Pediatr.* 2010; 77: 1191–1192.
88. Lambert M., Smellie S., Chatelain C., Ferrant A., Demeyer R. Acute non-immune hemolytic-anemia during infectious-mononucleosis unmasking spherocytosis. *Acta Clin. Belgica* 1989; 44: 192–195.
89. Jensson O., Jonasson J.L., Magnusson S. Studies on hereditary spherocytosis in Iceland. *Acta Med. Scand.* 1977; 201: 187–195.
90. Pajor A., Lehoczy D., Szakacs Z. Pregnancy and hereditary spherocytosis — report of 8 patients and a review. *Arch. Gynecol. Obstetr.* 1993; 253: 37–42.
91. Hassoun H., Vassiliadis J.N., Murray J. i wsp. Characterization of the underlying molecular defect in hereditary spherocytosis associated with spectrin deficiency. *Blood* 1997; 90: 398–406.
92. Jarolim P., Murray J.L., Rubin H.L. i wsp. Characterization of 13 novel band 3 gene defects in hereditary spherocytosis with band 3 deficiency. *Blood* 1996; 88: 4366–4374.
93. Ribeiro M.L., Alloisio N., Almeida H. i wsp. Severe hereditary spherocytosis and distal renal tubular acidosis associated with the total absence of band 3. *Blood* 2000; 96: 1602–1604.
94. Toye A.M., Williamson R.C., Khanfar M. i wsp. Band 3 Courcouronnes (Ser667Phe): a trafficking mutant differentially rescued by wild-type band 3 and glycophorin A. *Blood* 2008; 111: 5380–5389.
95. Perrotta S., Borriello A., Scaloni A. i wsp. The N-terminal 11 amino acids of human erythrocyte band 3 are critical for aldolase binding and protein phosphorylation: implications for band 3 function. *Blood* 2005; 106: 4359–4366.
96. Yawata Y., Kanzaki A., Inoue T. i wsp. Red-cell membrane disorders in the Japanese population — clinical, biochemical, electron-microscopic, and genetic studies. *Int. J. Hematol.* 1994; 60: 23–38.
97. Takaoka Y., Ideguchi H., Matsuda M., Sakamoto N., Takeuchi T., Fukumaki Y. A novel mutation in the erythrocyte protein-4.2 gene of Japanese patients with hereditary spherocytosis (protein-4.2(FUKUOKA)). *Br. J. Haematol.* 1994; 88: 527–533.
98. Kanzaki A., Yasunaga M., Okamoto N. i wsp. Band-4.2 Shiga: 317 CGC→TGC in compound heterozygotes with 142 GCT→ACT results in band 4.2 deficiency and microspherocytosis. *Br. J. Haematol.* 1995; 91: 333–340.
99. Matsuda M., Hatano N., Ideguchi H., Takahira H., Fukumaki Y. A novel mutation causing an aberrant splicing in the protein 4.2 gene associated with hereditary spherocytosis (protein-4.2(NOTAME)). *Hum. Mol. Genet.* 1995; 4: 1187–1191.
100. Berardi A., Lugli L., Ferrari F. i wsp. Kernicterus associated with hereditary spherocytosis and UGT1A1 promoter polymorphism. *Biol. Neonate* 2006; 90: 243–246.
101. Iolascon A., Faienza M.F., Moretti A., Perrotta S., del Giudice E.M. UGT1 promoter polymorphism accounts for increased neonatal appearance of hereditary spherocytosis. *Blood* 1998; 91: 1093–1093.
102. Tamary H., Aviner S., Freud E. i wsp. High incidence of early cholelithiasis detected by ultrasonography in children and young adults with hereditary spherocytosis. *J. Pediatr. Hematol. Oncol.* 2003; 25: 952–954.
103. del Giudice E.M., Perrotta S., Nobili B., Specchia C., d'Urzo G., Iolascon A. Coinheritance of Gilbert syndrome increases the risk for developing gallstones in patients with hereditary spherocytosis. *Blood* 1999; 94: 2259–2262.
104. Oh S.E., Kim J.H., Choi C.H. i wsp. An adult with aplastic crisis induced by human parvovirus b19 as an initial presentation of hereditary spherocytosis. *Korean J. Int. Med.* 2005; 20: 96–99.
105. Danise P., Amendola G., Nobili B. i wsp. Flow-cytometric analysis of erythrocytes and reticulocytes in congenital dyserythropoietic anaemia type II (CDA II): value in differential diagnosis with hereditary spherocytosis. *Clin. Lab. Haematol.* 2001; 23: 7–13.
106. Cazzola M., Invernizzi R. Molecular basis of congenital dyserythropoietic anemia type II and genotype-phenotype relationship. *Haematologica* 2010; 95: 693–695.
107. Zdebska E., Iolascon A., Spychalska J. i wsp. Abnormalities of erythrocyte glycoconjugates are identical in two families with congenital dyserythropoietic anemia type II with different chromosomal localizations of the disease gene. *Haematologica* 2007; 92: 427–428.
108. Meyrick D., Webb J., Cole C. Iron and iron proteins found in the genetic disease, hereditary spherocytosis. *Inorganica Chim. Acta* 2002; 339: 481–487.
109. Brandenburg J.B., Biasiutti F.D., Lutz H.U., Wuillemin W.A. Hereditary spherocytosis and hemochromatosis. *Ann. Hematol.* 2002; 81: 202–209.
110. Hoblinger A., Erdmann C., Strassburg C.P., Sauerbruch T., Lammert F. Coinheritance of hereditary spherocytosis and reversibility of cirrosis in a young female patient with hereditary hemochromatosis. *Eur. J. Med. Res.* 2009; 14: 182–184.
111. Sharma S., Malhotra S.J., Chauhan R. Interaction between hereditary spherocytosis and the beta-thalassemia trait: a case report. *Turkish J. Hematol.* 2011; 28: 153–154.
112. Delgiudice E.M., Perrotta S., Nobili B., Pinto L., Cutillo L., Iolascon A. Coexistence of hereditary spherocytosis (HS) due to band-3 deficiency and beta-thalassemia trait — partial correction of HS phenotype. *Br. J. Haematol.* 1993; 85: 553–557.
113. Li C.K., Ng M.H.L., Cheung K., Lam T.K., Shing M.M.K. Interaction of hereditary spherocytosis and alpha-thalassemia — a family study. *Acta Haematol.* 1994; 91: 201–205.
114. Maciag M., Adamowicz-Salach A., Siwicka A., Spychalska J., Burzynska B. The use of real-time PCR technique in the detection of novel protein 4.2 gene mutations that coexist with thalassaemia alpha in a single patient. *Eur. J. Haematol.* 2009; 83: 373–377.
115. Yang Y.M., Donnell C., Wilborn W. i wsp. Splenic sequestration associated with sickle-cell trait and hereditary spherocytosis. *Am. J. Hematol.* 1992; 40: 110–116.
116. Kedar P.S., Colah R.B., Ghosh K., Mohanty D. Hereditary spherocytosis in association with severe G6PD deficiency: report of an unusual case. *Clin. Chim. Acta* 2004; 344: 221–224.

117. Alfinito F., Calabro L.V., Cappellini Z.M.D. i wsp. Glucose-6-phosphate-dehydrogenase deficiency and red-cell membrane defects — additive or synergistic interaction in producing chronic hemolytic anemia. *Br. J. Haematol.* 1994; 87: 148–152.
118. Branca R., Costa E., Rocha S. i wsp. Coexistence of congenital red cell pyruvate kinase and band 3 deficiency. *Clin. Lab. Haematol.* 2004; 26: 297–300.
119. Rocha S., Costa E., Rocha-Pereira P. i wsp. Complementary markers for the clinical severity classification of hereditary spherocytosis in unsplenectomized patients. *Blood Cells Mol. Dis.* 2011; 46: 166–170.
120. Delhommeau F., Cynober T., Schischmanoff P.O. i wsp. Natural history of hereditary spherocytosis during the first year of life. *Blood* 2000; 95: 393–397.
121. Proytcheva M.A. Issues in neonatal cellular analysis. *Am. J. Clin. Pathol.* 2009; 131: 560–573.
122. Bautista M.L.G., Altaf W., Lall R., Wapnir R.A. Cord blood red cell osmotic fragility: a comparison between preterm and full-term newborn infants. *Early Hum. Dev.* 2003; 72: 37–46.
123. Mariani M., Barcellini W., Vercellati C. i wsp. Clinical and hematologic features of 300 patients affected by hereditary spherocytosis grouped according to the type of the membrane protein defect. *Haematologica* 2008; 93: 1310–1317.
124. Michalewska B. Niedokrwistości autoimmunohemolityczne — znaczenie szczegółowej diagnostyki laboratoryjnej w rozpoznawania rzadkich przypadków. *Acta Haematol. Pol.* 2009; 40: 463–474.
125. Won D.I., Suh J.S. Flow Cytometric detection of erythrocyte osmotic fragility. *Cytometry B* 2009; 76: 135–141.
126. Warang P., Gupta M., Kedar P., Ghosh K., Colah R. Flow cytometric osmotic fragility-an effective screening approach for red cell membranopathies. *Cytometry B* 2011; 80: 186–190.
127. Cynober T., Mohandas N., Tchernia G. Red cell abnormalities in hereditary spherocytosis: relevance to diagnosis and understanding of the variable expression of clinical severity. *J. Lab. Clin. Med.* 1996; 128: 259–269.
128. Bolton-Maggs P.H.B., Langer J.C., Iolascon A., Tittensor P., King M.-J. Guidelines for the diagnosis and management of hereditary spherocytosis-2011 update. *Br. J. Haematol.* 2012; 156: 37–49.
129. King M.J., Behrens J., Rogers C., Flynn C., Greenwood D., Chambers K. Rapid flow cytometric test for the diagnosis of membrane cytoskeleton-associated haemolytic anaemia. *Br. J. Haematol.* 2000; 111: 924–933.
130. Streichman S., Gescheidt Y. Cryohemolysis for the detection of hereditary spherocytosis: correlation studies with osmotic fragility and autohemolysis. *Am. J. Hematol.* 1998; 58: 206–212.
131. Girodon F., Garcon L., Bergoin E. i wsp. Usefulness of the eosin-5'-maleimide cytometric method as a first-line screening test for the diagnosis of hereditary spherocytosis: comparison with ektacytometry and protein electrophoresis. *Br. J. Haematol.* 2008; 140: 468–470.
132. Haines P.G., Jarvis H.G., King S. i wsp. Two further British families with the 'cryohydrocytosis' form of hereditary stomatocytosis. *Br. J. Haematol.* 2001; 113: 932–937.
133. Koscielak J., Mendek-Czajkowska E., Spychalska J. i wsp. A case of hereditary over-hydrated stomatocytosis with stomatocytosis and spherocytes in the blood. *Med. Wieku Rozwoj.* 2009; 13: 131–135.
134. Miraglia Del Giudice E., Francese M., Polito R., Nobili B., Iolascon A., Perrotta S. Apparently normal ankyrin content in unsplenectomized hereditary spherocytosis patients with the inactivation of one ankyrin (ANK1) allele. *Haematologica* 1997; 82: 332–333.
135. Rocha S., Costa E., Rocha-Pereira P. i wsp. Erythrocyte membrane protein destabilization versus clinical outcome in 160 Portuguese hereditary spherocytosis patients. *Br. J. Haematol.* 2010; 149: 785–794.
136. Clark M.R., Mohandas N., Shohet S.B., Hoesch R.M., Rossi M.E. Osmotic gradient ektacytometry — comprehensive characterization of red-cell volume and surface maintenance. *Blood* 1983; 61: 899–910.
137. Chasis J.A., Agre P., Mohandas N. Decreased membrane mechanical stability and in vivo loss of surface-area reflect spectrin deficiencies in hereditary spherocytosis. *J. Clin. Invest.* 1988; 82: 617–623.
138. Sangerman J., Maksimova Y., Edelman E.J., Morrow J.S., Forget B.G., Gallagher P.G. Ankyrin-linked hereditary spherocytosis in an African-American kindred. *Am. J. Hematol.* 2008; 83: 789–794.
139. Edelman E.J., Maksimova Y., Duru F., Altay C., Gallagher P.G. A complex splicing defect associated with homozygous ankyrin-deficient hereditary spherocytosis. *Blood* 2007; 109: 5491–5493.
140. Maciag M., Plochocka D., Mendek-Czajkowska E. i wsp. Molecular and haematological studies of four families with hereditary spherocytosis resulting from band 3 deficiency. *Acta Haematol.* 2006; 116: 143–145.
141. Maciag M., Plochocka D., Adamowicz-Salach A., Burzynska B. Novel beta-spectrin mutations in hereditary spherocytosis associated with decreased levels of mRNA. *Br. J. Haematol.* 2009; 146: 326–332.
142. Flint A. Elliptical human erythrocytes. *Science* 1904; 19: 796–797.
143. Hunter W. A further study of a white family showing elliptical erythrocytes. *Ann. Intern. Med.* 1932; 6: 775–781.
144. Gallagher P.G. Hereditary elliptocytosis: spectrin and protein 4.1R. *Semin. Hematol.* 2004; 41: 142–164.
145. Gallagher P.G., Petrucci M.J., Weed S.A. i wsp. Mutation of a highly conserved residue of beta I spectrin associated with fatal and near-fatal neonatal hemolytic anemia. *J. Clin. Invest.* 1997; 99: 267–277.
146. Dhermy D., Galand C., Bournier O. i wsp. Coinheritance of alpha- and beta-spectrin gene mutations in a case of hereditary elliptocytosis. *Blood* 1998; 92: 4481–4482.
147. Moriniere M., Ribeiro L., Dalla Venezia N. i wsp. Elliptocytosis in patients with C-terminal domain mutations of protein 4.1 correlates with encoded messenger RNA levels rather than with alterations in primary protein structure. *Blood* 2000; 95: 1834–1841.
148. Baklouti F., Moriniere M., Haj-Khelil A. i wsp. Homozygous deletion of EPB41 genuine AUG-containing exons results in mRNA splicing defects, NMD activation and protein 4.1R complete deficiency in hereditary elliptocytosis. *Blood Cells Mol. Dis.* 2011; 47: 158–165.
149. Jeremy K.P., Plummer Z.E., Head D.J. i wsp. 4.1R-deficient human red blood cells have altered phosphatidylserine exposure pathways and are deficient in CD44 and CD47 glycoproteins. *Haematologica* 2009; 94: 1354–1361.
150. Jankovic M., Sansone G., Conter V., Iolascon A., Masera G. Atypical hereditary ovalocytosis associated with defective dyserythropoietic anemia. *Acta Haematol.* 1993; 89: 35–37.
151. Torlontano G., Fioritoni G., Salvati A.M. Hereditary hemolytic ovalocytosis with defective erythropoiesis. *Br. J. Haematol.* 1979; 43: 435–441.

152. Tomaselli M.B., John K.M., Lux S.E. Elliptical erythrocyte-membrane skeletons and heat-sensitive spectrin in hereditary elliptocytosis. *Proc. Natl. Acad. Sci. USA* 1981; 78: 1911–1915.
153. Knowles W.J., Morrow J.S., Speicher D.W. i wsp. Molecular and functional changes in spectrin from patients with hereditary pyropoikilocytosis. *J. Clin. Invest.* 1983; 71: 1867–1877.
154. Miraglia Del Giudice E., Perrotta S., Sannino E. De Angelis F., Nobili B., Iolascon A. Molecular heterogeneity of hereditary elliptocytosis in Italy. *Haematologica* 1994; 79: 400–405.
155. Jarolim P., Wichterle H., Hanspal M., Murray J., Rubin H.L., Palek J. Beta-spectrin (PRAGUE) — a truncated beta-spectrin producing spectrin deficiency, defective spectrin heterodimer self-association and a phenotype of spherocytic elliptocytosis. *Br. J. Haematol.* 1995; 91: 502–510.
156. Zarkowsky H.S., Mohandas N., Speaker C.B., Shohet S.B. Congenital hemolytic anemia with thermal sensitivity of erythrocyte membrane. *Br. J. Haematol.* 1975; 29: 537–543.
157. Costa D.B., Lozovatsky L., Gallagher P.G., Forget B.G. A novel splicing mutation of the alpha-spectrin gene in the original hereditary pyropoikilocytosis kindred. *Blood* 2005; 106: 4367–4369.
158. Iolascon A., King M.J., Robertson S. i wsp. A genomic deletion causes truncation of alpha-spectrin and ellipto-poikilocytosis. *Blood Cells Mol. Dis.* 2011; 46: 195–200.
159. King M.J., Telfer P., MacKinnon H. i wsp. Using the eosin-5-maleimide binding test in the differential diagnosis of hereditary spherocytosis and hereditary pyropoikilocytosis. *Cytometry B* 2008; 74: 244–250.
160. King M.J., Jepson M.A., Guest A., Mushens R. Detection of hereditary pyropoikilocytosis by the eosin-5-maleimide (EMA)-binding test is attributable to a marked reduction in EMA-reactive transmembrane proteins. *Int. J. Lab. Hematol.* 2011; 33: 205–211.
161. Wilder J.A., Stone J.A., Preston E.G., Finn L.E., Ratcliffe H.L., Sudoyo H. Molecular population genetics of SLC4A1 and Southeast Asian ovalocytosis. *J. Hum. Genet.* 2009; 54: 182–187.
162. Liu S.C., Palek J., Yi S.J. i wsp. Molecular basis of altered red blood cell membrane properties in South Asian ovalocytosis — role of the mutant band 3 oligomerization and retention by the membrane skeleton. *Blood* 1995; 86: 349–358.
163. Delaunay J. Molecular basis of red cell membrane disorders. *Acta Haematol.* 2002; 108: 210–218.
164. Bruce L.J., Ring S.M., Ridgwell K. i wsp. Southeast Asian ovalocytic (SAO) erythrocytes have a cold sensitive cation leak: implications for in vitro studies on stored SAO red cells. *Biochim. Biophys. Acta* 1999; 1416: 258–270.
165. Flatt J.F., Bruce L.J. The hereditary stomatocytoses. *Haematologica* 2009; 94: 1039–1041.
166. Guizouarn H., Borgese F., Gabillat N. i wsp. South-east Asian ovalocytosis and the cryohydrocytosis form of hereditary stomatocytosis show virtually indistinguishable cation permeability defects. *Br. J. Haematol.* 2011; 152: 655–664.
167. Beckmann R., Smythe J.S., Anstee D.J., Tanner M.J.A. Coexpression of band 3 mutants and Rh polypeptides: differential effects of band 3 on the expression of the Rh complex containing D polypeptide and the Rh complex containing CcEe polypeptide. *Blood* 2001; 97: 2496–2505.
168. Laosombat V., Dissaneevate S., Wongchanchailert M., Satayasevana B. Neonatal anemia associated with Southeast Asian ovalocytosis. *Int. J. Hematol.* 2005; 82: 201–205.
169. Laosombat V., Viprakasit V., Dissaneevate S. i wsp. Natural history of Southeast Asian Ovalocytosis during the first 3 years of life. *Blood Cells Mol. Dis.* 2010; 45: 29–32.
170. Bruce L.J., Wrong O., Toye A.M. i wsp. Band 3 mutations, renal tubular acidosis and South-East Asian ovalocytosis in Malaysia and Papua New Guinea: loss of up to 95% band 3 transport in red cells. *Biochem. J.* 2000; 350: 41–51.
171. King M.J., Bruce L., Whiteway A. The mutant erythrocyte band 3 protein in Southeast Asian ovalocytosis does not bind eosin-5-maleimide. *Int. J. Lab. Hematol.* 2009; 31: 116–117.
172. Mohandas N., Winardi R., Knowles D. i wsp. Molecular basis for membrane rigidity of hereditary ovalocytosis — a novel mechanism involving the cytoplasmic domain of band 3. *J. Clin. Invest.* 1992; 89: 686–692.
173. Johnson R.M., Ravindranath Y. Osmotic scan ektacytometry in clinical diagnosis. *J. Pediatr. Hematol. Oncol.* 1996; 18: 122–129.
174. Glader B.E., Fortier N., Albala M.M., Nathan D.G. Congenital hemolytic anemia associated with dehydrated erythrocytes and increased potassium loss. *N. Engl. J. Med.* 1974; 291: 491–496.
175. Oski F.A., Naiman J.L., Blum S.F. i wsp. Congenital hemolytic anemia with high-sodium low-potassium red cells. Studies of 3 generations of a family with a new variant. *N. Engl. J. Med.* 1969; 280: 909–916.
176. Beaurain G., Mathieu F., Grootenboer S. i wsp. Dehydrated hereditary stomatocytosis mimicking familial hyperkalaemic hypertension: clinical and genetic investigation. *Eur. J. Haematol.* 2007; 78: 253–259.
177. Houston B.L., Zelinski T., Israels S.J. i wsp. Refinement of the hereditary xerocytosis locus on chromosome 16q in a large Canadian kindred. *Blood Cells Mol. Dis.* 2011; 47: 226–231.
178. Stewart G.W., Turner E.J.H. The hereditary stomatocytoses and allied disorders: congenital disorders of erythrocyte membrane permeability to Na and K. *Baillieres Best Pract. Res. Clin. Haematol.* 1999; 12: 707–727.
179. Ami O., Picone O., Garcon L. i wsp. First-trimester nuchal abnormalities secondary to dehydrated hereditary stomatocytosis. *Prenat. Diagn.* 2009; 29: 1071–1074.
180. Stewart G.W., Amess J.A.L., Eber S.W. i wsp. Thrombo-embolic disease after splenectomy for hereditary stomatocytosis. *Br. J. Haematol.* 1996; 93: 303–310.
181. Jais X., Till S.J., Cynober T. i wsp. An extreme consequence of splenectomy in dehydrated hereditary stomatocytosis: gradual thrombo-embolic pulmonary hypertension and lung-heart transplantation. *Hemoglobin* 2003; 27: 139–147.
182. Grootenboer S., Schischmanoff P.O., Laurendeau I. i wsp. Pleiotropic syndrome of dehydrated hereditary stomatocytosis, pseudohyperkalemia, and perinatal edema maps to 16q23-q24. *Blood* 2000; 96: 2599–2605.
183. Syfuss P.Y., Ciupea A., Brahimi S. i wsp. Mild dehydrated hereditary stomatocytosis revealed by marked hepatosiderosis. *Clin. Lab. Haematol.* 2006; 28: 270–274.
184. Lock S.P., Hardisty R.M., Smith R.S. Stomatocytosis — hereditary red cell anomaly associated with haemolytic anaemia. *Br. J. Haematol.* 1961; 7: 303–314.
185. Bruce L.J., Guizouarn H., Burton N.M. i wsp. The monovalent cation leak in overhydrated stomatocytic red blood cells results from amino acid substitutions in the Rh-associated glycoprotein. *Blood* 2009; 113: 1350–1357.
186. Kadurin I., Huber S., Grunder S. A single conserved proline residue determines the membrane topology of stomatin. *Biochem. J.* 2009; 418: 587–594.
187. Fricke B., Argent A.C., Chetty M.C. i wsp. The “stomatin” gene and protein in overhydrated hereditary stomatocytosis. *Blood* 2003; 102: 2268–2277.

188. Fricke B., Parsons S.F., Knopfle G., During M., Stewart G.W. Stomatin is mis-trafficked in the erythrocytes of overhydrated hereditary stomatocytosis, and is absent from normal primitive yolk sac-derived erythrocytes. *Br. J. Haematol.* 2005; 131: 265–277.
189. Darghouth D., Koehl B., Heilier J.F. i wsp. Alterations of red blood cell metabolome in overhydrated hereditary stomatocytosis. *Haematologica* 2011; 96: 1861–1865.
190. Gallagher P.G., Chang S.H., Rettig M.P. i wsp. Altered erythrocyte endothelial adherence and membrane phospholipid asymmetry in hereditary hydrocytosis. *Blood* 2003; 101: 4625–4627.
191. Rees D.C., Iolascon A., Carella M. i wsp. Stomatocytic haemolysis and macrothrombocytopenia (Mediterranean stomatocytosis/macrothrombocytopenia) is the haematological presentation of phytosterolaemia. *Br. J. Haematol.* 2005; 130: 297–309.
192. Miller G., Townes P.L., Macwhinn J.B. A new congenital hemolytic anemia with deformed erythrocytes (“stomatocytes”) and remarkable susceptibility of erythrocytes to cold hemolysis in vitro. I. Clinical and hematologic studies. *Pediatrics* 1965; 35: 906–915.
193. Bruce L.J., Robinson H.C., Guizouarn H. i wsp. Monovalent cation leaks in human red cells caused by single amino-acid substitutions in the transport domain of the band 3 chloride-bicarbonate exchanger, AE1. *Nat. Genet.* 2005; 37: 1258–1263.
194. Bogdanova A., Goede J.S., Weiss E. i wsp. Cryohydrocytosis: increased activity of cation carriers in red cells from a patient with a band 3 mutation. *Haematologica* 2010; 95: 189–198.
195. Iolascon A., De Falco L., Borgese F. i wsp. A novel erythroid anion exchange variant (Gly796Arg) of hereditary stomatocytosis associated with dyserythropoiesis. *Haematologica* 2009; 94: 1049–1059.
196. Stewart A.K., Vanderpe D.H., Heneghan J.F. i wsp. The GPA-dependent, spherostomatocytosis mutant AE1 E758K induces GPA-independent, endogenous cation transport in amphibian oocytes. *Am. J. Physiol.* 2010; 298: C283–C297.
197. Fricke B., Jarvis H.G., Reid C.D.L. i wsp. Four new cases of stomatin-deficient hereditary stomatocytosis syndrome: association of the stomatin-deficient cryohydrocytosis variant with neurological dysfunction. *Br. J. Haematol.* 2004; 125: 796–803.
198. Flatt J.F., Guizouarn H., Burton N.M. i wsp. Stomatin-deficient cryohydrocytosis results from mutations in SLC2A1: a novel form of GLUT1 deficiency syndrome. *Blood* 2011; 118: 5267–5277.
199. Coles S.E., Chetty M.C., Ho M.M. i wsp. Two British families with variants of the ‘cryohydrocytosis’ form of hereditary stomatocytosis. *Br. J. Haematol.* 1999; 105: 1055–1065.
200. Stewart G.W., Fyffe J.A., Corral R.J.M., Stockdill G., Strong J.A. Familial pseudohyperkalemia — new syndrome. *Lancet* 1979; 2: 175–177.
201. Sugimoto T., Kume S., Osawa N., Nakazawa J., Koya D., Kashiwagi A. Familial pseudohyperkalemia: a rare cause of hyperkalemia. *Intern. Med.* 2005; 44: 875–878.
202. Lukens M.V., de Mare A., Kerbert-Dreteler M.J., van den Bergh F.A. Leaky cell syndrome: a rare cause of pseudohyperkalemia. *Ann. Clin. Biochem.* 2012; 49: 97–100.
203. Carella M., d’Adamo A.P., Grootenboer-Mignot S. i wsp. A second locus mapping to 2q35-36 for familial pseudohyperkalemia. *Eur. J. Hum. Genet.* 2004; 12: 1073–1076.
204. Vos G.H., Sanger R., Kirk R.L., Vos D. A sample of blood with no detectable Rh antigens. *Lancet* 1961; 1: 14–15.
205. Cartron J.P. Rh blood group system and molecular basis of Rh-deficiency. *Best Pract. Res. Clin. Haematol.* 1999; 12: 655–689.
206. Snowden J.A., Poole J., Bates A.J. i wsp. The Rh-null phenotype in an English individual: Haematological, serological and immunological studies. *Clin. Lab. Haematol.* 1997; 19: 143–148.
207. King M.J., Smythe J.S., Mushens R. Eosin-5-maleimide binding to band 3 and Rh-related proteins forms the basis of a screening test for hereditary spherocytosis. *Br. J. Haematol.* 2004; 124: 106–113.
208. Cherif-Zahar B., Matassi G., Raynal V. i wsp. Rh-deficiency of the regulator type caused by splicing mutations in the human RH50 gene. *Blood* 1998; 92: 2535–2540.
209. Jung H.H., Danek A., Frey B.M. McLeod syndrome: a neurohaematological disorder. *Vox Sang.* 2007; 93: 112–121.
210. Allen F.H., Krabbe S.M.R., Corcoran P.A. A new phenotype (McLeod) in Kell blood group system. *Vox Sang.* 1961; 6: 555–560.
211. Russo D.C.W., Lee S., Reid M.E., Redman C.M. Point mutations causing the McLeod phenotype. *Transfusion* 2002; 42: 287–293.
212. Arnaud L., Salachas F., Lucien N. i wsp. Identification and characterization of a novel XK splice site mutation in a patient with McLeod syndrome. *Transfusion* 2009; 49: 479–484.
213. Jung H.H., Hergersberg M., Vogt M. i wsp. McLeod phenotype associated with a XK missense mutation without hematologic, neuromuscular, or cerebral involvement. *Transfusion* 2003; 43: 928–938.
214. Danek A., Rubio J.P., Rampoldi L. i wsp. McLeod neuroacanthocytosis: genotype and phenotype. *Ann. Neurol.* 2001; 50: 755–764.
215. Jung H.H., Danek A., Walker R.H. Neuroacanthocytosis syndromes. *Orphanet J. Rare Dis.* 2011; 6: 68.
216. Dubielecka P.M., Hwynn N., Sengun C. i wsp. Two McLeod patients with novel mutations in XK. *J. Neurol. Sci.* 2011; 305: 160–164.
217. Anstee D.J., Ridgwell K., Tanner M.J.A., Daniels G.L., Parsons S.F. Individuals lacking the Gerbich blood group antigen have alterations in the human erythrocyte membrane sialoglycoproteins beta and sialoglycoproteins gamma. *Biochem. J.* 1984; 221: 97–104.
218. Anstee D.J. The relationship between blood groups and disease. *Blood* 2010; 115: 4635–4643.
219. Chishti A.H., Palek J., Fisher D., Maalouf G.J., Liu S.C. Reduced invasion and growth of *Plasmodium falciparum* into elliptocytic red blood cells with a combined deficiency of protein 4.1, glycoporphin C, and p55. *Blood* 1996; 87: 3462–3469.
220. Blackall D.P., Pesek G.D., Montgomery M.M. i wsp. Hemolytic disease of the fetus and newborn due to anti-Ge3: combined antibody-dependent hemolysis and erythroid precursor cell growth inhibition. *Am. J. Perinatol.* 2008; 25: 541–545.
221. Pinder J.C., Chung A., Reid M.E., Gratz W.B. Membrane attachment sites for the membrane cytoskeletal protein 4.1 of the red blood cell. *Blood* 1993; 82: 3482–3488.
222. Crew V.K., Mallinson G., Green C. i wsp. Different inactivating mutations in the LU genes of three individuals with the Lutheran-null phenotype. *Transfusion* 2007; 47: 492–498.
223. Ogasawara K., Tsuneyama H., Uchikawa M., Suto Y., Okazaki H., Tadokoro K. An example of Lutheran-null phenotype in a Japanese individual with 27-kb deletion from intron 2 of the LU genes. *Transfusion* 2008; 48: 210A.
224. Singleton B.K., Burton N.M., Green C., Brady R.L., Anstee D.J. Mutations in EKLF/KLF1 form the molecular basis of the rare blood group In(Lu) phenotype. *Blood* 2008; 112: 2081–2088.
225. Ballas S.K., Marcolina M.J., Crawford M.N. In vitro storage and in vivo survival studies of red cells from persons with the In(Lu) gene. *Transfusion* 1992; 32: 607–611.

226. An X.L., Gauthier E., Zhang X.H. i wsp. Adhesive activity of Lu glycoproteins is regulated by interaction with spectrin. *Blood* 2008; 112: 5212–5218.
227. Rahalkar A.R., Hegele R.A. Monogenic pediatric dyslipidemias: classification, genetics and clinical spectrum. *Mol. Genet. Metab.* 2008; 93: 282–294.
228. Thureson B., Westman J.S., Olsson M.L. Identification of a novel A4GALT exon reveals the genetic basis of the P(1)/P(2) histo-blood groups. *Blood* 2011; 117: 678–687.
229. Bassen F.A., Kornzweig A.L. Malformation of the erythrocytes in a case of atypical retinitis pigmentosa. *Blood* 1950; 5: 381–387.
230. Benayoun L., Granot E., Rizel L., Allon-Shalev S., Behar D.M., Ben-Yosef T. Abetalipoproteinemia in Israel: evidence for a founder mutation in the Ashkenazi Jewish population and a contiguous gene deletion in an Arab patient. *Mol. Genet. Metab.* 2007; 90: 453–457.
231. Pons V., Rolland C., Nauze M. i wsp. A severe form of abetalipoproteinemia caused by new splicing mutations of microsomal triglyceride transfer protein (MTTP). *Hum. Mutat.* 2011; 32: 751–759.
232. Stevenson V.L., Hardie R.J. Acanthocytosis and neurological disorders. *J. Neurol.* 2001; 248: 87–94.
233. Zamel R., Khan R., Pollex R.L., Hegele R.A. Abetalipoproteinemia: two case reports and literature review. *Orphanet J. Rare Dis.* 2008; 3: 19.
234. Wang J., Hegele R.A. Microsomal triglyceride transfer protein (MTP) gene mutations in Canadian subjects with abetalipoproteinemia. *Hum. Mutat.* 2000; 15: 294–295.
235. Chardon L., Sassolas A., Digeon B. i wsp. Identification of two novel mutations and long-term follow-up in abetalipoproteinemia: a report of four cases. *Eur. J. Pediatr.* 2009; 168: 983–989.
236. Anoop P., Parker-Williams J. Morphological diagnosis of abetalipoproteinemia and the importance of a freshly prepared peripheral smear. *Eur. J. Haematol.* 2009; 83: 606.
237. Schonfeld G., Lin X., Yue P. Familial hypobetalipoproteinemia: genetics and metabolism. *Cell. Mol. Life Sci.* 2005; 62: 1372–1378.
238. Gutierrez-Cirlos C., Ordonez-Sanchez L.M., Tusie-Luna T.M., Patterson B.W., Schonfeld G., Aguilar-Salinas C.A. Familial hypobetalipoproteinemia in a hospital survey: genetics, metabolism and non-alcoholic fatty liver disease. *Ann. Hepatol.* 2011; 10: 155–164.
239. Bove M., Carnevali L., Cicero A.F.G., Tarugi P., Gaddi A.V. Novel mutation in the ApoB gene (Apo B-15.56): a case report. *Balkan J. Med. Genet.* 2010; 13: 65–69.
240. Burnett J.R., Zhong S.M., Jiang Z.H.G. i wsp. Missense mutations in APOB within the beta alpha 1 domain of human APOB-100 result in impaired secretion of ApoB and ApoB-containing lipoproteins in familial hypobetalipoproteinemia. *J. Biol. Chem.* 2007; 282: 24270–24283.
241. Brusgaard K., Kjaersgaard L., Hansen A.B.B., Husby S. New mutations in APOB100 involved in familial hypobetalipoproteinemia. *J. Clin. Lipidol.* 2010; 4: 181–184.
242. Katsuda S., Kawashiri M.-A., Inazu A. i wsp. Apolipoprotein B gene mutations and fatty liver in Japanese hypobetalipoproteinemia. *Clin. Chim. Acta* 2009; 399: 64–68.
243. Gangloff A., Bergeron J., Couture P., Martins R., Hegele R.A., Gagne C. A novel mutation of apolipoprotein B in a French Canadian family with homozygous hypobetalipoproteinemia. *J. Clin. Lipidol.* 2011; 5: 414–417.
244. Zhong S.M., Magnolo A.L., Sundaram M. i wsp. Nonsynonymous mutations within APOB in human familial hypobetalipoproteinemia evidence for feedback inhibition of lipogenesis and postendoplasmic reticulum degradation of apolipoprotein. *J. Biol. Chem.* 2010; 285: 6453–6464.
245. Lossos A., Dobson-Stone C., Monaco A.P. i wsp. Early clinical heterogeneity in choreoacanthocytosis. *Arch. Neurol.* 2005; 62: 611–614.
246. Dobson-Stone C., Danek A., Rampoldi L. i wsp. Mutational spectrum of the CHAC gene in patients with chorea-acanthocytosis. *Eur. J. Hum. Genet.* 2002; 10: 773–781.
247. Lakhani S.E., Gross K. Progressive neuroacanthocytosis in brothers: a case report. *Clinics* 2007; 62: 665–668.
248. Gjone E., Norum K.R. Familial serum cholesterol ester deficiency. Clinical study of a patient with a new syndrome. *Acta Med. Scand.* 1968; 183: 107–112.
249. Weber C.L., Frohlich J., Wang J., Hegele R.A., Chan-Yan C. Stability of lipids on peritoneal dialysis in a patient with familial LCAT deficiency. *Nephrol. Dial. Transplant.* 2007; 22: 2084–2088.
250. Holleboom G., Kuivenhoven J.A., van Olden C. i wsp. Proteinuria in early childhood due to familial LCAT deficiency caused by loss of a disulfide bond in lecithin: cholesterol acyl transferase. *Atherosclerosis* 2011; 216: 161–165.
251. Naghashpour M., Cualing H. Splenomegaly with sea-blue histiocytosis, dyslipidemia, and nephropathy in a patient with lecithin-cholesterol acyltransferase deficiency: a clinicopathologic correlation. *Metabolism* 2009; 58: 1459–1464.
252. Scarpioni R., Paties C., Bergonzi G. Dramatic atherosclerotic vascular burden in a patient with familial lecithin-cholesterol acyltransferase (LCAT) deficiency. *Nephrol. Dial. Transplant.* 2008; 23: 1074–1074.
253. Baass A., Wassef H., Tremblay M., Bernier L., Dufour R., Davignon J. Characterization of a new LCAT mutation causing familial LCAT deficiency (FLD) and the role of APOE as a modifier gene of the FLD phenotype. *Atherosclerosis* 2009; 207: 452–457.
254. Miarka P., Idzior-Walus B., Kuzniewski M., Walus-Miarka M., Klupa T., Sulowicz W. Corticosteroid treatment of kidney disease in a patient with familial lecithin-cholesterol acyltransferase deficiency. *Clin. Exp. Nephrol.* 2011; 15: 424–429.
255. Rousset X., Shamburek R., Vaisman B., Amar M., Remaley A.T. Lecithin cholesterol acyltransferase: an anti- or pro-atherogenic factor? *Curr. Atheroscler. Rep.* 2011; 13: 249–256.
256. Fredrickson D.S. Inheritance of high density lipoprotein deficiency (Tangier disease). *J. Clin. Invest.* 1964; 43: 228–236.
257. Brousseau M.E., Schaefer E.J., Dupuis J. i wsp. Novel mutations in the gene encoding ATP-binding cassette 1 in four Tangier disease kindreds. *J. Lipid Res.* 2000; 41: 433–441.
258. Remaley A.T., Rust S., Rosier M. i wsp. Human ATP-binding cassette transporter 1 (ABCI): genomic organization and identification of the genetic defect in the original Tangier disease kindred. *Proc. Natl. Acad. Sci. USA* 1999; 96: 12685–12690.
259. Suetani R.J., Sorrenson B., Tyndall J.D.A., Williams M.J.A., McCormick S.P.A. Homology modeling and functional testing of an ABCA1 mutation causing Tangier disease. *Atherosclerosis* 2011; 218: 404–410.
260. Bocchi L., Pisciotto L., Fasano T. i wsp. Multiple abnormally spliced ABCA1 mRNAs caused by a novel splice site mutation of ABCA1 gene in a patient with Tangier disease. *Clin. Chim. Acta* 2010; 411: 524–530.

261. Candini C., Schimmel A.W., Peter J. i wsp. Identification and characterization of novel loss of function mutations in ATP-binding cassette transporter A1 in patients with low plasma high-density lipoprotein cholesterol. *Atherosclerosis* 2010; 213: 492–498.
262. Slatter T.L., Williams M.J.A., Frikke-Schmidt R., Tybjaerg-Hansen A., Morison I.M., McCormick S.P.A. Promoter haplotype of a new ABCA1 mutant influences expression of familial hypoalphalipoproteinemia. *Atherosclerosis* 2006; 187: 393–400.
263. Samuels M., Hovingh G.K., Kuivenhoven J.A. i wsp. A whole genome linkage approach identifies a novel ApoA1 mutation causing five percent of familial hypoalphalipoproteinemia in the Dutch population. *Am. J. Hum. Genet.* 2002; 71: 1550.
264. Lawn R.M., Wade D.P., Garvin M.R. i wsp. The Tangier disease gene product ABC1 controls the cellular apolipoprotein-mediated lipid removal pathway. *J. Clin. Invest.* 1999; 104: R25–R31.
265. Bektas M., Savas B., Cetinkaya H. i wsp. An unusual presentation of Tangier disease with gallbladder involvement. *Acta Gastroenterol. Belg.* 2008; 71: 397–400.
266. Sinha S., Mahadevan A., Lokesh L. i wsp. Tangier disease — a diagnostic challenge in countries endemic for leprosy. *J. Neurol. Neurosurg. Psychiatry* 2004; 75: 301–304.
267. Reinhart W.H., Gossi U., Butikofer P i wsp. Hemolytic anemia in alpha-lipoproteinemia (Tangier disease) — morphological, biochemical, and biophysical properties of the red blood cell. *Br. J. Haematol.* 1989; 72: 272–277.
268. Clee S.M., Kastelein J.J.P., van Dam M. i wsp. Age and residual cholesterol efflux affect HDL cholesterol levels and coronary artery disease in ABCA1 heterozygotes. *J. Clin. Invest.* 2000; 106: 1263–1270.
269. Sampietro T., Puntoni M., Bigazzi F. i wsp. Tangier disease in severely progressive coronary and peripheral artery disease. *Circulation* 2009; 119: 2741–2742.
270. Smoleńska-Sym G., Spychalska J., Golaszewska E., Myślińska A., Mendek-Czajkowska E., Adamowicz-Salach A. Wrodzona niedokrwistość dyserytrocytowa typu II (CDA II) — przypadki rozpoznane w Polsce. *Acta Haematol. Pol.* 2009; 40: 165–172.
271. Adamowicz-Salach A., Szmydki-Baran A., Gołębiowska-Staroszczyk S. i wsp. Przydatność cytometrycznej analizy białek cytoszkieletu i błon erytrocytów (test EMA) w diagnozowaniu wrodzonych niedokrwistości hemolitycznych u dzieci. *Pediatr. Pol.* 2009; 84: 419–422.
272. Burzyska B., Adamowicz-Salach A., Plochocka D., Golaszewska E., Witos I. The C1155G mutation of the red blood cell glucose-6-phosphate dehydrogenase gene in a subject with severe hereditary chronic nonspherocytic anaemia. *Med. Wieku Rozwoj.* 2009; 13: 136–139.
273. Vives Corrons J.L., Manu Pereira M.D.M. Creating a European network of expert centres on rare anaemias: a challenge for ENERCA 3. *Haematologica* 2009; 94: 312–312.