

## Ciężki niedobór witaminy B12 o nieznannej etiologii u 10-miesięcznej dziewczynki

### Severe vitamin B12 deficiency of unknown origin in 10-months-old girl

Małgorzata Zubowska<sup>1</sup>, Beata Zalewska-Szewczyk<sup>1</sup>,  
Wanda Stengert<sup>2</sup>, Katarzyna Mycko<sup>1</sup>, Wojciech Młynarski<sup>1</sup>

<sup>1</sup>Klinika Pediatrii, Onkologii, Hematologii i Diabetologii, Uniwersytet Medyczny, Łódź

<sup>2</sup>Oddział Kliniczny Intensywnej Terapii i Anestezjologii Dziecięcej, Uniwersytet Medyczny, Łódź

#### Streszczenie

Niedobór witaminy B12 jest u dzieci dość rzadką przyczyną niedokrwistości makrocytarnej. W ciężkich przypadkach może prowadzić do wystąpienia zaburzeń neurologicznych i psychicznych, a także zmian troficznych błon śluzowych jamy ustnej i języka. Do najczęstszych przyczyn niedoboru witaminy B12 należą dieta uboga w tę witaminę (wegetariańska, a zwłaszcza wegańska), zaburzenia wchłaniania w żołądku i jelicie cienkim (choroba Addisona-Biermera, stan po resekcji żołądka, bezkwaśność soku żołądkowego, choroba Leśniowskiego-Crohna, celiakia, zakażenia pasożytnicze), wrodzone niedobory transkobalaminy II oraz zaburzenia metabolizmu witaminy B12. U dzieci jako przyczynę należy wziąć pod uwagę karmienie wyłącznie piersią przez matki z utajonym bądź jawnym niedoborem tej witaminy. W pracy opisano przypadek 10-miesięcznej dziewczynki z ciężkim niedoborem witaminy B12 o nieznannej etiologii, u której oprócz zaburzeń hematologicznych (pancytopenia) stwierdzono ciężkie zaburzenia neurologiczne, a także niewydolność krążenia. Wszystkie objawy całkowicie ustąpiły po wyrównaniu niedoboru witaminy.

**Słowa kluczowe:** witamina B12, niedobór, dzieci

*Hematologia* 2011; 2, 1: 92–97

#### Abstract

Vitamin B12 is quite rare reason of macrocytic anemia in children. In severe cases it can lead to neurological and psychotic symptoms or trophic lesions of tongue and mucous membranes. The most common reasons of vitamin B12 deficiency are diet (vegetarians, and especially vegans), malabsorption (i.e. pernicious anemia, gastric resection, achlorhydria, Crohn's disease, celiac disease, parasitic infections), congenital transcobalamin II deficiency or vitamin B12 metabolic disorders. Breast-feeding by mothers with vitamin B12 deficiency must be also considered as a reason of severe vitamin B12 deficiency in infants. We describe the case of 10-months-old child with severe vitamin B12 deficiency of unknown origin. We observed not only severe hematological problems (pancytopenia), but also neurological symptoms and heart failure. All the symptoms disappeared after compensation of vitamin B12 deficiency.

**Key words:** vitamin B12, deficiency, children

*Hematologia* 2011; 2, 1: 92–97

## Wprowadzenie

Niedobory witamin, pierwiastków i mikroelementów mogą być jedną z przyczyn niedokrwistości u dzieci. Najpowszechniejszy w praktyce klinicznej, również w populacji dzieci, jest niedobór żelaza, prowadzący do rozwoju niedokrwistości mikrocytarnej, hipochromicznej. W populacji dziecięcej stosunkowo rzadko opisuje się występowanie niedokrwistości megaloblastycznych. Wśród ich przyczyn wymienia się niedobory kwasu foliowego (częściej) i witaminy B12 (rzadko) [1]. Prowadzą one do zaburzeń syntezy DNA komórek krwiotwórczych, a w efekcie — do niedokrwistości, leukopenii i małopłytkowości. Nieefektywne krwiotworzenie prowadzi do powstawania ognisk hematopeozy pozaszpikowej i hepatosplenomegalii.

W obrazie klinicznym niedoboru witaminy B12 i kwasu foliowego stwierdza się także różnie nasilone zaburzenia neurologiczne, w tym: osłabienie i hipotonię mięśniową, apatię, drżenia i drgawki, osłabienie odruchów głębokich, niezborność ruchową, zaburzenia równowagi, zanik nerwów wzrokowych, opóźnienie rozwoju psychoruchowego, objawy uszkodzenia tylnosnurowego [2, 3]. Obserwowano ponadto zaburzenia psychiczne przypominające schizofrenię (tzw. szaleństwo megaloblastyczne) oraz zaburzenia pamięci, koncentracji czy zaburzenia poznawcze. U dużej części pacjentów opisuje się również: zmiany troficzne błon śluzowych — zwłaszcza języka i warg, zanik brodawek języka, zaburzenia smaku, uczucie pieczenia jamy ustnej, zaburzenia żołądkowo-jelitowe czy zmniejszenie bądź brak przyrostu masy ciała.

W piśmiennictwie częściej podnosi się problem niewystarczającej suplementacji kwasu foliowego. W populacji polskiej stwierdzono jego utajony niedobór u nawet 80–90% badanych pacjentów [4]. Niedobór witaminy B12 jest opisywany rzadziej [1], wydaje się jednak, że wobec ciężkości stwierdzanych objawów również stanowi poważny problem kliniczny.

Witamina B12 nie jest syntetyzowana w organizmach zwierzęcych i roślinnych; jej jedynym źródłem są bakterie [5]. Jest magazynowana głównie w wątrobie. Najwięcej witaminy B12 zawierają pokarmy mięsne (zwłaszcza wątróbka, nerki), jaja, mleko i ryby. Wśród przyczyn jej niedoboru wymienia się głównie niedobory dietetyczne (dieta wegetariańska, a zwłaszcza wegańska), ale także zaburzenia wchłaniania witaminy B12 wynikające z chorób żołądka (choroba Addisona-Biermera, Imerslund-Gräsbecka, stan po resekcji żołądka, bezkwaśność soku żołądkowego czy długotrwałe stosowanie in-

hibitorów pompy protonowej), a także jelita cienkiego (choroba Leśniowskiego-Crohna, celiakia, zakażenia pasożytnicze), wrodzone niedobory transkobalaminy II oraz zaburzenia metabolizmu witaminy B12. U dzieci istotną przyczyną niedoboru witaminy B12 może być karmienie wyłącznie piersią przez matki z utajonym bądź jawnym niedoborem tej witaminy [1].

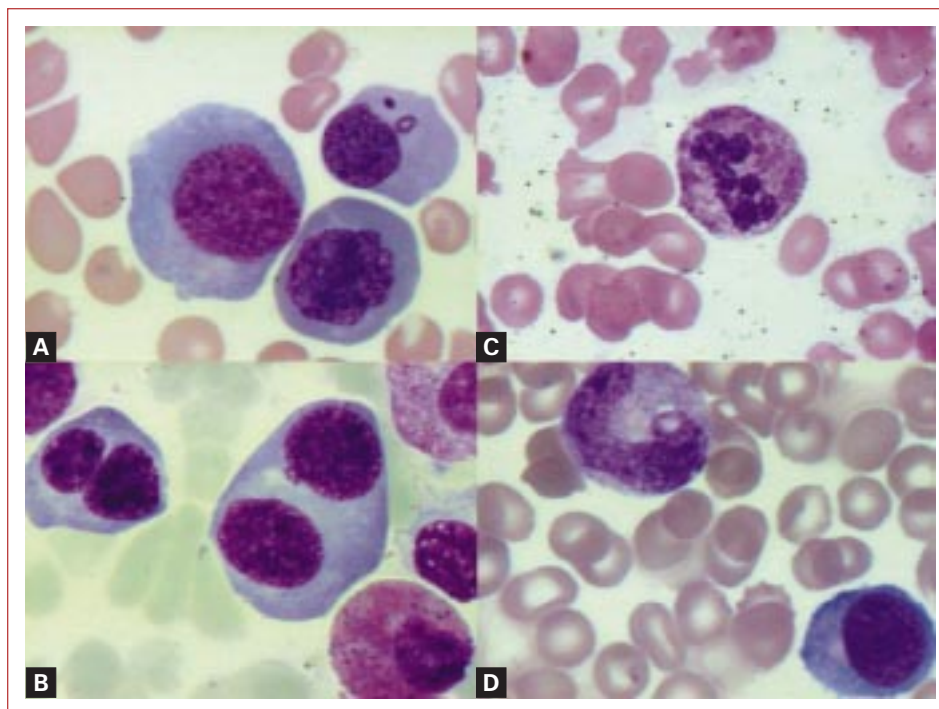
W pracy opisano przypadek 10-miesięcznego dziecka z niedoborem witaminy B12 o nieustalonej etiologii prowadzącym do ciężkich, wieloukładowych zaburzeń somatycznych, które całkowicie ustąpiły po wyrównaniu istniejącego niedoboru.

## Opis przypadku

Dziesięcioletnia dziewczynka z pierwszej ciąży i pierwszego porodu, urodzona drogami i siłami natury w 39. tygodniu ciąży, z masą urodzeniową 3400 g i punktacją w skali Apgar równą 9, została przyjęta do szpitala rejonowego z powodu osłabienia, apatii, niechęci do jedzenia i wymiotów. Objawy te rodzice zauważyli około tydzień przed przyjęciem do szpitala. Do tej pory dziecko rozwijało się prawidłowo, nie chorowało poważnie; dziewczynka była początkowo karmiona pokarmem matki, a następnie, od 7. miesiąca życia — stopniowo rozszerzaną dietą, odpowiednią do wieku. Dziecko przybywało na wadze; nie obserwowano wymiotów ani biegunek.

W chwili przyjęcia do szpitala dziewczynka była w stanie ciężkim, na granicy wydolności krążeniowo-oddechowej. W badaniach dodatkowych stwierdzono głęboką anemizację (hematokryt [Hct] — 8%, hemoglobina [Hgb] — 3,0 g/l), leukopenię (3,2 G/l) oraz małopłytkowość (26 G/l). Pacjentce, ze wskazań życiowych, na oddziale intensywnej terapii (OIT) szpitala rejonowego przetoczono koncentrat krwinek czerwonych, a następnie przekazano w celu dalszej diagnostyki do Kliniki Pediatrii, Onkologii, Hematologii i Diabetologii Uniwersytetu Medycznego w Łodzi.

W badaniu przedmiotowym w chwili przyjęcia do kliniki stwierdzono: uogólnioną wiotkość mięśni, błądź powłok skórnych z dość licznymi wybroczynami i podbiegnięciami krwawymi na kończynach i śluzówkach jamy ustnej, zmiany troficzne czerwieni wargowej, obrzęki kończyn i powiek, tachykardię, *tachypnoe*, nieznaczną hepatosplenomegalię. Ciśnienie tętnicze było prawidłowe. Dziecko było apatyczne, podsypiające; słabo reagowało na bodźce zewnętrzne. W badaniach dodatkowych zaobserwowano niedokrwistość makrocytarną (Hgb — 7 g/l, Hct — 20%, średnie stężenie hemoglobiny w erytrocy-



**Rycina 1.** Obraz szpiku kostnego u 10-miesięcznej dziewczynki z ciężkim niedoborem witaminy B12: **A.** Megaloidalne erytroblasty z nieregularnym jądrem i cytoplazmą, odpryskami jądrowymi; **B.** Dwujądrowe formy erytroblastów; **C.** Hipersegmentowany neutrofil; **D.** „Pateczka olbrzymia”

**Figure 1.** Bone marrow examination in 10-months old girl with severe vitamin B12 deficiency: **A.** Megaloblasts with irregular nucleus and cytoplasm; **B.** Binuclear megaloblasts; **C.** neutrophile with hypersegmented nucleus; **D.** “Mega band”

tach [MCHC, *mean corpuscular hemoglobin concentration*] — 34%, wskaźnik średniej objętości krwinki czerwonej [MCV, *mean corpuscular volume*] — 94 fl), leukopenię (2,3 G/l) z prawidłowym wzorem odsetkowym krwinek białych (pałeczkowate — 1%, neutrofile — 24%, limfocyty — 68%, monocyty — 4%) i małopłytkowość. Liczba retikulocytów była prawidłowa. Ponadto stwierdzono niskie stężenie białka całkowitego we krwi (47 g/l) oraz podwyższoną aktywność dehydrogenazy mleczanowej (1150 j./l). Wskaźniki czynności wątroby, nerek, trzustki, parametry krzepnięcia krwi, wskaźniki ostrej fazy (wartości białka C-reaktywnego i prokalcytoniny) były w normie. Wykluczono: krwawienie do ośrodkowego układu nerwowego (OUN), z przewodu pokarmowego, do jamy brzusznej, hemolizę krwinek czerwonych, niedoczynność tarczycy, jelitową i nerkową utratę białka, celiakię oraz zakażenie pasożytnicze przewodu pokarmowego. Wyniki posiewów bakteriologicznych były ujemne.

Wobec stanu klinicznego i obrazu morfologii krwi obwodowej podjęto decyzję o wykonaniu biopsji szpiku kostnego w celu wykluczenia choroby rozrostowej. W obrazie cytologicznym stwierdzo-

no hiperplazję układu erytroblastycznego z przewagą wczesnych prekursorów, makrocytami, luźną strukturą chromatyny jądrowej, zaburzeniami kształtu jąder komórkowych oraz cytoplazmy, rozkojarzeniem dojrzewania jądra i cytoplazmy, odpryskami jądrowymi w cytoplazmie, a w zakresie układu białokrwinkowego — olbrzymie metamielocyty i krwinki pałeczkowate oraz hipersegmentowane neutrofile (ryc. 1).

Zmiany te, wraz z obrazem krwi obwodowej, skłoniły do wykonania u dziecka oznaczeń stężenia kwasu foliowego i witaminy B12 jako najczęstszych przyczyn niedokrwistości makrocytarnej. Stężenie kwasu foliowego u dziewczynki było prawidłowe, stwierdzono natomiast obniżenie stężenia witaminy B12 w surowicy do poziomu nieznaczalnego (norma 160–800 pg/ml). Podejrzanie ciężkiego niedoboru witaminy B12 i uogólnionej polineuropatii niedoborowej wysunął także konsultujący neurolog, stwierdzając znaczne, symetryczne obniżenie napięcia mięśniowego oraz bardzo słabe lub nieobecne odruchy głębokie.

U dziewczynki rozpoczęto leczenie, początkowo objawowe (koncentrat krwinek czerwonych i płytkowych, roztwór 20-proc. albumin, leki mo-

czopędne). Następnie, po ustaleniu wstępnego rozpoznania ciężkiego niedoboru witaminy B12, rozpoczęto jej pozajelitową suplementację (2 dawki po 100 µg co 2 dni). Już po 4 dobach uzyskano poprawę stanu dziecka; ustąpiły obrzęki obwodowe, duszność, tachykardia i *tachypnoe*. Poprawiło się napięcie mięśniowe, dziecko zaczęło siadać z pomocą, zjadać pokarm matki oraz dietę rozszerzoną (zupki jarzynowo-mięsne). W badaniach dodatkowych zaobserwowano poprawę parametrów hematologicznych.

W 5. dobie hospitalizacji doszło do nagłego pogorszenia stanu ogólnego dziewczynki, stwierdzono: tachykardię do 150/min, *tachypnoe*, wzrost ciśnienia tętniczego, obrzęki obwodowe, cechy obecności płynu w jamie opłucnej i otrzewnej przy prawidłowych już parametrach hematologicznych, stężeniu białka całkowitego w surowicy oraz wskaźnikach ostrej fazy. W wykonanym badaniu ultrasonograficznych serca zaobserwowano cechy ostrej niewydolności krążenia i spadek kurczliwości mięśnia sercowego. Dziecko przeniesiono na OIT, gdzie było leczone przez kolejne 30 dni, między innymi za pomocą leków inotropowych oraz wentylacji mechanicznej. W trakcie pobytu na OIT kontynuowano parenteralną podaż witaminy B12 (podano 4 dawki).

Po uzyskaniu stabilizacji stanu ogólnego i ustąpieniu cech niewydolności krążenia dziewczynkę ponownie przeniesiono do kliniki, gdzie kontynuowano diagnostykę przyczyn tak głębokiego niedoboru witaminy B12 z towarzyszącą niewydolnością krążenia. W gastroskopii nie stwierdzono cech zapalenia błony śluzowej żołądka ani zaniku komórek okładzinowych. Stężenie gastryny było w normie. Nie znaleziono przeciwciał przeciwko czynnikowi wewnętrznemu (IF, *intrinsic factor*) ani komórkom okładzinowym żołądka. Wchłanianie witaminy B12 było prawidłowe. Wykluczono zaburzenia wchłaniania, zakażenia pasożytnicze przewodu pokarmowego, czynne infekcje wirusowe, w tym: wirusem Epstein-Barr (EBV, *Epstein-Barr virus*), *Coxsackie*, ludzkim wirusem upośledzenia odporności (HIV, *human immunodeficiency virus*), Parwowirusem B19 i RSV (*respiratory syncytial virus*), oraz bakteryjne (*Chlamydia pneumoniae*, *Mycoplasma pneumoniae*). Uzyskano jednorazowy dodatni wynik na obecność przeciwciał IgM przeciw wirusowi cytomegalii (CMV, *cytomegalovirus*), ale wynik badania kontrolnego był ujemny. Przesiewowy test metodą *tandem MAS* nie wskazywał na obecność wad metabolicznych.

Ze względu na utrzymujące się u dziewczynki nadciśnienie wdrożono diagnostykę, jednak wyniki wszystkich wykonanych badań były prawidłowe,

w tym hormonalne (hormony tarczycy, kortyzol, aminy katecholowe i kwas wanilinomigdałowy, enolaza neurospecyficzna, aldosteron, a także aktywność reninowa osocza i stężenie homocysteiny) i obrazowe (tomografia komputerowa jamy brzusznej z oceną naczyń nerkowych, rezonans magnetyczny głowy).

W trakcie pobytu na oddziale kontynuowano domięśniową podaż witaminy B12 (raz w miesiącu) oraz rehabilitację dziecka, uzyskując znaczną poprawę napięcia mięśniowego. Kontrolne badania kardiologiczne wskazywały na poprawę kurczliwości mięśnia sercowego oraz powolną normalizację ciśnienia tętniczego. Po 3 miesiącach od przyjęcia dziecko w stanie dobrym wypisano do domu, bez dalszego leczenia farmakologicznego. Nie kontynuowano podaży parenteralnej witaminy B12, zalecono natomiast zawierającą ją dietę. Rok po zakończeniu suplementacji stężenie witaminy B12 utrzymuje się w zakresie normy (808 pg/ml); u dziecka nie obserwuje się zaburzeń hematologicznych ani kardiologicznych, w tym uzyskano normalizację ciśnienia tętniczego i kurczliwości mięśnia sercowego. Rozwój psychomotoryczny dziewczynki jest prawidłowy.

## Dyskusja

Witamina B12 jest kofaktorem wielu przemian biochemicznych; bierze udział między innymi w procesach glukoneogenezy, syntezy DNA oraz katabolizmie lipidów [1, 5]. Czynna biologicznie postać tej witaminy, metylokobalamina, jest kofaktorem konwersji homocysteiny do metioniny oraz metylotetrahydrofolianu do tetrahydrofolianu. Niedobór witaminy B12 prowadzi więc do względnego niedoboru metioniny (co w następstwie powoduje zaburzenia neurologiczne), hiperhomocysteinemii oraz niedoboru tetrahydrofolianu potrzebnego do syntezy kwasów nukleinowych [5]. Do głównych objawów niedoboru witaminy B12 należą niedokrwistość makrocytarna, małopłytkowość i leukopenia związane z zaburzeniami syntezy DNA krwinek oraz objawy neurologiczne zależne od niedoboru metioniny [5], a także zaburzeń katabolizmu lipidów [1]. Brak możliwości syntezy witaminy B12 przez organizmy zwierzęce i roślinne powoduje, że jej jedynym źródłem dla człowieka są pokarmy, w tym głównie mięso, mleko, jaja czy ryby [1].

Zapotrzebowanie na witaminę B12 jest stosunkowo niewielkie — u dorosłego człowieka wynosi 2–5 µg na dobę [1]. Przy prawidłowej diecie objawowy niedobór cyjanokobalaminy stwierdza się rzadko, choć — jak wskazują badania populacyjne — utajony niedobór witaminy B12 związany z nie-

wystarczającą podażą pokarmową stwierdzono u 32% badanych dorosłych mężczyzn i 51% kobiet w Polsce [4]. Na niedobór tej witaminy są szczególnie narażeni wegetarianie, a zwłaszcza weganie [6, 7]. U małych dzieci ryzyko niedoboru witaminy B12 jest niewielkie, ponieważ jej zawartość zarówno w mleku kobiecym, jak i krowim, jest wystarczająca, by pokryć zapotrzebowanie [1]. Niedokrwistość makrocytarną oraz zaburzenia neurologiczne opisuje się najczęściej u niemowląt karmionych wyłącznie piersią przez matki z nierozpoznaną chorobą Addisona-Biermera [8], matki z utajonymi niedoborami pokarmowymi w zakresie witaminy B12 [3] oraz matki będące wegetariankami lub wegankami [1]. Niedobór witaminy B12 zdarza się także u dzieci autystycznych z nieprawidłową, jednostronną dietą [2]. W opisywanym przez nas przypadku nie stwierdzono niedoboru witaminy B12 u matki dziewczynki (kilkukrotne badania morfologii krwi); spożywała ona urozmaiconą dietę, w tym także mięso. Dziecko już od 7. miesiąca życia również było karmione rozszerzoną dietą z pokarmami mięsnymi.

Kolejne przyczyny niedoboru witaminy B12 to zaburzenia jej wchłaniania. W procesie tym konieczna jest prawidłowa funkcja wydzielnicza żołądka w zakresie gastryny i kwasu solnego (w środowisku kwaśnym kobalamina jest uwalniana z połączeń białkowych), a także produkcji przez komórki okładzinowe żołądka IF, który, łącząc się z witaminą B12, chroni ją przed proteolitycznym działaniem enzymów trzustkowych i umożliwia jej wchłanianie w jelicie cienkim. Pacjenci po resekcji większej części żołądka, z zaburzeniami wydzielania kwasu solnego, zanikiem błony śluzowej żołądka, po długotrwałym stosowaniu inhibitorów pompy protonowej stanowią grupę ryzyka rozwoju niedoboru witaminy B12 [1]. U opisywanej pacjentki w badaniu gastroskopowym stwierdzono prawidłową błonę śluzową żołądka, normalne wydzielanie gastryny i kwasu solnego oraz prawidłową funkcję komórek okładzinowych. Wykluczono także obecność przeciwciał przeciwko IF oraz komórkom okładzinowym, co pozwoliło na odrzucenie z dużym prawdopodobieństwem hipotezy klasycznej postaci choroby Addisona-Biermera. Postać dziecięca tej choroby, którą wywołuje wrodzony brak zdolności wydzielania IF, przy braku innych zaburzeń autoimmunologicznych i gastrologicznych [1], również wydaje się mało prawdopodobna u tej pacjentki. Przeczy jej prawidłowy wynik wchłaniania witaminy B12, a także brak nawrotu jakichkolwiek objawów oraz utrzymujące się prawidłowe stężenie witaminy B12 w surowicy u dziecka przez rok po zaprzestaniu jej parenteralnej suplementacji.

Kolejna z możliwych hipotez wyjaśniających ciężki niedobór witaminy B12 to zespół Imerslund, Naimana i Gräsbecka [1, 9]. Jest to rzadki, genetycznie uwarunkowany, dziedziczony się autosomalnie recesywnie zespół związany z zaburzeniami wchłaniania kompleksu IF-witamina B12 w jelicie cienkim. Towarzyszą mu zazwyczaj białkomocz, zaburzenia łąknienia i wymioty. Nie stwierdza się innych dysfunkcji przewodu pokarmowego ani obecności przeciwciał przeciw IF. Jednak w analizowanym przez nas przypadku ani razu nie wystąpił białkomocz, który jest stałym objawem tego zespołu.

W opisanym przypadku podjęto także próbę wykluczenia zaburzeń wchłaniania witaminy B12 w jelicie cienkim. Pacjenci z chorobami zapalnymi jelit stanowią grupę ryzyka rozwoju niedokrwistości megaloblastycznej. Znamienne częściej problem ten obserwuje się u dzieci z chorobą Leśniowskiego-Crohna, zwłaszcza po leczeniu chirurgicznym [10], a także u osób z uchyłkami, nowotworami jelita, po jego częściowej resekcji, z celiakią, lambliozą czy zakażeniem bruzdogłowcem szerokim [1, 11]. U opisywanej pacjentki w wywiadzie nie stwierdzano objawów ze strony przewodu pokarmowego sugerujących chorobę zapalną jelita, dziecko nie było operowane, a wywiad rodzinny również był negatywny w tym zakresie. Wykluczono także celiakię oraz zakażenia pasożytnicze. Ostatnim rodzajem zaburzeń, które mogą prowadzić do niedoboru witaminy B12, są wrodzone zaburzenia funkcji transkobalaminy I i II oraz inne rzadkie zaburzenia metabolizmu witaminy B12 [1]. Ich istnieniu w tym przypadku przeczy jednak dobra reakcja dziecka na zastosowaną suplementację pozajelitową oraz prawidłowy obecnie rozwój dziewczynki odżywianej dietą odpowiednią do wieku.

Analizując opisywane w piśmiennictwie przyczyny niedoboru witaminy B12, nie udało się nam ustalić przyczyny jej deficytu w opisywanym przypadku. Głębszej analizy wymaga także ustalenie przyczyny ciężkiej niewydolności krążenia u dziecka. O ile objawy hematologiczne i neurologiczne u dziewczynki były typowe dla ciężkiego niedoboru witaminy B12, o tyle w piśmiennictwie nie spotyka się koincydencji niedoboru witaminy B12 z niewydolnością krążenia, zwłaszcza po wyrównaniu niedokrwistości. U pacjentów z niedoborem witaminy B6, B12 czy kwasu foliowego często stwierdza się wzrost stężenia homocysteiny we krwi [4, 7, 12, 13], co może być czynnikiem ryzyka rozwoju chorób układu sercowo-naczyniowego [4, 7]. U opisywanej pacjentki stężenie homocysteiny we krwi było jednak prawidłowe (ale określane już po wyrównaniu deficytu witaminy B12). Być może, obser-

wowane zaburzenia były wyrazem uszkodzenia układu bodźcoprzewodzącego serca w przebiegu niedoborowej polineuropatii obwodowej, a może u dziecka — niezależnie i dodatkowo — wystąpiło zapalenie mięśnia sercowego w przebiegu towarzyszącej infekcji wirusowej (obecność przeciwciał IgM przeciw CMV).

Dziewczynka pozostaje po stałą opieką hematologiczną, bo chociaż opisane w pracy objawy ciężkiego niedoboru witaminy B12 ustąpiły całkowicie, nie można wykluczyć ich nawrotu w przyszłości (po 2–3 latach, po wyczerpaniu zapasów wątrobowych). Obecnie wobec dobrego stanu dziecka rodzice nie wyrażają zgody na dodatkowe badania wymagające hospitalizacji. W wykonywanych kontrolnie badaniach stężenia witaminy B12 utrzymują się w zakresie normy; dziewczynka nie wymaga dodatkowej suplementacji witamin krwiotwórczych.

### Piśmiennictwo

- Ochocka M., Matysiak M. Niedokrwistość z niedoboru witaminy B12. W: Ochocka M., Matysiak M. (red.). Niedokrwistości wieku dziecięcego. PZWL, Warszawa 2000: 108–111.
- Pineles S.L., Avery R.A., Liu G.T. Vitamin B12 optic neuropathy in autism. *Pediatrics* 2010; 126: e967–e970.
- Doyle J.J., Langevin A.M., Zipursky A. Nutritional vitamin B12 deficiency in infancy: three case reports and a review of the literature. *Pediatr. Hematol. Oncol.* 1989; 6: 161–172.
- Waśkiewicz A., Sygnowska E., Broda G. Dietary intake of vitamins B6, B12 and folate in relation to homocysteine serum concentration in the adult Polish population — WOBASZ Project. *Kardiol. Pol.* 2010; 68: 275–282.
- Mayes P. Struktura i funkcja witamin rozpuszczalnych w wodzie. W: Murray R. (red.). *Biochemia Harpera*. PZWL, Warszawa 1994: 703–705.
- Yen C.E., Yen C.H., Cheng C.H., Huang Y.C. Vitamin B-12 status is not associated with plasma homocysteine in parents and their preschool children: lacto-ovo, lacto, and ovo vegetarians and omnivores. *J. Am. Coll. Nutr.* 2010; 29: 7–13.
- Hung C.J., Huang P.C., Lu S.C. i wsp. Plasma homocysteine levels in Taiwanese vegetarians are higher than those of omnivores. *J. Nutr.* 2002; 132: 152–158.
- Banka S., Roberts R., Plews D., Newman W.G. Early diagnosis and treatment of cobalamin deficiency of infancy owing to occult maternal pernicious anemia. *J. Pediatr. Hematol. Oncol.* 2010; 32: 319–322.
- Sońta-Jakimczyk D. Hematologia wieku rozwojowego. W: Kubiczka K., Kawalec W. (red.). *Pediatrics*. PZWL, Warszawa 2004: 407.
- Yakut M., Ustün Y., Kabaçam G., Soykan I. Serum vitamin B12 and folate status in patients with inflammatory bowel diseases. *Eur. J. Intern. Med.* 2010; 21: 320–323.
- Vanderbrink B.A., Cain M.P., King S. i wsp. Is oral vitamin B(12) therapy effective for vitamin B(12) deficiency in patients with prior ileocystoplasty? *J. Urol.* 2010; 184: 1781–1785.
- Majchrzak D., Singer I., Männer M. i wsp. B-vitamin status and concentrations of homocysteine in Austrian omnivores, vegetarians and vegans. *Ann. Nutr. Metab.* 2006; 50: 485–491.
- Pietrzik K., Bronstrup A. Vitamins B12, B6 and folate as determinants of homocysteine concentration in the healthy population. *Eur. J. Pediatr.* 1998; 157 (supl. 2): 135–138.