

Przeszczenie allogenicznych krwiotwórczych komórek macierzystych poprzedzone leczeniem ruksolitynibem u chorej na mielofibrozę wtórną do nadpłytkowości samoistnej, z trombofilią wrodzoną z mutacją genu protrombiny *G20210A*

Allogeneic hematopoietic stem cell transplantation in a patient with post-essential thrombocythemia myelofibrosis treated with ruxolitinib and hereditary thrombophilia due to the mutation of prothrombin *G20210A* gene

Elżbieta Patkowska^{1, 2}, Katarzyna Borg³, Joanna Góra-Tybor¹

¹Klinika Hematologii, Instytut Hematologii i Transfuzjologii, Warszawa

²Klinika Hematologii i Transfuzjologii, Centrum Medyczne Kształcenia Podyplomowego, Warszawa

³Pracownia Cytogenetyki, Zakład Diagnostyki Hematologicznej, Instytut Hematologii i Transfuzjologii, Warszawa

Streszczenie

W pracy zaprezentowano przypadek 37-letniej chorej, u której rozpoznano nadpłytkowość samoistną z obecnością mutacji JAK2 V617F, a następnie, po 4 latach, transformację do mielofibrozy (MF). Przy rozpoznaniu MF obserwowano nasilenie objawów ogólnych, szybką progresję splenomegalii, pojawienie się niedokrwistości z zależnością od przetoczeń koncentratu krwinek czerwonych (kcz), małopłytkowości oraz ewolucji klonalnej w karyotypie szpiku kostnego. Dodatkowo wystąpiły powikłania zakrzepowe oraz ostra proksymalna zakrzepica żył głębokich lewej kończyny dolnej, wymagająca leczenia, a następnie wtórnej profilaktyki przeciwzakrzepowej heparyną drobnocząsteczkową. Po zastosowaniu hydroksykarbamidu oraz, w dalszej kolejności, małych dawek arabinozydu cytozyny nie uzyskano zmniejszenia rozmiarów śledziony ani poprawy w zakresie cytopenii czy ograniczenia objawów ogólnych. Rozpoczęto leczenie inhibitorem JAK1/2 — ruksolitynibem. Po 6 miesiącach uzyskano redukcję splenomegalii, ustąpienie objawów ogólnych, uniezależnienie się od przetoczeń kcz oraz, w okresie poprawy hematologicznej, dokonano przeszczepienia allogenicznych krwiotwórczych komórek macierzystych (allo-HSCT). W toku pogłębionej diagnostyki zaburzeń krzepnięcia wykryto mutację genu protrombiny G20210A, rozpoznano trombofilię wrodzoną i kontynuowano wtórną profilaktykę przeciwzakrzepową rywaroksabanem. W ocenie hematologicznej po 2 latach od przeprowadzenia allo-HSCT stwierdzono prawidłową morfologię oraz rozmaz krwi obwodowej, 100% DNA dawcy we krwi chorej w badaniu chimeryzmu reakcji łańcuchowej polimerazy metodą krótkich powtórzeń tandemowych (STR-PCR), nie wykazano cech morfologicznych mieloproliferacji w badaniu histopatologicznym szpiku kostnego ani nie wykryto mutacji JAK2 w badaniu reakcji łańcuchowej polimerazy metodą amplifikacji wieloallelicznej (ARMS-PCR) szpiku kostnego.

Adres do korespondencji: Elżbieta Patkowska, Klinika Hematologii, Instytut Hematologii i Transfuzjologii, ul. Indiry Gandhi 14, 02–776 Warszawa, tel. 22 34 96 322, faks 22 34 96 335, e-mail: epatkowska@ihit.waw.pl

Słowa kluczowe: mielofibroza, inhibitory JAK1/2, ruksolitynib, przeszczepienie allogenicznych krwiotwórczych komórek macierzystych (allo-HSCT), zakrzepica, trombofilia wrodzona

Hematologia 2017; 8, supl. C: C9–C15

Abstract

A case report is presented of a 37-year-old patient diagnosed with essential thrombocythaemia, possessing the JAK2 V617F mutation, which after 4 years transformed into myelofibrosis. General symptoms then intensified, splenomegaly rapidly progressed, anemia appeared with dependence on packed red blood cells (PRBC) transfusions as well as thrombocytopenia and clonal evolution of the bone marrow karyotype. Additionally noted were thrombosis complications and acute proximal deep vein thrombosis of the left lower limb requiring treatment followed by administration of low molecular weight heparin as secondary anticoagulant prophylaxis. After giving hydroxycarbamide, followed by low doses of cytosine arabinoside, the spleen size was unreduced and neither was any improvement in cytopenia observed nor any abatement of general symptoms. Treatment was then initiated with the JAK1/2 inhibitor, ruxolitinib. After 6 months the splenomegaly decreased, general symptoms resolved, PRBC transfusions became unnecessary and allogeneic hematopoietic stem cell transplantation (allo-HSCT) was performed during hematological recovery. In-depth diagnostics of coagulation disorders revealed a mutation to the G20210A prothrombin gene, hereditary thrombophilia was diagnosed and anticoagulant rivaroxaban was continued. After 2 years post-allo-HSCT, a hematological assessment demonstrated normal morphology in a peripheral blood smear, 100% of donor DNA in the patient's blood according to short tandem repeats of polymerase chain reaction (STR-PCR) chimerism analysis, absence of morphological features of myeloproliferation from the bone marrow following histopathology and no evidence of the JAK2 mutation in the bone marrow using the amplification refractory mutation system of polymerase chain reaction (ARMS-PCR) test.

Key words: myelofibrosis, JAK1/2 inhibitors, ruxolitinib, allogeneic hematopoietic stem cells transplantation (allo-HSCT), thrombosis and hereditary thrombophilia

Hematologia 2017; 8, supl. C: C9–C15

Wprowadzenie

Jedyną metodą pozwalającą na wyleczenie chorego na mielofibrozę (MF, *myelofibrosis*) jest przeszczepienie allogenicznych krwiotwórczych komórek macierzystych (allo-HSCT, *allogeneic hematopoietic stem cell transplantation*) [1, 2]. Jednak, z powodu wysokiej śmiertelności okołoprzeszczepowej, procedura ta jest zarezerwowana dla zaawansowanych faz choroby i pacjentów z medianą czasu przeżycia poniżej 5 lat, czyli z grup pośredniego-2 i wysokiego ryzyka według Międzynarodowego Indeksu Prognostycznego (IPSS, *International Prognostic Scoring System*), DIPSS (*Dynamic IPSS*) oraz DIPSS plus [1, 3–7]. Inhibitor kinazy JAK1/2 — ruksolitynib — stosuje się w terapii przygotowującej chorych na MF do allo-HSCT [8]. Wpływa on na zmniejszenie rozmiarów śledziony, ograniczenie objawów ogólnych, w tym świądu skóry, potów nocnych, utraty masy ciała, oraz poprawę jakości życia [9–12]. Zmniejszenie śledziony może obniżyć ryzyko niewydolności

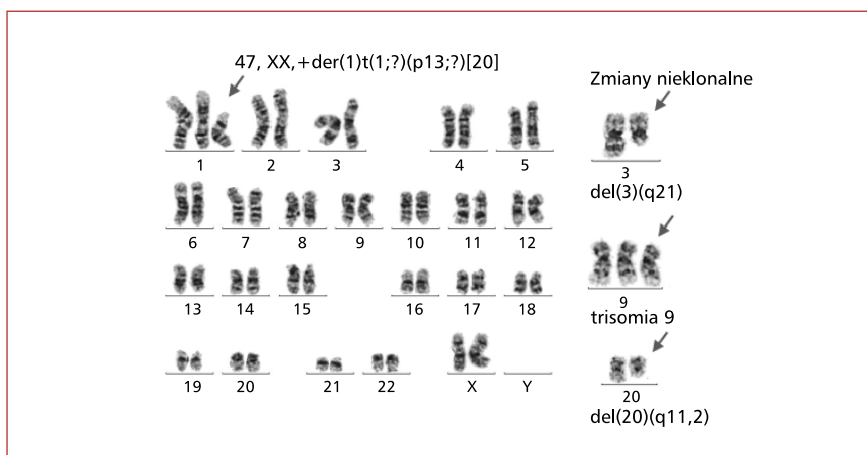
przeszczepu (GF, *graft failure*) [13]. Poprzez obniżenie stężenia cytokin prozapalnych, zmniejszenie nasilenia objawów ogólnych, poprawę stanu ogólnego przed allo-HSCT, redukcję ryzyka ciężkich postaci choroby przeszczep przeciwko gospodarzowi (GvHD, *graft versus host disease*) inhibitory JAK1/2 wpływają na ograniczenie śmiertelności zależnej od przeszczepienia (TRM, *transplant-related mortality*) i poprawę wyników allo-HSCT. Jednakże, rozważając zastosowanie inhibitorów JAK1/2, należy wziąć pod uwagę ich potencjalne działania niepożądane, w tym cytopenię, objawy związane z odstawieniem czy zwiększone ryzyko infekcji oportunistycznych [9].

W niniejszej pracy opisano przypadek 37-letniej chorej, u której doszło do transformacji nadpłytkowości samoistej (ET, *essential thrombocythemia*) w MF. Ze względu na wysoki stopień ryzyka choroby pacjentkę zakwalifikowano do allo-HSCT. Z powodu znacznej splenomegalii i nasilonych objawów ogólnych jako przygotowanie do przeszczepienia stosowano ruksolitynib.

Opis przypadku

U 37-letniej chorej w maju 2010 roku, w klinice hematologii, rozpoznano ET. W wywiadzie chora zgłaszała: nawracające bóle stawów skokowych i kolanowych, bóle w lewym podżebrzu trwające od kilku miesięcy, nadpłytkowość w morfologii krwi obwodowej występującą od wielu lat. Dodatkowo były obecne choroby współistniejące: łuszczyca skóry oraz łuszczycowe zapalenie stawów, żylaki kończyn dolnych, przeżyta w grudniu 2009 roku mononukleozą zakaźną. W badaniu przedmiotowym obserwowano powiększenie śledziony (dolny brzeg śledziony wyczuwalny 1 cm poniżej łuku żebrowego w lewej linii środkowo-obojęzycznej), nie stwierdzono powiększenia wątroby. W morfologii krwi obwodowej wykazano prawidłową liczbę krwinek białych (WBC, *white blood count*) wynoszącą 6,68 G/l, prawidłowe stężenie hemoglobiny (Hb) równe 13,2 g/dl, i nadpłytkowość — liczba płytek krwi (PLT, *platelets*) wynosiła 501 G/l. W rozmazie krwi obwodowej stwierdzono 6% pałek, 72% segmentów, 3% eozynofiliów, 1% bazofiliów, 14% limfocytów, 4% monocytów. W badaniach dodatkowych wykazano prawidłowe wartości białka C-reaktywnego (CRP, *C-reactive protein*) i również prawidłowe parametry gospodarki żelazem. W badaniu cytologicznym szpiku kostnego opisano rozmazy szpiku średnio bogatokomórkowe z normoblastyczną erytropoezą o prawidłowym torze dojrzewania, niewielkie stłumienie w układzie ziarnistokrwińkowym z przewagą segmentów, nieznaczne pobudzenie w układzie chłonnym. Megakariocytów nie znaleziono, opisano natomiast bardzo liczne skupiska płytek. W trepanobiopsji stwierdzono: szpik o zwiększonej komórkowości, zachowane dojrzewanie w liniach czerwono- i białokrwińkowej, obecne liczne megakariocyty (duże postacie w skupieniach). Ogniskowo stwierdzano wzmożony rysunek włókien retikuliny podścieliska. W badaniu reakcji łańcuchowej polimerazy metodą amplifikacji wieloallelicznej (ARMS-PCR, *amplification refractory mutation system of polymerase chain reaction*) wykryto mutację *JAK2* V617F. Na podstawie wykonanych badań rozpoznano ET z obecnością mutacji *JAK2* V617F. Ryzyko powikłań zakrzepowych oszacowane według skali prognostycznej IPSET-*Thrombosis* (*International Prognostic Score for ET for Thrombosis*) wskazywało na grupę pośredniego ryzyka. Początkowo, przez około 3 lata, stosowano hydroksymocznik (HU, *hydroxurea*) w dawce modyfikowanej zależnie od morfologii krwi obwodowej oraz kwas acetylosalicylowy w dawce 75 mg/dobę. Ze względu na łuszczycowe zapalenie stawów pa-

cientka otrzymywała prednizon oraz metotreksat w maksymalnej dawce 25 mg/tydzień, do lutego 2014 roku. Następnie obserwowano stopniowe obniżanie się liczby PLT i powiększanie się śledziony. W maju 2014 roku pojawiły się nowe dolegliwości, w tym bóle brzucha, poty nocne i zmniejszenie masy ciała. W badaniu przedmiotowym stwierdzono splenomegalię (dolny brzeg śledziony wyczuwalny 10 cm poniżej łuku żebrowego w lewej linii środkowo-obojęzycznej). W morfologii krwi obwodowej wykazano WBC wynoszącą 7,1 G/l, łagodną niedokrwistość mikrocytową (Hb 11,7 g/dl, średnia objętość krwinki [MCV, *mean cell volume*] 79,4 fl) i małopłytkowość (liczba PLT 63 G/l). W rozmazie krwi obwodowej stwierdzono przesunięcie w lewo z obecnością 7% blastów, 1% mielocytów, 3% metamielocytów, 2% pałek, 49% segmentów, 3% eozynofiliów, 1% bazofiliów, 11% limfocytów, 22% monocytów, 1% komórek plazmatycznych. W badaniu cytologicznym szpiku kostnego opisano rozmazy bardzo ubogokomórkowe z normoblastyczną, nieznacznie pobudzoną erytropoezą, z pojedynczymi paraerytroblastami, stłumienie układu ziarnistokrwińkowego, zwiększony odsetek monocytów (17,5%), prawidłowe utkanie chłonne, bez megakariocytów w preparacie. W trepanobiopsji opisano szpik bogatokomórkowy, z odmłodzeniem linii granulocytowej, z obecnością 3–4% komórek blastycznych z ekspresją CD34, nieznaczną dyserytropoezą linii czerwokrwińkowej, zwiększoną liczbę megakariocytów z polimorfizmem postaci, z postaciami jednojądrowymi, dysplastycznymi z hipobulacją jąder, ogniskowo z tendencją do tworzenia skupień, wzmożone włóknienie retikuliny podścieliska, nieznacznie zwiększony odsetek komórek monocytoidalnych. Obraz histopatologiczny szpiku odpowiadał transformacji ET w MF z cechami mielodysplazji — prawdopodobnie wtórnymi do leczenia metotreksatem. Ponadto w badaniach dodatkowych wykazano podwyższoną aktywność dehydrogenazy mleczanowej (1379 j./l). W badaniu cytogenetycznym szpiku kostnego metodą prążkową stwierdzono cechy ewolucji klonalnej pod postacią pochodnej translokacji +der(1)t(1;?)(p13;?) (ryc. 1). Na podstawie wykonanych badań rozpoznano MF wtórną do ET (post-ET MF, *post-essential thrombocytemia myelofibrosis*). Ryzyko względne progresji choroby oszacowane według skali prognostycznej IPSS wynosiło 2, grupa ryzyka — pośrednie-2. Zgodnie ze strategią leczenia MF formułowaną jako *risk-adapted therapy* rozpoczęto poszukiwanie dawcy do allo-HSCT. W tym okresie u chorej wystąpiły powikłania pod postacią zapalenia płuc oraz ostrej proksymalnej zakrzepicy żył głębokich



Rycina 1. Karyotyp szpiku przy rozpoznaniu mielofibrozy wórnjej do nadpłytkowości samoistnej: 47, XX, +der(1)t(1;?)(p13;?)[20]

Figure 1. Bone marrow karyotype at the time of post-essential thrombocythemia myelofibrosis diagnosis: 47, XX, +der(1)t(1;?)(p13;?)[20]

(DVT, *deep vein thrombosis*) lewej kończyny dolnej z masywnym obrzękiem tej kończyny. Stosowano antybiotykoterapię szerokospektralną, leki przeciwgrzybicze oraz początkowo terapeutyczne, a następnie profilaktyczne dawki heparyny drobnocząsteczkowej. Uzyskano stabilizację stanu ogólnego chorej, ustąpienie zapalenia płuc, zmniejszenie obrzęku lewej kończyny dolnej. Ze względu na dużą splenomegalię oraz nasilone objawy ogólne rozpoczęto leczenie cytostatyczne małymi dawkami arabinozydu cytozyny (LD-Ara-C, *low dose Ara-C*). W okresie od lipca do września 2014 roku podano 3 cykle LD-Ara-C; obserwowano progresję MF, z pogłębieniem niedokrwistości i małopłytkowości, nasileniem splenomegalii (dolny brzeg śledziony wyczuwalny 18 cm poniżej łuku żeberowego w lewej linii środkowo-obojęczykowej) i nasileniem objawów ogólnych. W dalszym przebiegu MF ponownie oszacowano ryzyko względne progresji choroby według skali prognostycznej DIPSS jako wynoszące 4, grupa ryzyka — pośrednie-2, według DIPSS plus wynosiło 5, grupa ryzyka — wysokie. W związku z brakiem zgodnego w zakresie ludzkich antygenów leukocytarnych (HLA, *human leukocyte antigen*) dawcy rodzinnego chorą zakwalifikowano do allo-HSCT od dawcy niespokrewnionego z przygotowaniem ruksolitynibem. Od grudnia 2014 roku do czerwca 2015 roku chora otrzymywała ruksolitynib w najmniejszej stosowanej dawce 2 razy 5 mg/dobę, z powodu małopłytkowości. Lek odstawiono 2 dni przed kondycjonowaniem. Liczba płytek utrzymywała się w granicach 50–100 G/l, ustąpiły objawy ogólne, chora uniezależniła się od przetoczeń kkc

oraz nastąpiło zmniejszenie rozmiarów śledziony o 4 cm. Uzyskano stabilizację choroby zgodnie z kryteriami IWG-MRT 2013 (*International Working Group — Myeloproliferative Neoplasms Research and Treatment*) i ELN (*European LeukemiaNet*) z 2013 roku. W czerwcu 2015 roku, po zastosowaniu kondycjonowania mieloablacyjnego busulfanem, fludarabiną oraz tymoglobuliną, przeprowadzono allo-HSCT od dawcy niespokrewnionego (przetoczono $6,86 \times 10^6$ /kg mc. komórek CD34+). We wczesnym okresie po allo-HSCT wystąpiła reaktywacja zakażenia wirusem cytomegalii (441 geq/ml) — stosowano gancyklowir. Do 180. doby po allo-HSCT prowadzono leczenie immunosupresyjne cyklosporyną. Ze względu na powikłania zakrzepowe, które wystąpiły wcześniej, u pacjentki przeprowadzono diagnostykę w kierunku trombofilii. Wykryto mutację genu protrombiny *G20210A* i rozpoznano trombofilie wrodzoną. Do kwietnia 2016 roku stosowano heparynę drobnocząsteczkową w dawce profilaktycznej, a następnie rywaroksaban. W styczniu 2017 roku chorą poddano leczeniu operacyjnemu zaćmy posterooidowej obu oczu. W ocenie hematologicznej po 2 latach od przeprowadzenia allo-HSCT stwierdzono prawidłową morfologię oraz rozmaz krwi obwodowej, 100% DNA dawcy we krwi chorej w badaniu chimeryzmu metodą reakcji łańcuchowej polimerazy metodą krótkich powtórzeń tandemowych (STR-PCR, *short tandem repeats of polymerase chain reaction*), nie wykazano cech morfologicznych mieloproliferacji w badaniu histopatologicznym szpiku kostnego ani mutacji *JAK2* w badaniu ARMS-PCR szpiku kostnego.

Dyskusja

Inhibitor kinazy JAK1/2 — ruksolitynib — poza wskazaniami do przewlekłego leczenia chorych na MF stosuje się w ramach terapii przygotowującej do allo-HSCT [8]. Poprzez obniżenie stężenia cytokin prozapalnych, ograniczenie nasilenia objawów ogólnych, poprawę stanu ogólnego przed allo-HSCT i zmniejszenie ryzyka ciężkiej postaci GvHD stosowanie ruksolitynibu wiąże się z niższymi odsetkami TRM i poprawą wyników allo-HSCT [8]. Zgodnie z zaleceniami ELN/EBMT (*European Group For Bone Marrow Transplantation*) leczenie ruksolitynibem przed allo-HSCT w przypadku pacjentów z MF jest wskazane u chorych z symptomatyczną splenomegalią i/lub objawami ogólnymi. Leczenie inhibitorami JAK1/2 należy rozpocząć przynajmniej 2 miesiące przed planowaną transplantacją, zwiększając dawkę do maksymalnej tolerowanej. Dawkę leku należy stopniowo zmniejszać 5–7 dni przed kondycjonowaniem, a odstawić dzień przed kondycjonowaniem [2].

U opisywanej chorej zastosowanie ruksolitynibu pozwoliło na poprawę stanu ogólnego, ograniczenie nasilenia objawów ogólnych, zmniejszenie śledziony i poprawę morfologii krwi obwodowej. Lek stosowano w dawce 2 razy 5 mg/dobę przez 6 miesięcy. Nie obserwowano powikłań po zaprzestaniu terapii. W okresie optymalnej poprawy klinicznej u pacjentki wykonano allo-HSCT.

Jaekel i wsp. [14] zastosowali ruksolitynib u 14 chorych na MF przed allo-HSCT. Mediana okresu terapii wynosiła 6,5 miesiąca. U 70% chorych obserwowano redukcję nasilenia objawów ogólnych, u 60% — zmniejszenie rozmiarów śledziony. Nie zaobserwowano objawów związanych z odstawieniem leku; ostra postać GvHD (aGvHD, *acute GvHD*) wystąpiła u 14% chorych, u 93% chorych odnotowano wszczepienie. Po medianie obserwacji 9 miesięcy przeżycie całkowite (OS, *overall survival*), okres choroby wolny od zdarzeń (EFS, *event-free survival*) i TRM wynosiły odpowiednio 78,6%, 64% i 7% [14]. Stübiger i wsp. [15] stosowali ruksolitynib u 22 chorych na MF przed allo-HSCT. Autorzy nie obserwowali objawów odstawienia ruksolitynibu, u wszystkich chorych doszło do wszczepienia, aGvHD o stopniach nasilenia 3. i 4. według Światowej Organizacji Zdrowia (WHO, *World Health Organization*) wystąpiła u 24% chorych, w tym u jednego pacjenta była przyczyną zgonu. Po roku obserwacji odsetki OS i czasu wolnego od objawów choroby (DFS, *disease-free survival*) wyniosły odpowiednio 81% i 76%.

W prospektywnym, wieloośrodkowym badaniu akademickim II fazy służącym ocenie zastosowania ruksolitynibu przed allo-HSCT analizą objęto 22 chorych na MF. Ze względu na przypadki ciężkich powikłań, pod postacią wstrząsu kardiogennego, ciężkich postaci zespołu lizy guza, posocznicy, zgonów w przebiegu aGvHD, czasowo wstrzymano rekrutację do badania [16].

W retrospektywnej analizie obejmującej 100 chorych na MF, którzy otrzymywali inhibitor kinazy JAK1/2 przed allo-HSCT (u 90 pacjentów stosowano ruksolitynib), wykazano korzystny wpływ leku — przede wszystkim u osób, u których obserwowano poprawę kliniczną [17]. Tylko u 8 pacjentów wystąpiły objawy niepożądane związane z odstawieniem leku (u 2 chorych spowodowały odroczenie allo-HSCT). Objawy występowały częściej u pacjentów, u których ruksolitynib odstawiono ponad 6 dni przed rozpoczęciem kondycjonowania.

Nierozstrzygniętą kwestią pozostaje decyzja o transplantacji u pacjentów z IPSS/DIPSS pośrednim-2 i wysokim, którzy dobrze zareagowali na terapię ruksolitynibem. Nie ma randomizowanych badań, w których porównano by skuteczność terapii farmakologicznej z zastosowaniem inhibitorów kinazy JAK1/2 w porównaniu z allo-HSCT. W retrospektywnej analizie porównano wyniki leczenia chorych na MF z grup pośredniego-2 i wysokiego ryzyka poddanych allo-HSCT (n = 49) w porównaniu z leczeniem farmakologicznym, w tym inhibitorem JAK1/2 (n = 41). Mediana OS była podobna w obu grupach i wynosiła 46 miesięcy u pacjentów po allo-HSCT i 42 miesiące u chorych leczonych inhibitorem JAK1/2 (p = 0,30). Prawdopodobieństwo OS po roku wynosiło 69% i 80%, po 3 latach — 63% i 51%, a po 5 latach — 49% i 36%, odpowiednio, u chorych leczonych allo-HSCT i farmakologicznie [18].

U opisywanej w artykule pacjentki wystąpiła ostra proksymalna DVT lewej kończyny dolnej z masywnym obrzękiem tej kończyny. Obecność nowotworu mieloproliferacyjnego z mutacją *JAK2* V617F jest uznanym czynnikiem ryzyka zakrzepicy [19–23]. Zważywszy na młody wiek chorej, wykonano u niej dodatkowo badania w kierunku trombofilii, które pozwoliły na wykrycie mutacji genu protrombiny *G20210A*. U chorej stosowano długotrwałą terapię heparyną drobnocząsteczkową w dawce profilaktycznej, a następnie włączono leczenie rywaroksabanem, które jest kontynuowane.

W piśmiennictwie brakuje precyzyjnych danych na temat częstości powikłań zakrzepowych u chorych na MF. Cervantes i wsp. [24] w badaniu

jednośrodkowym odnotowali zakrzepicę u 11,6% spośród 155 chorych na MF, natomiast Barbui i wsp. — u 7,2% [25]. Rupoli i wsp. [26] oszacowali 15-letnie ryzyko rozwoju zakrzepicy na 48% u chorych na prefibrotyczną fazę pierwotnej mielofibrozy (pre-MF, *prefibrotic PMF*), na 16% u chorych na MF w fazie fibrotycznej oraz 17% u chorych na ET (pre-PMF *v.* MF; $p = 0,049$; pre-PMF *v.* ET; $p = 0,032$). Patogeneza powikłań zakrzepowych u chorych na MF jest złożona. Do jej rozwoju przyczyniają się czynniki kliniczne (wiek, zakrzepica w wywiadzie, otyłość, nadciśnienie tętnicze, hiperlipidemia), a także ilościowe (zwiększenie liczby) i jakościowe (zmiana fenotypu na prokoagulacyjny) zaburzenia dotyczące krwinek białych, krwinek czerwonych, PLT, a także interakcje między krwinkami białymi a PLT [19]. W pracy Barbui i wsp. [20] w analizie wielowariancyjnej wiek powyżej 60. roku życia (współczynnik ryzyka [HR, *hazard ratio*] 2,34; 95-proc. przedział ufności [CI, *confidence interval*] 1,24–4,39; $p = 0,01$) oraz obecność mutacji *JAK2* (HR 1,92; 95% CI 1,10–3,34; $p = 0,02$) istotnie zwiększały ryzyko zakrzepicy. Dodatkowo częstość zakrzepicy zwiększało współistnienie mutacji *JAK2* z podwyższoną leukocytozą (3,9% pacjentów/rok; HR = 3,13; 95% CI 1,26–7,81) [20]. Zarówno do zakrzepicy, jak i krwawień predysponuje zwiększone włóknienie retikulino- szpiku kostnego [19, 26].

W piśmiennictwie jest mało danych dotyczących częstości czynników genetycznych trombofilii wrodzonej u chorych na MF. W nowotworach mieloproliferacyjnych wykazano większą częstość występowania czynnika V Leiden oraz mutacji genu protrombiny u chorych na czerwienicę prawdziwą i ET z zakrzepicą o lokalizacji żyłnej, u chorych w młodszym wieku oraz z zakrzepicą w wywiadzie rodzinnym [27–29].

Podsumowanie

W prezentowanym przypadku chorej na post-ET MF obserwowano szybką progresję choroby. Zastosowanie ruksolitynibu w okresie przedprze- szczepowym umożliwiło istotną poprawę stanu pacjentki. Obserwowano zmniejszenie nasilenia objawów ogólnych, zmniejszenie śledziony oraz poprawę parametrów krwi obwodowej. Shanavas i wsp. [17] wykazali, że najlepsze wyniki allo-HSCT uzyskuje się u chorych leczonych ruksolitynibem, którzy odpowiedzieli na terapię. Biorąc pod uwagę powyższe oraz czas trwania odpowiedzi na ruksolitynib obserwowany w badaniach COMFORT

[9, 11, 12, 30], uważa się, że leczenie inhibitorem *JAK1/2* powinno być pomostem do allo-HSCT i nie wpływać na odroczenie procedury [17]. Z tego względu w przypadku opisywanej pacjentki podjęto decyzję o przeprowadzeniu allo-HSCT w okresie optymalnej poprawy klinicznej.

Dodatkowym problemem poruszonym na przykładzie prezentowanego przypadku są powikłania zakrzepowe u chorych na MF. U opisywanej pacjentki wystąpiła ostra proksymalna DVT lewej kończyny dolnej z masywnym obrzękiem tejże kończyny. Obecność nowotworu mieloproliferacyjnego z mutacją *JAK2* V617F jest uznanym czynnikiem ryzyka zakrzepowego [19–23]. Dodatkową diagnostykę w kierunku trombofilii należy rozważyć u chorych na MF w młodszym wieku (szczególnie < 45. rż.), z zakrzepicą żylną, z wywiadem rodzinnym zakrzepicy. U opisywanej chorej wykryto mutację genu protrombiny, co zadecydowało o konieczności prowadzenia wtórnej profilaktyki zakrzepowej do końca życia.

Piśmiennictwo

1. Kekre N, Ho VT. Allogeneic hematopoietic stem cell transplantation for myelofibrosis and chronic myelomonocytic leukemia. *Am J Hematol.* 2016; 91(1): 123–130, doi: [10.1002/ajh.24215](https://doi.org/10.1002/ajh.24215), indexed in Pubmed: 26453238.
2. Kröger NM, Deeg JH, Olavarria E, et al. Indication and management of allogeneic stem cell transplantation in primary myelofibrosis: a consensus process by an EBMT/ELN International Working Group. *Leukemia.* 2015; 29(11): 2126–2133, doi: [10.1038/leu.2015.233](https://doi.org/10.1038/leu.2015.233), indexed in Pubmed: 26293647.
3. Ditschkowski M, Elmaagacli AH, Trensche R, et al. Dynamic International Prognostic Scoring System scores, pre-transplant therapy and chronic graft-versus-host disease determine outcome after allogeneic hematopoietic stem cell transplantation for myelofibrosis. *Haematologica.* 2012; 97(10): 1574–1581, doi: [10.3324/haematol.2011.061168](https://doi.org/10.3324/haematol.2011.061168), indexed in Pubmed: 22491742.
4. Alchalby H, Yunus DR, Zabelina T, et al. Risk models predicting survival after reduced-intensity transplantation for myelofibrosis. *Br J Haematol.* 2012; 157(1): 75–85, doi: [10.1111/j.1365-2141.2011.09009.x](https://doi.org/10.1111/j.1365-2141.2011.09009.x), indexed in Pubmed: 22280409.
5. Scott BL, Gooley TA, Sorror ML, et al. The Dynamic International Prognostic Scoring System for myelofibrosis predicts outcomes after hematopoietic cell transplantation. *Blood.* 2012; 119(11): 2657–2664, doi: [10.1182/blood-2011-08-372904](https://doi.org/10.1182/blood-2011-08-372904), indexed in Pubmed: 22234678.
6. Gupta V, Malone AK, Hari PN, et al. Reduced-intensity hematopoietic cell transplantation for patients with primary myelofibrosis: a cohort analysis from the center for international blood and marrow transplant research. *Biol Blood Marrow Transplant.* 2014; 20(1): 89–97, doi: [10.1016/j.bbmt.2013.10.018](https://doi.org/10.1016/j.bbmt.2013.10.018), indexed in Pubmed: 24161923.
7. Rondelli D, Goldberg JD, Isola L, et al. MPD-RC 101 prospective study of reduced-intensity allogeneic hematopoietic stem cell transplantation in patients with myelofibrosis. *Blood.* 2014; 124(7): 1183–1191, doi: [10.1182/blood-2014-04-572545](https://doi.org/10.1182/blood-2014-04-572545), indexed in Pubmed: 24963042.

8. Gupta V, Gotlib J, Radich JP, et al. Janus kinase inhibitors and allogeneic stem cell transplantation for myelofibrosis. *Biol Blood Marrow Transplant.* 2014; 20(9): 1274–1281, doi: [10.1016/j.bbmt.2014.03.017](https://doi.org/10.1016/j.bbmt.2014.03.017), indexed in Pubmed: 24680977.
9. Harrison CN, Vannucchi AM, Kiladjian JJ, et al. Long-term findings from COMFORT-II, a phase 3 study of ruxolitinib vs best available therapy for myelofibrosis. *Leukemia.* 2016; 30(8): 1701–1707, doi: [10.1038/leu.2016.148](https://doi.org/10.1038/leu.2016.148), indexed in Pubmed: 27211272.
10. Harrison C, Verstovsek S, McMullin MF, et al. Janus kinase inhibition and its effect upon the therapeutic landscape for myelofibrosis: from palliation to cure? *Br J Haematol.* 2012; 157(4): 426–437, doi: [10.1111/j.1365-2141.2012.09108.x](https://doi.org/10.1111/j.1365-2141.2012.09108.x), indexed in Pubmed: 22463737.
11. Harrison C, Kiladjian JJ, Al-Ali HK, et al. JAK inhibition with ruxolitinib versus best available therapy for myelofibrosis. *N Engl J Med.* 2012; 366(9): 787–798, doi: [10.1056/NEJMoa1110556](https://doi.org/10.1056/NEJMoa1110556), indexed in Pubmed: 22375970.
12. Verstovsek S, Mesa RA, Gotlib J, et al. A double-blind, placebo-controlled trial of ruxolitinib for myelofibrosis. *N Engl J Med.* 2012; 366(9): 799–807, doi: [10.1056/NEJMoa1110557](https://doi.org/10.1056/NEJMoa1110557), indexed in Pubmed: 22375971.
13. Alchalby H, Yunus DR, Zabelina T, et al. Incidence and risk factors of poor graft function after allogeneic stem cell transplantation for myelofibrosis. *Bone Marrow Transplant.* 2016; 51(9): 1223–1227, doi: [10.1038/bmt.2016.98](https://doi.org/10.1038/bmt.2016.98), indexed in Pubmed: 27088376.
14. Jaekel N, Behre G, Behning A, et al. Allogeneic hematopoietic cell transplantation for myelofibrosis in patients pretreated with the JAK1 and JAK2 inhibitor ruxolitinib. *Bone Marrow Transplant.* 2014; 49(2): 179–184, doi: [10.1038/bmt.2013.173](https://doi.org/10.1038/bmt.2013.173), indexed in Pubmed: 24292520.
15. Stübiger T, Alchalby H, Ditschkowski M, et al. JAK inhibition with ruxolitinib as pretreatment for allogeneic stem cell transplantation in primary or post-ET/PV myelofibrosis. *Leukemia.* 2014; 28(8): 1736–1738, doi: [10.1038/leu.2014.86](https://doi.org/10.1038/leu.2014.86), indexed in Pubmed: 24569777.
16. Robin M, Francois S, Huynh A, et al. Ruxolitinib before allogeneic hematopoietic stem cell transplantation (HSCT) in patients with myelofibrosis: a preliminary descriptive report of the JAK ALLO study, a phase II trial sponsored by Goelams-FIM in collaboration with the SFGMTC. *Blood.* 2013; 122: 306.
17. Shanavas M, Popat U, Michaelis LC, et al. Outcomes of allogeneic hematopoietic cell transplantation in patients with myelofibrosis with prior exposure to Janus kinase 1/2 inhibitors. *Biol Blood Marrow Transplant.* 2016; 22(3): 432–440, doi: [10.1016/j.bbmt.2015.10.005](https://doi.org/10.1016/j.bbmt.2015.10.005), indexed in Pubmed: 26493563.
18. Masarova L, Popat UR, Bose P, et al. Allogeneic stem cell transplantation versus medical therapy in patients with advanced myelofibrosis: matched survival analysis and the effect of JAK2 inhibitor therapy. *Blood.* 2016; 128: abstract 4687.
19. Barbui T, Finazzi G, Falanga A. Myeloproliferative neoplasms and thrombosis. *Blood.* 2013; 122(13): 2176–2184, doi: [10.1182/blood-2013-03-460154](https://doi.org/10.1182/blood-2013-03-460154), indexed in Pubmed: 23823316.
20. Barbui T, Carobbio A, Cervantes F, et al. Thrombosis in primary myelofibrosis: incidence and risk factors. *Blood.* 2010; 115(4): 778–782, doi: [10.1182/blood-2009-08-238956](https://doi.org/10.1182/blood-2009-08-238956), indexed in Pubmed: 19965680.
21. Elliott MA, Tefferi A. Thrombosis and haemorrhage in polycythaemia vera and essential thrombocythaemia. *Br J Haematol.* 2005; 128(3): 275–290, doi: [10.1111/j.1365-2141.2004.05277.x](https://doi.org/10.1111/j.1365-2141.2004.05277.x), indexed in Pubmed: 15667529.
22. Vannucchi AM, Antonioli E, Guglielmelli P, et al. MPD Research Consortium. Prospective identification of high-risk polycythaemia vera patients based on JAK2(V617F) allele burden. *Leukemia.* 2007; 21(9): 1952–1959, doi: [10.1038/sj.leu.2404854](https://doi.org/10.1038/sj.leu.2404854), indexed in Pubmed: 17625606.
23. Lussana F, Caberlon S, Pagani C, et al. Association of V617F Jak2 mutation with the risk of thrombosis among patients with essential thrombocythaemia or idiopathic myelofibrosis: a systematic review. *Thromb Res.* 2009; 124(4): 409–417, doi: [10.1016/j.thromres.2009.02.004](https://doi.org/10.1016/j.thromres.2009.02.004), indexed in Pubmed: 19299003.
24. Cervantes F, Alvarez-Larrán A, Arellano-Rodrigo E, et al. Frequency and risk factors for thrombosis in idiopathic myelofibrosis: analysis in a series of 155 patients from a single institution. *Leukemia.* 2006; 20(1): 55–60, doi: [10.1038/sj.leu.2404048](https://doi.org/10.1038/sj.leu.2404048), indexed in Pubmed: 16307011.
25. Barbui T, Thiele J, Carobbio A, et al. Disease characteristics and clinical outcome in young adults with essential thrombocythemia versus early/prefibrotic primary myelofibrosis. *Blood.* 2012; 120(3): 569–571, doi: [10.1182/blood-2012-01-407981](https://doi.org/10.1182/blood-2012-01-407981), indexed in Pubmed: 22700720.
26. Rupoli S, Goteri G, Picardi P, et al. Thrombosis in essential thrombocythemia and early/prefibrotic primary myelofibrosis: the role of the WHO histological diagnosis. *Diagn Pathol.* 2015; 10: 29, doi: [10.1186/s13000-015-0269-1](https://doi.org/10.1186/s13000-015-0269-1), indexed in Pubmed: 25885405.
27. Ruggeri M, Gisslinger H, Tassetto A, et al. Factor V Leiden mutation carriership and venous thromboembolism in polycythaemia vera and essential thrombocythemia. *Am J Hematol.* 2002; 71(1): 1–6, doi: [10.1002/ajh.10153](https://doi.org/10.1002/ajh.10153), indexed in Pubmed: 12221665.
28. Gisslinger H, Müllner M, Pabinger I, et al. Mutation of the prothrombin gene and thrombotic events in patients with polycythaemia vera or essential thrombocythemia: a cohort study. *Haematologica.* 2005; 90(3): 408–410, indexed in Pubmed: 15749677.
29. De Stefano V, Za T, Rossi E, et al. Influence of the JAK2 V617F mutation and inherited thrombophilia on the thrombotic risk among patients with essential thrombocythemia. *Haematologica.* 2009; 94(5): 733–737, doi: [10.3324/haematol.13869](https://doi.org/10.3324/haematol.13869), indexed in Pubmed: 19336736.
30. Verstovsek S, Kantarjian HM, Estrov Z, et al. Long-term outcomes of 107 patients with myelofibrosis receiving JAK1/JAK2 inhibitor ruxolitinib: survival advantage in comparison to matched historical controls. *Blood.* 2012; 120(6): 1202–1209, doi: [10.1182/blood-2012-02-414631](https://doi.org/10.1182/blood-2012-02-414631), indexed in Pubmed: 22718840.