

# Objawowy naczyniak kręgosłupa u chorej w ciąży. Opis przypadku

Symptomatic vertebral hemangioma related to pregnancy.  
A case report

Jankowski Roman<sup>1</sup>, Nowak Stanisław<sup>1</sup>, Kasprzyk Mariusz<sup>2</sup>, Szpurek Dariusz<sup>3</sup>,  
Żukiel Ryszard<sup>1</sup>, Sokół Bartosz<sup>1</sup>, Szmeja Jacek<sup>4</sup>, Szubert Sebastian<sup>3</sup>

<sup>1</sup> Katedra i Klinika Neurochirurgii i Neurotraumatologii UM w Poznaniu, Polska

<sup>2</sup> Katedra Torakochirurgii, UM w Poznaniu, Polska

<sup>3</sup> Klinika Ginekologii Operacyjnej, UM w Poznaniu, Polska

<sup>4</sup> Katedra i Klinika Chirurgii Ogólnej, Chirurgii Gastroenterologicznej i Chirurgii Plastycznej, UM w Poznaniu, Polska

## Streszczenie

Najczęściej występującym pierwotnym guzem w kręgosłupie jest naczyniak. Ciąża należy do czynników ryzyka wyrażonych poprzez możliwość ujawnienia lub zaostrzenia objawów naczyniaka kręgosłupa.

W pracy przedstawiono przypadek 32-letniej kobiety z naczyniakiem kręgu Th6, u której wystąpił niedowład kończyn dolnych i zaburzenia czynności zwieraczy w 34 tygodniu ciąży.

Ciażę rozwiązano cięciem cesarskim. Następnie drogą torakotomii tylno-bocznej usunięto naczyniaka, uwolniono z ucisku rdzeń kręgowy i dokonano stabilizacji kręgosłupa implantami metalowymi. Badanie histologiczne wykazało utkanie naczyniaka jamistego. Chora pozostaje w opiece ambulatoryjnej. Pomimo polepszenia stanu neurologicznego – poprawy funkcji czuciowych, wytworzenia automatyzmu zwieraczy pęcherza i odbytu, nie odzyskała zdolności do samodzielnego chodzenia.

Słowa kluczowe: **naczyniak / kręgosłup / ciąża /**

## Adres do korespondencji:

Katedra i Klinika Neurochirurgii i Neurotraumatologii  
Uniwersytet Medyczny w Poznaniu  
Polska, 60-355 Poznań, ul. Przybyszewskiego 49  
tel.: +48 61 869 11 32, fax: +48 61 869 14 30  
e-mail: kklinikach@op.pl

Otrzymano: 10.10.2011  
Zaakceptowano do druku: 12.12.2011

Jankowski R, et al.

## Summary

*Hemangioma is the most common primary tumor of the spine. Pregnancy is a risk factor increasing the possibility of disclosure or exacerbation of symptoms of spinal hemangioma.*

*This paper presents a case of 32-year-old woman with hemangioma of Th6 vertebrae, which was revealed by paresis of the lower limbs and sphincters dysfunction at 34 weeks gestation.*

*Pregnancy has ended with a cesarean section. Then posterolateral thoracotomy and removal of hemangioma were performed. Spinal cord was decompressed and stabilization of the spine with metal implants was carried out. Histological examination discovered cavernous hemangioma weaving. The patient is followed up in the outpatient clinic. Despite the improvement of neurological status – enhancement of the sensory function and development of bladder and rectal sphincter automatism – she did not regain the ability to walk alone.*

Key words: **hemargioma / spine / pregnancy /**

## Wstęp

Ciąża jest okresem życia, w którym zmienione warunki fizjologiczne mogą prowadzić do ujawnienia się niektórych zmian patologicznych, do których należą pierwotne guzy kręgosłupa. Powodują one ubytkowe objawy neurologiczne związane z niestabilnością kręgosłupa, uciskiem rdzenia kręgowego i korzeni nerwów rdzeniowych. Na wystąpienie ucisku rdzenia kręgowego przez pierwotny nowotwór kręgosłupa mogą mieć wpływ zachodzące w ustroju kobiety ciężarnej zmiany określane przystosowaniem ciążowym.

Zagadnienia związane z symptomatologią, diagnostyką i leczeniem nowotworów pierwotnych kręgosłupa, które ujawniły się podczas ciąży, opisywane są na podstawie analizy pojedynczych przypadków: naczyniak [1], guz olbrzymiokomórkowy kości [2], naczyniako-tłuszczak [3].

Najczęstszym pierwotnym guzem kręgosłupa ujawniającym się podczas ciąży jest naczyniak. Z badań Kiroglu i wsp. wynika, że do 2009 roku 26 przypadków objawowych naczyniaków kręgosłupa zostało przedstawionych w literaturze [1].

## Cel pracy

Celem pracy jest przedstawienie przypadku chorej z naczyniakiem kręgosłupa, którego objawy wystąpiły w trzecim tryestrze ciąży i omówienie postępowania położniczego oraz leczenia neurochirurgicznego.

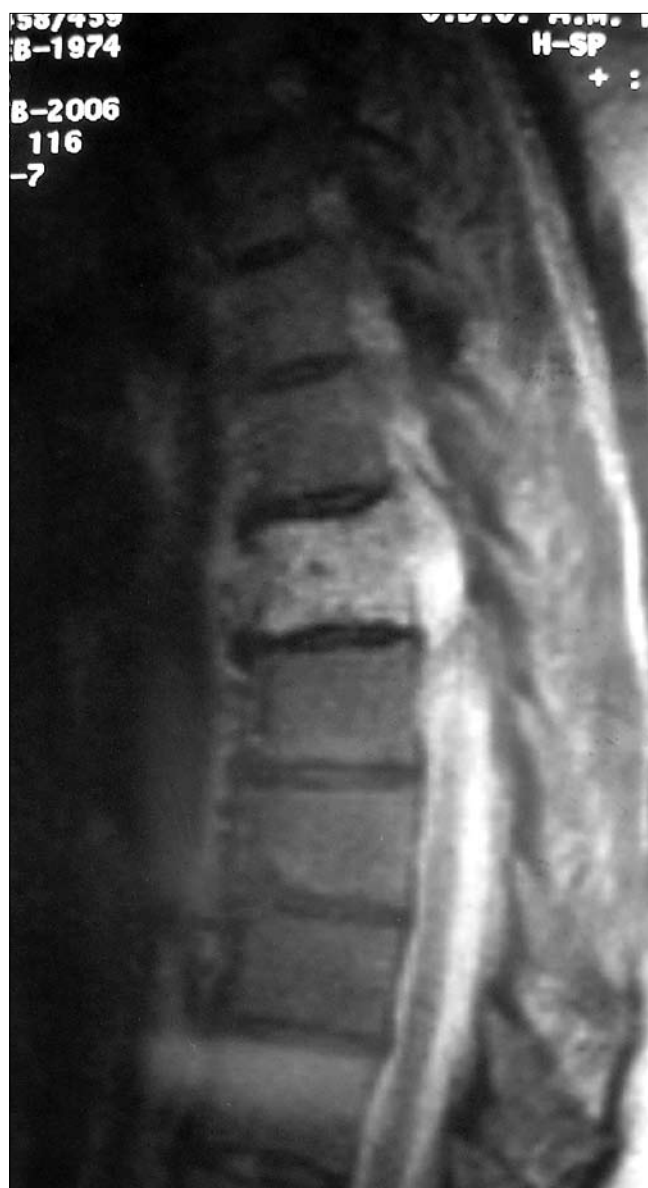## Opis przypadku

Chora H.N, lat 32 została przyjęta do Kliniki Neurochirurgii i Neurotraumatologii UM w Poznaniu w dniu 27 lutego 2006 r., celem leczenia operacyjnego naczyniaka kręgu Th6.

W styczniu 2006 r. wystąpiły dolegliwości bólowe w okolicy międzyłopatkowej, drętwienia i osłabienie siły mięśniowej kończyn dolnych.

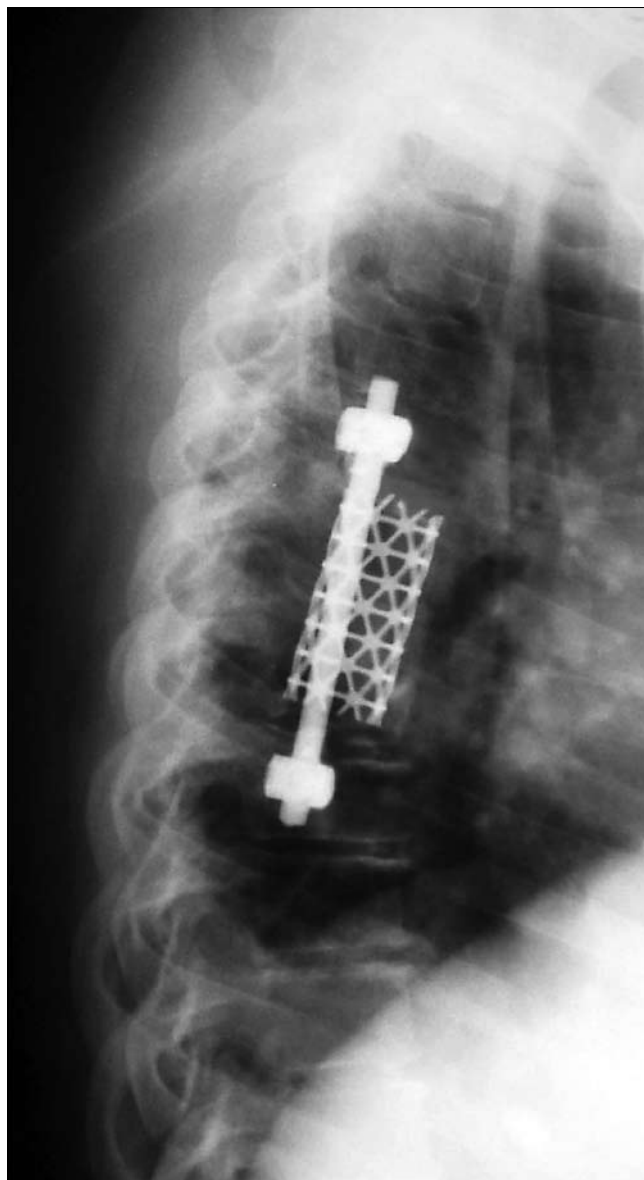
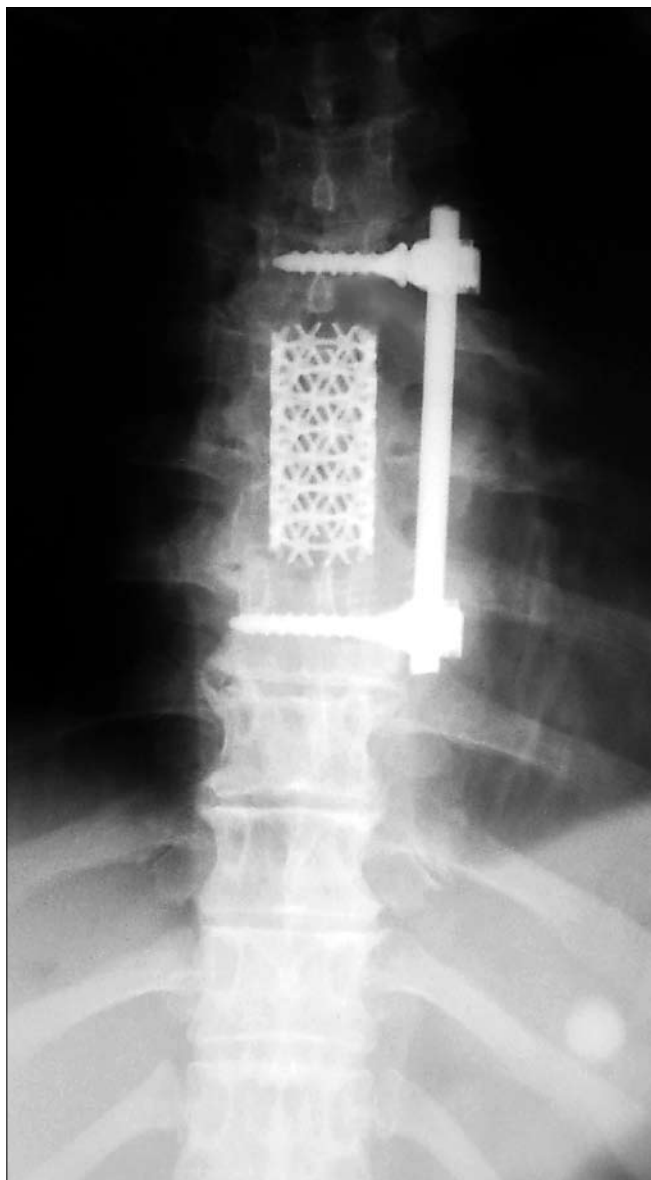
Od 9 do 16 lutego 2006 roku była leczona w rejonowym oddziale ginekologiczno-położniczym. Stwierdzono 34 tydzień III ciąży. Pierwsza ciąża w 2002 roku (córka, ciężar ciała 2450, Apgar 9 punktów). Druga ciąża w 2005 roku, poronienie w 8 tygodniu.

Podczas pobytu w oddziale u pacjentki nadal utrzymywały się dolegliwości bólowe z odcinka piersiowego kręgosłupa, a w badaniu neurologicznym wykazano objawy niedowładu piramidowego kończyn dolnych. Chora w celu dalszej diagnostyki przekazana została do Kliniki Neurologii UM w Poznaniu.



**Rycina 1.** Przedoperacyjne badanie MR (a, b) wykazuje destrukcję kręgu Th6 i część naczyniaka, w przestrzeni nadtwardówkowej, uciskającą rdzeń kręgowy.

Objawowy naczyniak kręgosłupa u chorej w ciąży. Opis przypadku.



**Rycina 2.** Poperacyjne zdjęcia przeglądowe kręgosłupa w projekcjach a-p i bocznej przedstawiają stan po całkowitym usunięciu trzonu kręgu Th6, częściowym trzonów kręgów Th5 i Th7 i stabilizacji kręgosłupa implantami metalowymi.

Przy przyjęciu stwierdzono niedowład spastyczny kończyn dolnych – siła mięśniowa 2<sup>o</sup> według skali Lovett'a, osłabienie na granicy zniesienia wszystkich rodzajów czucia od poziomu neuromeru Th6 i zaburzenia czynności zwieraczy pęcherza i odbytu.

W badaniu ginekologicznym obserwowano skróconą część pochwową szyjki macicy. Badanie MR odcinka piersiowego kręgosłupa wykazało złamanie patologiczne trzonu kręgu Th6 ze współlistniejącą masą wewnątrzkanalową, która powodowała ucisk rdzenia kręgowego. W przemieszczonym ku tyłowi rdzeniu kręgowym na wysokości ucisku w obrazach T2 zależnych obecne były zmiany o charakterze podwyższonej intensywności sygnału świadczące o zmianach niedokrwiennych. Po dożylnym podaniu środka kontrastowego zarówno trzon kręgu Th6 i masa wewnątrzkanalowa uległy wzmocnieniu kontrastowemu. Obraz rezonansu magnetycznego wykazał zmiany o charakterze naczyniaka kręgu Th6 z uciskiem rdzenia kręgowego. (Rycina 1a, b).

W badaniach immunologicznych krwi stwierdzono podwyższenie poziomu immunoglobuliny M (TOXO IgM =5,01 IU/ml, przy normie do 0,65). Nie stwierdzono zmian w badaniu dna oka. Wezwany konsultant parazytolog zalecił leczenie farmakologiczne. Zaordynowano Rovamycynę 3 x 3 miliony jednostek dożylnie, a po rozwiązaniu ciąży Daraprim i Sulfadiazynę oraz kontrole serologiczne w kierunku toksoplazmozy u dziecka. Dnia 22.02. 2006 r. ciężarna przekazana została do Ginekologiczno-Położniczego Szpitala Klinicznego UM w Poznaniu. Ciążę rozwiązano cięciem cesarskim w dniu 23. 02. 2006 r. W przebiegu po operacji nie odnotowano powikłań. Noworodek płci żeńskiej, masa ciała 2590g, Apgar 10. Po porodzie stan ogólny dobry. W badaniu neurologicznym utrzymywały się objawy niedowładu na granicy porażenia kończyn dolnych. Kontynuowano leczenie farmakologiczne objawowe, toksoplazmozy i hamowano laktację. W badaniu położniczym stwierdzono obkurzoną macicę i prawidłowe gojenie rany operacyjnej.

W piątą dobę po cięciu cesarskim kobieta została przekazana do Kliniki Neurochirurgii. Dnia 2.03. 2006 r. była leczona operacyjnie. Dokonano torakotomii tylnobocznej po stronie lewej. Po nacięciu opłucnej zaprzestano wentylować lewe płuco. Po weryfikacji miejsca operacji, przy użyciu podglądu rentgenowskiego, podwiązano segmentarne naczynia międzyżebrowe w odległości 2cm od odejścia od aorty (5,6 i 7 tętnicę międzyżebrową po stronie lewej). W kolejnym etapie operacji dokonano usunięcia naczyniaka kręgu Th6. W celu całkowitego usunięcia guza i uwolnienia z ucisku rdzenia kręgowego konieczne było wykonanie doszczętnej wertebraktomii kręgu Th6 i częściowego usunięcia trzonów kręgów Th5 i Th7. Po uzyskaniu hemostazy przeprowadzono stabilizację wewnętrzną kręgosłupa. Zastosowano implanty tytanowe (paramagnetyczne). Do przestrzeni międzytrzonowej założono protezę trzonu kręgowego w postaci walca wypełnionego osteowitem. Do trzonów kręgów Th4 i Th7 wprowadzono śruby, które połączono prętem. Ubytek krwi wyniósł 1500 ml. i został uzupełniony podczas operacji. Klatkę piersiową zamknięto warstwowo. W jamie opłucnowej pozostawiono dren. Badanie histologiczne wykazało utkanie naczyniaka jamistego. Zmiana I<sup>0</sup> złośliwości biologicznej wg WHO.

Przebieg pooperacyjny był niepowikłany. W bezpośrednim przebiegu pooperacyjnym nie obserwowano poprawy stanu neurologicznego. Chora została wypisana do domu w dziesiątej dobie po operacji. Pozostaje w kontroli ambulatoryjnej. Pomimo polepszenia stanu neurologicznego – poprawy funkcji czuciowych, wytworzenia automatyzmu zwieraczy pęcherza i odbytu, nie odzyskała zdolności do samodzielnego chodzenia. Kontrolne badania rtg odcinka piersiowego kręgosłupa wykazują prawidłowe położenie implantów. Chora przemieszcza się na wózek inwalidzkim. Wymaga stałego leczenia usprawniającego.

## Dyskusja

Ciąża należy do czynników ryzyka w tym sensie, że może ujawnić lub zaostrzyć objawy naczyniaka. W ciąży naczyniaki opisywane były u kobiet w trzeciej i czwartej dekadzie życia. Średni wiek kobiet wynosił 29 lat. Naczyniaki występowały częściej u pierwiastek niż u wieloródek [1]. U opisywanej przez nas chorej objawy naczyniaka wystąpiły w trzeciej ciąży.

Objawy ucisku rdzenia kręgowego zazwyczaj poprzedza ból miejscowy kręgosłupa lub korzeniowy. Po różnie długim okresie dolegliwości bólowych występują objawy niedowładu kończyn. Poza powoli postępującym przebiegiem choroby objawy naczyniaka kręgosłupa manifestują się w sposób udarowy lub symptomy mają charakter przemijający [4]. „Ostrzegające” objawy mogą być źle interpretowane jako związane z ciążą, względnie przeoczone lub zlekceważone, opóźniając postawienie właściwej diagnozy.

Ból i ubytkowe objawy neurologiczne spowodowane progresją naczyniaka kręgosłupa mogą wystąpić w różnym okresie ciąży. Zazwyczaj pojawiają się w trzecim trymestrze ciąży, ale także pierwszy lub drugi trymester ciąży oraz połóg nie są pozbawione tego zagrożenia. Naczyniak najczęściej zajmuje piersiowy odcinek kręgosłupa [4]. Spostrzeżenia te potwierdza opisany przez nas przypadek.

Zmiany określane przystosowaniem ciążowym zachodzące w ustroju kobiety mogą mieć wpływ na wystąpienie objawów neurologicznych powodowanych obecnością naczyniaka kręgosłupa. W siódmym miesiącu ciąży powiększająca się macica

uciska żyłę główną dolną. Ucisk żyły głównej dolnej i wzrost ciśnienia wewnątrz jamy brzusznej powoduje zmiany w przepływie krwi żyłnej polegające na wroście przepływu krwi żyłnej przez sploty żyłne kanału kręgowego. Te zmiany w krążeniu żylnym powodują ekspansywny wzrost naczyniaka kręgu, który dotychczas był bezobjawowy. Ten czynnik ma największe znaczenie w ciąży. Naczyniak kręgu powoduje neurologiczne objawy ubytkowe w następstwie różnych mechanizmów, które obejmują złamanie kompresyjne kręgu, nagłe krwawienie do przestrzeni nadtwardówkowej, hipertrofię warstwy korowej tylnej ściany trzonu kręgu, niedokrwienie rdzenia kręgowego. Hormonalne zmiany zachodzące podczas ciąży oddziałują na ścianę naczyń krwionośnych guza. Wydzielany przez organizm matki progesteron powoduje wzrost przepuszczalności naczyń żylnych. Pomnażanie komórek śródbłonka naczyniowego (endotelium) jest wynikiem oddziaływania estrogenów i relaksyny na naczynia krwionośne. Należy również rozważyć zmiany lepkości krwi, jej składu elektrolitowego, wzrostu stężenia fibrynogenu oraz czynników krzepnięcia (VII, VIII, IX, X) [1, 6, 7].

Badaniem diagnostycznym z wyboru jest badanie rezonansu magnetycznego (MR) kręgosłupa, które obrazuje rozległość naczyniaka. W badaniu MR naczyniaki kręgosłupa powodują wzrost intensywności sygnału w obrazach T1 i T2 zależnych. Po iniekcji kontrastu paramagnetycznego część naczyniaka znajdująca się w przestrzeni nadtwardówkowej ulega większemu wzmocnieniu kontrastowemu w porównaniu z częścią znajdującą się w strukturach kostnych kręgu. Badania z wykorzystaniem promieniowania rentgenowskiego nie są zalecane, ale w niektórych przypadkach są konieczne. Przeglądowe zdjęcie rentgenowskie uwidacznia pionowo przebiegające beleczki kostne, manifestujące się jako linijne równoległe zagęszczenia podobne do „więziennej kraty”. Naczyniaki mogą uwidaczniać się też jako ogniska lityczne i wraz z beleczkowaniem są podobne do „plastra miodu”. Na zdjęciach osiowej tomografii komputerowej kręgosłupa (KT) pogrubiałe beleczki dają typowy, „nakrapiany” obraz trzonu kręgowego. W czasie wykonywania badań diagnostycznych neuroradiologicznych niezbędna jest należyta ochrona płodu przez zastosowanie osłony radiacyjnej i niskich dawek kontrastu zwłaszcza w pierwszym trymestrze ciąży [8, 9, 10, 11].

Wśród naczyniaków częściej występują naczyniaki jamiste (70%), natomiast naczyniaki kapilarne występują rzadziej (30%). Badania Patushyna i wsp. – 1998 wykazały jednak, u kobiet w ciąży, przewagę naczyniaków kapilarnych (6 kobiet) nad jamistymi (2 kobiety) [10]. Badanie histologiczne materiału uzyskanego podczas operacji naszej chorej wykazało obraz typowy dla naczyniaka jamistego.

Progresywnie narastające objawy neurologiczne są wskazaniem do podjęcia leczenia, które ma na celu poprawę stanu zdrowia matki i zapewnienie bezpieczeństwa płodu. W opracowaniu strategii leczenia należy wziąć pod uwagę miejsce ucisku rdzenia kręgowego, obecność zniekształcenia kręgosłupa, stan neurologiczny ciężarnej, zaawansowanie ciąży, potencjalne ryzyko zagrożenia życia dziecka spowodowane różnymi sposobami leczenia [12, 13].

Przy podejmowaniu decyzji o leczeniu operacyjnym należy mieć na uwadze dojrzałość płodu [12]. Ewentualna interwencja operacyjna powinna być opóźniona do czasu bezpiecznego rozwiązania ciąży [14, 15].

Objawowy naczyniak kręgosłupa u chorej w ciąży. Opis przypadku.

Spontaniczna remisja objawów naczyniaka może nastąpić po rozwiązaniu ciąży [16, 17], jakkolwiek objawy często nawracają lub nie ustępują, wówczas konieczne jest leczenie operacyjne w późniejszym terminie.

Operacja naczyniaka u pacjentek w 36 tygodniu ciąży lub późniejszym okresie powinna być przeprowadzona po rozwiązaniu ciąży cięciem cesarskim. Pacjentki we wcześniejszym okresie ciąży, przed upływem 32 tygodni, z objawami naczyniaka lekko lub średnio nasilonymi powinny być obserwowane. Jeżeli są znaczne objawy ucisku rdzenia kręgowego operacja naczyniaka zalecana jest w ciąży. Duże kontrowersje są związane z leczeniem operacyjnym pacjentek, które są w okresie od 32 do 36 tygodnia ciąży. W tym okresie wyczekująca obserwacja może być rozważana, jakkolwiek zalecana jest operacja w przypadkach, w których stwierdza się objawy ucisku rdzenia kręgowego. Jeżeli operacja jest przeprowadzona przed rozwiązaniem ciąży to płód narażony jest na uboczne działanie leków anestetycznych, krwawienie podczas operacji i inne czynniki ryzyka związane z operacją. W tych przypadkach musi być rozważone ryzyko przedterminowego porodu (poronienia) [1, 12, 14, 15].

Napromieniowanie, przeszkońska wertebroplastyka, obliteracja przez iniekcje alkoholu do naczyniaka są w ciąży przeciwwskazane z uwagi na konieczność zastosowania promieniowania jonizującego. Konieczna jest chirurgiczna interwencja – dekompresja kanału kręgowego i stabilizacja kręgosłupa [1, 10, 18, 19, 20, 21].

Zalecane jest wspomaganie leczenia operacyjnego, w celu zmniejszenia krwawienia śródoperacyjnego, poprzez zamykanie patologicznych naczyń i wyłączenie naczyniaka z krążenia krwi techniką endowaskularną [1]. Leczenie endowaskularne rzadko jest jedyną metodą leczenia. Bouchez i wsp. (1984 r.) opisują przypadek kobiet w ciąży, u której objawy neurologiczne były spowodowane naczyniakiem kręgu. Po leczeniu techniką endowaskularną uzyskano pełną remisję objawów neurologicznych [22].

Naczyniaki umiejscowione w trzonach kręgowych wymagają leczenia z dostępu przedniego. W przypadkach zniszczenia przez naczyniak przednich i tylnych elementów kręgow zalecane jest postępowanie dwuetapowe (dostęp tylny i przedni). Po usunięciu naczyniaka i uwolnieniu z ucisku rdzenia kręgowego konieczne jest zapewnienie stabilności kręgosłupa. Do stabilizacji kręgosłupa używa się implantów metalowych [18, 20, 23, 24, 25].

## Wnioski

Niedowład kończyn dolnych spowodowany naczyniakiem kręgosłupa występuje przeważnie pod koniec ciąży.

Niezbędna jest współpraca neurochirurga i położnika w leczeniu każdego przypadku naczyniaka kręgosłupa współistniejącego z ciążą.

Bezwzględny wskazaniem do interwencji operacyjnej neurochirurgicznej jest obecność naczyniaka kręgosłupa, który powoduje destrukcję struktur kostnych kręgosłupa, ucisk na rdzeń kręgowy i ubytkowe objawy neurologiczne.

## Piśmiennictwo:

1. Kiroglu Y, Benek B, Yagci B, [et al.]. Spinal cord compression caused by vertebral hemangioma being symptomatic during pregnancy. *Surg Neurol.* 2009, 71, 487-492.
2. Motamedi K, Ilaslan H, Seeger L. Imaging of the Lumbar Spine Neoplasms. *Semin Ultrasound CT MRI.* 2004, 25, 474-489.
3. Guzey F, Bas N, Ozkan N, [et al.]. Lumbar extradural infiltrating angioliopoma: a case report and review of 17 previously reported cases with infiltrating spinal angioliopomas. *Spine J.* 2007, 7, 739-744.
4. Yazici M, Lyigun O, Gulman B, [et al.]. Vertebral hemangioma presenting with intermittent claudication. *Eur Spine J.* 1996, 5, 131-133.
5. Castel E, Lazennec J, Chiras J, [et al.]. Acute spinal cord compression due to intraspinal bleeding from a vertebral hemangioma: two case reports. *Eur Spine J.* 1999, 8, 224-48.
6. Nelson D. Spinal cord compression due to vertebral angiomas during pregnancy. *Arch Neurol.* 1964, 11, 408-413.
7. Schwartz T, Hlshoosh H, Riedel C. Estrogen and progesterone receptor-negative T11 vertebral hemangioma presenting as a postpartum compression fracture: case report and management. *Neurosurgery.* 2000, 46, 218-221.
8. Freidman D. Symptomatic vertebral hemangiomas: MR findings. *AJR Am J Roentgenol.* 1996, 167, 359-364.
9. Koh J, Chang U, Haddix T. Cysts and other benign lesions. In: Tumors of the Spine. Eds. Kim D, Chang U, Kim S, Bilsky M. Philadelphia: Saunders Elsevier. 2008, 3-14.
10. Pastushyn A, Slin'ko E, Mirzoyeva G. Vertebral hemangiomas: diagnosis, management, natural history and clinicopathological correlates in 86 patients. *Surg Neurol.* 1998, 50, 535-547.
11. Rudnick J, Stern M. Symptomatic thoracic vertebral hemangioma. a case report and literature review. *Arch Phys Med Rehabil.* 2004, 85, 1544-1547.
12. Chi J, Manley G, Chou D. Pregnancy-related vertebral hemangioma, Case report, review of the literature, and management algorithm. *Neurosurg Focus.* 2005, 19, E7.
13. Yuksel M, Yuksel K, Tuncel D, [et al.]. Symptomatic vertebral hemangioma related to pregnancy. *Emerg Radiol.* 2007, 13, 259-263.
14. Schwartz D, Nair S, Hershey B, [et al.]. Vertebral arch hemangioma producing spinal cord compression in pregnancy. Diagnosis by magnetic resonance imaging. *Spine.* 1989, 14, 888-890.
15. Tekkök I, Acikgöz B, Saglam S, Onol B. Vertebral hemangioma symptomatic during pregnancy-report of a case and review of the literature. *Neurosurgery.* 1993, 32, 302-306.
16. Fields S, Jones J. Spinal epidural hemangiomas in pregnancy. *Neurology.* 1957, 7, 825-828.
17. Guthkelch A. Hemangiomas involving the spinal epidural space. *J Neurol Neurosurg Psychiatry.* 1948, 11, 199-210.
18. Acosta F Jr, Dowd C, Chin C, [et al.]. Current treatment strategies and outcomes in the management of symptomatic vertebral hemangiomas. *Neurosurgery.* 2006, 58, 287-295.
19. Doppman J, Oldfield E, Heiss J. Symptomatic vertebral hemangiomas: treatment by means of direct intralesional injection of ethanol. *Radiology.* 2000, 214, 341-348.
20. Fox M, Onofrio B. The natural history and management of symptomatic and asymptomatic vertebral hemangiomas. *J Neurosurg.* 1993, 71, 36-45.
21. Trojanowski T, Kamiński S, Janczarek M, Trojanowska M. Methyl-methacrylate embolisation and stabilization of vertebral haemangioma. *Zbl Neurochir.* 1998, 154.
22. Bouchez B, Gozet G, Le Coutour X, [et al.]. Medullary compression due to vertebral angioma in pregnancy: a case treated by embolization. *J Gynecol Obstet Biol Reprod (Paris).* 1984, 13, 885-888.
23. Boriani S, Weinstein J, Biagini R. Primary bone tumors of the spine. Terminology and surgical staging. *Spine.* 1997, 22, 1036-1044.
24. Templin C, Stambough J, Stambough J. Acute spinal cord compression caused by vertebral hemangioma. *Spine J.* 2004, 4, 595-600.
25. Weinstein J. Surgical approach to spine tumors. *Orthopedics.* 1989, 12, 897-905.