

# Torbiel jajnika u płodu – przegląd 420 przypadków z piśmiennictwa z lat 1984-2005

## Fetal ovarian cysts – 420 cases from literature – metaanalysis 1984-2005

Słodki Maciej, Respondek-Liberska Maria

Zakład Diagnostyki i Profilaktyki Wad Wrodzonych  
Instytutu Centrum Zdrowia Matki Polki i Uniwersytetu Medycznego w Łodzi

### Streszczenie

*Pomimo nowoczesnej diagnostyki ultrasonograficznej postępowanie w przypadku torbieli jajnika u płodu jest wciąż kontrowersyjne. Przeanalizowano 420 przypadków torbieli jajnika opisanych w Medline. W 209 (50%) przypadkach torbiel samoistnie ulegała regresji, w 145 (35%) torbiel była powikłana skręceniem i/lub krwawieniem do jej światła. W 174 (41%) przypadkach u noworodków konieczna była interwencja chirurgiczna. Torbiele <50mm ulegały samoistnej regresji w 98% (n=79), a torbiele >50mm w 93% były powikłane (n=14). Po rozpoznaniu torbieli <50mm większość autorów zaleca ultrasonograficzne monitorowanie zmiany. W przypadku torbieli >50mm, tylko w 28 przypadkach wykonywano aspirację prenatalną, w wyniku której samoistnej regresji uległo 89% torbieli (n=25). Aspiracja prenatalna torbieli wydaje się być postępowaniem skutecznym i bezpiecznym, była jednak stosunkowo rzadko wykonywaną procedurą w ciągu ostatnich 20 lat.*

Słowa kluczowe: **torbiel jajnika / płód / aspiracja**

### Abstract

*Despite an improvement in prenatal ultrasonographic diagnosis, the management of fetal ovarian cysts remains controversial. 420 fetuses with ovarian cyst from Medline data base have been analyzed. In 209 cases (50%), the cysts regressed spontaneously and in 145 cases (35%) cysts were complicated by torsion and intracystic hemorrhage. Surgical treatment was performed in 174 cases (41%) of neonates. Cysts <50mm regressed spontaneously in 98% (n=79), and cysts >50mm in 93% resulted in complications (n=14). After the diagnosis of fetal ovarian cysts <50mm, serial ultrasound monitoring was recommended by the vast majority of the authors. In cases of >50mm cysts, needle aspiration was an option in selected cases (n=28). Spontaneous regression cysts >50mm after needle aspiration was observed in 89% (n=25) of the cases. Prenatal aspiration of ovarian cysts appears effective and safe, however, in the course of the last twenty years it has been performed relatively rarely.*

Key words: **ovarian cyst / fetus / aspiration**

### Adres do korespondencji:

Zakład Diagnostyki i Profilaktyki Wad Wrodzonych  
Instytutu Centrum Zdrowia Matki Polki i Uniwersytetu Medycznego w Łodzi  
93-345 Łódź, ul. Rzgowska 281/289  
mail: majkares@uni.lodz.pl

Otrzymano: 9.08.2006

Zaakceptowano do druku: 12.01.2007

Słodki M, et al.

W piśmiennictwie polskim nie znaleziono prac na temat prenatalnej diagnostyki i postępowania w przypadku torbieli jajnika. Dotychczas problem ten podnosili neonatolodzy i chirurdzy [1, 2].

Wśród płodów płci żeńskiej torbiel jajnika jest najczęstszą zmianą stwierdzaną w jamie brzusznej, coraz częściej rozpoznawaną prenatalnie wraz z rozwojem diagnostyki ultrasonograficznej [3, 4, 5, 6, 7, 8, 9, 10]. Dane sekcyjne podają, że nawet u 30% noworodków płci żeńskiej możemy mieć do czynienia z torbielą jajnika [cyt. za 3, 11].

Torbiel jajnika ma najczęściej charakter jednostronny, z reguły są to zmiany łagodne o charakterze czynnościowym, najczęściej torbiele folikularne [12, 13, 14, 15], rzadziej potworkiaki [6, 7, 12, 16]. Rozwój pęcherzyków jajnikowych rozpoczyna się w 16-20 tygodniu ciąży [17]. Nieznana jest dokładna przyczyna powstawania torbieli jajnika u płodu [16, 18]. Część autorów sugeruje wpływ podwyższonego stężenia hormonów łożyskowych i macicznych [18, 19]. Inna teoria zakłada identyczną zdolność układu podwzgórzowo-przysadkowego u płodu i noworodka, jak w okresie dojrzewania i wiąże powstawanie torbieli u płodu z „generatorem pulsów” zlokalizowanym w jądrze łukowatym podwzgórza, którego czynność zostaje zahamowana między 2 a 7 rokiem życia [20, 21]. Przyczynę powstawania torbieli próbowano wiązać również z wrodzoną niedoczynnością tarczycy u płodu [22], ale późniejsze badania nie potwierdziły takiej zależności [23, 24].

W diagnostyce różnicowej torbieli jajnika należy uwzględnić anomalie wymienione w tabeli I. Najtrudniej torbiel jajnika różnicuje się z torbielą krezki, trudne może być również różnicowanie w przypadku nieprawidłowego położenia nerki z jej torbielą [7].

Tabela I. Diagnostyka różnicowa torbieli jajnika u płodu.

Torbiel nerki
Olbrzymi pęcherz moczowy
Uchyłek pęcherza moczowego
Torbiel moczownika
Torbiel ujścia moczowodu
Wodniak macicy i pochwy ( <i>hydrometrocolpos</i> )
Torbiel krezki
Ropniak macicy
Odbyt przedSIONKOWY
Smółkowe zapalenia jelit

Rokowanie płodu z torbielą jajnika jest w pierwszym roku życia zazwyczaj dobre, ponieważ są to zmiany zwykle łagodne [18]. Ale w piśmiennictwie opisano przypadek skręcenia torbieli jajnika u 9-miesięcznego niemowlęcia powikłany koagulopatią ze zużycia i zgonem dziecka [25].

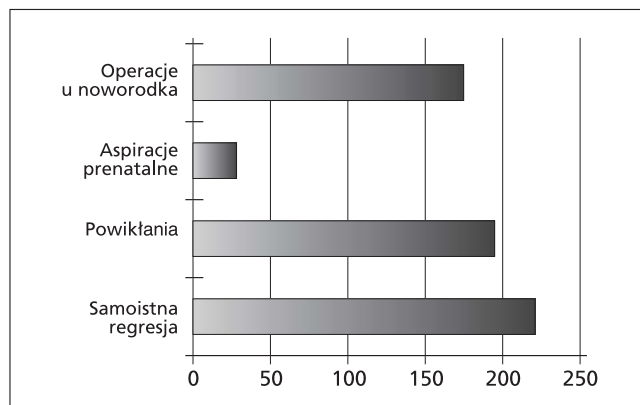
Torbiele jajnika wykrywa się najczęściej w III trymestrze ciąży [6, 14, 23, 26] na podstawie kryteriów Brandt'a: płód płci żeńskiej, zmiana płynowa w podbrzuszu, położona asymetrycznie, zwykle jednostronnie, o echostrukturze torbieli najczęściej bez ech wewnętrznych, czasami z pojedynczymi przegrodami, przy prawidłowym pęcherzu moczowym i nerkach,

niewidoczna perystaltyka zmiany, prawidłowy przewód pokarmowy [18] (Tabela II).

Tabela II. Kryteria rozpoznania torbieli jajnika u płodu.

Ultrasonograficzne:	
Płeć płodu	żeńska
Położenie	podbrzusze, asymetria, zwykle jednostronnie
Echostruktura	torbiel
Echa wewnętrzne	brak lub pojedyncze lub niezróżnicowane
Nerki i pęcherz moczowy	widoczne
Perystaltyka zmiany	brak
Przewód pokarmowy	brak ultrasonograficznych chorób jelit
Biochemiczne:	
Obecność w aspirowanym płynie z torbieli	estrogenów, progesteronu, testosteronu

Na podstawie analizy prac zwartych w bazie danych Medline z lat 1994-2005, po wykluczeniu doniesień kazuistycznych wybrano do analizy 420 przypadków torbieli płodów (Tabela III, rycina 1). W 209 przypadkach (50%) obserwowano spontaniczną regresję zmiany u płodu lub u noworodka, w 35% wystąpiły różnego rodzaju powikłania, tylko 25 przypadków poddano prenatalnej aspiracji. Z grupy 420 płodów, u 174 noworodków (41%) przeprowadzono leczenie chirurgiczne.



Rycina 1. Torbiel jajnika u płodu (420 przypadków).

Mimo coraz lepiej funkcjonującej diagnostyki ultrasonograficznej postępowanie w przypadku torbieli jajnika u płodu jest w dalszym ciągu kontrowersyjne [3, 4, 14, 27, 28]. Ponieważ spadek stężenia hormonów po porodzie może doprowadzić do samoistnego wycofania się zmiany [14, 29], część autorów zaleca postępowanie wyczekujące polegające na ultrasonograficznym monitorowaniu torbieli i interwencji dopiero w przypadku pojawienia się powikłań [30, 31, 32].

Udowodniono jednak, że w ponad połowie przypadków torbieli jajnika u płodu dochodzi do skrętu szypuły jajnika lub krwawienia [6, 7, 14, 27, 33]. W ciężkich przypadkach krwawienie może być tak duże, że może doprowadzić do niedokrwistości u płodu [34].

Torbiel jajnika u płodu – przegląd 420 przypadków...

Tabela III. Przegląd danych z piśmiennictwa z lat 1988-2005 dotyczących torbieli jajnika u płodu (z analizy wykluczono doniesienia kazuistyczne).

autor	rok	liczba przypadków	spontaniczna regresja		powikłania		aspiracja u				operacje u noworodka	
							płodu		noworodka			
Comparetto C.	2005	32	16	50%	16	50%	0	-	0	-	16	50%
Foley P.	2005	11	5	46%	6	54%	0	-	0	-	6	54%
Mittermayer C.	2003	65	43	66%	17	26%	2	3%	1	1,5%	14	21%
Heling K.	2002	64	34	53%	-		3	5%	0	-	30	47%
Bagolan P.	2002	73	34	46%	34	46%	14	19%	0	-	25	34%
Luzzatto C.	2000	27	20	74%	17	63%	0	-	2	7%	5	19%
Perrotin F.	2000	25	11	44%	16	63%	0	-	0	-	14	56%
Giorlandino C.	1994	42	11	27%	18	44%	4	10%	0	-	27	66%
Sapin E.	1994	23	3	14%	8	35%	2	-	7	30%	11	48%
Brandt M.	1991	19	11	58%	-		0	-	0	-	8	42%
Meizner I.	1991	15	9	60%	6	40%	0	-	0	-	6	40%
Suita S.	1990	15	8	53%	7	47%	0	-	0	-	7	47%
Ikeda K.	1988	9	4	45%	-		0	-	0	-	5	55%
Ogółem:		420	209	50%	145	35%	25	9%	10	24%	174	41%

Należy zatem wyważyć ryzyko związane z możliwymi powikłaniami torbieli jajnika z prawdopodobieństwem samoistnego wycofania się zmiany [3, 29].

Większość autorów podaje, że torbiele poniżej 40-50mm najczęściej ulegają samoistnej regresji [5, 6, 12, 27, 28]. Dlatego w przypadku stwierdzenia takiej zmiany aktualnie zaleca się ultrasonograficzne monitorowanie torbieli i poród w ośrodku referencyjnym [6, 12, 18, 27, 28, 32, 35].

Wśród torbieli powyżej 40-50mm częściej dochodzi do powikłań pod postacią skręcenia torbieli lub krwawienia do jej światła [12, 27, 29, 36, 37] i w takich przypadkach korzystna wydaje się być prenatalna aspiracja zawartości torbieli [8, 12, 15, 16, 18, 23, 36, 38]. Dzięki temu można zapobiec jej skręceniu i w konsekwencji utracie jajnika [16, 23, 24]. Ponadto na podstawie stwierdzenia obecności hormonów w aspirowanym płynie (estrogenów, progesteronów, testosteronu) można potwierdzić za pomocą kryteriów biochemicznych prenatalne rozpoznanie ultrasonograficzne [15, 16, 24]. Dodatkowo za inwazyjnym działaniem prenatalnym przemawiają dane szacujące, że do skrętu torbieli jajnika częściej dochodzi w życiu płodowym niż po urodzeniu [36]. Crombleholme uważa, że prenatalnej aspiracji powinny być poddane nie tylko torbiele powyżej 50mm, ale również te, które powiększają się o więcej niż 1cm na tydzień (Tabela IV).

Natomiast według Perrotin'a biopsji powinny być poddane wszystkie zmiany bez względu na wielkość, ponieważ na

Tabela IV. Wskazania do interwencji prenatalnej wg wybranych autorów

Autor	Rok	n	Wskazania
Sapin E. [39]	1994	25	torbiele >50mm
Crombleholme T. [9]	1997	7	torbiele >50mm (przyrost średnicy torbieli o 10mm w ciągu 7 dni)
Perrotin F. [35]	2000	25	każda torbiel

częstość skręcenia się torbieli nie ma wpływu jej wielkość [15] tylko długość szypuły jajnika [26]. Duże znaczenie przykłada się również do echogeniczności torbieli w momencie rozpoznania jak również w trakcie dalszego ultrasonograficznego monitorowania [6, 33, 38].

Torbiele bezchowe mają lepsze rokowanie od torbieli echogenicznych [38, 39].

Postępowanie po porodzie również budzi wiele kontrowersji [1]. Nie ma jednności wśród autorów, co do tego kiedy, które torbiele powinno się operować. Podobnie jak w postępowaniu prenatalnym dominuje opinia, iż torbiele <40-50mm powinny być leczone zachowawczo, a operacji poddane dopiero w momencie wystąpienia powikłań [36, 39, 40, 41].

Większość badaczy uważa, że operacji powinny być poddane wszystkie zmiany o złożonej echogeniczności [18, 28, 42], ponieważ nietypowa echogeniczność może sugerować skręcenie torbieli lub krwawienie do jej światła. Ale o tym, że nie zawsze zmiana echostruktury torbieli z bezchowej na echową świadczy o powikłaniu pod postacią skrętu szypuły lub krwawienia [43].

Także torbiele większe niż 50mm [28, 35] i zmiany, które nie ulegają spontanicznej regresji w czasie kilkumiesięcznego ultrasonograficznego monitorowania dziecka powinny być operowane [18, 35, 42]. Torbiel prosta powyżej 50mm bez ultrasonograficznych i klinicznych objawów skręcenia lub krwawienia może zostać poddana przezskórnej aspiracji [12, 13, 37, 39], a operacji chirurgicznej dopiero w przypadku ponownego pojawienia się torbieli [37].

Odwrotnie uważa Foley, który twierdzi, że po porodzie zmiany złożone mogą być leczone zachowawczo, a operować należy torbiele proste ponieważ często dochodzi wśród nich do powikłań i utraty jajnika [33].

Wątpliwości, co do słuszności operowania po porodzie bezobjawowych niejednorodnych torbieli jajnika u niemowląt ma również Enriquez, który uważa, że przyczyną niejednorodnej echogeniczności torbieli jajnika u płodu, a później u noworodka są pierwotne zaburzenia rozwojowe gonad [44].

Słodki M, et al.

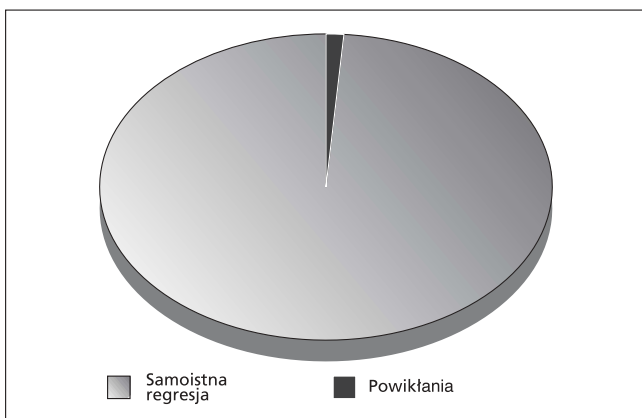
Najlepszą metodą operacyjną u noworodka wydaje się być obecnie laparoscopia, która uważana jest przez wielu autorów za metodę niezawodną i bezpieczną w operacyjnym leczeniu torbieli jajnika u płodu [5, 9, 45, 47, 48].

Mimo, że jedne z pierwszych doniesień polskich autorów o torbieli jajnika u niemowlęcia pochodzą z lat 70-tych [2] w dalszym ciągu nie udało się ustalić najlepszego dla płodu, noworodka i niemowlęcia postępowania w przypadku stwierdzenia tej, jak się okazuje, nie tak rzadkiej choroby.

Na podstawie analizy 79 przypadków z torbielą jajnika <50mm, stwierdzono, że w 98% torbiele tej wielkości ulegały samoistnej regresji (Tabela V, rycina 2).

Tabela V. Analiza przypadków z torbielą jajnika o średnicy <50mm.

Autor	Rok	Liczba przypadków	Regresja zmiany
Comparetto C.	2005	16	16 (100%)
Mittermayer C.	2003	43	43 (100%)
Meizner I.	1991	9	9 (100%)
Suita S.	1990	7	7 (100%)
Ikeda K.	1988	4	3 (75%)
Ogółem:		79	78 (98%)



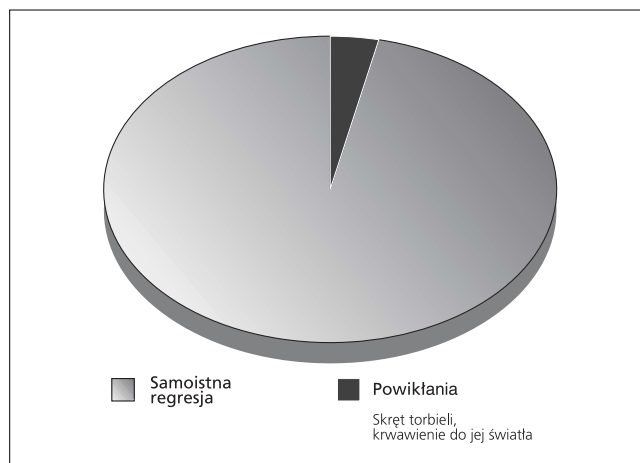
Rycina 2. Częstość powikłań u płodu w torbieli jajnika o średnicy <50 mm (n=79) – metaanaliza.

Natomiast w grupie 14 przypadków torbieli jajnika o średnicy >50mm poddanych jedynie monitorowaniu (bez interwencji zabiegowej prenatalnej) w 93% obserwowano powikłania w postaci skrętu szypuły torbieli z krwawieniem (Ryc. 3).

Spośród przeanalizowanych doniesień niewielu autorów w swoim postępowaniu wykonywało biopsję prenatalną zmian przekraczających 50mm. Łącznie poddano analizie 28 przypadków torbieli jajnika z aspiracją prenatalną (Tabela VI, rycina 4). Powikłania w tej grupie dotyczyły 11% pacjentów.

Jedną z większych serii przypadków płodów z torbielą jajnika przedstawił Bagolan (n=75) [36].

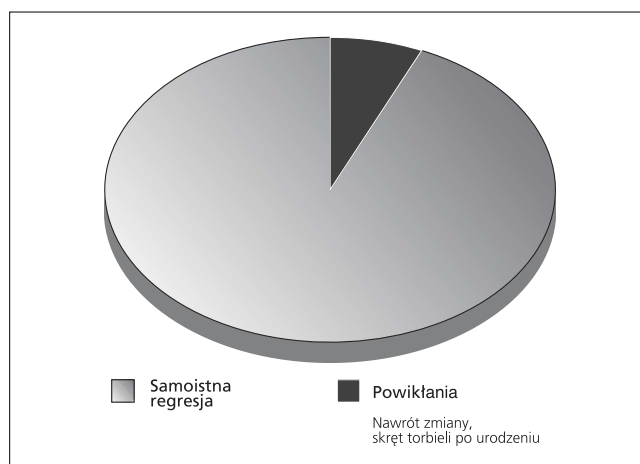
W grupie płodów po aspiracji prenatalnej uzyskał on lepsze wyniki niż w podobnych przypadkach, w których nie stosował takiej metody postępowania. Aspiracji prenatalnej zostało poddanych w jego grupie 14 płodów i w 12 (86%) przy-



Rycina 3. Częstość powikłań torbieli jajnika u płodu o średnicy >50mm, bez aspiracji prenatalnej (n=14) – metaanaliza. (Meizner I. [29]; Suita S. [40]).

Tabela VI. Analiza przypadków z aspiracją prenatalną torbieli jajnika.

Autor	Rok	n	Regresja zmiany
Mittermayer C. [31]	2003	2	2 (100%)
Bagolan P. [2]	2002	14	12 (86%)
Heling K. [17]	2002	3	1 (33%)
Perrotin F. [35]	2000	3	3 (100%)
Sapin E. [39]	1994	2	2 (100%)
Giorlandino C. [15]	1994	4	4 (100%)
Ogółem:		28	25 (89%)



Rycina 4. Częstość powikłań torbieli jajnika u płodu o średnicy >50mm, po aspiracji prenatalnej (n=28) – metaanaliza.

padkach uzyskano wyleczenie (Tabela VI). W kilku innych doniesieniach uzyskano 100% odsetek wyleczeń torbieli po aspiracji prenatalnej, ale liczebności grup pacjentów były znacznie mniejsze (od 2 do 4 przypadków) [8, 12, 15, 38].

Jeśli częściej do skręcenia torbieli dochodzi w okresie życia płodowego niż po urodzeniu i w zdecydowanej większości torbiele powyżej 50mm są operowane po porodzie to aspiracja

Torbiel jajnika u płodu – przegląd 420 przypadków...

prenatalna zmian >50mm, w świetle danych z piśmiennictwa, wydaje się być postępowaniem uzasadnionym. Dodatkowo dzięki analizie pobranego płynu można uzupełnić rozpoznanie, co w niektórych przypadkach może być istotne w diagnostyce różnicowej. Szczególnie dotyczy to przypadków torbieli, których rozmiary sięgają 80-100mm i całkowicie wypełniają jamę brzuszną płodu. W diagnostyce różnicowej należy wówczas brać pod uwagę np. *megabladder* u płodu płci żeńskiej. Dodatkowo w przypadkach budzących wątpliwości można wykonać u płodu badanie rezonansem magnetycznym.

Na podstawie przeprowadzonej metaanalizy stwierdzono, że spośród 420 płodów, w 174 przypadkach (41%) noworodki wymagały leczenia operacyjnego (Tabela III). Tak duży odsetek zabiegów po porodzie wydaje się kolejnym istotnym argumentem za szerszym wprowadzaniem prenatalnej aspiracji u płodów ze zdiagnozowaną dużą torbielą jajnika.

Reasumując torbiele jajników u płodów mogą wymagać jedynie monitorowania ultrasonograficznego, ale odsetek zabiegów chirurgicznych u noworodków jest wysoki (41%). Duże torbiele >50mm charakteryzują się częstym występowaniem powikłań w życiu prenatalnym i postnatalnym. Czy szersze wprowadzenie do standardów postępowania aspiracji prenatalnej w każdej torbieli czy tylko w >50mm poprawi rokowanie? Przekonamy się prawdopodobnie w niedalekiej przyszłości.

**Piśmiennictwo**

1. Matuszczak E, Lenkiewicz T, Skobudzinska-Jazwinska H, [i wsp.]. Noworodkowe torbiele jajnika. *Ginekol Pol.* 2005, 76, 300-303.
2. Rolski M, Jankowski A. Wrodzona torbiel jajnika u noworodka. *Pediatr Pol.* 1976, 51, 195-198.
3. Bryant A, Laufer M. Fetal ovarian cysts: incidence, diagnosis and management. *J Reprod Med.* 2004, 49, 329-337.
4. Chiaramonte C, Piscopo A, Cataliotti F. Ovarian cysts in newborns. *Pediatr Surg Int.* 2001, 17, 171-174.
5. Esposito C, Garipoli V, Di Matteo G, [et al.]. Laparoscopic management of ovarian cysts in newborns. *Surg Endosc.* 1998, 12, 1152-1154.
6. Heling K, Chaoui R, Kirchmair F, [et al.]. Fetal ovarian cysts: prenatal diagnosis, management and postnatal outcome. *Ultrasound Obstet Gynecol.* 2002, 20, 47-50.
7. Diagnostyka ultrasonograficzna w ginekologii i położnictwie: podręcznik i atlas w dwóch tomach. Tom 2: *Położnictwo*. Pod red. Merz E, Bahlmann F. Wrocław: Wydawnictwo Urban&Partner, 2004.
8. Sapin E, Barga F, Lewin F, [et al.]. Management of ovarian cyst detected by prenatal ultrasounds. *Eur J Pediatr Surg.* 1994, 4, 137-140.
9. van der Zee D, van Seumeren I, Bax K. Laparoscopic approach to surgical management of ovarian cysts in the newborn. *J Pediatr Surg.* 1995, 30, 42-43.
10. Vogtlander M, Rijntjes-Jacobs E, van den Hoonaard T, [et al.]. Neonatal ovarian cysts. *Acta Paediatr.* 2003, 92, 498-501.
11. Pardo R, Nazer J. Quiste ovarico fetal: diagnostico ecografico prenatal. Evolucion y tratamiento postnatal. Casos clinicos. *Rev Med Chil.* 2003, 131, 665-668.
12. Mittermayer C, Blaicher W, Grassauer D, [et al.]. Fetal ovarian cysts: development and neonatal outcome. *Ultraschall Med.* 2003, 24, 21-26.
13. Louis-Borrione C, Delarue A, Petit P, [et al.]. Diagnostic antenatal de kyste de l'ovaire: conduite a tenir perinatale. *Arch Pediatr.* 2002, 9, 417-421.
14. Perrotin F, Roy F, Potin J, [et al.]. Diagnostic echographique et prise en charge pre-natale des kystes ovariens du fœtus. *J Gynecol Obstet Biol Reprod.* 2000, 29, 161-169.
15. Perrotin F, Potin J, Haddad G, [et al.]. Fetal ovarian cysts: a report of three cases managed by intrauterine aspiration. *Ultrasound Obstet Gynecol.* 2000, 16, 655-659.
16. Born H, Kuhnert E, Halberstadt E. Diagnostik fetaler Ovarialzysten. Kontrolle oder differenzierte Abklärung? *Ultraschall Med.* 1997, 18, 209-213.
17. Strickland J. Ovarian cysts in neonates children and adolescents. *Curr Opin Obstet Gynecol.* 2002, 14, 459-465.
18. Brandt M, Luks F, Filiatrault D, [et al.]. Surgical indications in antenatally diagnosed ovar-

- ian cysts. *J Pediatr Surg.* 1991, 26, 276-281.
19. Schmahmann S, Haller J. Neonatal ovarian cysts: pathogenesis, diagnosis and management. *Pediatr Radiol.* 1997, 27, 101-105.
20. Rzepka-Górska I, Sowińska E, Uzar A, [i wsp.]. Weryfikacja wskazań do operacji na jajniku u dziewcząt w oparciu o fizjopatologię jajnika w okresie pokwitania. *Ginekol Pol.* 1991; 62, 14-20.
21. Rzepka-Górska I. Ginekologia dziecięca i dziewczęca. W: *Ginekologia: podręcznik dla lekarzy i studentów*. Pod red. Słomko Z. Warszawa: PZWL, 1998, 166-172.
22. Jafri S, Bree R, Silver T, [et al.]. Fetal ovarian cysts: sonographic detection and association with hypothyroidism. *Radiology.* 1984, 150, 809-812.
23. Crombleholme T, Craigo S, Garmel S, [et al.]. Fetal ovarian cyst decompression to prevent torsion. *J Pediatr Surg.* 1997, 32, 1447-1449.
24. Meagher S, Fisk N, Boogert A, [et al.]. Fetal ovarian cysts: diagnostic and therapeutic role for intrauterine aspiration. *Fetal Diagn Ther.* 1993, 8, 195-199.
25. Karl S, Sen S, Zachariah N, [et al.]. Torted ovarian cyst with lethal bleeding diathesis in an infant. *Pediatr Surg Int.* 1999, 15, 145-146.
26. Sakala E, Leon Z, Rouse G. Management of antenatally diagnosed fetal ovarian cysts. *Obstet Gynecol Surv.* 1991, 46, 407-414.
27. Comparetto C, Giudici S, Coccia M, [et al.]. Fetal and neonatal ovarian cysts: what's their real meaning? *Clin Exp Obstet Gynecol.* 2005, 32, 123-125.
28. Ikeda K, Suita S, Nakano H. Management of ovarian cyst detected antenatally. *J Pediatr Surg.* 1988, 23, 432-435.
29. Dolgin S. Ovarian masses in the newborn. *Semin Pediatr Surg.* 2000, 9, 121-127.
30. Lindeque B, du Toit J, Muller L, [et al.]. Ultrasonographic criteria for the conservative management of antenatally diagnosed fetal ovarian cysts. *J Reprod Med.* 1988, 33, 196-198.
31. Meizner I, Levy A, Katz M, [et al.]. Fetal ovarian cysts: prenatal ultrasonographic detection and postnatal evaluation and treatment. *Am J Obstet Gynecol.* 1991, 164, 874-878.
32. Rizzo N, Gabrielli S, Perolo A, [et al.]. Prenatal diagnosis and management of fetal ovarian cysts. *Prenat Diagn.* 1989, 9, 97-103.
33. Foley P, Ford W, McEwing R, [et al.]. Is conservative management of prenatal and neonatal ovarian cysts justifiable? *Fetal Diagn Ther.* 2005, 20, 454-458.
34. Abolmakarem H, Tharmaratnum S, Thilaganathan B. Fetal anemia as a consequence of hemorrhage into an ovarian cyst. *Ultrasound Obstet Gynecol.* 2001, 17, 527-528.
35. Mizuno M, Kato T, Hebiguchi T, [et al.]. Surgical indications for neonatal ovarian cysts. *Tohoku J Exp Med.* 1998, 186, 27-32.
36. Bagolan P, Giorlandino C, Nahom A, [at al.]. The management of fetal ovarian cysts. *J Pediatr Surg.* 2002, 37, 25-30.
37. Widdowson D, Pilling D, Cook R. Neonatal ovarian cysts: therapeutic dilemma. *Arch Dis Child.* 1988, 63, 737-742.
38. Giorlandino C, Bilancioni E, Bagolan P, [et al.]. Antenatal ultrasonographic diagnosis and management of fetal ovarian cysts. *Int J Gynaecol Obstet.* 1994, 44, 27-31.
39. Luzzatto C, Midrio P, Toffolutti T, [et al.]. Neonatal ovarian cysts: management and follow-up. *Pediatr Surg Int.* 2000, 16, 56-59.
40. Matute-Cardenas J, Gomez-Fraile A, Cano-Novillo I, [et al.]. Tratamiento conservador de los quistes ovaricos neonatales. *An Esp Pediatr.* 1990, 33, 549-553.
41. Suita S, Sakaguchi T, Ikeda K, [et al.]. Therapeutic dilemmas associated with antenatally detected ovarian cysts. *Surg Gynecol Obstet.* 1990, 171, 502-508.
42. Campbell B, Garg R, Garg K. Perinatal ovarian cyst: a nonsurgical approach. *J Pediatr Surg.* 1992, 27, 1618-1619.
43. Gohar J, Segal D, Hershkovitz R, [et al.]. Changing sonographic features of fetal ovarian cysts during pregnancy and the neonatal period. *Arch Gynecol Obstet.* 1999, 263, 82-83.
44. Enriquez G, Duran C, Toran N, [et al.]. Conservative versus surgical treatment for complex neonatal ovarian cysts: outcomes study. *Am J Roentgenol.* 2005, 185, 501-508.
45. Decker P, Chammas J, Sato T. Laparoscopic diagnosis and management of ovarian torsion in the newborn. *JSL.* 1999, 3, 141-143.
46. Katara A, Shah R, Bhandarkar D, [et al.]. Laparoscopic management of antenatally - diagnosed abdominal cysts in newborns. *Surg Laparosc Endosc Percutan Tech.* 2004, 14, 42-44.
47. Templeman C, Reynolds A, Hertweck S, [et al.]. Laparoscopic management of neonatal ovarian cysts. *J Am Assoc Gynecol Laparosc.* 2000, 7, 401-404.
48. Tseng D, Curran T, Silen M. Minimally invasive management of the prenatally torsed ovarian cyst. *J Pediatr Surg.* 2002, 37, 1467-1469.