

Nomogram długości kości nosowej (NB) w I połowie ciąży w populacji polskiej oraz jego przydatność jako markera aneuploidii

Nasal bone (NB) length measurement in the first trimester of pregnancy in Polish population and its validity as fetal aneuploidy indicator

Sieroszewski Piotr, Baś-Budecka Elżbieta, Perenc Małgorzata

Zakład Ultrasonografii Ginekologiczno-Położniczej
I Katedra Ginekologii i Położnictwa, Uniwersytet Medyczny w Łodzi

Streszczenie

Dynamiczny rozwój współczesnej diagnostyki prenatalnej ukierunkowany jest na poszukiwanie nieinwazyjnych badań przesiewowych, które pozwoliłyby na wyselekcjonowanie grupy kobiet ciężarnych z wysokim ryzykiem wystąpienia aneuploidii u płodu.

Cel pracy: *Celem pracy było wyznaczenie zakresu wartości prawidłowych dla długości kości nosowej (NB) pomiędzy 11 a 20 tygodniem ciąży w populacji polskiej oraz ustalenie wartości powyższego parametru jako markera aneuploidii płodu.*

Materiał i metoda: *Badania przeprowadzono w latach 1999-2006 w I Katedrze Ginekologii i Położnictwa UM w Łodzi, objęto nimi populację 2960 kobiet ciężarnych, w tym 53 pacjentki z aneuploidią chromosomową u płodu.*

Wyniki: *W grupie ciąż fizjologicznych wyznaczono normy dla długości kości nosowej płodu. Wykazano, że czulszym markerem aneuploidii u płodu do 12 tygodnia jest stwierdzenie jej obecności lub braku, natomiast od 13 tygodnia właściwszy jest pomiar jej długości.*

Wnioski: *Długość kości nosowej stanowi użyteczny marker aneuploidii chromosomowych płodu.*

Wartości predykcyjne badania uzasadniają stosowanie kryterium uwidocznienia kości nosowej w I trymestrze ciąży. Pomiar długości NB staje się użyteczną metodą diagnostyki prenatalnej w II trymestrze ciąży.

Słowa kluczowe: **aberracje chromosomowe – diagnostyka / ultrasonografia prenatalna / aneuploidia / choroby płodu – genetyka / choroby płodu – ultrasonografia /**

Adres do korespondencji:

Piotr Sieroszewski
I Katedra Ginekologii i Położnictwa Uniwersytetu Medycznego w Łodzi,
94-029 Łódź, ul. Wileńska 37
e-mail: advances@csk.umed.lodz.

Otrzymano: 26.08.2006

Zaakceptowano do druku: 29.05.2007

Abstract

Objectives: Dynamic development of prenatal diagnostics is mostly directed towards search for non-invasive screening. The main role of the screening methods is to select high-risk fetal aneuploidy group of pregnant women. The base for the prenatal screening in modern obstetrics is ultrasound scanning.

Design: The aim of the study was to estimate typical value range for the fetal nasal bone length measurement (NB) between 11th and 20th week of pregnancy, in Polish population. The second aim was to assess the value of the parameter as an aneuploidy marker.

Materials and methods: The study was conducted between 1999-2006, in the 1st Division of Obstetrics and Gynaecology, Medical University in Łódź. The investigated population comprised 2960 pregnant women. 53 cases of the fetal chromosomal aneuploidies were diagnosed.

Results: Typical values for the nasal bone measurement were estimated. The investigations showed that until 13th gestation week, visualization of the presence or absence of the nasal bone on the ultrasound scan is a better marker for fetal aneuploidy diagnosis than the measurement. However, since the 14th week, it is the measurement that becomes the most adequate method of the fetal nasal bone assessment.

Conclusions: 1. We estimated the normal value range for the fetal nasal bone length measurement (NB) between 11 and 20 weeks of pregnancy. 2. The nasal bone length is an useful marker for the fetal aneuploidy. 3. The predictive value of the method suggests the visualization of the nasal bone presence in the 1st trimester of the pregnancy as a screening method. The measurement of the NB proves to be a useful method in the prenatal diagnostic in the 2nd trimester of the pregnancy.

Key words: **chromosome aberrations / ultrasonography prenatal / aneuploidy / nasal bone – embryology / nasal bone – ultrasonography /**

Wstęp

Diagnostyka wad płodu jest nadal wyzwaniem we współczesnej perinatologii. Dotyczy to szczególnie istotnych z medycznego i społecznego punktu widzenia, nie poddających się leczeniu zespołów wad genetycznych oraz letalnych wad rozwojowych. Najczęściej występującym zespołem genetycznym jest trisomia chromosomu 21, opisana po raz pierwszy w 1866 r. przez angielskiego lekarza Langdona Downa. W populacji polskiej zespół Downa występuje ze średnią częstością 1:680 żywych urodzeń i wzrasta wraz z wiekiem matki [1]. Większość dzieci z zespołem Downa w naszej populacji to jednak potomstwo młodych matek. Wynika to z danych statystycznych, według których większość kobiet rodzi przed 35 rokiem życia. Dlatego też nieustannie poszukuje się nieinwazyjnych badań przesiewowych, które pozwoliłyby na wyselekcjonowanie grupy kobiet ciężarnych z wysokim ryzykiem wystąpienia aneuploidii u płodu. Do badań takich należą: oznaczenia biochemiczne surowicy kobiet ciężarnych (test PAPP-A i test potrójny) oraz badania ultrasonograficzne.

Jedno z pierwszych doniesień wykazujących związek różnorodnych markerów ultrasonograficznych w II trymestrze ciąży z ryzykiem aneuploidii u płodu opublikowała w 1985 roku Benaceraff [2]. Od tej pory publikowane są różnorodne opracowania tego problemu, a poglądy autorów w miarę upływu czasu ulegają ewolucji [3, 4, 5]. Znany jest tzw. protokół genetycznego badania ultrasonograficznego w II trymestrze zaproponowany przez Vintzileos i oparty na ocenie następujących markerów aneuploidii: skrócenie kości udowej i ramiennej, hiperechogenne jelito, poszerzenie miedniczek nerkowych płodu, skrócenie długości małżowiny usznej oraz poszerzenie fałdu karkowego powyżej 6mm. Jednak żaden z proponowanych markerów ultrasonograficznych jako cecha izolowana nie posiada wystarczającej czułości, aby uznać go za patognomiczny dla trisomii chromosomowych [6].

Koniecznym stało się znalezienie cech ultrasonograficznych jednoznacznie nasuwających podejrzenie aneuploidii płodu.

W 1990 roku analogiczne dla obrzęku karku [2] poszerzenie okolicy tkanki podskórnej szyi płodu opisali Szabo i Gellen. Badania ultrasonograficzne wykonywali oni w I trymestrze ciąży używając głowicy dopochwowej. Określenie fałdu karkowy (*nuchal fold*) zostało zastąpione poprzez przezierność karkowa (*nuchal translucency*) [7]. W latach 90-tych potwierdzono współzależność poszerzonej przezierności karkowej (NT) w I trymestrze ciąży z nieprawidłowościami chromosomowymi płodu (czułość 77%). Wyniki przeprowadzonych w Wielkiej Brytanii i Holandii szerokich badań populacji ogólnej opublikowano w 1998 roku [4, 8, 9].

W XXI wieku pojawiły się doniesienia łączące obserwacje Langdona Downa dotyczące fenotypu osobników z trisomią 21 z doniesieniami radiologicznymi i patomorfologicznymi opóźnionego rozwoju kostnego płodów z trisomią 21 [10, 11]. Spostrzeżenia powyższe stały się podstawą do wdrożenia obserwacji kości nosowej, której punkt kostnienia pojawia się w 11 tygodniu ciąży (CRL >45mm) [12]. W 2001 roku ukazało się doniesienie pilotażowe o zastosowaniu stwierdzenia obecności punktu kostnienia kości nosowej jako markera trisomii 21 [13]. W 2002 roku opublikowano wstępne wyniki pomiarów długości kości nosowej płodu w trakcie ciąży i jej użyteczności w rozpoznawaniu zespołu Downa [14, 15]. Dla parametrów stanowiących składową schematu nieinwazyjnych badań przesiewowych istotne jest opracowanie własnych zakresów wartości prawidłowych na podstawie pomiarów wykonanych w szerokiej populacji ciężarnych.

Cel pracy

Celem pracy było wyznaczenie zakresu wartości prawidłowych dla długości kości nosowej (NB) pomiędzy 11 a 20 tygodniem ciąży w populacji polskiej oraz ustalenie wartości wyższego parametru jako markera aneuploidii płodu.

Materiał i metoda

Badania zostały wykonane w latach 1999-2006 w I Katedrze Ginekologii i Położnictwa Uniwersytetu Medycznego w Łodzi. Objęto nimi populację 2960 kobiet ciężarnych, którymi były pacjentki znajdujące się pod opieką ambulatoryjną lekarzy Instytutu lub hospitalizowane ze wskazań położniczych, a także kobiety ciężarne skierowane do Instytutu jako do ośrodka III° nadzoru położniczego, w ramach programu badań prenatalnych, niejednokrotnie z podejrzeniem wady płodu. W badanej populacji nie dokonywano wstępnej preselekcji za wyjątkiem potwierdzenia ukończenia 10-go tygodnia ciąży według daty ostatniej miesiączki.

Badania ultrasonograficzne wykonywano aparatem ultrasonograficznym Hitachi EUB 525LI, Aloka 3500 oraz Voluson 730Pro o cyfrowym przetwarzaniu obrazu, wyposażonych w funkcję 10 x powiększenia (*zoom*) umożliwiającego prowadzenie pomiarów z dokładnością 0,1mm. Używano głowicy brzusznej o częstotliwości 3,5-6MHz lub dopochwowej o częstotliwości 5-7,5MHz.

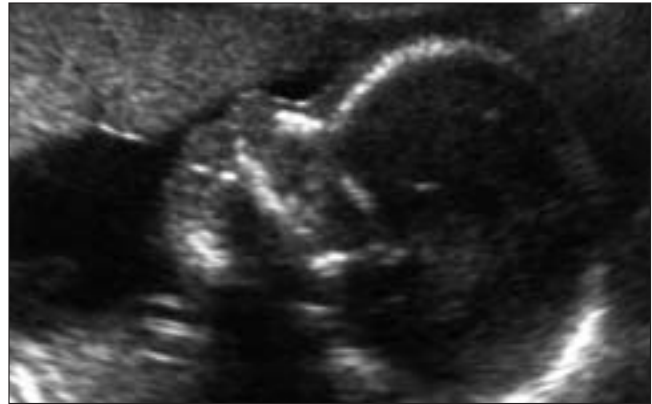Badania prowadzono według następującego schematu:

1. Kryterium włączenia ciężarnej do populacji badanej była długość ciemieniowo-siedzeniowa płodu (CRL) większa od 45mm. Pomiar jądra kostnienia kości nosowej (NB) przeprowadzano wg następujących kryteriów:
 - wizualizacja profilu twarzy płodu w przekroju pośredkowym i maksymalnym powiększeniu obrazu,
 - w obrębie zarysu nosa uwidaczniano jądro kostnienia kości nosowej i poruszając lekko głowicą na boki upewniano się, iż uzyskany obraz kości nosowej jest właściwy. Jest ona widoczna jako jasny punkt wyraźnie odróżniający się od hipoechogennej skóry nosa,
 - pomiar przeprowadzano umiejscawiając znaczniki na zewnętrznych biegunach kości.
- W przypadku trudności w uwidocznieniu kości nosowej głowicą brzuszną używano głowicy dopochwowej (inny kąt obserwacji oraz wysoka rozdzielczość).
2. Kolejne badanie wykonywano po 4 tygodniach (15-19 tydzień ciąży) lub jako pierwsze u ciężarnych później zgłaszających się na I badanie USG (CRL>84mm). Badania wykonywano przy użyciu głowicy brzusznej o częstotliwości 3,5MHz.

Jako podstawowy parametr odniesienia uznano wymiar dwuciemieniowy główki (BPD). Analogicznie przeprowadzano pomiar długości kości nosowej, widocznej na tym etapie ciąży jako cienka, hiperechogenna linia rozpoczynająca się u podstawy kości czołowej. (Rycina 1).

Grupa ciężarnych poddana diagnostyce ultrasonograficznej była monitorowana do porodu. Po urodzeniu dzieci poddawane były specjalistycznemu badaniu neonatologicznemu z ukierunkowaniem na rozpoznawanie wad rozwojowych.

Projekt badań przedstawiony został Komisji Etyki Badań Naukowych i uzyskał jej aprobatę, przed każdym z etapów ciąży były dokładnie poinformowane o istocie badań i wyrażały na nie zgodę.



Rycina 1. Prawidłowo uwidoczniony profil płodu w 16 tygodniu ciąży.

Wyniki

Z badanej populacji ciężarnych obejmującej grupę 2960 kobiet wyłączono 198 pacjentek, które utracono z dalszej obserwacji. Wykluczono także te ciężarne, u których nie udało się uwidocznić i przeprowadzić pomiaru kości nosowej $n=146$ (4,93%). Ostatecznie analizie statystycznej poddano populację 2616 kobiet ciężarnych, którą podzielono na dwie grupy:

- kobiety z fizjologicznym przebiegiem ciąży ($n=2563$),
- kobiety ciężarne z wykrytą aneuploidią chromosomową u płodu ($n=53$):

31 przypadków trisomii chromosomu 21, 14 przypadków trisomii 18 oraz 8 przypadków trisomii 13.

Wysoki odsetek kobiet ciężarnych z aneuploidią u płodu wynika z faktu, że część pacjentek kierowanych w ramach programu badań prenatalnych stanowiły przypadki z podejrzeniem wad płodu.

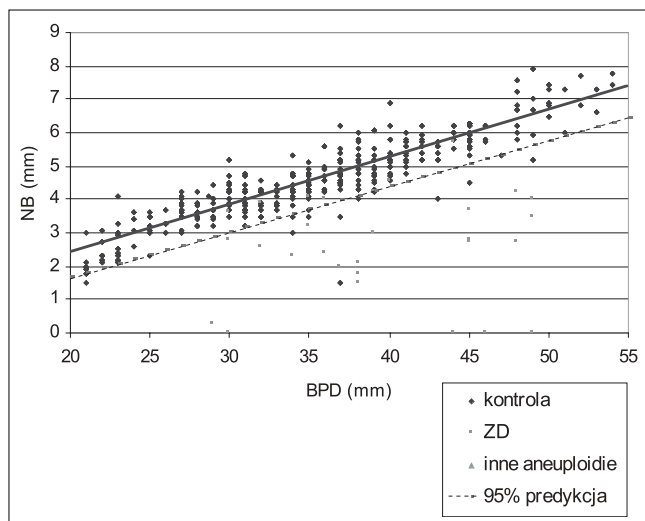
Wyniki uzyskane w grupie ciężarnych o fizjologicznym przebiegu ciąży były podstawą do wyliczenia zakresu wartości prawidłowych dla długości kości nosowej. Jako normę przyjęto średnią długość kości nosowej płodu w odniesieniu do długości ciemieniowo-siedzeniowej (CRL 45-84mm) w I trymestrze oraz do wymiaru dwuciemieniowego (BPD 20-55mm) w II trymestrze ciąży.

Długość kości nosowej wykazywała liniowy wzrost wraz z wiekiem ciąży ($p<0,001$) zarówno w I jak i w II trymestrze ciąży. Wartość średnia pomiarów długości kości nosowej wzrasta od wartości 2,24 do 3,69mm (dla $45\text{mm}<\text{CRL}<85\text{mm}$). (Rycina 2). Natomiast w II trymestrze ciąży średnia długość kości nosowej wzrastała od 2,52 do 7,29mm (dla $20\text{mm}<\text{BPD}<55\text{mm}$). (Rycina 3). Zakres normy dla długości kości nosowej stanowią linie odcięcia wyznaczone dla 95% przedziału predykcji (odpowiednio dla CRL i BPD).

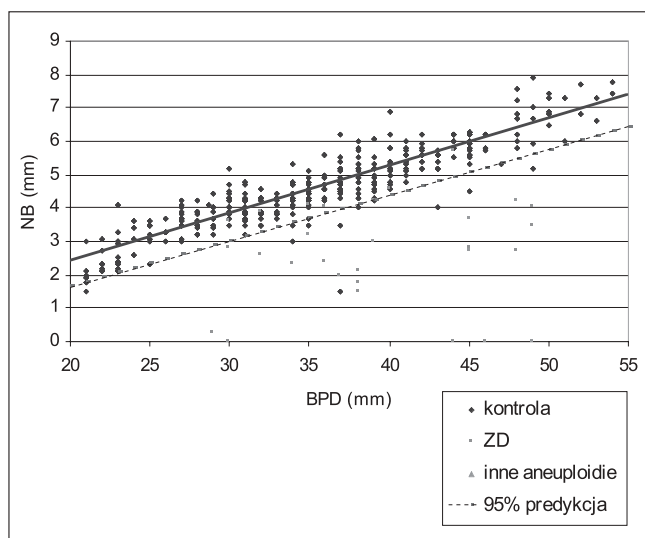
Obliczono także wartości charakteryzujące ultrasonograficzny pomiar długości kości nosowej jako test określający ryzyko wystąpienia aneuploidii chromosomowych u płodu, za wartość graniczną (odcinającą) przyjęto ryzyko 1:200. Wyniki przedstawiono w tabeli I.

Test oparty na stwierdzeniu obecności bądź braku kości nosowej charakteryzuje się niską czułością (40%), ale bardzo wysoką swoistością (100%) i negatywną wartością predykcyjną (98,33%), co oznacza, że uwidocznienie kości nosowej w I trymestrze wyklucza aneuploidię u płodu.

Sieroszewski Piotr et al.



Rycina 2. Długość kości nosowej w zależności od długości ciemieniowo-siedzeniowej (CRL).



Rycina 3. Długość kości nosowej w zależności od wymiaru dwuciemieniowego główki (BPD).

Natomiast pomiar długości kości nosowej w I i w II trymestrze posiada podobną swoistość (odpowiednio 97,7% i 97,4%) przy wyższej czułości w II trymestrze (68,4%) w stosunku do I trymestru (60,0%).

Dyskusja

Urodzenie dziecka obciążonego zespołem wad uwarunkowanych genetycznie lub ciężką wadą strukturalną stanowi nie tylko poważny problem medyczny, ale także obciążenie natury psychologicznej dla dotkniętej tym zdarzeniem rodziny. Dlatego też niezwykle ważne jest opracowanie nieinwazyjnych badań przesiewowych, które umożliwiłyby wczesne wyłonienie z całej populacji kobiet ciężarnych tych, u których ryzyko

Tabela I. Wartości predykcyjne pomiarów NB w I i II trymestrze ciąży.

Punkt odcięcia dla ryzyka 1:200	Czułość	Swoistość	Pozytywna wartość predykcyjna (PPV)
obecność/brak kości nosowej w stosunku do CRL	40,0	100	100
pomiar NB w stosunku do CRL	60,0	97,7	42,9
pomiar NB w stosunku do BPD	68,4	97,4	56,5

wystąpienia wady genetycznej bądź rozwojowej jest podwyższone. Do takich badań ultrasonograficznych poza pomiarem przezierności karkowej (NT) można zaliczyć pomiar długości kości nosowej płodu, który według wielu badaczy jest niezależnym markerem wad [14, 15, 16, 17, 18].

Ocena pomiarów kości nosowej dla wykrywania aneuploidii płodu wykazała niższe wartości predykcyjne w odniesieniu do CRL niż w stosunku do BPD. (Tabela I). Analiza przyczyn tej prawidłowości nasuwa następujące uzasadnienie. Długość kości nosowej w 11 i 12 tygodniu ciąży ma niewielkie wymiary bezwzględne (zawierające się w przedziale od 2,24 do 2,52mm), które są stosunkowo trudne technicznie do prawidłowego zmierzenia w badaniu ultrasonograficznym. Ich 95% obszar predykcji zawierający wartości prawidłowe jeszcze bardziej utrudnia odróżnienie wyniku patologicznego od prawidłowego (odpowiednio 1,22 do 1,46mm). Relatywnie niska pozytywna wartość predykcyjna (42,9%) tego badania w stosunku do CRL potwierdza powyższe uzasadnienie.

Przeanalizowano także wartości predykcyjne testu oparte na uwidocznieniu kości nosowej płodu bądź stwierdzeniu jej braku. Czułość tego badania była niska (40%), lecz pozytywna wartość predykcyjna osiągnęła wartość 100%. Niska czułość wynika z faktu opisywanego w literaturze, że brak kości nosowej w obrazie ultrasonograficznym oznacza w rzeczywistości jej hipoplazję. Dlatego też po 12 tygodniu ciąży staje się ona także w przypadkach aneuploidii widoczna, jednakże krótsza [10,11,13,18,19].

Wyniki przeprowadzonego badania sugerują, że najczulszym markerem aneuploidii płodu do 12 tygodnia jest stwierdzenie obecności lub braku kości nosowej w obrazie ultrasonograficznym, natomiast od 13 tygodnia właściwszy jest pomiar jej długości. Od 13 tygodnia ciąży, a więc w odniesieniu do BPD, wartości predykcyjne długości kości nosowej dla wykrywania wad płodu są wyższe. (Tabela I).

Podejrzenie nieprawidłowości w przesiewowym badaniu ultrasonograficznym powinno być wskazaniem do skierowania ciężarnej do ośrodka referencyjnego, w którym dokonana zostanie szczegółowa analiza prawidłowości budowy anatomicznej płodu oraz w razie potwierdzenia podejrzenia istnienia wady przeprowadzona zostanie inwazyjna diagnostyka prenatalna.

Wnioski

1. Opracowano zakres wartości prawidłowych – normy dla długości kości nosowej (NB) w populacji polskiej.
2. Długość kości nosowej (NB) stanowi użyteczny marker aneuploidii chromosomowych płodu.

Nomogram długości kości nosowej (NB) w I połowie ciąży...

3. Wartości predykcyjne badania uzasadniają stosowanie kryterium uwidocznienia kości nosowej w I trymestrze ciąży. Pomiar długości NB staje się użyteczną metodą diagnostyki prenatalnej w II trymestrze ciąży (w odniesieniu do wymiaru dwuciemieniowego).

Piśmiennictwo

1. Friedman J. Genetyka. Wrocław: Urban&Partner, 2000.
2. Benacerraf B, Frigoletto F, Laboda L. Sonographic diagnosis of Down syndrome in the second trimester. *Am J Obstet Gynecol.* 1985, 153, 49-52.
3. Daniel A, Athayde N, Ogle R, [et al.]. Prospective ranking of the sonographic markers for aneuploidy : data of 2143 prenatal cytogenetic diagnoses referred for abnormalities on ultrasound. *Aust NZJ Obstet Gynaecol.* 2003, 43, 16-26.
4. Nicolaides K, Snijders R, Gosden C, [et al.]. Ultrasonographically detectable markers of fetal chromosomal abnormalities. *Lancet.* 1992, 340, 704-707.
5. Vergani P, Locatelli A, Piccoli M, [et al.]. Best second trimester sonographic markers for the detection of trisomy 21. *J Ultrasound Med.* 1999, 18, 469-473.
6. Vintzileos A, Egan J. Adjusting the risk for trisomy 21 on the basis of second trimester ultrasonography. *Am J Obstet Gynecol.* 1995, 172, 837-844.
7. Szabo J, Gellen J. Nuchal fluid accumulation in trisomy 21 detected by vaginosonography in first trimester. *Lancet.* 1990, 336, 1133.
8. Pajkrt E, van Lith J, Mol B, [et al.]. Screening for Down's syndrome by fetal nuchal translucency measurement in a general obstetric population. *Ultrasound Obstet Gynecol.* 1998, 12, 163-169.
9. Snijders R, Noble P, Sebire N, [et al.]. UK multicentre project on assessment of risk of trisomy 21 by maternal age and fetal nuchal translucency thickness at 10-14 weeks of gestation. Fetal Medicine Foundation First Trimester Screening Group. *Lancet.* 1998, 351, 343-346.
10. Minderer S, Gloning K, Henrich W, [et al.]. The nasal bone in fetuses with trisomy 21: sonographic versus pathomorphological findings. *Ultrasound Obstet Gynecol.* 2003, 22, 16-21.
11. Stempfle N, Hutten Y, Fredouille C, [et al.]. Skeletal abnormalities in fetuses with Down's syndrome: a radiographic post-mortem study. *Pediatr Radiol.* 1999, 29, 682-688.
12. Sandikcioglu M, Molsted K, Kjaer I. The prenatal development of the human nasal and vomer bones. *J Craniofac Genet Dev Biol.* 1994, 14, 124-134.
13. Cicero S, Curcio P, Papageorghiou A, [et al.]. Absence of nasal bone in fetuses with trisomy 21 at 11-14 weeks of gestation: an observational study. *Lancet.* 2001, 358, 1665-1667.
14. Bromley B, Liebermann E, Shipp T, [et al.]. Fetal nose bone length: a marker for Down syndrome in the second trimester. *J Ultrasound Med.* 2002, 21, 1387-1394.
15. Cicero S., Bindra R., Rembouskos G, [et al.]. Fetal nasal bone length in chromosomally normal and abnormal fetuses at 11-14 weeks of gestation. *J Matern Fetal Neonatal Med.* 2002, 11, 400-402.
16. Cicero S, Sonek J, McKenna D, [et al.]. Nasal bone hypoplasia in trisomy 21 at 15-22 weeks gestation. *Ultrasound Obstet. Gynecol.* 2003, 21, 15-18.
17. Otano L, Aiello H, Igarzabal L, [et al.]. Association between first trimester absence of fetal nasal bone ultrasound and Down syndrome. *Prenat Diagn.* 2002, 22, 930-932.
18. Vintzileos A, Walters C, Yeo L. Absent nasal bone in the prenatal detection of fetuses with trisomy 21 in a high-risk population. *Obstet Gynecol.* 2003, 101, 905-908.
19. Sieroszewski P, Perenc M, Baś-Budecka E, [et al.]. Ultrasound diagnostic schema for the determination of increased risk for chromosomal fetal aneuploidies in the first half of pregnancy, *J Appl Genet.* 2006, 47, 177-185.