

# Leczenie wybranych powikłań po operacjach uroginekologicznych z zastosowaniem materiałów syntetycznych – obserwacje własne

Management of selected complications following urogynecological surgeries with the use of synthetic prostheses – own observations

Raba Grzegorz, Chamuła Witold

Wojewódzki Szpital w Przemyślu  
Oddział Ginekologii i Położnictwa

## Streszczenie

**Cel pracy:** Ocena skuteczności wdrożonych metod leczenia erozyjnego uszkodzenia pochwy, protruzji siatki i ziarninowania pochwy po wcześniejszym zastosowaniu materiałów syntetycznych w zabiegach naprawczych zaburzeń statyki narządów płciowych. W pracy przedstawiono wyniki leczenia wybranych powikłań po operacjach z zastosowaniem materiałów syntetycznych w uroginekologii.

**Materiał i metody:** Badaniem objęto grupę 76 kobiet z następującymi powikłaniami: erozyjne uszkodzenie pochwy (44), protruzja siatki (18), ziarninowanie pochwy (14). U wszystkich przeprowadzono uprzednio zabiegi naprawcze z powodu zaburzeń statyki narządów miednicy mniejszej (Pelvic Organ Prolapse-POP) z zastosowaniem monofilamentnej siatki polipropylenowej. Opisano zastosowane metody leczenia wymienionych powikłań i oceniono ich skuteczność.

**Wyniki:** Stwierdzono najlepsze wyniki leczenia powikłań sposobem zachowawczym w przypadkach ziarninowania pochwy.

**Wnioski:** 1. Leczenie zachowawcze wydaje się być metodą relatywnie skuteczną w przypadku ziarninowania pochwy po operacjach z użyciem materiałów syntetycznych, mniejszą skuteczność metody stwierdzono podczas leczenia erozji pochwy, przy braku skuteczności klinicznej w leczeniu protruzji implantu.

2. Dla erozji pochwy oraz ziarninowania opornego na leczenie zachowawcze, skuteczną formą leczenia było częściowe wycięcie erozyjnej siatki z pokryciem ubytku śluzówką pochwy.

3. W przypadku protruzji implantu polipropylenowego, konieczne było całkowite usunięcie materiału syntetycznego.

Słowa kluczowe: erozja / protruzja / ziarninowanie / biomateriały /

## Adres do korespondencji:

Grzegorz Raba  
Oddział Ginekologii i Położnictwa  
Szpital Wojewódzki  
37-300 Przemyśl, ul. Monte Cassino 18  
e-mail: g.raba@plusnet.pl  
tel. 605 03 83 95

Otrzymano: 15.03.2008

Zaakceptowano do druku: 30.06.2008

## Summary

The article presents the results of treatment and management of certain selected complications following urogynecological operations with the use of synthetic materials.

The study group consisted of 76 women with vaginal wound healing problem after surgical treatment of POP with the use of polypropylene monofilament mesh: vaginal erosion (44), protrusion of the mesh (18), vaginal granulation (14) – after surgical treatment of Pelvic Organ Prolapse (POP) with the use of polypropylene monofilament mesh. The article describes the applied methods of treatment of the abovementioned complications, as well as their effectiveness. The conservative way of treatment was found to be the best way of treating vaginal granulation, partial removal of the synthetic material proved to be the best method of treating vaginal erosion, whereas in case of mesh protrusion – total polypropylene prosthesis removal was necessary.

Key words: **erosion / protrusion / granulation / biomaterials /**

## Wstęp

Wraz z rosnącą na świecie popularnością operacji z zastosowaniem materiałów syntetycznych, wzrasta liczba ściśle z nimi związanych powikłań.

Zwiększa się również odsetek pacjentek poddających się operacyjnemu leczeniu zaburzeń statyki narządów płciowych. Istnieją symulacje, że w przebiegu najbliższych trzydziestu lat może dojść do podwojenia liczby zabiegów naprawczych w obrębie struktur powięziowo-mięśniowych miednicy mniejszej [1, 2, 3], jednak dzięki zdobywanemu doświadczeniu klinicznemu, podwojeniu liczby zabiegów naprawczych nie musi towarzyszyć podwojenie liczby odnotowywanych powikłań. Odsetek powikłań związanych z leczeniem zabiegowym schorzeń uroginekologicznych jest najwyższy spośród wszystkich procedur ginekologicznych, przy ogólnej średniej w ginekologii 0,2% do 26% [4, 6, 13]. Aktualnie odsetek powikłań erozyjnych po zabiegowym leczeniu WNM wynosi poniżej 1%, zaś powikłania te (erozje, ekstruzje i ziarninowanie) po zastosowaniu siatek w leczeniu POP występują w granicach 7-10% [1].

Każde postępowanie zabiegowe, niesie ze sobą ryzyko powikłań, niezależnie od stopnia inwazyjności zabiegu oraz zastosowanych materiałów [7, 9, 11, 14].

Wraz z wystąpieniem powikłań ściśle wynikających z zastosowania materiałów syntetycznych, pojawia się problem: leczyć zachowawczo czy zabiegowo? Kiedy usunąć protezę częściowo a kiedy w całości? W artykule przedstawiono własne obserwacje skuteczności zastosowanych metod leczenia coraz powszechniej spotykanych powikłań po operacjach z zastosowaniem materiałów syntetycznych.

## Cel

Ocena skuteczności wdrożonych metod leczenia erozyjnego uszkodzenia pochwy, protruzji siatki i ziarninowania pochwy po wcześniejszym zastosowaniu materiałów syntetycznych w zabiegach naprawczych zaburzeń statyki narządów płciowych.

## Materiał i metoda

Badaniem objęto grupę 76 kobiet w wieku od 32 do 78 lat (średnio 53 lata), u których stwierdzono późne powikłania po uprzednio przeprowadzonych zabiegach naprawczych zaburzeń statyki narządów płciowych, z zastosowaniem monofilamentnej siatki polipropylenowej.

53 kobiety pochodziły z grupy 638 operowanych z powodu POP w naszym ośrodku w latach 2005-2007, 23 kobiety operowane były w innych ośrodkach. Stosunkowo wysoki odsetek powikłań związany był z „krzywą uczenia” podczas wdrażania nowych technik z użyciem materiałów syntetycznych.

Rodzaje powikłań w badanej grupie:

1. Erozja pochwy – 44 kobiety.
2. Protruzja siatki – 18 kobiet.
3. Ziarninowanie w miejscu kontaktu szycia ściany pochwy z siatką – 14 kobiet.

## Charakterystyka kliniczna:

Przebyty czas od operacji wynosił od 4 do 28 tygodni (średnio: 6±1).

Tabela I. Rodzaje uprzednio przebytych zabiegów z zastosowaniem materiałów syntetycznych.

	Trans Obturator Tape (liczba)	Trans Vaginal Tape (liczba)	Prolift posterior (liczba)	Double Trans Obturator Tape
Erozja pochwy	24	6	2	12
Protruzja siatki	10	2	0	6
Ziarninowanie pochwy	0	0	4	10

Leczenie wybranych powikłań po operacjach uroginekologicznych z zastosowaniem materiałów syntetycznych...

Tabela II. Współistniejące czynniki ryzyka powikłań.

	Cukrzyca	Nadciśnienie tętnicze (zwiększa ryzyko krwinków)	Nawracające infekcje układu moczowego	Przewlekła sterydoterapia	Brak czynników ryzyka
Liczba kobiet	12	12	8	2	42

Tabela III. Subiektywne objawy kliniczne określane przez pacjentki w skali 1 do 5.

	Ból	Upławy	Dyspareunia	Krwawienia
Erozja pochwy	1	2	2	0
Protruzja siatki	3	3	4	1
Ziarnowienie pochwy	0	1	0	3

**Obiektywny obraz kliniczny i kryteria rozpoznania powikłań:**

1. Kryterium rozpoznania erozji pochwy: ubytek ściany pochwy bez cech stanu zapalnego na jego brzegach, z widoczną siatką przebijającą się do światła pochwy, pozostającą w ścisłym zroście z tkanką bezpośrednio przylegającą. (Rycina 1).

2. Kryterium rozpoznania protruzji siatki: ubytek śluzówki pochwy z wyraźnym odczynem zapalnym na jego brzegu, ropnym wyciekami z jego światła, brak przerostu siatki przez przylegającą tkankę. (Rycina 2).

3. Kryterium rozpoznania ziarninowania pochwy: przerost śluzówki pochwy dobrze unaczynioną, kruchą, krwawiącą przy dotyku tkanką. (Rycina 3).

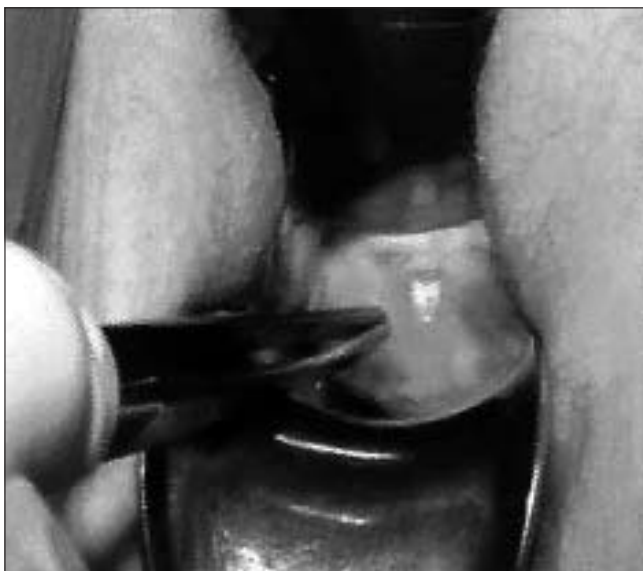**Zastosowane metody leczenia powikłań:**

Pacjentki leczono w 3 etapach:

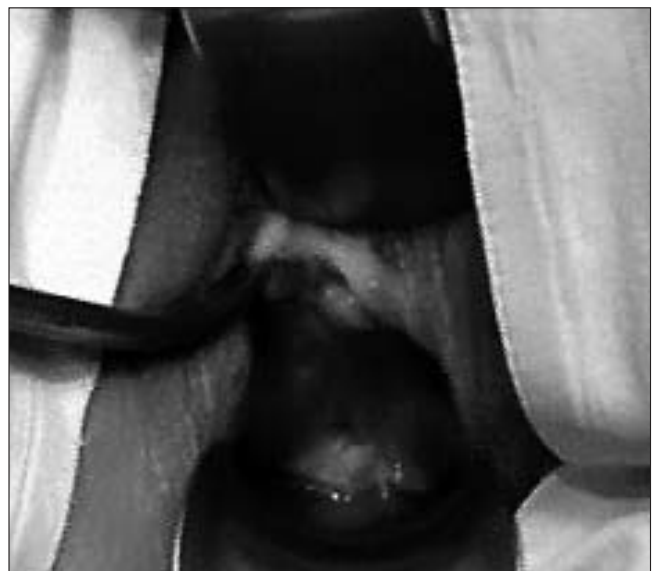Etap 1. U wszystkich kobiet (76) przeprowadzono jednomiesięczną próbę leczenia zachowawczego stosując antybiotykoterapię o szerokim spektrum oraz miejscowo estrogeny (amoxycylina+ kwas klawulanowy 2x 625mg, estriol w kremie dopochwowym 1x dziennie).

Etap 2. Pacjentki u których nie uzyskano wygojenia metodą zachowawczą (58), kwalifikowano do miejscowego usunięcia materiału syntetycznego z pokryciem ubytku śluzówką pochwy.

Etap 3. Kobiety po nieudanej próbie leczenia w etapach 1 oraz 2 (27), kwalifikowano do całkowitego usunięcia wszczepionego materiału syntetycznego.

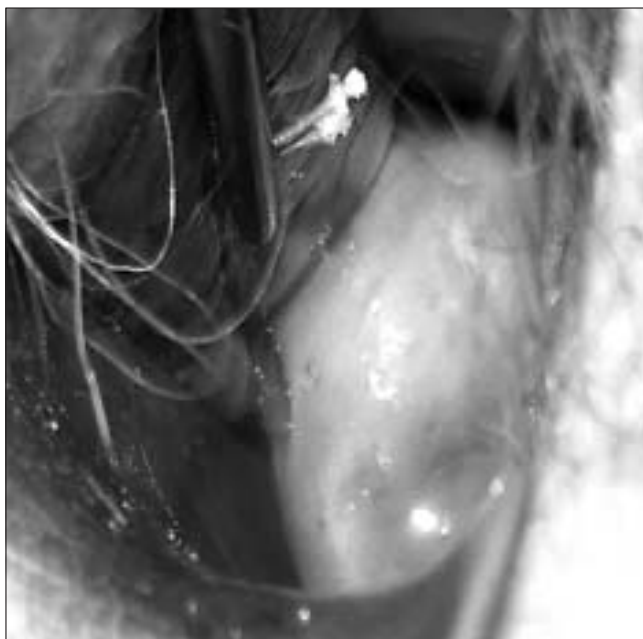


Rycina 1. Erozja pochwy.



Rycina 2. Protruzja siatki polipropylenowej.

Raba G, et al.



Rycina 3. Ziarninowanie pochwy.

Wyniki leczenia zabiegowego (etap 2 oraz 3) oceniono kliniczne w odstępach miesięcznych, do 3 miesięcy po leczeniu.

## Wyniki

Etap 1 : Leczenie zachowawcze. (Tabela IV).

Etap 2 : Leczenie zabiegowe: Miejscowe usunięcie materiału syntetycznego z pokryciem ubytku śluzówką pochwy. (Tabela V).

Etap 3: Leczenie zabiegowe: Całkowite usunięcie wszczepionego materiału syntetycznego. (Tabela VI).

## Dyskusja

Wraz z rozwojem nowoczesnych technik operacyjnych w uroginekologii, coraz częściej pojawiają się powikłania pooperacyjne związane z reakcją na ciała obce, jakim są implanty polipropylenowe [5, 8, 17]. Pojawiające się najczęściej w związku z ich użyciem erozje pochwy (rzadziej pęcherza moczowego i cewki), protruzje oraz ziarninowanie pochwy w miejscu implantu, wywołują negatywne odczucia pacjentek związane z pogorszeniem jakości życia, co zmusza je do poszukiwania specjalistycznej pomocy lekarskiej i często podjęcia świadomej decyzji o kolejnym leczeniu zabiegowym. Leczenie powikłań po operacjach naprawczych z zastosowaniem materiałów syntetycznych powinno być indywidualizowane, a wybór metody powinien uwzględniać wcześniejsze postępowanie lecznicze, aktywność fizyczną (kolejne leczenie operacyjne wywołuje ponownie ograniczenia) oraz ogólny stan zdrowia pacjentki. Pomimo postępu wiedzy i ciągłego udoskonalania technik operacyjnych, leczenie zaburzeń statyki narządu rodnego (POP) obciążone jest wysokim ryzykiem powikłań i brakiem żądanej efektywności [10, 12, 15, 16].

W piśmiennictwie dostępnych jest niewiele pozycji opisujących metody leczenia powikłań po operacjach naprawczych z zastosowaniem materiałów syntetycznych, a próba ich standaryzacji jest trudna z uwagi na rozbieżne wyniki [18].

Tabela IV. Leczenie zachowawcze antybiotykiem oraz miejscowo estrogenami.

Rodzaj powikłania	Liczba leczonych	Liczba wyleczeń
Erozja pochwy	44	8
Protruzja siatki	18	0
Ziarninowanie	14	10

Tabela V. Miejscowe usunięcie materiału syntetycznego.

Rodzaj powikłania	Liczba leczonych	Liczba wyleczeń
Erozja pochwy	36	27
Protruzja siatki	18	0
Ziarninowanie	4	4

Tabela VI. Całkowite usunięcie materiału syntetycznego.

Rodzaj powikłania	Liczba leczonych	Liczba wyleczeń
Erozja pochwy	9	9
Protruzja siatki	18	18
Ziarninowanie	0	0

Z punktu widzenia pacjentki najbardziej pożądaną formą leczenia jakichkolwiek powikłań, jest leczenie zachowawcze. Nie naraża ono na ponowny stres związany z wykonaniem zabiegu, daje poczucie większego bezpieczeństwa. Czy jednak jest ono możliwe w przypadku powikłań po zabiegach z zastosowaniem materiałów syntetycznych i na ile może być ono skuteczne w praktyce? W badanej grupie uzyskano metodą farmakologiczną (antybiotykoterapia o szerokim spektrum działania i estrogeny miejscowo przez 1 miesiąc) wyleczenie u 10 spośród 14 pacjentek z ziarninowaniem w miejscu szycia pochwy ponad powierzchnią siatki polipropylenowej, oraz u 8 spośród 44 kobiet z erozją pochwy. Nie uzyskano wyleczenia wspomnianą metodą zachowawczą u żadnej spośród 18 kobiet z protruzją implantu.

Podjęcie decyzji o leczeniu zabiegowym obserwowanych powikłań po materiałach syntetycznych wywołuje dylemat: jak rozległego postępowania wymaga dany stan kliniczny. Czy należy usunąć całkowicie wszczepiony materiał syntetyczny, czy jedynie częściowo z pokryciem ubytku śluzówką pochwy? Odpowiedź nie jest jednoznaczna a wybór metody warto rozważyć indywidualnie dla każdej pacjentki.

W badanej grupie kobiet po nieskutecznym leczeniu zachowawczym, w drugim etapie leczenia wykonano częściowe

usunięcie siatki polipropylenowej w miejscu wystąpienia ubytku, z pokryciem łoża śluzówką pochwy. Takie postępowanie uzasadniono chęcią minimalizacji zabiegu, oraz obawą przed nawrotem objawów POP w przypadku całkowitego usunięcia siatki. Leczenie tą metodą było skuteczne u 27 spośród 36 pacjentek z erozją pochwy. Niestety, przy zastosowaniu tej metody nie odnotowano wygojenia u kobiet z protruzją siatki, co zmusiło do dalszego poszerzenia u nich leczenia o całkowite usunięcie implantu syntetycznego (etap 3).

Decydując się na całkowite usunięcie widocznej w świetle pochwy siatki w przypadku erozji pochwy, należy spodziewać się dość dużych problemów technicznych ( w przeciwieństwie do usuwania siatki z powodu protruzji ), ponieważ części graftu, które uległy przerostowi przez fibroblasty wrastają w przyległe tkanki i dość trudno poddają się preparowaniu. Dlatego przy zaistniałej erozji pochwy, wydaje się być wystarczającym postępowaniem leczniczym częściowe wycięcie erozyjnej siatki z pokryciem śluzówką pochwy, bez potrzeby całkowitego usuwania wszczepionego materiału syntetycznego. Ostateczny efekt terapeutyczny jest taki sam, natomiast zabieg stwarza mniejsze problemy techniczne, jest mniej inwazyjny a czas gojenia krótszy.

Odmienne wnioski można wysunąć w przypadku leczenia protruzji implantu. W badanej grupie kobiet z protruzją siatek syntetycznych próba leczenia drogą częściowego wycięcia implantu nie przyniosła dobrych wyników, u wszystkich w dalszym ciągu utrzymywały się dolegliwości bólowe oraz ropny wyciek z niegojącej się rany. Dalsze, całkowite usunięcie pozostałości materiału syntetycznego dało szybką poprawę kliniczną i pełne wygojenie do 2 miesięcy od powtórnego zabiegu. Warto dodać, że u tych kobiet, u których doszło do protruzji, zabieg całkowitego usunięcia protezy jest technicznie łatwy, pojawiający się na powierzchni siatki biofilm nie dopuszcza do przerostu przez elementy ECM wytworzone przez fibroblasty, co ułatwia jej usunięcie. Tak więc w przypadku protruzji siatki polipropylenowej, całkowite usunięcie wszczepu wydaje się być metodą z wyboru, dającą najszybsze wyleczenie.

U pozostałych 4 kobiet z ziarninowaniem pochwy, u których nie doszło do wyleczenia drogą zachowawczą, przeprowadzono w 2 etapie leczenia zabieg częściowego usunięcia siatki w miejscu ziarninowania, uzyskując wygojenie pochwy po 1 miesiącu od zabiegu, co pozwala twierdzić, że dla tych kobiet było to skuteczną metodą leczenia.

## Wnioski

1. Leczenie zachowawcze wydaje się być metodą relatywnie skuteczną w przypadku ziarninowania pochwy po operacjach z użyciem materiałów syntetycznych, mniejszą skuteczność metody stwierdzono podczas leczenia erozji pochwy, przy braku skuteczności klinicznej w leczeniu protruzji implantu.
2. Dla erozji pochwy oraz ziarninowania opornego na leczenie zachowawcze, skuteczną formą leczenia było częściowe wycięcie erozyjnej siatki z pokryciem ubytku śluzówką pochwy.
3. W przypadku protruzji implantu polipropylenowego, konieczne było całkowite usunięcie materiału syntetycznego.

## Piśmiennictwo

1. Rechberger T, Tomaszewski J. Powikłania po operacjach uroginekologicznych z użyciem materiałów protezujących. W: Uroginekologia praktyczna. Red. Rechberger T. Lublin: Wydawnictwo Folium. 2007, 299-307.
2. Mant J, Painter R, Vessey M. Epidemiology of genital prolapse: observations from the Oxford Family Planning Association Study. *Br J Obstet Gynaecol.* 1997, 104,579-583.
3. Olsen A, Smith V, Bergstrom J, [et al.]. Epidemiology of surgically managed pelvic organ prolapse and urinary incontinence. *Obstet Gynecol.* 1997, 89, 501-506.
4. Allard P, Rochette L. The descriptive epidemiology of hysterectomy, Province of Quebec 1981-1988. *Ann Epidemiol.* 1991, 1, 541-549.
5. Kohli N. Enterocoele. In: Textbook of Female Urology and Urogyaecology. Ed. Cardozo L., Staskin D. *Plymbribe Distributors LTD.* 2001, 600-614
6. Broś M, Czajkowski K, Kornacki P. Analysis of complications of the tension-free vaginal tape procedure for surgical treatment of female stress urinary incontinence. *Ginekol Pol.* 2003, 74, 930-936.
7. Suzin J, Surkont G, Właźlak E. Operacyjne leczenie zaburzeń statyki narządu płciowego u kobiet – wybór techniki zabiegowej: operacje klasyczne czy z użyciem implantów? W: Uroginekologia praktyczna. Red. Rechberger T. Lublin: Wydawnictwo Folium 2007, 257-263.
8. Gauruder-Burmester A, Koutouzidou P, Rohne J, [et al.]. Follow-up after polypropylene mesh repair of anterior and posterior compartments in patients with recurrent prolapse. *Int. Urogynecol J Pelvic Floor Dysfunct.* 2007, 18, 1059-1064.
9. Skręt A, Skręt-Magierło J. Zaburzenia statyki żeńskich narządów płciowych. W: Położnictwo i ginekologia. Red. Bręborowicz G. Warszawa: PZWL. 2006, 601-621.
10. Kornacki Z, Brodziński W, Wilczyński Z. Wyniki leczenia obniżenia i wypadania macicy przy pomocy operacji manczesterskiej. *Ginekol Pol.* 1971, 42, 1037-1040.
11. Rechberger T. Theoretical backgrounds, prostheses and current surgical trends in modern urogynecology. *Ginekol Pol.* 2007, 78, 274-279.
12. Choe J, Ogan K, Bennet S. Antibacterial mesh sling: A prospective outcome analysis. *Urology.* 2000, 55, 515-520.
13. David-Montefiore M, Frobert J, Grisard-Anaf M, [et al.]. Peri-operative complications and pain after the suburethral sling procedure for urinary stress incontinence: a French prospective randomized multicenter study comparing the retropubic and transobturator routes. *Eur Urol.* 2006, 49, 133-138.
14. Dietz H, Vancaillie P, Svehla M, [et al.]. Mechanical properties of urogynecologic implant materials. *Int Urogynecol J Pelvic Floor Dysfunct.* 2003, 14, 239-243.
15. Adamiak A, Jankiewicz K, Miotta P, [et al.]. Tape erosion- local process or general reaction of the organism. The erosion rate and localization of implanted polypropylene tape in female pelvis. *Ginekol Pol.* 2007, 78, 210-213.
16. Surkont G, Właźlak E, Suzin J. Abdominal sacrocolpopexy in the enterocele treatment-analysis of the surgical technique and the course of the initial procedures. *Ginekol Pol.* 2007, 78, 196-198.
17. Rechberger T, Adamiak A, Jankiewicz K, [et al.]. The prospective comparison of the clinical effectiveness and the complication rate of retropubic ( IVS-02) and transobturator (IVS-04) midurethral slings in the treatment of female stress urinary incontinence. *Ginekol Pol.* 2007, 78, 299-302.
18. Deval B, Haab F. Management of the complications of the synthetic slings. *Curr Opin Urol.* 2006, 16, 240-243.