

# Dynamiczne sekwencje MR w ocenie anatomii i czynności dna miednicy u kobiet w okresie około menopauzalnym

## Dynamic sequences of MR in evaluation of anatomy and function of pelvic floor by perimenopausal women

Olszycki Marek<sup>1</sup>, Majos Agata<sup>1</sup>, Grzelak Piotr<sup>1</sup>, Makowski Marcin<sup>2</sup>, Wilamowska Agnieszka<sup>2</sup>, Stefańczyk Ludomir<sup>1</sup>, Pertyński Tomasz<sup>2</sup>

<sup>1</sup> Zakład Radiologii-Diagnostyki Obrazowej Uniwersytetu Medycznego w Łodzi

<sup>2</sup> Klinika Ginekologii i Chorób Menopauzy Instytutu Centrum Zdrowia Matki Polki w Łodzi,

### Streszczenie

**Wstęp:** Zaburzenia statyki narządu rodnego dotyczą około 50 % kobiet po 50 roku życia, które rodziły. Problem zaburzeń statyki narządu rodnego znajduje się dziś na pograniczu wielu specjalności klinicznych, stanowiąc narastający problem społeczny.

**Cel pracy:** Celem pracy było wypracowanie użytecznego klinicznie protokołu badania MR – w ocenie zmian położenia i wzajemnych relacji struktur dna i narządów miednicy w spoczynku i w trakcie próby Valsalvy oraz próba optymalizacji pomiarów.

**Materiał i metody:** Materiał obejmuje 17 kobiet w wieku około menopauzalnym (48-59 lat, średnio 54 lata), badanych w pracowni MR USK 1 UM w Łodzi w latach 2007-2008 z przyczyn dolegliwości dyskopatycznych odcinka lędźwiowo-krzyżowego kręgosłupa, którym po uzyskaniu ich świadomej zgody, rozszerzono nieznacznie zakres badania o obrazowanie miednicy wraz z próbą Valsalvy.

**Wyniki:** Porównując obrazy statyczne i dynamiczne badanej grupy oraz wyniki pomiarów linii referencyjnych ze znanymi wzorcami, u 10 kobiet stwierdzono prawidłowe położenie narządów względem linii H, u 5 kobiet stwierdzono niewielkie przemieszczenie narządów – do 2cm poniżej linii H, a u 2 kobiet powyżej 2cm.

Co istotne, znaczny wzrost długości linii P (powyżej 25% w trakcie parcia) stwierdzano u kobiet wykazujących dysfunkcję dna miednicy.

**Wnioski:** Obrazowanie dynamiczne MR wykazuje dużą przydatność w ocenie zmian położenia i wzajemnych relacji struktur dna i narządów miednicy w spoczynku i w trakcie próby Valsalvy. Wskazana jest standaryzacja obserwacji w oparciu o pomiar przemieszczenia powłok brzusznych co związane jest z intensywnością aktu parcia.

Słowa kluczowe: **dno miednicy / magnetyczny rezonans /**

### Adres do korespondencji:

Marek Olszycki  
Zakład Radiologii-Diagnostyki Obrazowej Uniwersytetu Medycznego w Łodzi  
90-153 Łódź, ul. Kopcińskiego 22  
tel./fax: (42) 678 67 34,  
e-mail: sneczku@poczta.onet.pl

Otrzymano: 27.07.2008  
Zaakceptowano do druku: 09.09.2008

## Summary

*Pelvic organ prolapse is one of the most common disorders and it concerns over 50% of women over the age of fifty who gave birth.*

**Background:** *The purpose of this study was to establish a clinically useful protocol of MR investigation in the assessment of pelvic organs position changes during rest and in time of Valsalva test.*

**Objective:** *The material includes 17 postmenopausal women (48-59 years old) who were examined due of lumbosacralis discopathy in MR division of USK 1 in Lodz since 2007. The examination was extended to pelvic organs imaging with the help of Valsalva test.*

**Results:** *Having compared static and dynamic images of investigated group and results of reference lines measurements, we have found normal pelvic organ position comparing to the H line in case of 10 women, in case of 5 women there was just a small displacement – up to 2cm under the H line – and in case of 2 other women 2cm above the H line. We have also found substantial increase of P line length (over 25% during tenesmus) in women with pelvic floor disorders.*

**Conclusion:** *Dynamic MR imaging proves extremely useful in evaluation of pelvic organs position changes during rest and in time of Valsalva test.*

Key words: **pelvic floor, Magnetic Resonance Imaging /**

## Wstęp

Zaburzenia statyki narządu rodowego dotyczą około 50% kobiet po 50 roku życia, które rodziły drogami natury. Z badań epidemiologicznych wynika, że w ciągu całego życia kobiety ryzyko konieczności poddania się operacji z powodu nietrzymania moczu czy wypadania narządu płciowego (*pelvic organ prolapse* – POP) wynosi 11%, co jednoznacznie świadczy o skali problemu zarówno w aspekcie zdrowotnym, jak i ekonomicznym.

Zaburzenia czynności narządów dna miednicy mniejszej można podzielić na strukturalne, które skutkują ich obniżeniem lub wypadaniem, oraz związane z występowaniem zaburzeń czynnościowych. Fizjologicznie macica oraz pochwa utrzymywane są w miednicy mniejszej przy pomocy mięśni i więzadeł. Spadek napięcia mięśniowego, uszkodzenia włókien mięśniowych dna miednicy oraz powłok brzusznych, czy też uszkodzenia aparatu więzadłowego, mogą stać się przyczyną dużych zmian położenia narządów płciowych w stosunku do płaszczyzn miednicy mniejszej. Obniżenie napięcia macicy oraz rozluźnienie więzadeł macicznych powoduje, iż macica stopniowo obniża się do pochwy. Dno miednicy tworzą narządy (pęcherz moczowy, pochwa i odbytnica), stabilizujące je powięzie i więzadła oraz mięśnie. Wszystkie struktury anatomiczne współpracując ze sobą zachowują wzajemną równowagę [10]. Uszkodzenie jednego elementu może zachwiać układ i spowodować wystąpienie zaburzeń czynnościowych.

Wg DeLanceya [11] wyróżniamy trzy poziomy, tzw. kompartmenty dna miednicy mniejszej, w których dochodzi do uszkodzeń: poziom I – więzadła krzyżowo-odbytniczo-maciczne i więzadła podstawowe, poziom II – boczne połączenie powięzi łonowo-cewkowej z łukiem ścięgnistym pomiędzy spojeniem łonowym a kolcami kulszowymi, poziom III – położenia z przegrodą moczowo-płciową i strukturami krocza.

Uszkodzenie powyższych struktur łącznotkankowych, najczęściej w trakcie porodu, prowadzi do ich nadmiernej wiotkości, a w kolejnym etapie do obniżenia lub wypadania narządu rodowego oraz zaburzeń dotyczących układu moczowego i pokarmowego. Skutkuje to następującymi zmianami anatomicznymi: wiotkością hamaka podwieszającego cewkę moczową (wiotkość więzadła łonowo-cewkowego i więzadła zewnętrznego cewki moczowej), *cystocele* i uszkodzeniami łuku ścięgnistego miednicy mniejszej, obniżeniem/wypadaniem macicy, *entrococoele*, *rectococoele*, wypadaniem odbytnicy, uszkodzeniem środka ścięgnistego krocza i zwieracza odbytu. Statykę narządu płciowego należy oceniać wg klasyfikacji POPQ (*Pelvic Organ Prolaps Quantification*) [12]. Wypadanie narządu rodowego oceniane jest w relacji do płaszczyzny błony dziewiczej, która w klasyfikacji pełni funkcje tzw. stałego anatomicznego punktu odniesienia.

Problem zaburzeń statyki narządu rodowego znajduje się dziś na pograniczu wielu specjalności klinicznych, stanowiąc narastający problem społeczny.

Diagnostyka zaburzeń statyki narządu rodowego oparta jest przede wszystkim na badaniu klinicznym, aczkolwiek metody diagnostyki obrazowej dostarczają istotnych informacji o zmianie wzajemnych stosunków pomiędzy elementami stabilizującymi narząd rodny.

Z punktu widzenia diagnostyki obrazowej metoda oparta na zjawisku rezonansu magnetycznego (MR) charakteryzuje się bardzo dobrą rozdzielczością kontrastową, dlatego też jest obecnie uważana za złoty standard w ocenie zaburzeń statyki narządu płciowego kobiety. Badanie rezonansu magnetycznego pozwala na określenie morfologii wszystkich narządów biorących udział w złożonym procesie utrzymania statyki narządu płciowego kobiety. Szczególnego znaczenia w ocenie dynamiki zmian struktur anatomicznych miednicy mniejszej nabiera możliwość obrazowania przy pomocy sekwencji dynamicznych prezentujących dany obszar w ruchu.

## Cel pracy

Standardowe przeglądowe sekwencje morfologiczne magnetycznego rezonansu jądrowego (MR): T1-, T2- i PD-zależne dostarczają zazwyczaj dokładnych obrazów anatomicznych struktur miednicy. Precyzja obrazowania, zwłaszcza tkanek miękkich, wzrasta jeszcze po podaniu środka kontrastującego. Jednak prezentują one sytuację statyczną, bez wglądu w czynność i ruchomość narządów i struktur. Wachlarz dostępnych technik obrazowania MR ulega stałemu rozszerzeniu. Wraz z pojawieniem się brankowania akwizycji ruchem przepony i dodatkowych sekwencji dynamicznych, które prezentują badany obszar w ruchu stała się możliwa obserwacja zmian położenia i rozmiarów różnych struktur, np. w trakcie akcji oddechowej lub prób czynnościowych, bez użycia środka kontrastującego. Te bardzo krótkie sekwencje pozwalają na akwizycję wielu obrazów w tej samej płaszczyźnie z częstotnością 1 sekundy, co pozwala na ocenę dynamiki ruchu np. dna miednicy w trakcie parcia.

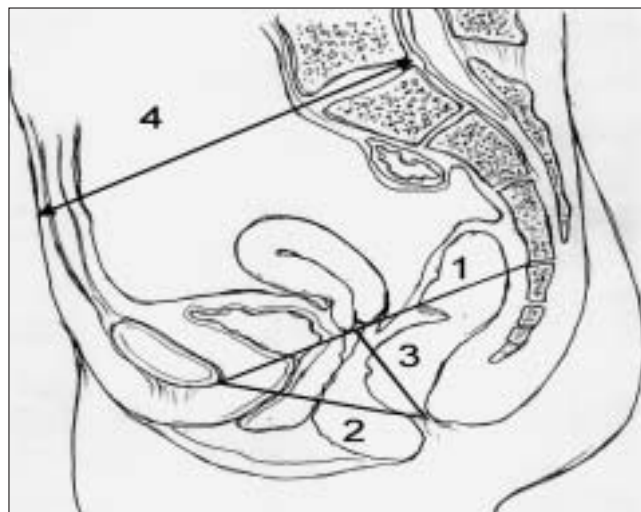
Celem pracy było wypracowanie użytecznego klinicznie protokołu badania MR – w ocenie zmian położenia i wzajemnych relacji struktur dna i narządów miednicy w spoczynku i w trakcie próby Valsalvy oraz próba optymalizacji pomiarów.

## Materiał i metody

Materiał obejmuje 17 kobiet w wieku okołomenopauzalnym (48-59 lat, średnio 54 lata), badanych w pracowni MR USK 1 UM w Łodzi w latach 2007-2008 z przyczyn dolegliwości dyskopatycznych odcinka lędźwiowo-krzyżowego kręgosłupa, którym po uzyskaniu ich świadomej zgody, rozszerzono nieznacznie zakres badania o obrazowanie miednicy wraz z próbą Valsalvy. Żadna z pacjentek nie zgłaszała dolegliwości wskazujących na dysfunkcje dna miednicy.

Badania MR były wykonywane aparatem SIEMENS Avanto 1,5T, cewką *body*, w płaszczyźnie strzałkowej w linii pośrodkowej, jednofazowo - bez podawania środka kontrastującego. Pacjentki były ułożone na wznak z podparciem pod kolanami, co jest standardowym ułożeniem w badaniu kręgosłupa L-S, a zarazem naśladuje częściowo pozycję ciała przy parciu. Kolana były nieco rozchylone, tak by dno miednicy nie było uciśnięte przez uda. Przed badaniem pacjentki były instruowane co do próby parcia, a w trakcie badania komendy były podawane przez interkom.

W pierwszej kolejności wykonywano obrazy pilotowe, tak by zaplanować warstwę strzałkową w linii pośrodkowej, na której będą widoczne: spojenie łonowe, pęcherz moczowy, macica, odbytnica i kość guziczna. Protokół badania składał się z 5 dynamicznych sekwencji „pojedynczego przekroju” HASTE (*Half fourier Acquisition Single shot Turbo spin Echo*) z akwizycją co ok. 1 sek., przez ok. 5 sek. (TR/TE: 660/40ms, grubość warstwy: 8mm, pole obrazowania FoV: 25x19cm, matryca obrazowa: 256) w spoczynku oraz analogicznego obrazowania w trakcie uruchomienia tłoczni brzusznej – próby Valsalvy. Dokładny czas obrazowania jednej warstwy wahał się ok. 1 sek. w zależności od rozmiarów i masy pacjentki. Tak więc otrzymano 5 obrazów spoczynkowych w trakcie normalnego oddychania oraz 5 obrazów czynnościowych przy zatrzymanym wdechu i parciu.



Rycina 1. 1-linia PCL, 2-linia H, 3- linia D.

Wszystkie obrazy analizowano osobno jako pojedyncze oraz jako plik kinowy, tak by łatwiej zauważyć dynamikę przemieszczeń badanych struktur. Oceniano widoczność, lokalizację i zmianę położenia struktur miednicy, w szczególności dna miednicy i narządów miednicy. Zgodnie z zaleceniami piśmiennictwa, celem zoptymalizowania analizy anatomii, na jednym obrazie spoczynkowym oraz na obrazie czynnościowym uchwyconym przy maksymalnym parciu, wykreślano linie referencyjne. (Rycina 1, 2, 3).

1. Linię między dolnym brzegiem spojenia łonowego, a pograniczem krzyżowo-guzicznym (PCL – *Pubococcygeal line*), która wyznacza poziom dna miednicy.
2. Linię między dolnym brzegiem spojenia łonowego, a tylną ścianą odbytnicy na wysokości pogranicza odbytnicy i odbytu, która wyznacza strzałkowy wymiar rozworu dźwigacza odbytu (H – *Hiatus line*).
3. Linię między tylnym końcem linii H, a linią PCL, która wyznacza stopień opuszczenia rozworu dźwigacza odbytu względem poziomu dna miednicy (D – *Descent line*).

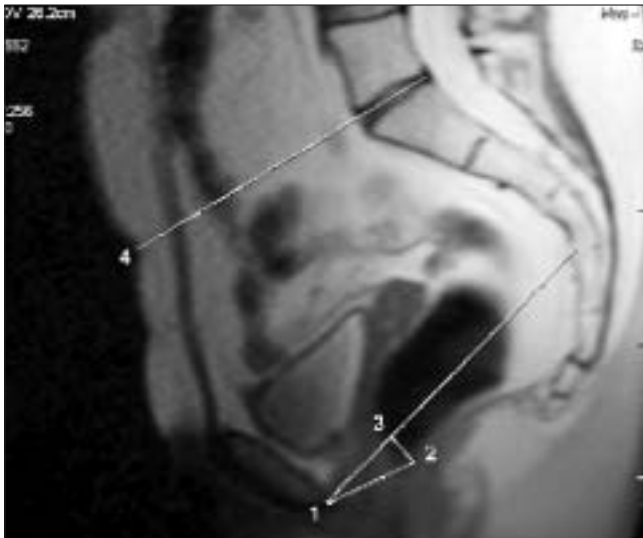
Na obrazach spoczynkowych i czynnościowych wykonywano następujące pomiary: a) odległości między linią PCL, a szyją pęcherza oraz szyjką macicy, co wyznacza stopień opuszczenia narządów miednicy, b) wymiary linii H i D, c) dodatkowo wyznaczano i mierzono linię biegnącą od zarysu powłok brzusznych do *promontorium* w płaszczyźnie krążka międzykręgowego L5/S1 (P-linia powłok), co pozwala na ocenę stopnia parcia.

Uzyskane wyniki porównywano do wzorców punktowej oceny stopnia dysfunkcji dna miednicy, zaproponowanego przez Barbaric [2]. (Tabela I).

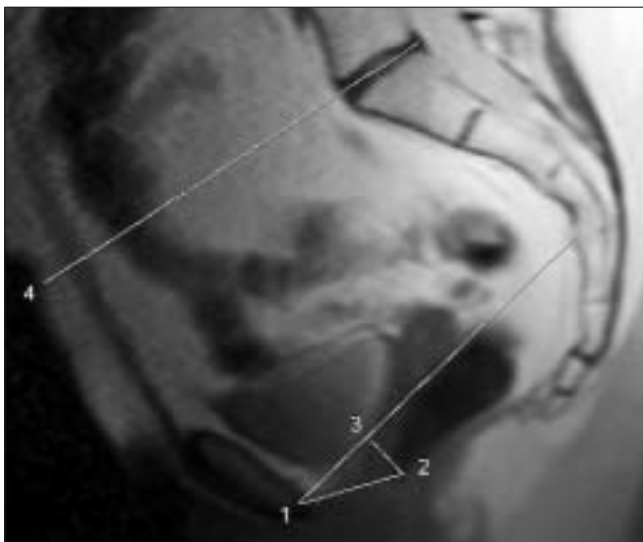
## Wyniki

We wszystkich przypadkach udało się uzyskać dobrej jakości obrazy spoczynkowe i czynnościowe, które pozwoliły na pewną identyfikację narządów i struktur miednicy, ocenę zmiany ich położenia i wykreślenie linii referencyjnych. (Rycina 2, 3).

Olśzycki M, et al.



Rycina 2. Pacjentka W. I., obrazowanie w spoczynku: 1-linia PCL, 2-linia H=35,8mm, 3- linia D=12,7mm, 4-linia P=125,1mm. Szyja pęcherza oraz szyjka macicy nie zstępują poniżej linii PCL.



Rycina 3. Pacjentka W. I., obrazowanie w trakcie parcia: 1-linia PCL, 2-linia H=37mm, 3- linia D=16,7mm, 4-linia P=152,1mm. Linia H nie przekracza 6cm długości i nie jest opuszczona poniżej 2cm od linii PCL, a narządy miednicy znajdują się powyżej linii H - brak cech dysfunkcji dna miednicy.

Tabela I. System punktowej oceny stopnia dysfunkcji dna miednicy.

Stopień	Opuszczenie narządów miednicy-położenie narządu	Poszerzenie rozworu zwieracza odbytu	Opuszczenie zwieracza odbytu (wymiar linii D)
0 (bez zmian)	powyżej linii H	<6 cm	0-2 cm
1 (niewielkie)	0-2 cm poniżej linii H	6-8 cm	2-4 cm
2 (średnie)	2-4 cm poniżej linii H	8-10 cm	4-6
3 (znaczne)	> 4 cm poniżej linii H	>10 cm	>6

Również we wszystkich przypadkach udało się wygenerować dobrej jakości plik filmowy, dokumentujący nieznaczną ruchomość struktur badanej okolicy w trakcie normalnego oddychania oraz ich zauważalną ruchomość w trakcie próby Valsalvy.

Porównując obrazy statyczne i dynamiczne badanej grupy oraz wyniki pomiarów linii referencyjnych ze znanymi wzorcami [2], u 10 kobiet stwierdzono prawidłowe położenie narządów względem linii H, u 5 kobiet stwierdzono niewielkie przemieszczenie narządów – do 2cm poniżej linii H, a u 2 kobiet powyżej 2cm. Co istotne znaczny wzrost długości linii P (powyżej 25% w trakcie parcia) stwierdzano u kobiet wykazujących dysfunkcję dna miednicy.

## Dyskusja

Dno miednicy można podzielić na 3 przedziały, wszystkie podpierane przez mięśnie i powięzie tworzące tzw. przepoń miednicy. Przedział przedni zawiera pęcherz i cewkę moczową. Przedział środkowy zawiera pochwę, szyjkę i trzon macicy, a tylny odbytnicę. Dysfunkcje dna miednicy zależą od wielu anatomicznych i czynnościowych zmian, np. niskiego zstępowania pęcherza, wypadania pochwy lub macicy, przepuklin jelitowych. Poza badaniem klinicznym oraz USG zastosowanie w ocenie tych nieprawidłowości znajdują techniki radiograficzne, jak cystoureterografia czy defekografia, będące jednak uciążliwe dla pacjenta oraz obciążające promieniowaniem jonizującym [8].

Współcześnie badanie MR, a zwłaszcza sekwencje dynamiczne, prezentujące badany obszar niemal w czasie rzeczywistym, może być uznane za badanie z wyboru w ocenie i planowaniu przedoperacyjnym tej okolicy [5, 6, 7]. Pozwala ono na szybkie, szczegółowe, bezpieczne dla pacjentki i powtarzalne obrazowanie ruchomości dna miednicy i przemieszczenia narządów w czasie próby parcia. Badanie można wykonać na 2 sposoby: jako grupę sąsiadujących warstw pokrywających całą miednicę lub – tak jak w naszej pracy – jako serię kolejnych akwizycji w tej samej warstwie; w każdym wypadku czas jednej akwizycji wynosi jedynie ok. 1sekundy.

## Dynamiczne sekwencje MR w ocenie anatomii i czynności dna miednicy...

Analizując położenie narządów względem linii referencyjnych, kierowaliśmy się następującymi wskazówkami [3, 4, 8]:

- u zdrowych kobiet przemieszczenia struktur miednicy nawet w czasie maksymalnego parcia są nieznaczne,
- u pacjentek zgłaszających dolegliwości, obniżenie narządów większe niż 1cm poniżej linii PCL, wskazuje na osłabienie dna miednicy, a większe niż 2cm często jest wskazaniem do interwencji chirurgicznej,
- u zdrowych kobiet w czasie parcia, linia H nie przekracza 6cm długości i nie jest opuszczona poniżej 2cm od linii PCL, czyli linia D  $\leq$  2cm, a narządy miednicy znajdują się powyżej linii H.

Barbaric et al. [2], zaproponowali system punktowej oceny stopnia dysfunkcji dna miednicy. (Tabela I).

Podsumowując, można stwierdzić za innymi autorami, że dynamiczne obrazowanie MR wykazuje dużą przydatność w ocenie anatomii i czynności dna i narządów miednicy [3, 4, 9]. Sekwencje są bardzo krótkie, technika badania jest prosta do wykonania dla personelu i nieobciążająca pacjenta. Nie wymaga użycia środka kontrastującego ani wcześniejszego przygotowania pacjenta. Może znaleźć zastosowanie w szczególności w ocenie przed- i pooperacyjnej np. nietrzymania moczu, wypadania macicy, przepuklin jelitowych, zaburzeń defekacji [1]. Oczywiście, jakość tych obrazów ustępuje standardowym obrazom morfologicznym MR, zwłaszcza uzyskanym w fazie kontrastowej, tak w zakresie rozdzielczości kontrastowej jak i liniowej, jednak wymienione wyżej zalety tej techniki sugerują jej włączenie jako uzupełniającej do protokołu badania MR miednicy.

## Wnioski

1. Obrazowanie dynamiczne MR wykazuje dużą przydatność w ocenie zmian położenia i wzajemnych relacji struktur dna i narządów miednicy w spoczynku i w trakcie próby Valsalvy.
2. Wskazana jest standaryzacja obserwacji w oparciu o pomiar przemieszczenia powłok brzusznych co związane jest z intensywnością aktu parcia.
3. Badanie techniką MRI powinno stanowić rutynowe badanie diagnostyczne w grupie pacjentek z dolegliwościami w obrębie miednicy mniejszej po wykluczeniu innych przyczyn (neurologicznych, ortopedycznych).

*Praca wykonana w Samodzielnym Publicznym ZOZ:  
Uniwersytecki Szpital Kliniczny nr 1 im. N. Barlickiego*

## Piśmiennictwo

1. Ansquer Y, Fernandez P, Aimot S, [et al.]. MRI urethrovesical junction mobility is associated with global pelvic floor laxity in female stress incontinence. *Acta Obstet Gynecol Scand.* 2007, 29, 1-8.
2. Barbaric Z, Marumoto A, Raz S. Magnetic resonance imaging of the perineum and pelvic floor. *Top Magn Reson Imaging.* 2001, 12, 83-92.
3. Fielding J. Practical MR Imaging of Female Pelvic Floor Weakness. *RadioGraphics.* 2002, 22, 295-304.
4. Fielding J. MR Imaging of Pelvic Floor Relaxation. *Radiol Clin North Am.* 2003, 41, 747-756.
5. Hedlund H, Bo K, Lilleas F, [et al.]. The clinical value of dynamic magnetic resonance imaging in normal and incontinent women-a preliminary study on micturition. *Scand J Urol Nephrol Suppl.* 2001, 87-91; discussion 106-125.
6. Lienemann A, Fischer T. Functional imaging of the pelvic floor. *Eur J Radiol.* 2003, 47, 117-122.
7. Pannu H. Magnetic resonance imaging of pelvic organ prolapse. *Abdom Imaging.* 2002, 27, 660-673.
8. Rodriguez L, Raz S. Diagnostic Imaging of Pelvic Floor Dysfunction. *Curr Opin Urol.* 2001, 11, 423-428.
9. Singh K, Reid W, Berger L. Magnetic resonance imaging of normal levator ani anatomy and function. *Obstet Gynecol.* 2002, 99, 433-438.
10. Dietz H, Steensma A. Which women are most affected by delivery-related changes in pelvic organ mobility? *Eur J Obstet Gynecol Reprod Biol.* 2003, 111, 15-18.
11. Ashton-Miller J, DeLancey J. Functional anatomy of the female pelvic floor. *Ann N Y Acad Sci.* 2007, 1101, 266-296.
12. Weber A, Abrams P, Brubaker L, [et al.]. Standardization of terminology for researchers in female pelvic floor disorders. *Int Urogynecol J Pelvic Floor Dysfunct.* 2001, 12, 178-186.