

# Wrodzony brak szyjki macicy – wytworzenie połączenia maciczno-pochwowego

## Uterine cervix agenesis - uterovaginal anastomosis

Maciołek-Blewniewska Grażyna, Malinowski Andrzej

Klinika Ginekologii Operacyjnej i Endoskopowej ICZMP w Łodzi

### Streszczenie

**Cel pracy:** Wrodzony brak szyjki jest rzadką i dość trudną do korekcji wadą narządów płciowych. Jeszcze przed 10 laty większość autorów, przy obecności tej wady, zalecało wycięcie macicy w celu uniknięcia ciężkiego zakażenia narządów płciowych. Wynikało to z trudności w odtworzeniu kanału szyjki. Obecnie rozwój technik rozrodu i laparoskopowych pozwala na rewizję tego poglądu i coraz częściej podejmowane są próby zachowania macicy w tych przypadkach.

**Materiał i metoda:** zabieg operacyjny przeprowadzono w Klinice Ginekologii Operacyjnej i Endoskopowej ICZMP u 19-letniej pacjentki, która skarżyła się na brak miesiączki i bóle w podbrzuszu od 16 roku życia.

Po przeprowadzeniu wywiadu, badania ginekologicznego, badań hormonalnych i diagnostyki obrazowej postawiono rozpoznanie wrodzonego braku szyjki. Podjęto decyzję o operacji z dwóch dostępów laparoskopowego i pochwowego. Na drodze laparoskopii nacięto otrzewną załamką pęcherzowo-macicznego i zsunięto pęcherz moczowy. Podobnie nacięto otrzewną załamką odbytniczo-pochwowego i odreparowano odbytnicę. Następnie wykonano nacięcie w dnie macicy przez które przeprowadzono sondę i kontynuowano zabieg od strony pochwy. Nacięto śluzówkę pochwy w szczycie pochwy i odreparowano pęcherz moczowy i odbytnicę uzyskując dostęp do fragmentu szyjki macicy, z której wycięto stożek uzyskując dostęp do jamy macicy w miejscu wyczuwalnej sondy. Do macicy doszyto śluzówkę pochwy pojedynczymi szwami w kilku miejscach. W jamie macicy pozostawiono cewnik Foleya na 21 dni. W okresie pooperacyjnym stosowano antybiotykoterapię, irygacje pochwy i antykoncepcję. Po 4 m-cach od operacji wykonano histeroskopową ocenę połączenia maciczno-pochwowego stwierdzając całkowite jego wygojenie.

**Wnioski:** Rozwój technik rozrodu i laparoskopowych coraz częściej motywuje do podejmowania prób zachowania macicy. Opisany przez autorów przypadek z wytworzeniem połączenia maciczno-pochwowego jest tego przykładem.

Słowa kluczowe: **wrodzony brak szyjki / wady macicy /**

### Adres do korespondencji:

Grażyna Maciołek-Blewniewska  
Klinika Ginekologii Operacyjnej i Endoskopowej ICZMP  
Ul. Rzgowska 281/289 33-338 Łódź  
tel. 0-42-271-14-32  
e-mail: gblewniewska@op.pl

Otrzymano: 15.01.2010  
Zaakceptowano do druku: 15.04.2010

## Summary

**Purpose:** Atresia of the uterine cervix is an uncommon Mullerian anomaly. Until ten years ago many authors recommended hysterectomy as the first line treatment in case of uterine cervix atresia. Recent advances in reproductive technology and laparoscopic surgical techniques mean that conservative surgery is a possibility and should be considered as the first line treatment option. Surgical treatment of uterine cervical atresia appears to be a good choice of treatment with good functional result.

**Materials and methology:** We report a case of a 19-year-old woman who was admitted to our Department with amenorrhea and pelvic pain. Examination found no communication between vagina and uterus. The patient under general anesthesia was placed in a lithotomy position, allowing both abdominal (laparoscopy) and vaginal approach. A large dissection between the bladder and the uterus and later between the rectum and the uterus was performed. An incision was made on the uterine fundus and a probe to identify the upper limit of atretic tissue of the cervix was inserted. The atretic tissue was resected as for the cervical conisation until the uterine cavity was reached. Then the uterus was sutured to the high vaginal mucosa with separate stitches. A Foley catheter was inserted in the uterine cavity for 21 days. During the entire post-operative treatment the patient received antibiotics, oral contraceptives and vaginal douche. Four months after the surgery a hysteroscopic evaluation revealed that the communication between the uterus and the vagina was healed.

**Conclusions:** The result of our surgery confirms that uterine atresia may be successfully treated by utero-vaginal anastomosis.

Key words: **cervical agenesis / uterine malformations /**

Wady rozwojowe wywodzące się z przewodów Millera należą do rzadko występujących wad narządów płciowych. W 1988 roku *American Fertility Society* (AFS) opracowało klasyfikację tych zaburzeń i uszeregowało je w 7 grup [1].

Według tej klasyfikacji typ I zawiera przypadki agenezji czy dysgenezy szyjki macicy. Rock [2] podzielił to zaburzenie na następujące kategorie: całkowitego braku szyjki, szyjkę rozfragmentowaną, obecność włóknistego rdzenia szyjkowego i co charakterystyczne w każdym przypadku nie ma drożnego kanału szyjki, przez który odprowadzana byłaby krew miesiączkowa. Wada ta często połączona jest z całkowitym bądź częściowym brakiem pochwy. Gromadząca się krew miesiączkowa w jamie macicy prowadzi do cyklicznych dolegliwości bólowych w miednicy mniejszej przy jednoczesnym braku zewnętrznych objawów miesiączki. Od kilkudziesięciu lat podejmowane są próby udrażniania szyjki, wprowadzano materiały naturalne i sztuczne, jako wyściółkę kanału, jednak bez dobrego efektu w dłuższym czasie obserwacji [3, 4].

Wydaje się, że lepsze efekty przynosi wytworzenie połączenia maciczno-pochwowego. W przedstawianym przypadku wrodzonego braku szyjki macicy zastosowano metodę wytworzenia połączenia maciczno-pochwowego na drodze pochwowej w asyście laparoskopowej.

## Opis przypadku

19 letnia pacjentka została przyjęta do Kliniki Ginekologii ICZMP w sierpniu 2008 roku z powodu nawrotowych dolegliwości bólowych w dole brzucha. Pacjentka skarżyła się na bóle od 16 roku życia. W tym czasie wykonano szereg badań hormonalnych i badań diagnostyki obrazowej i postawiono rozpoznanie wrodzonego braku szyjki macicy. W jednym z polskich szpitali była dwukrotnie dokonywana próba połączenia jamy macicy z pochwą na drodze pochwowej jednakże bez powodzenia, wobec czego pacjentka ta w celu wyeliminowania miesiączek w sposób ciągły przyjmowała leki antykoncepcyjne.

W chwili przyjęcia do szpitala stwierdzono prawidłową budowę ciała (przy wzroście 170cm waga 76kg) z dobrze rozwiniętymi trzeciorzędowymi cechami płciowymi. Brzuch był miękki, niebolesny przy badaniu palpacyjnym a srom i krocze prawidłowej budowy. Wziernikowaniem pochwy stwierdzono jej obecność i prawidłową długość. W szczycie pochwy widoczne niewielkie sfałdowanie błony śluzowej, które przy badaniu palpacyjnym okazało zgrubieniem. Trzon macicy był w przodozgięciu, prawidłowej wielkości, przydatki po stronie prawej z badalną zmianą o średnicy 4-5cm, przydatki lewe prawidłowe. W przeprowadzonym badaniu ultrasonograficznym sondą dopochwową stwierdzono: trzon macicy w pozycji neutralnej o wymiarach 40x35x48mm, *myometrium* jednorodne, echo *endometrium* o równym przebiegu o szerokości 8mm, prawy jajnik o wymiarach 45x25mm z licznymi drobnymi pęcherzykami, lewy jajnik o wymiarach 50x36mm, w jego części centralnej widoczne było owalne ognisko o średnicy 22mm, częściowo o litym charakterze sugerujące endometriozę. W zatoce Douglasa stwierdzono niewielką ilość płynu. W badaniu ultrasonograficznym narządów jamy brzusznej nie zaobserwowano żadnej patologii.

Podjęto decyzję o ponownej operacji na drodze laparoskopowo-pochwowej. Pacjentka została przygotowana do zabiegu operacyjnego w znieczuleniu dotchawiczym. W dniu operacji podano pacjentce pojedynczą dawkę antybiotyku. Zabieg operacyjny przeprowadzono w pozycji ginekologicznej z wprowadzonym do pęcherza moczowego cewnikiem Foleya. Przy użyciu igły Verresa wytworzono odnę otrzewnową do wartości 18mmHg poprzez nacięcie w pępku wprowadzono trokar i optykę 30°. Następnie pacjentkę ułożono w pozycji w pozycji Trendelenburga. Pozostałe trzy trokary 5mm wprowadzono pod kontrolą wzroku (2 bocznie, 1 pośrodkowo w dolnej części jamy brzusznej). 5 port wprowadzony był po stronie lewej w linii około 4-5cm od poziomu pępka. Całą jamę brzuszną poddano oglądaniu i stwierdzono: trzon macicy w przodozgięciu prawidłowej wielkości i kształtu z powierzchownymi ogniskami endometriozy, jajnik i jajowód

Wrodzony brak szyjki macicy – wytworzenie połączenia maciczno-pochwowego.

prawy o prawidłowej budowie, w lewym jajniku torbiel endometrialną o średnicy 4-5cm, którą opróżniono z zawartości i wyluszczone torbę i skoagulowano łożę. Otrzewna ścienna miednicy mniejszej, zatoki Douglasa i więzadła krzyżowo-maciczne z licznymi ogniskami endometriozy, które skoagulowano. Następnie przy użyciu nożyczek bipolarnych nacięto otrzewną załamką pęcherzowo-macicznego i zsunięto pęcherz moczowy. Podobnie nacięto otrzewną załamką odbytniczo-pochwowego i odreparowano odbytnicę. Haczykiem monopolarnym nacięto dno macicy i wprowadzono sondę przez powłoki brzuszne (nacięcie po stronie lewej w linii około 4-5cm od poziomu pępka) i nacięcie w dnie, do jamy macicy.

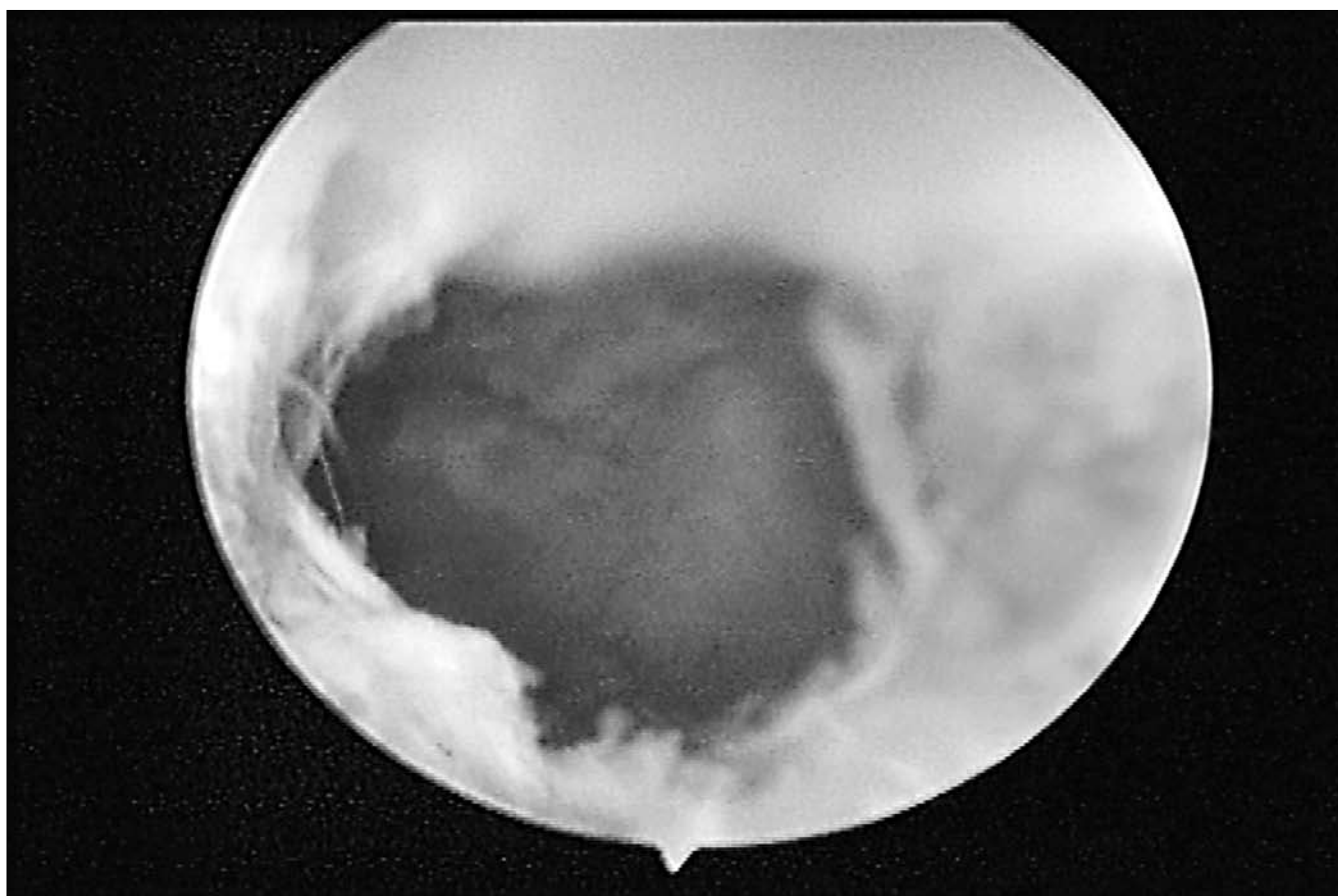
Kontynuacja zabiegu od strony pochwy. Uchwycono zgrubienie w szczycie pochwy, ostrzyknięto śluzówkę ściany pochwy 0,9% NaCl i nożem elektrycznym nacięto ją okrężnie. Odreparowano pęcherz moczowy ku górze i odbytnicę ku dołowi dochodząc do zarośniętej szyjki macicy. Następnie wycięto stożek w miejscu szyjki macicy uzyskując dostęp do jamy macicy wyczuwając sondę. Do pozostałego zewnętrznego fragmentu szyjki macicy doszyto ściany pochwy pojedynczymi szwami (Vicryl 0) w kilku miejscach. Do jamy macicy od strony pochwy wprowadzono cewnik Foleya i uszczelniono go 3ml soli fizjologicznej. Na drodze laparoskopowej zszyto dno trzonu macicy. W okresie pooperacyjnym wprowadzono dożylną antybiotykoterapię.

Pacjentka została wypisana ze szpitala w 9 dobie po zabiegu operacyjnym. W warunkach ambulatoryjnych kontynuowano antybiotykoterapię, płukania pochwy i kontynuowano leki antykoncepcyjne podawane w sposób ciągły przez 2 miesiące. Cewnik Foleya w jamie macicy pozostawiono przez 3 tygodnie. Kontrolne badania pacjentki przeprowadzono w odstępach co 2 tygodniowych. Po odstawieniu leków antykoncepcyjnych wystąpiła miesiączka. Następnie kontynuowano leki antykoncepcyjne w sposób przerywany przez kolejne 6 miesięcy z występowaniem miesiączek z odstawienia.

Po 4 miesiącach od operacji wykonano histeroskopową ocenę połączenia maciczno-pochwowego stwierdzając całkowite jego wygojenie. (Rycina 1).

### Dyskusja

Brak szyjki macicy jest bardzo rzadką wadą narządów płciowych często połączoną z całkowitym bądź częściowym brakiem pochwy [2]. Rozpoznanie jest najczęściej postawione po kilku miesiącach miesiączkowania dziewczynki skarżącej się na bóle w dole brzucha przy braku wypływającej krwi z jamy macicy. Dolegliwości te spowodowane są gromadzeniem się krwi miesięczkowej w coraz bardziej rozciągniętej jamie macicy i jej wstecznym odpływaniem poprzez jajowody do jamy otrzewnowej. Ten fakt może się przyczyniać do powstania endometriozy.



Rycina 1. Histeroskopowa ocena połączenia maciczno-pochwowego.

Wielu autorów w obawie przed zakażeniem i często po nie- skutecznych zabiegach udrażniania szyjki macicy zalecało wy- konanie hysterektomii nawet u młodych kobiet [6, 7, 8, 9].

Inni natomiast stosując techniki operacyjne polegające na wytworzeniu przetoki maciczno-pochwowej, wytworzeniu kana- łu szyjki macicy bądź połączenia szyjkowo-szyjkowego starali się zachować macicę i jej funkcje [3, 5, 10, 11, 12]. Ponadto ci autorzy w dalszej obserwacji mogli się pochwalić uzyskanymi ciążami zakończonymi sukcesem w postaci urodzonego dziecka [3, 5, 10, 11, 13, 14].

Obecność wrodzonego braku szyjki sprzyja zaburzonemu rozwojowi gruczołów wewnątrzszyjkowych i może być przy- czyną niepłodności [3, 6, 10]. Jednakże rozwój technik rozrodo wspomaganego pozwala na uzyskanie ciąży u pacjentki z zacho- waną macicą i jajnikami. W ostatnim czasie większość autorów uważa, że macicę należy zachować. Techniki operacyjne pole- gające na wytworzeniu kanału w szyjce macicy niestety są obar- czone dużym ryzykiem zarośnięcia wytworzonego kanału sięga- jącym aż 60% przypadków [3, 15, 16]. Wydaje się, że znacznie lepsze efekty przynosi wytworzenie połączenia maciczno-po- chwowego. Deffarges u 18 młodych kobiet zastosował tę meto- dę i w czasie wieloletniej obserwacji tylko w jednym przypadku wystąpiła stenoza połączenia wymagająca jego udrożnienia [5]. Wysoce optymistycznym pozostaje fakt, że 10 z tych kobiet było w ciąży i w 6 przypadkach nie wymagały jakiegokolwiek z technik rozrodo wspomaganego. W celu uniknięcia powikłań jakie daje ta wada (różne stopnie zaawansowania endometriozy), które czę- sto prowadzą do usunięcia przydatków wskazane jest wczesne rozpoznanie wady i włączenia właściwego leczenia.

Do tej pory większość operacji była wykonywana z wy- korzystaniem otwartych zabiegów operacyjnych. Jednak coraz powszechniej stosowana laparoscopia powoli wypiera zabiegi otwarte [17, 18, 19].

Rozwój technik rozrodo i technik laparoskopowych coraz częściej motywuje jednak do podejmowania próby zachowania macicy. Opisany przez autorów przypadek z wytworzeniem połączenia maciczno-pochwowego na drodze laparoskopowej i pochwowej jest tego przykładem.

9. Spence J. Vaginal and uterine anomalies in the pediatric and adolescent patients. *J Pediatr Adolesc Gynecol.* 1998, 11, 3-11.
10. Thijssen R, Hollander J, Willemsen W, [et al.]. Successful pregnancy after ZIFT in a patient with congenital cervical atresia. *Obstet Gynecol.* 1990, 76, 902-904.
11. Anttila L, Penttila T, Suikkari A. Successful pregnancy after invitro fertilization and transmyometrial embryo transfer in a patient with congenital atresia of cervix: case report. *Hum Reprod.* 1999, 14, 1647-1649.
12. Grimbizis G, Tsalkis T, Mikos T, [et al.]. Successful end-to-end cervico-cervical anastomosis in a patient with congenital cervical fragmentation: Case report. *Hum Reprod.* 2004, 19, 1204-1210.
13. Acién P, Acién M, Quereda F, [et al.]. Cervicovaginal agenesis: spontaneous gestation at term after previous reimplantation of the uterine corpus in a neovagina: Case report. *Hum Reprod.* 2008, 23, 548-553.
14. Chakravarty B, Konar H, Chowdhury N. Pregnancies after reconstructive surgery for congenital cervicovaginal atresia. *Am J Obstet Gynecol.* 2000, 183, 421-423.
15. Bedner R, Rzepka-Górska I, Błogowska A. Modyfikacja własna leczenia wrodzonego braku pochwy i szyjki macicy- wyniki odległe. *Gin Prakt.* 2008, 31-34.
16. Bedner R, Rzepka-Górska I, Błogowska A, [et al.]. Effects of surgical treatment of congenital cervicovaginal agenesis. *J Pediatr Adolesc Gynecol.* 2004, 17, 327-331.
17. Creighton S, Davies M, Cutner A. Laparoscopic management of cervical agenesis. *Fert Steril.* 2006, 85, 1510-1512.
18. Darai E, Ballester M, Bazot M, [et al.]. Laparoscopic-assisted uterovaginal anastomosis for uterine cervix atresia with partial vaginal aplasia. *J Minim Invasive Gynecol.* 2009, 16, 92-94.
19. Fedele L, Bianchi S, Frontino G, [et al.]. Laparoscopically assisted uterovestibular anastomosis in patients with uterine cervix atresia and vaginal aplasia. *Fertil Steril.* 2008, 89, 212-216.

## Piśmiennictwo

1. The American Fertility Society. The Fertility Society classifications of adnexal adhesions, distal tubal occlusion, tubal occlusion secondary to tubal ligation, tubal pregnancies, Mullerian anomalies and intrauterine adhesions. *Fertil Steril.* 1988, 49, 944-955.
2. Rock J. The Linde's operative gynecology. In: Surgery for Anomalies of the Mullerian Ducts. 8th. Ed. Rock J, Thompson J. Philadelphia: Lippincott-Raven, 1997.
3. Fujimoto V, Miller J, Klein N, [et al.]. Congenital cervical atresia: report of seven cases and review of the literature. *Am J Obstet Gynecol.* 1997, 177, 1419-1425.
4. Lee C, Wang C, Liu Y, [et al.]. Laparoscopically assisted full thickness skin graft for reconstruction in congenital agenesis of vagina and uterine cervix. *Hum Reprod.* 1999, 14, 1741-1743.
5. Deffarges J, Haddad B, Musset R, [et al.]. Utero-vaginal anastomosis in women with uterine cervix atresia. long-term follow up and reproductive performance. A study of 18 cases. *Hum Reprod.* 2001, 16, 1722-1725.
6. Geary W, Weed J. Congenital atresia of the uterine cervix. *Obstet Gynecol.* 1973, 42, 213-217.
7. Rechberger T, Wróbel A. Klasyfikacja oraz leczenie operacyjne anomalii rozwojowych narządu rodneho. *Ginekol Pol.* 2005, 76, 921-925.
8. Casey A, Laufer M. Cervical agenesis: septic death after surgery. *Obstet Gynecol.* 1997, 90, 706-707.