

# Przydatność testu hiperoksygenacji w prognozowaniu hipoplazji płuc u płodów – doniesienie wstępne

## Maternal hyperoxygenation test in prediction of fetal lung hypoplasia – preliminary report

Żarkowska-Szaniawska Alicja, Janiak Katarzyna, Foryś Sebastian, Słodki Maciej, Respondek-Liberska Maria

Zakład Diagnostyki i Profilaktyki Wad Wrodzonych Instytutu Centrum Zdrowia Matki Polki  
Zakład Diagnostyki i Profilaktyki Wad Wrodzonych Uniwersytetu Medycznego w Łodzi, Polska

### Streszczenie

**Cel pracy:** Celem pracy było zaprezentowanie metodyki i zasad interpretacji testu hiperoksygenacji u płodów.

**Materiał i metody:** Analizą retrospektywną objęto płody badane w Zakładzie Diagnostyki i Profilaktyki Wad Wrodzonych Instytutu Centrum Zdrowia Matki Polki i Uniwersytetu Medycznego w Łodzi w okresie od stycznia 2007 do grudnia 2009, u których wykonano badanie echokardiograficzne, poszerzone o test hiperoksygenacji. Wskazaniem do wykonania poszerzonego badania były stwierdzone u płodów patologie mogące prowadzić do hipoplazji płuc. Analizowano zmiany w przepływach w krążeniu płucnym płodu pod wpływem hiperoksygenacji ciężarnej. Następnie przeanalizowano losy noworodków w zależności od wyniku testu hiperoksygenacji.

**Wyniki:** Pełne dane dotyczące dalszych losów badanych płodów uzyskano w 40 z 52 przypadków. 16 pacjentów zmarło (w tej grupie odnotowano 11 przypadków negatywnego wyniku testu hiperoksygenacji), 24 noworodki z analizowanej grupy przeżyły i zostały wypisane do domu w stanie dobrym (17 płodów z dodatnim wynikiem testu).

Dodatni wynik testu hiperoksygenacji okazał się istotnym czynnikiem predykcyjnym przeżycia płodów – prawdopodobieństwo przeżycia płodów z dodatnim wynikiem testu było znamienne wyższe niż w grupie płodów z wynikiem ujemnym ( $p=0,016$ , test dokładności Fishera).

**Wnioski:** Test hiperoksygenacji może służyć przewidywaniu stanu rozwoju płuc u płodów na podstawie oceny zmian w krążeniu płucnym w badaniu echokardiograficznym płodu przed i po podaniu ciężarnej tlenu. Czynnościowa ocena krążenia płucnego u płodu może pozwalać na przewidywanie wystąpienia hipoplazji płuc płodu i/lub niewydolności oddechowej u noworodka.

Słowa kluczowe: **echokardiografia / płód / ocena funkcji płuc /**

### Adres do korespondencji:

Maria Respondek-Liberska  
Zakład Diagnostyki i Profilaktyki Wad Wrodzonych  
Instytutu Centrum Zdrowia Matki Polki i UM w Łodzi  
Polska, 93-338 Łódź, ul. Rzgowska 281/289  
tel.: 042 271 11 35; fax. 042 271 13 84  
e-mail: majkares@uni.lodz.pl

Otrzymano: 20.01.2011  
Zaakceptowano do druku: 20.10.2011

## Summary

**Objectives:** The aim of our study was to present the detailed execution and interpretation of the hyperoxygenation test in the fetus.

**Material and methods:** This was a retrospective investigation of fetuses examined in The Department for Diagnosis and Prophylaxis of Congenital Malformations (Polish Mother's Memorial Hospital Institute and Medical University in Lodz) between January 2006 and December 2009, in whom in addition to the routine echocardiographic examination the hyperoxygenation test was performed. Indications for such an extended evaluation were suspected fetal malformations and pulmonary hypoplasia. Changes in the fetal pulmonary circulation before and after maternal exposure to hyperoxygenated air together with the newborn follow-up were analyzed.

**Results:** Clinical outcome was available for 42 of 52 cases: 16 patients died (including 11 cases with negative hyperoxygenation test), whereas 24 patients were discharged home (including 17 cases with positive hyperoxygenation test).

The probability of survival for fetuses with the positive test was significantly higher than for fetuses with the negative one ( $p=0.016$ , Fischer's exact test).

**Conclusions:** Based on changes evoked in the fetal pulmonary circulation, the hyperoxygenation test seems helpful in predicting impaired fetal lung development

Functional assessment of the fetal pulmonary circulation may be useful in predicting fetal lung hypoplasia and respiratory failure in the neonate.

Key words: **echocardiography / fetus / pulmonary function test /**

## Wstęp

Badanie echokardiograficzne płodu polega nie tylko na ocenie budowy serca płodu, celem wykrycia ewentualnych wad strukturalnych, ale również, jako część badania USG genetycznego, dostarcza niejednokrotnie dodatkowych informacji dotyczących nieprawidłowości występujących u płodu [1]. Ocena wydolności układu krążenia jest również ważnym elementem monitorowania stanu płodu z anomaliami pozasercowymi, a zwłaszcza w przebiegu terapii płodu.

Obecnie częścią badania echokardiograficznego u płodu w ośrodku referencyjnym jest dodatkowo ocena krążenia płucnego. W naszym ośrodku do standardu należy badanie przepływów w żyłach płucnych celem oceny rozwoju płuc płodu, między 18-22 tygodniem ciąży, jak i po 30 tygodniu.

W przypadku stwierdzenia nieprawidłowych przepływów żylnych lub w wybranych patologich, w przebiegu których może dochodzić do hipoplazji płuc płodu, dodatkowym elementem badania echokardiograficznego jest ocena czynnościowa krążenia płucnego – czyli test hiperoksygenacji (inaczej określany jako test tlenowy), opisany po raz pierwszy przez Rasanena i wsp. [2].

Udowodniono, iż krążenie w naczyniach płucnych płodu między 31 a 36 tygodniem trwania ciąży podlega regulacji pod wpływem zmian ciśnienia parcjalnego tlenu we krwi ciężarnej [2]. Ocena tego wpływu jest możliwa na podstawie analizy przepływów w tętnicach i żyłach płucnych płodu przed oraz w trakcie podawania ciężarnej mieszaniny oddechowej o 60-procentowej zawartości tlenu przez maskę przez minimum 10–15 minut. W przypadku prawidłowej reaktywności naczyń krążenia płucnego na hiperoksygenację, dochodzi do wzrostu prędkości maksymalnej i spadku PI w tętnicach płucnych. Wg piśmiennictwa wynik testu przyjmuje się za dodatni, jeżeli ma miejsce spadek PI w stosunku do sytuacji przed podaniem tlenu ciężarnej [3]. Jednocześnie rejestruje się poprawę przepływu w tętnicach płucnych (wzrost prędkości maksymalnej).

Zaobserwowano, iż opisane powyżej zmiany w krążeniu płucnym dotyczą również płodów z zespołem hipoplazji lewego serca. Brak prawidłowej reakcji płuc płodu z restrykcją *foramen ovale* na hiperoksygenację ciężarnej może sugerować, iż noworodek będzie wymagał pilnej atrioseptomii [4].

W przypadkach, gdy nie stwierdza się zmian w przepływach płucnych, lub stwierdza się pogorszenie przepływów (wzrost PI, spadek wartości prędkości maksymalnej) należy podejrzewać u płodu nieprawidłowy rozwój płuc. Wówczas, w wybranych przypadkach, należy rozważyć zastosowanie u ciężarnej sterydoterapii celem stymulacji rozwoju płuc płodu, nie tylko w przypadku zagrażającego porodu przed 32 tyg. ciąży, ale także u płodów starszych. W przypadkach, gdy w kolejnym badaniu echokardiograficznym po podaniu sterydów ciężarnej nie stwierdza się poprawy przepływów płucnych u płodu, można podejrzewać u płodu znacznego stopnia hipoplazję płuc, a co się z tym wiąże, rokowanie dla płodu/novorodka jest niekorzystne.

Autorzy sugerują również, iż reaktywność krążenia płucnego na hiperoksygenację u matki oraz ocena wielkości płuca u płodów z wrodzoną przepukliną przeponową są niezależnymi czynnikami prognostycznymi świadczącymi o możliwości zgonu noworodka oraz wystąpienia nadciśnienia płucnego [5].

Poniżej prezentujemy metodykę badania oraz zasady kwalifikacji płodów do testu hiperoksygenacji oraz wstępną analizę naszych danych. Test hiperoksygenacji uzyskał pozytywną opinię Komisji Bioetycznej ICZMP.

## Materiał i metody

### Opis techniki testu hiperoksygenacji

U płodów należy wykonać standardowe badanie echokardiograficzne (ocena położenia i budowy serca, przepływów wewnątrzsercowych, przepływów obwodowych – w tętnicy i żyłę pępowinowej, tętnicy środkowej mózgu oraz w przewodzie żylnym).

Przydatność testu hiperoksygenacji w prognozowaniu hipoplazji płuc u płodów – doniesienie wstępne.

Celem oceny wydolności układu krążenia ocenia się również parametry wg skali Huhty [6]. Dodatkowym elementem badania echokardiograficznego jest ocena przepływów w żyłach płucnych i naczyniach tętniczych. W tym celu należy dostosować skalę kolorowego Dopplera do prędkości przepływu ok. 30cm/s, bramkę należy ustawić w miejscu odejścia tętnic płucnych od pnia płucnego oraz w miejscu ujścia żył płucnych do lewego przedsionka. Ocenę przepływu należy wykonać dla obu płuc osobno, co najmniej trzykrotnie, a następnie należy uśrednić wartości Vmax oraz PI.

Ponowną analizę należy wykonać po 15 minutach tlenoterapii biernej u ciężarnej (z podaniem przez maskę mieszaniny oddechowej o 60-procentowej zawartości tlenu). Analiza badania polega na ilościowej ocenie uzyskanych parametrów, którą wykonuje się w systemie *off-line*.

**Kwalifikacja do badań:**

Wskazaniem do wykonania badania echokardiograficznego poszerzonego o test hiperoksygenacji jest stwierdzenie u płodu anomalii, które mogą doprowadzać do hipoplazji płuc. (Tabela I).

**Tabela I.** Wskazania do wykonania testu hiperoksygenacji u płodu.

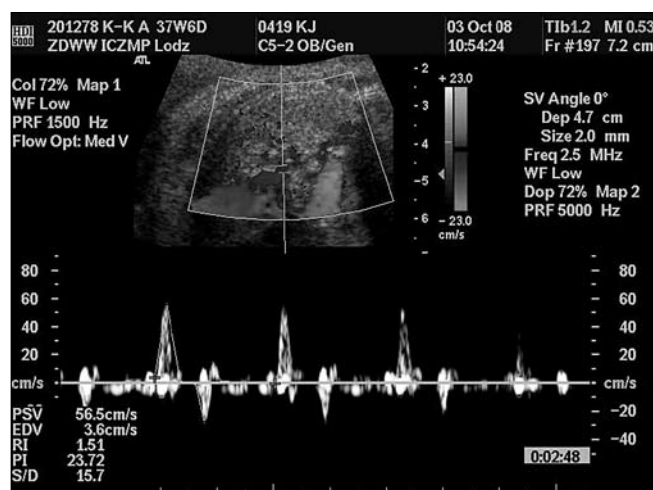
Lista anomalii płodów kwalifikowanych do testu hiperoksygenacji	Liczba płodów
1. Kardiomegalia z prawidłową budową serca HA/CA >0,5 (bez innych anomalii)	1
2. Kardiomegalia z nieprawidłową budową serca HA/CA >0,5	20
3. Przepuklina przeponowa	10
4. Zwyrodnienie torbielowato-gruczolakowate płuc (CCAM)	2
5. Hydrothorax	1
6. Wady układu kostnego z podejrzeniem hipoplazji klatki piersiowej i kardiomegalią względną	2
7. Inne*	4

HA/CA – (Heart Area/Chest Area) – wskaźnik określający wielkość serca poprzez stosunek pola powierzchni serca do pola powierzchni klatki piersiowej na poziomie 4 jam serca – w prawidłowych warunkach wynosi ok. 0,3

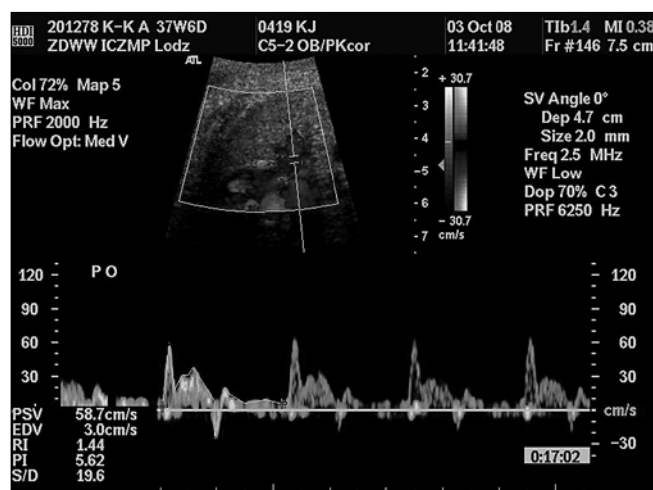
\* 1 przypadek: guz jamy ustnej, prawidłowa budowa serca, kardiomegalia; 1 przypadek: guz okolicy szyjnej płodu; 1 przypadek: kardiomegalia względna u płodu z wadą układu moczowego (zastawka cewki tylnej) przebiegająca z małowodziem; 1 przypadek: kardiomegalia względna u płodu ze zmienioną torbielowato nerką prawą.

**Analiza wstępnych wyników:**

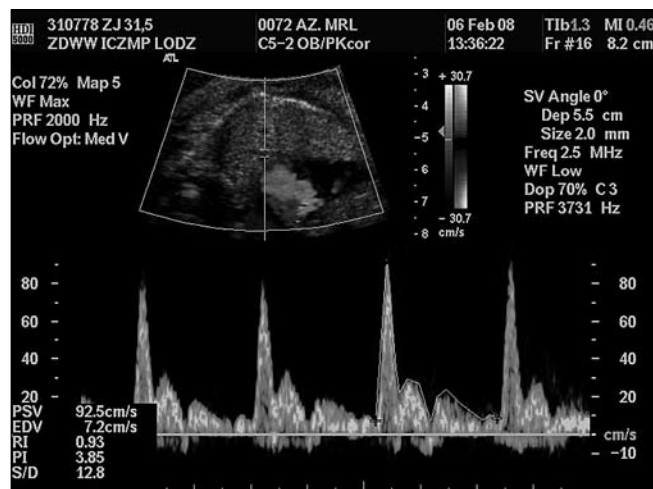
Od stycznia 2007 do grudnia 2009 r. przeprowadzono 52 testy hiperoksygenacji. Wskazaniem do wykonania poszerzonego badania echokardiograficznego było: stwierdzenie nieprawidłowych przepływów w żyłach płucnych u płodu lub występowanie u płodu anomalii, w przebiegu których można podejrzewać nieprawidłowy rozwój płuc płodu.



**Rycina 1.** Spektrum przepływu w tętnicach płucnych u płodu z przepukliną przeponową w 38 tyg. ciąży przed testem hiperoksygenacji (średnie wartości z 3 pomiarów: PI 13,5, Vmax 70 cm/s).



**Rycina 2.** Spektrum przepływu w tętnicach płucnych u tego samego pacjenta po 15 min. hiperoksygenacji ciężarnej (średnie wartości z 3 pomiarów: PI 5,7, Vmax 60 cm/s) – wykazano reaktywność krążenia płucnego płodu na hiperoksygenację ciężarnej (spadek PI ok. 58%) – losy noworodka: plastyka przeponki w 2 dobie życia, wypis do domu w 22 dobie życia.



**Rycina 3.** U płodu z krytycznym zwężeniem zastawki aortalnej, ze znaczną kardiomegalią (HA/CA 0,51, AP 56mm) oraz restrykcyjnym Fo (31,5 tyg. ciąży) – przepływy w tętnicach płucnych przed hiperoksygenacją (średnie wartości PI: 3,86, Vmax 86cm/s).

**Tabela II.** Charakterystyka płodów i losy noworodków z negatywnym wynikiem testu hiperoksygenacji.

L.p.	Inicjały ciężarnej	Wskazania do wykonania testu u hiperoksygenacji u płodu	Wiek płodu w czasie testu hiperoksygenacji	Wiek płodowy w momencie porodu	Losy noworodka
1	J.K.	Przepuklina przeponowa lewostronna	32	38	Zabieg w 3 d. ż., wypis do domu w 5. tyg.
2	J.J.	Przepuklina przeponowa lewostronna	34	38	Zgon w 6 d. ż.
3	K.L.	Anomalie układu kostnego, kardiomegalia względna	37	38	Wypis do domu
4	O.E.	Wada serca (zwężenie zastawki aortalnej), kardiomegalia	32	36	Wypis do domu po plastyce zastawki aortalnej (2x)
5	P.E.	Przepuklina przeponowa lewostronna	36	38	Zgon w 1 d. ż.
6	S.A.	Wada serca (ubytek przegrody międzykomorowej, koarktacja aorty), kardiomegalia	38	38	Wypis do domu
7	S.K.	Przepuklina przeponowa lewostronna	35	40	Zgon w 1 d. ż.
8	S-M.K.	Przepuklina przeponowa lewostronna	36	39	Zgon w 16 d. ż.
9	D.N.	Wada serca (Zespół Ebstein'a), kardiomegalia	33	38	Zgon w I mies.ż.
10	Ś.J.	Wada serca (zespół hipoplazji lewego serca, restrykcyjny otwór owalny), kardiomegalia	37	38	Zgon po zabiegu w 3 tyg. ż.
11	Ś.J.	Wada układu moczowego (nerka multicystyczna prawa), kardiomegalia względna	32	40	Wypis do domu
12	Z.J.	Wada serca (zwężenie zastawki aortalnej, restrykcyjny otwór owalny), kardiomegalia	32	32	Zgon w 2 d. ż.
13	K.J.	Wada serca (zwężenie zastawki aortalnej, restrykcyjny otwór owalny), kardiomegalia	32	35	Zgon w 10 d. ż. po zabiegu plastyki zastawki aortalnej
14	K.M.	Zwyrodnienie torbielowato-gruczolakowate płuc (CCAM) typ II/III	36	40	Zgon w 3 d. ż.
15	P.B.	Wada serca (pojedyncza komora, odejście naczyń znad wspólnej komory), kardiomegalia	34	34	Poród przedwczesny poza ICZMP z powodu odklejenia łożyska, zgon noworodka tuż po porodzie.
16	P.M.	Wada serca (zwężenie zastawki aortalnej, restrykcyjny otwór owalny), kardiomegalia	37	38	Dziecko przeżyło okres noworodkowy; zgon w 3 mies.ż. (nadciśnienie płucne)
17	S.-U.A.	Wrodzona przepuklina przeponowa lewostronna	32	40	Zgon w 3 d. ż.
18	Z.A.	Wada serca (zespół hipoplazji lewego serca, restrykcyjny otwór owalny), kardiomegalia	33	38	Wypis do domu

W badanej grupie znalazło się: 28 płodów z wadami serca, 12 płodów z przepukliną przeponową, 2 płody z gruczolako-torbielowatym zwyrodnieniem płuc, 2 płody z wysiękiem w jamach opłucnowych, 2 płody z wadą układu kostnego, 4 płody z innymi anomaliami, mogącymi niekorzystnie wpływać na rozwój płuc. Średni wiek płodów w czasie przeprowadzenia testu hiperoksygenacji wynosił: 34,1 t.c.

W badanym materiale wykazano reaktywność krążenia płucnego u 27 płodów (w tym u 12 – z wadami serca, 5 – z przepukliną przeponową, 2 – z obustronnym wysiękiem w jamie opłucnowej i 2 – z gruczolako-torbielowatym zwyrodnieniem płuc, 5 – z innymi anomaliami).

Przykład pozytywnego wyniku testu hiperoksygenacji u płodu prezentują. (Rycina 1 i 2).

Test hiperoksygenacji oceniono negatywnie u 25 płodów (wzrost PI, spadek Vmax). Przykład negatywnego wyniku testu hiperoksygenacji prezentują. (Rycina 3 i 4).

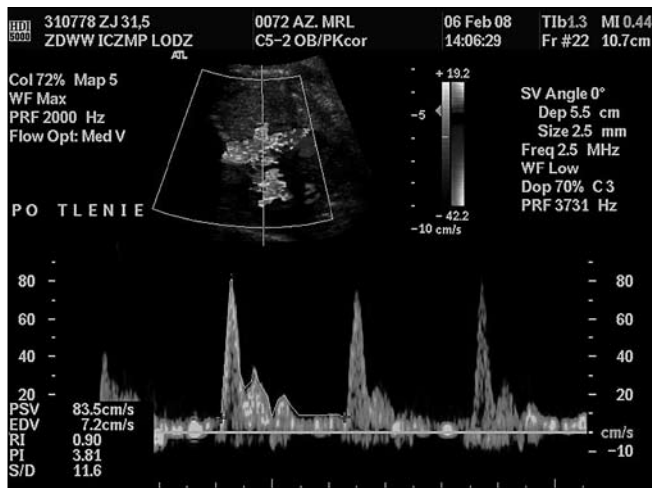
Pełne dane dotyczące losów noworodków uzyskano w 40 przypadkach. W 16 przypadkach miał miejsce zgon noworodka (w tym w 11 przypadkach wynik testu hiperoksygenacji u płodu był ujemny), 24 noworodki zostały wypisane do domu w stanie dobrym (w tym u 17 płodów test był dodatni). Charakterystykę płodów oraz losy noworodków z uwzględnieniem wyników testu hiperoksygenacji przedstawiają tabele II i III.

Przydatność testu hiperoksygenacji w prognozowaniu hipoplazji płuc u płodów – doniesienie wstępne.

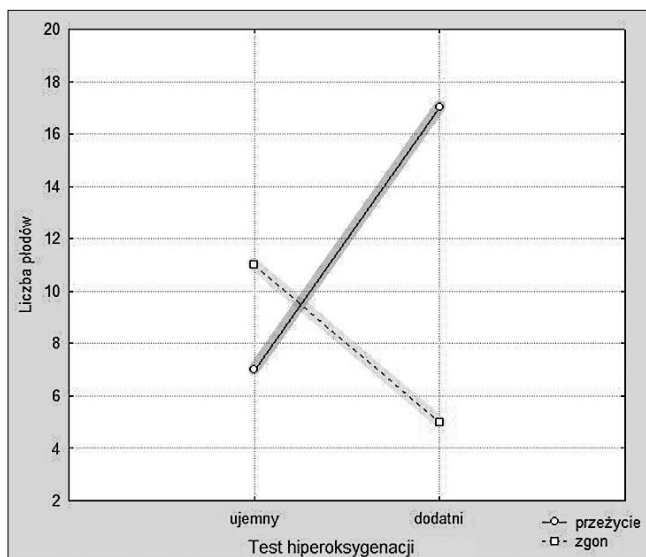
Tabela III. Charakterystyka płodów i losy noworodków z pozytywnym wynikiem testu hiperoksygenacji.

L.p.	Inicjały ciężarnej	Wskazania do wykonania testu u hiperoksygenacji u płodu	Wiek płodu w czasie testu hiperoksygenacji	Wiek płodowy w momencie porodu	Losy noworodka
1	D.I.	Wada serca (zwężenie zastawki aortalnej, restrykcyjny otwór owalny) kardiomegalia	35	37	Wypis do domu
2	G.U.	Obustronny hydrothorax (zabiegi wewnątrzmacicznego odbarczenia)	31	35	Wypis do domu
3	K.G.	Wada serca (zwężenie zastawki aortalnej), kardiomegalia	37	37	Wypis do domu (po zabiegu plastyki zastawki aortalnej w I d. ż.)
4	M.E.	Guz okolicy szyjnej	34	36	Wypis do domu po leczeniu chirurgicznym
5	R.E.	Wada układu kostnego, kardiomegalia względna	34	40	Zgon w 4 tyg. ż.
6	S.A.	Wrodzona przepuklina przeponowa lewostronna	39	39	Zgon w 2 d. ż
7	B.-K.Z.	Wada serca (atrezja zastawki t. płucnej, dysplazja zast. trójdzielnej), kardiomegalia	32	39	Zgon w 7 d. ż.
8	C.I.	Wada serca (transpozycja wielkich naczyń, ubytek przegrody międzykomorowej)	32	40	Wypis do domu
9	G.Z.	Wada serca (zwężenie zastawki aortalnej), kardiomegalia	35	38	Zgon (nadciśnienie płucne)
10	K.-K. A.	Wrodzona przepuklina przeponowa lewostronna	37	38	Wypis do domu (po zabiegu plastyki przepony)
11	K.-H.A.	Wada serca (dysplazja zastawki trójdzielnej), kardiomegalia	35	38	Wypis do domu
12	L.W.	Kardiomegalia przy prawidłowej budowie serca, podejrzenie przedwczesnego przemykania przewodu tętniczego	36	39	Wypis do domu
13	M.A.	Wada serca (podwójne odejście naczyń znad prawej komory, zwężenie zastawki t. płucnej), kardiomegalia	32	40	Wypis do domu
14	S.A.	Wrodzona przepuklina przeponowa lewostronna	35	39	Wypis do domu
15	B.O.	Guz jamy ustnej, kardiomegalia przy prawidłowej budowie serca	34	36	Wypis do domu po zabiegu chirurgicznym
16	C.M.	Guz serca, kardiomegalia	34	38	Wypis do domu
17	G.M.	Wada serca (zespół hipoplazji lewego serca), kardiomegalia	35	38	Wypis do domu
18	J.A.	Wada ukł. moczowego (zastawka cewki tylnej), małowodzie, kardiomegalia względna	31	32	Zgon w I d. ż.
19	J.-J. A.	Zwyrodnienie torbielowato-gruczolakowate płuc (CCAM) typ I/II	32	40	Wypis do domu w 7 d. ż.
20	K.M.	Wrodzona przepuklina przeponowa prawostronna	32	39	Wypis do domu
21	S.J.	Wada serca (zespół hipoplazji lewego serca), kardiomegalia	37	39	Wypis do domu
22	M.M.	Wada serca (podwójne odejście naczyń znad prawej komory, ubytek przegrody międzykomorowej), kardiomegalia	36	37	Wypis do domu





**Rycina 4.** Przepływy w tętnicach płucnych u tego samego płodu po 15 minutach hiperoksygenacji ciężarnej (średnie wartości: PI 3,83, Vmax 86cm/s) – nie wykazano reaktywności krążenia płucnego płodu na hiperoksygenację ciężarnej. Losy noworodka – zgon w I dobie życia.



**Rycina 5.** Analiza statystyczna wyników testu hiperoksygenacji w grupie płodów ze znanymi losami noworodków (n=40) (p=0,016, test dokładności Fishera).

Analiza statystyczna (test chi-kwadrat Pearsona) nie wykazała zależności wyniku testu hiperoksygenacji od rodzaju istniejącej anomalii. Wynik testu okazał się natomiast istotnym czynnikiem predykcyjnym przeżycia płodów – prawdopodobieństwo przeżycia płodów z dodatnim wynikiem testu było znamienne wyższe niż w grupie płodów z wynikiem ujemnym (p=0,016, test dokładności Fishera). (Rycina 5).

Czy w przypadku testu ujemnego istnieje szansa na poprawę stanu rozwoju płuc płodu przed terminem porodu pozostaje pytaniem do dalszych badań.

## Wnioski

Wstępna analiza ilościowych parametrów testu hiperoksygenacji u płodów w 3 tryestrze ciąży z przedstawionymi w pracy nieprawidłowościami diagnozowanymi prenatalnie wskazuje na przydatność tego testu do przewidywania możliwości przeżycia noworodków.

*Praca realizowana w ramach grantu KBN nr N N407 001335*

## Piśmiennictwo

1. Respondek-Liberska M, Papis A, Oszukowski P, [i wsp.]. Znaczenie badania echokardiograficznego w przepuklinie pępowinowej (Pp) u 83 płodów w materiale Zakładu Diagnostyki i Profilaktyki Wad Wrodzonych ICZMP i Uniwersytetu Medycznego w Łodzi w latach 1999-2006. *Ginekol Pol.* 2008, 79, 602-611.
2. Rasanen J, Wood D, Debbs R, [et al.]. Reactivity of the human fetal pulmonary circulation to maternal hyperoxygenation increases during the second half of pregnancy: a randomized study. *Circulation.* 1998, 97, 257-262.
3. Broth R, Wood D, Rasanen J, [et al.]. Prenatal prediction of lethal pulmonary hypoplasia: the hyperoxygenation test for pulmonary artery reactivity. *Am J Obstet Gynecol.* 2002, 187, 940-945.
4. Szawst A, Tian Z, McCann M, [et al.]. Vasoreactive response to maternal hyperoxygenation in the fetus with hypoplastic left heart syndrome. *Circ Cardiovasc Imaging.* 2010, 3, 172-178.
5. Done E, Allegaert K, Lewi P, [et al.]. Maternal hyperoxygenation test in fetuses undergoing FETO for severe isolated congenital diaphragmatic hernia. *Ultrasound Obstet Gynecol.* 2011, 37, 264-271.
6. Respondek-Liberska M. Niewydolność krążenia płodu w „Kardiologia prenatalna dla położników i kardiologów dziecięcych. Red. Respondek-Liberska M. Lublin: Czelej. 2006, 229-237.