

# Izolowany skręt jajowodu u nastolatki – opis przypadku

---

Isolated Fallopian tube torsion in a teenager – a case report

Zielińska Dorota, Rzepka-Górska Izabella

Katedra i Klinika Ginekologii Operacyjnej i Onkologii Ginekologicznej Dorosłych i Dziewcząt, Pomorski Uniwersytet Medyczny w Szczecinie, Polska

## Streszczenie

*Skręt przydatków należy do stanów nagłych w ginekologii. Zbyt późne rozpoznanie i leczenie prowadzi do utraty przydatków. Opisano przypadek pacjentki 14,5 letniej, u której skąpo objawowy przebieg schorzenia był przyczyną trudności diagnostycznych. Analiza kliniczna uwzględniła dane z współczesnej literatury dotyczące diagnostyki, różnicowania i leczenia skrętu przydatków.*

Słowa kluczowe: **guz / skręt przydatków / objawy /**

## Summary

*Adnexal torsion belongs to the group of urgent cases in gynecology. Early diagnosis and management can prevent the loss of an ovary and the Fallopian tube. The case of the 14.5 year old girl was described by the authors. The symptoms were moderate and caused diagnostics problems. During clinical assessment current literature knowledge, differentiation and treatment of the adnexa were taken into account.*

Key words: **tumor / adnexal torsion / symptoms /**

---

## Adres do korespondencji:

Izabella Rzepka-Górska  
Katedra i Klinika Ginekologii Operacyjnej i Onkologii Ginekologicznej Dorosłych i Dziewcząt, PUM  
Polska, 70-111 Szczecin, Powstańców Wielkopolskich 72  
tel.: 91-466-13-32  
fax: 91-466-13-34  
e-mail: lzGorska@sci.pum.szczecin.pl

Otrzymano: **04.06.2011**  
Zaakceptowano do druku: **14.11.2011**

## Wstęp

Skret przydatków jest jednym ze stanów nagłych w ginekologii, w których w porę podjęta interwencja chirurgiczna może uchronić przed nieodwracalnymi zmianami w przydatkach. Zwłoka prowadzi do niedokrwienia, martwicy i w konsekwencji utraty przydatków [1, 2]. W większości przypadków skrętowi ulegają jajniki zmienione przez guz, rzadko skręt dotyczy przydatków niezmiennych [1, 2]. Przebieg kliniczny zwykle nie budzi wątpliwości dominują ostre bóle brzucha, nudności, wymioty a w badaniu ginekologicznym bolesny guz miednicy mniejszej [1, 2]. Leczenie objawowe może zmienić obraz kliniczny, maskować skręt i utrudniać rozpoznanie. Problemem może być także różnicowanie skrętu ze zmianami czynnościowymi przydatków powstającymi na tle zaburzeń funkcjonowania osi podwzgórze-przysadka-jajnik. Zmiany czynnościowe (torbiele folikularne, lutealne) należą do najczęstszych guzów okresu pokwitania. W większości podlegają samoistnej involucji dlatego w przeciwieństwie do skrętu nie wymagają interwencji chirurgicznej. Zaniechanie operacji w przypadku zmian organicznych (skręt, nowotwór) jest błędem podobnie jak chirurgiczne leczenie bezobjawowych zmian czynnościowych.

## Cel pracy

Celem pracy jest podkreślenie znaczenia pierwszych, ostrych, często przemijających objawów podmiotowych w diagnostyce skrętu przydatków zwłaszcza przy niejednoznacznych wynikach badań dodatkowych.

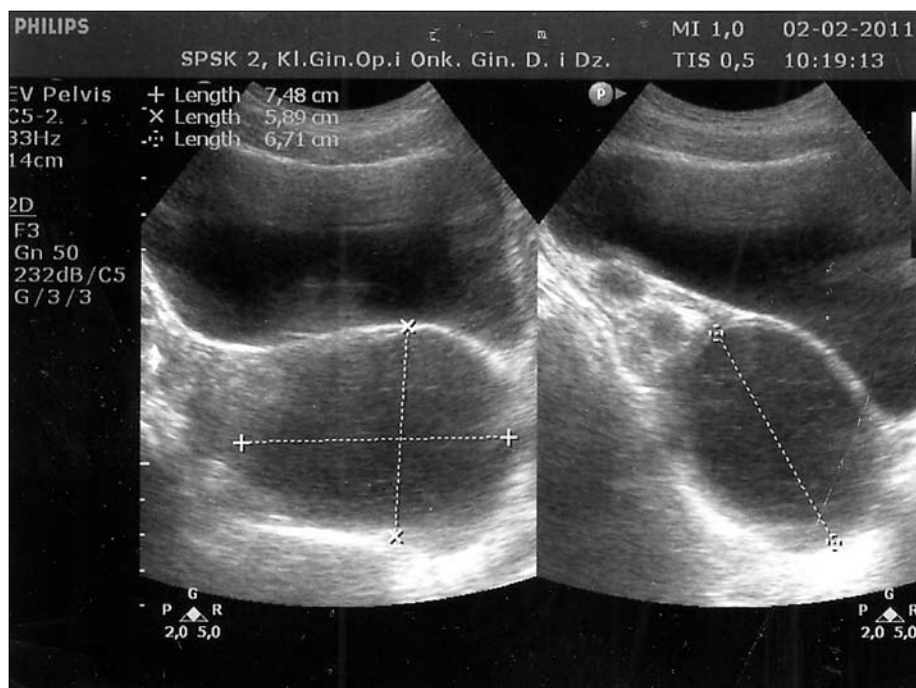
## Opis przypadku

Do Kliniki Ginekologii Operacyjnej przyjęto 14 letnią pacjentkę hospitalizowaną wcześniej na oddziałach chirurgicznym i ginekologicznym szpitala powiatowego.

Nastolatka zgłosiła się do chirurgicznej izby przyjęć z powodu silnych dolegliwości bólowych podbrzusza promieniujących do lewej kończyny dolnej, nudności i wymiotów. W wykonanym badaniu ultrasonograficznym jamy brzusznej stwierdzono torbielowatą zmianę w przydatkach lewych co było powodem przekazania pacjentki na oddział ginekologiczny. Po trzech dniach hospitalizacji, leczenia objawowego dziewczynkę przekazano do kliniki ginekologii. W chwili przyjęcia do kliniki pacjentka była w stanie ogólnym dobrym, dolegliwości bólowe były nieznaczne a nudności i wymioty ustąpiły całkowicie. Dziewczynka dotychczas nie chorowała, miesiączkowała od 12 roku życia, a ostatnie krwawienie wystąpiło o czasie - na dwa tygodnie przed pojawieniem się bólów brzucha.

W badaniu przedmiotowym stwierdzono: stan ogólny dobry, parametry życiowe – temperatura, tętno, ciśnienie krwi – prawidłowe. Fizykalnie brzuch miękki, niebolesny, bez objawów otrzewnowych. Badanie rektalne wykazało macicę typu dziewczęcego, przydatki prawe wolne, w rzucie przydatków lewych cystytczny, niebolesny opór śr. 5 cm mogący odpowiadać zmienionemu jajnikowi. Ultrasonograficzna ocena narządów miednicy mniejszej potwierdziła obecność hipoechogennej, nieunaczynionej zmiany o wymiarach 63x66mm w rzucie przydatków lewych oraz prawidłowej wielkości i struktury macicę i przydatki prawe. (Rycina 1).

Badanie markerów nowotworowych ujawniło podwyższone wyjściowe stężenie CA125 – 69,3U/ml, przy prawidłowych stężeniach AFP i CA 19-9. Powtórne oznaczenie CA125 wykazało spadek poziomu do wartości mieszczących się w zakresie normy – 30,71U/ml. Leukocytoza obniżyła się z wartości 11,8 przy przyjęciu na oddział chirurgiczny do 7,6 po przekazaniu na ginekologię. Stwierdzono niewielką niedokrwistość i przyspieszone ob-26, bez odchyień w badaniach biochemicznych i parametrach układu krzepnięcia.



Rycina 1. Skręt jajowodu obraz ultrasonograficzny.

Decyzję o laparoskopii podjęto z uwagi ostry początek choroby, szczegółowy wywiad przeoczony w pierwszym etapie diagnostyki. Laparoscopia wykazała: izolowany skręt, obrzęk, martwicę jajowodu lewego, liczne zrosty w obrębie miednicy mniejszej, prawidłową wielkość i strukturę obu jajników oraz niezmienną makroskopowo macicę i jajowód prawy. Wykonano częściową elektroresekcję jajowodu lewego. Wynik badania histopatologicznego *haematosalinx* z ogniskami martwicy.

## Dyskusja

Skręt przydatków należy do stanów nagłych w ginekologii, w których zwłoka w rozpoznaniu prowadzi do utraty przydatków [1, 2].

Wywiad jest elementem badania lekarskiego pozwalającym na właściwe ukierunkowanie diagnozy i podjęcie decyzji o laparoskopii – zabiegu umożliwiającego rozpoznanie i leczenie skrętu przydatków [3, 4].

W opisanym przypadku silne bóle brzucha, nudności, wymioty miały charakter krótkotrwały ustąpiły po zastosowaniu leków przeciwbólowych, przeciwwymiotnych. Włączenie leczenia objawowego spowodowało cofnięcie się objawów klinicznych i maskowało objawy skrętu przydatków.

Decyzję o laparoskopii podjęto w oparciu o pogłębiony wywiad, mimo ustąpienia dolegliwości bólowych, podejrzenia na podstawie badania ultrasonograficznego zmiany czynnościowej oraz normalizacji stężenia CA 125 i leukocytozy. Niejasny obraz kliniczny przesądził o laparoskopii. Zabieg potwierdził izolowany skręt jajowodu - rzadką patologię, której wczesne rozpoznanie choć trudne daje szansę na uratowanie przydatków. Z uwagi na zaawansowane zmiany makroskopowe, wykonano częściową elektroresekcję jajowodu.

Wynik badania histopatologicznego potwierdził martwicę. Decyzja o zakresie operacji uzależniona jest od stopnia niedokrwienia tkanek. Możliwe są zabiegi zachowawcze w sytuacji gdy próba detorsji przywraca ukrwienie [7]. Brak reperfuzy krwi, obecność ognisk nekrozy zmuszają do resekcji martwiczo zmienionych tkanek. Wg Boukaidi [8] zbyt często późne rozpoznanie skrętu jajowodu prowadzi do salpingektomii, co ma niekorzystny wpływ na płodność młodych pacjentek. Wg Oelsnera i wsp. [7] u 93% pacjentek zabieg zachowawczy przywrócił prawidłową funkcję jajników, mimo pewnych, widocznych cech niedokrwienia. Wcześniej podjęta próba detorsji skręconych przydatków daje szansę powrotu ukrwienia i chroni przed adnexektomią. Laparoscopia ze względu na korzyści – mniejsze ryzyko krwawienia i zrostów, skrócenie czasu hospitalizacji, szybsza rekonwalescencja – ma przewagę nad laparotomią i jest metodą rekomendowaną u dzieci nawet w przypadku dużych zmian w przydatkach. Kitporntheranunt i wsp. opisał przypadek laparoskopowego oszczędzającego leczenia obuustronnego skrętu przydatków zmienionych w duże, torbielowate guzy u 11 letniej dziewczynki [9]. Wycięcie torbieli, detorsja przydatków przywróciły ukrwienie i prawidłową funkcję jajników. W przypadkach powtarzających się incydentów skrętu skuteczną metodą prewencji może być transpozycja przydatków.

Badania dodatkowe mogą przyspieszyć ostateczną diagnozę co ma znaczenie dla odwracalności zmian w przydatkach, jednak nie zawsze w sposób jednoznaczny określają charakter zmiany. Ultrasonografia miednicy mniejszej wykazała cystytczną zmianę w przydatkach budzącą podejrzenie torbieli lutealnej.

Cechy budowy w obrazie usg (cienkościenna, jednorodna, nieunaczyniona zmiana) wykluczały wprawdzie onkologiczne podłoże zmiany ale nie pozwalały na pewne zróżnicowanie jej charakteru (czynnościowa, organiczna) i pochodzenia (jajnik, jajowód). RMI miednicy mniejszej oraz ultrasonografia 3D z oceną przepływów naczyniowych są badaniami pozwalającymi na bardziej jednoznaczną ocenę i rozpoznanie skrętu przydatków [2, 5].

Oznaczenie poziomu glikoproteiny CA125 jest pomocne w różnicowaniu schorzeń narządu rodowego. Wysokie stężenia współlistnieją z nowotworami jajników, endometriozą, skrętem lub zapaleniem przydatków [6]. Zmianom czynnościowym nie towarzyszy wzrost markera. Obniżenie stężenia białka CA125 (69,3U/ml) do wartości prawidłowych (30,71U/ml) wykluczało podłoże nowotworowe, jednak wysokie stężenie wyjściowe świadczyło o patologii i przeczyło czynnościowemu charakterowi.

Skręt przydatków należy do stanów, w których poprawa diagnostyki daje szansę na operacje zachowawcze co ma wpływ na płodność i jest szczególnie ważne w przypadku młodych pacjentek. Wnikliwy wywiad – najprostszy i konieczny element badania lekarskiego – może przesądzić o sposobie postępowania w sytuacjach wątpliwych zwiększając szansę na podjęcie we właściwym czasie skutecznej interwencji chirurgicznej.

## Piśmiennictwo

1. Wong S, Suen S, Lao T, Chung K. Isolated fallopian tube torsion: a series of six cases. *Acta Obstet Gynecol Scand.* 2010, 89, 1354-1356.
2. Hiei K, Takagi H, Matsunami K, Imai A. Ovarian torsion; early diagnosis by MRI to prevent irreversible damage. *Clin Exp Obstet Gynecol.* 2010, 37, 233-234.
3. Phillips K, Fino ME, Kump L, [et al.]. Chronic isolated fallopian tube torsion. *Fertil Steril.* 2009, 92, 394.
4. Broach A, Mansuria S, Sanfilippo J. Pediatric and adolescent gynecologic laparoscopy. *Clin Obstet Gynecol.* 2009, 52, 380-389.
5. Nizar K, Deutsch M, Filmer S, [et al.]. Doppler studies of the ovarian venous blood flow in the diagnosis of adnexal torsion. *J Clin Ultrasound.* 2009, 37, 436-439.
6. Mc Carthy J, Ericson K, Smith Y, Quint E. Premenarchal ovarian torsion and elevated CA-125. *J Pediatr Adolesc Gynecol.* 2010, 23, 47-50.
7. Oelsner G, Cohen S, Soriano D, [et al.]. Minimal surgery for the twisted ischaemic adnexa can preserve ovarian function. *Hum Reprod.* 2003, 18, 2599-2602.
8. Boukaidi S, Delotte J, Steyaert H, [et al.]. Thirteen cases of isolated tubal torsions associated with hydrosalpinx in children and adolescents, proposal for conservative management: retrospective review and literature survey. *J Pediatr Surg.* 2011, 46, 1425-1431.
9. Kitporntheranunt M, Wong J, Siow A. Entangled bilateral adnexal torsion in a premenarchal girl: a laparoscopic approach. *Singapore Med J.* 2011, 52, 124-127.