

P R A C E K A Z U I S T Y C Z N E
położnictwo

Laparoskopowe leczenie ciąży ektopowej w bliźnie po cięciu cesarskim

Laparoscopic management of an ectopic pregnancy in a previous caesarean section scar

Spychała Przemysław, Nowakowski Błażej

SZOZ nad Matką i Dzieckiem w Poznaniu, Oddział Ginekologiczno-Położniczy, Poznań

Streszczenie

Zagnieżdżenie jaja płodowego w bliźnie po cięciu cesarskim jest najrzadszą postacią ciąży ektopowej. W anglojęzycznej literaturze do 2007 roku znajduje się 70 przypadków, z tego tylko trzy dotyczą leczenia laparoskopowego.

W niniejszym artykule opisujemy przypadek 25 letniej pacjentki przyjętej do naszego szpitala z powodu obfitego krwawienia z pochwy. W przebiegu badań klinicznych i ultrasonograficznych rozpoznano niepękniętą, sześciotygodniową ciążę, zagnieżdżoną w bliźnie po cięciu cesarskim. W planie leczenia uwzględniono dwa etapy. Po trzech dniach po podaniu 80mg Methotrexatu usunięto ciążę operacyjnie, metodą laparoskopową. Leczenie endoskopowe pozwala na osiągnięcie pełnego sukcesu terapeutycznego i zachowania płodności pacjentki.

Słowa kluczowe: **cięża ektopowa / blizna po cięciu cesarskim / laparoscopia /**

Abstract

Pregnancy in a caesarean section scar is the rarest form of an ectopic pregnancy. English language literature up to 2007 reports only about 70 cases, including three cases treated laparoscopically.

A 25-year-old woman in the sixth week of pregnancy was admitted to our hospital due to profuse vaginal bleeding. During clinical and ultrasound tests, an unruptured ectopic pregnancy of 6 gestational weeks was found in the caesarean section scar. The treatment plan included two phases. Three days after a Methotrexate injection (80mg), the pregnancy was removed laparoscopically. Laparoscopy enabled a successful treatment of the unruptured ectopic pregnancy in a previous caesarean scar and made it possible to preserve the reproductive capability of the patient.

Key words: **ectopic pregnancy / cesarean section scar / laparoscopy /**

Adres do korespondencji:

Przemysław Spychała
SZOZ nad Matką i Dzieckiem w Poznaniu, Oddział Ginekologiczno-Położniczy
ul. Jarochońskiego 18, Poznań
tel.: 606 13 13 58
e-mail: spychala@echostar.pl

Otrzymano: 19.09.2011
Zaakceptowano do druku: 15.07.2012

Spychała P, Nowakowski B. *Laparoskopowe leczenie ciąży ektopowej w bliźnie po cięciu cesarskim.*

Wstęp

Zagnieżdżenie jaja płodowego w bliźnie po cięciu cesarskim jest najrzadszą postacią ciąży ektopowej [1].

W komputerowej, medycznej bazie MEDLINE oraz angielskiej literaturze od 1966 znajduje się 67 przypadków z tego większa część pochodzi z ostatnich dwudziestu lat. Wzrost ilości ciąż o tej lokalizacji w ostatnich latach tłumaczy się systematycznym zwiększeniem ilości wykonywanych cięć cesarskich na świecie [2].

Każdy przypadek tej postaci ciąży niesie za sobą wysokie ryzyko pęknięcia macicy. Podstawą uzyskania dobrego indeksu terapii tj. skutecznego usunięcia nieprawidłowo ułożonej ciąży a jednocześnie zachowania funkcji narządu jest wczesna diagnostyka i odpowiednie leczenie. Przedstawiamy przypadek pacjentki z ciążą ektopową w bliźnie po uprzednim cięciu cesarskim, w którym dzięki wczesnej diagnostyce ultrasonograficznej i zastosowaniu leczenia laparoskopowego udało się zachować macicę i płodność oraz uniknąć powikłań.

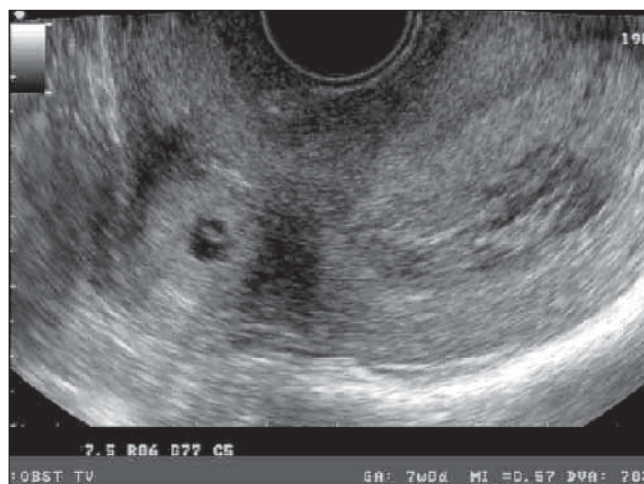
Opis przypadku

Pacjentka lat 25 w 6 tygodniu drugiej ciąży zgłosiła się do szpitala z powodu krwawienia z dróg rodnych. W wywiadzie 2 lata wcześniej wykonano niepowikłane cięcie cesarskie z powodu niepostępującego porodu, innych operacji nie przechodziła, bez wywiadu chorobowego. W badaniu ginekologicznym stwierdzono średniej obfitości krwawienie z macicy, prawidłowo badalny tyłozgięty trzon macicy, bolesny przy poruszaniu, przydatki palpacyjnie bez oporów patologicznych, niebolesne.

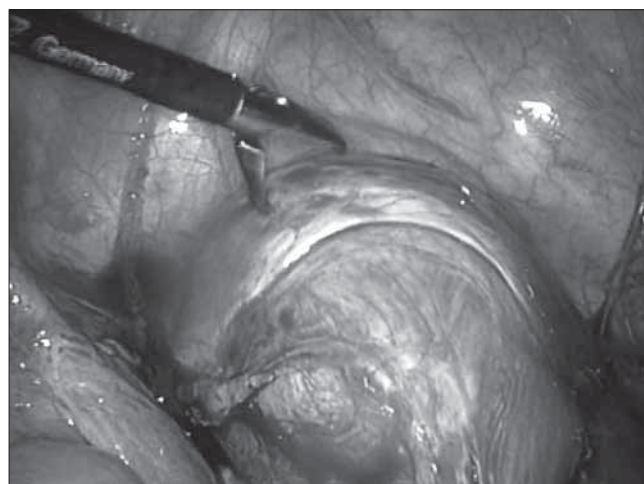
W badaniu USG stwierdzono tyłozgięty trzon macicy z poszerzoną jamą macicy wypełnioną skrzepami krwi. W okolicy cieśni, na przedniej ścianie macicy w bliźnie po cięciu cesarskim uwidocznił się pęcherzyk ciąży z echem zarodka i widoczną czynnością serca (zdjęcie 1) odpowiadający 6 tygodniowi ciąży, który nie kontaktował się z kanałem szyjki macicy. Jajniki prawidłowe. Innych nieprawidłowości w miednicy mniejszej nie stwierdzono.

Wykonano badania laboratoryjne (β -HCG – 3200mIU/ml, prawidłowa morfologia i rozmaz krwi). Biorąc pod uwagę dane z badań klinicznych oraz USG zdecydowano o dwuetapowym leczeniu. W pierwszym etapie postanowiono o podaniu domięśniowym Methotrexatu w dawce 80mg celem uzyskania obumarcia. Na drugi dzień po podaniu, poziom β -HCG wynosił 2000mIU/ml. W kontrolnym badaniu USG stwierdzono wyraźne cechy obumarcia ciąży – zarodek był niewidoczny a pęcherzyk wypełniały hiperechogenne masy. Płynu w jamie otrzewnowej nie stwierdzono. Stan pacjentki dobry. Zakwalifikowano do drugiego etapu leczenia. W czwarty dzień hospitalizacji i trzeci dzień po podaniu Methotrexatu wykonano laparoskopię.

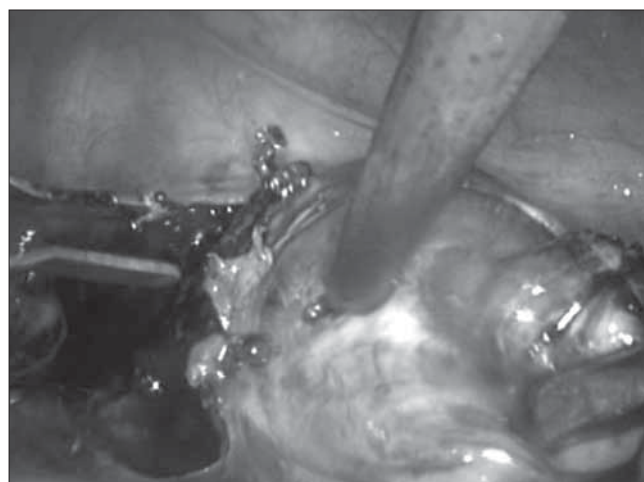
W znieczuleniu ogólnym dotchawiczym w pozycji Trendelenburga, nakłuto jamę brzuszną igłą Veresa i dwutlenkiem węgla wytworzono *pneumoperitoneum* do wartości ciśnienia 15mm Hg. Wprowadzono laparoskop w okolicy pępka oraz trzy 5mm trokary w podbrzuszu. Macica tyłozgięta, powiększona, w okolicy cieśni na przedniej ścianie sine wypuklenie średnicy 5cm w miejscu blizny po cięciu cesarskim odpowiadające ciąży ektopowej. Przydatki morfologicznie bez zmian patologicznych, wolne od zrostów. Płynu w jamie otrzewnowej nie stwierdzono. (Zdjęcie 2).



Zdjęcie 1. Ultrasonografia przezpochwowa uwidacznia nieprawidłową lokalizację jaja płodowego w bliźnie po cięciu cesarskim. Widoczny zarodek z czynnością serca.

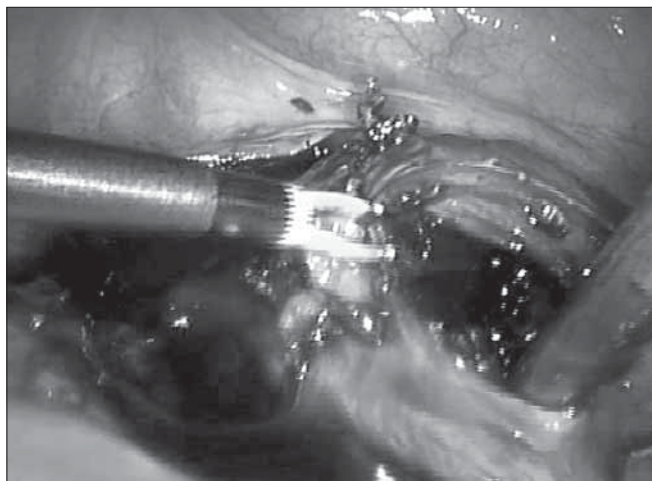


Zdjęcie 2. 1 wypuklenie macicy w bliźnie po c. c.

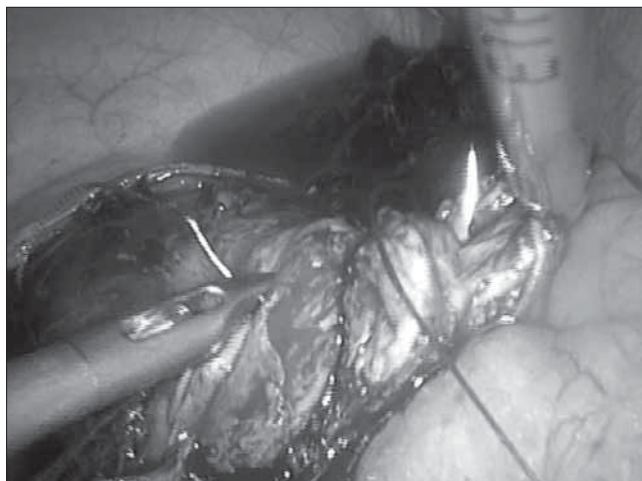


Zdjęcie 3. Nacięcie poprzeczne macicy na szczycie wypuklenia.

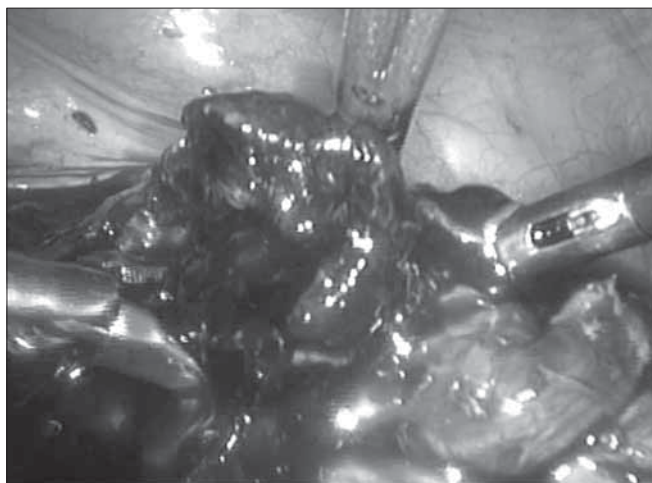
Spychała P, Nowakowski B. *Laparoskopowe leczenie ciąży ektopowej w bliźnie po cięciu cesarskim.*



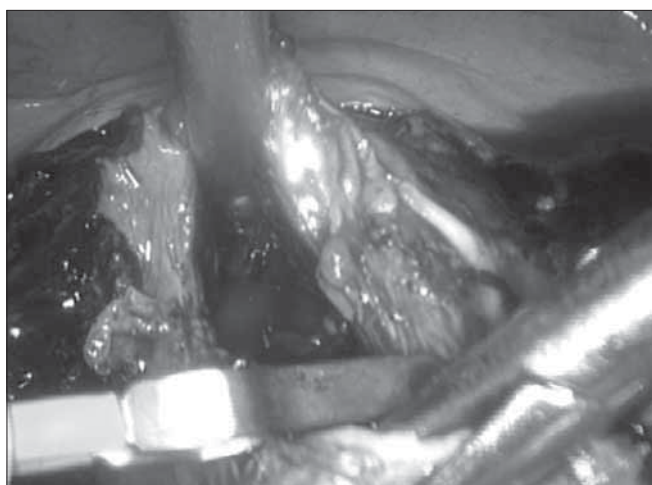
Zdjęcie 4. Ewakuacja jaja płodowego.



Zdjęcie 7. Zeszycie ściany macicy szwem wchłanianym.



Zdjęcie 5. Ewakuacja jaja płodowego.



Zdjęcie 6. Łoża po ewakuacji jaja płodowego.

Usunięto pojedyncze zrosty sieci z otrzewną celem uzyskania pola operacyjnego. Zsunięto pęcherz moczowy, nacięto poprzecznie macicę na szczycie uwypuklenia. (Zdjęcie 3).

Ewakuowano krwisto ciemne tkanki odpowiadające elementom jaja płodowego i skrzepom krwi. (Zdjęcie 4 i 5).

Hemostaza koagulacją bipolarną. (Zdjęcie 6).

Następnie zeszyto ścianę macicy szwem wchłanianym, ciągłym 2-0. (Zdjęcie 7).

Usunięto tkanki i skrzepy z jamy brzusznej, wykonano płukanie jamy brzusznej. Czas operacji ok. 60 min. Utrata krwi ok. 50ml. Stan ogólny pacjentki po operacji dobry. Przebieg pooperacyjny bez powikłań. Badanie histopatologiczne potwierdziło obecność elementów jaja płodowego w przekazanym materiale operacyjnym. W drugiej dobie pooperacyjnej poziom β -HCG wynosił 408mIU/ml – zwolniono pacjentkę do domu w stanie ogólnym dobrym.

Dziesięć miesięcy później pacjentka zaszła w prawidłową ciążę, która uległa poronieniu w pierwszym trymestrze. W następnym roku ponowna ciąża, donoszona, zakończona operacją cięcia cesarskiego.

Dyskusja

Ciąża ektopowa w bliźnie po cięciu cesarskim niesie ze sobą wysokie ryzyko pęknięcia macicy i znacznego krwawienia stanowiąc bezpośrednie zagrożenie życia pacjentki.

Z powodu rzadkości występowania tej postaci oraz zróżnicowanych obrazów klinicznych w zależności od trwania ciąży, nie ustalono dotychczas jednolitego standardu postępowania w leczeniu.

Przyczyny powstawania takiej postaci ciąży ektopowej nie są do końca znane. Za najbardziej wiarygodne podaje się powstanie mikroskopijnych dróg ułatwiających implantację do mięśnia macicy w bliźnie po cięciu cesarskim w przebiegu adenomiozy lub po wykonanym wyłyżeczkowaniu jamy macicy [3, 4].

Część opisywanych w literaturze przypadków było rozpoznawanych i leczonych w czasie poniżej pięciu lat od poprzedniego cięcia cesarskiego, co sugerowałoby, jako czynnik ryzyka, niekompletne gojenie się rany w mięśniu macicy [5, 6].

Spychała P, Nowakowski B. *Laparoskopowe leczenie ciąży ektopowej w bliźnie po cięciu cesarskim.*

Ponadto, wydaje się, że dodatkowym czynnikiem predysponującym do implantacji w bliźnie jest nieprawidłowe zeszyście mięśnia macicy z wywinięciem doczesnej do blizny podczas cięcia cesarskiego oraz nacięcie w granicach trzonu macicy. Prawdopodobnie te dwa ostatnie czynniki decydują o tym, że nie powstaje ciąża szyjkowa a implantacja przekracza barierę doczesnową i wnika do blizny.

Diagnostyka różnicowa ciąży w bliźnie i w szyjce macicy obejmuje przede wszystkim badanie ultrasonograficzne przezpochwowe.

Kryteria zostały dokładnie ustalone: pusta lub wypełniona skrzepami krwi jama macicy, pusty kanał szyjki macicy, umiejscowienie pęcherzyka ciążowego na przedniej ścianie cieśni macicy oraz brak echa mięśniówki macicy oddzielającej pęcherz moczowy od pęcherzyka ciążowego – to ostatnie kryterium pozwala ostatecznie różnicować z ciążą szyjkową [7].

Wczesna diagnostyka umożliwia wdrożenie odpowiedniego leczenia zachowawczego lub operacyjnego oraz uniknięcie pęknięcia macicy i niekontrolowanego krwawienia. Pierwszy przypadek ciąży w bliźnie po cięciu cesarskim opisany został w 1978 roku [8], w którym wykonano laparotomię i wycięto macicę. W następnych latach podjęto próby zachowawczego leczenia operacyjnego w laparotomii-nacinano i zszywano macicę w miejscu zagnieżdżenia [9, 10]. Stało się to możliwe dzięki rozwojowi nowoczesnej ultrasonografii, która umożliwiła podjęcie terapii przed wystąpieniem objawów. Wczesna diagnostyka umożliwiła również zastosowanie leczenia zachowawczego Methotrexatem podawanym doustnie w dawce 50mg/m² [11], w powtarzanych dawkach 1mg/kg.m.c. [12] lub podawanym w bezpośrednich iniekcjach do jaja płodowego pod kontrolą USG [13, 14]. Skutecznym lekiem w takich iniekcjach okazał się również KCl [15, 16].

Wnioskując z literatury, wydaje się jednak, że postępowanie zachowawcze niesie ze sobą zwiększone ryzyko niepowodzeń [17] pod postacią pęknięcia macicy i wykonania ratunkowej laparotomii mogącej skończyć się wycięciem macicy [2]. Poziomy β -HCG obniżają się powoli, co powoduje, że pacjentka wymaga wielotygodniowej obserwacji klinicznej, ultrasonograficznej oraz laboratoryjnej.

W 1999 Lee przeprowadził pierwszą operację laparoskopową ciąży w bliźnie po cięciu cesarskim [7]. Do 2007 roku w literaturze anglojęzycznej pojawiły się jeszcze trzy doniesienia dotyczące tego sposobu leczenia [18, 19, 20].

Leczenie operacyjne a zwłaszcza endoskopowe, daje możliwość jednoczasowego, całkowitego usunięcia jaja płodowego oraz naprawę defektu ściany macicy. Endoskopia skraca ponadto okres pooperacyjny oraz pobyt pacjentki w szpitalu, co znacznie obniża koszty leczenia. Laparoscopia może stać się w przyszłości standardem postępowania leczniczego tego typu ciąży ektopowej.

W opisanym przez nas przypadku podano Methotrexat celem przygotowania do ostatecznego leczenia operacyjnego. Uważamy, że postępowanie to, zwiększa skuteczność operacyjną, zwłaszcza przy wysokich poziomach β -HCG i widocznej czynności serca zarodka.

Wnioski

1. Ciąża w bliźnie po uprzednim cięciu cesarskim jest stanem bezpośredniego zagrożenia życia pacjentki. Tylko wczesna diagnostyka i odpowiednie leczenie daje szansę na sukces terapeutyczny.
2. Aktualnie brak jest jednolitego standardu leczenia tego typu ciąży ektopowej.
3. Laparoscopia daje możliwość całkowitego usunięcia ektopowego jaja płodowego wraz z naprawą defektu ściany macicy, co przy jednoczesnych korzyściach ekonomicznych i możliwości utrzymania płodności pacjentki, może stanowić najskuteczniejszą metodę leczenia.
4. Przedoperacyjne podanie Methotrexatu zmniejsza ryzyko powikłań.

Piśmiennictwo

1. Scaletta T, Kaplan B. Ectopic pregnancy. *N Engl J Med.* 1994, 330, 713-714.
2. Weimin W, Wenqing L. Effect of early pregnancy on a previous lower segment cesarean section scar. *Int J Gynecol Obstet.* 2002, 77, 201-207.
3. Fylstra D. Ectopic pregnancy within a cesarean scar: a review. *Obstet Gynecol Surv.* 2002, 57, 537-543.
4. Van de Meerseche M, Verdonk P, Jacquemyn Y, [et al.]. Cervical pregnancy: three case report and review of literature. *Hum Reprod.* 1995, 10, 1850-1855.
5. Huang K, Lee C, Wang C, [et al.]. Pregnancy in a previous cesarean section scar: case report. *Chengde Yi Xue Za Zhi.* 1998, 21, 323-327.
6. Marcus S, Cheng E, Goff B. Extrauterine pregnancy resulting from early uterine rupture. *Obstet Gynecol.* 1999, 94, 804-805.
7. Lee C, Wang C, Chao A, [et al.]. Laparoscopic management of an ectopic pregnancy in a previous cesarean section scar. *Hum Reprod.* 1999, 14, 1234-1234.
8. Larsen J, Solomon M. Pregnancy in a uterine scar sacculus-an unusual case of postabortal haemorrhage. A case report. *S Afr Med J.* 1978, 28, 142-143.
9. Neiger R, Weldon K, Means N. Intramural pregnancy in a cesarean section scar. A case report. *J Reprod Med.* 1998, 43, 999-1001.
10. Vial Y, Petignat P, Hohlfield P. Pregnancy in a cesarean scar. *Ultrasound Obstet Gynecol.* 2000, 16, 592-593.
11. Ravhon A, Ben-Chetri A, Rabinowitz R, [et al.]. Successful methotrexate treatment of a viable pregnancy within a thin uterine scar. *Br J Obstet Gynecol.* 1997, 104, 628-629.
12. Shufaro Y, Nadjari M. Implantation of a gestational sac in acesarean section scar. *Fertil Steril.* 2001, 75, 1217.
13. Godin P, Bassil S, Donnez J. An ectopic pregnancy developing in a previous cesarian scar. *Fertil Steril.* 1997, 67, 398-400.
14. Nawroth F, Foth D, Wilhelm L, [et al.]. Conservative treatment of ectopic pregnancy in a cesarean section scar with methotrexate: a case report. *Eur J Obstet Gynecol Reprod Biol.* 2001, 99, 135-137.
15. Godin P, Bassil S, Donnez J. An ectopic pregnancy developing in a previous cesarian section scar. *Fertil Steril.* 1997, 67, 398-400.
16. Polak G, Stachowicz N, Morawska D, Kotarski J. Treatment of cervical pregnancy with systemic methotrexate and KCl solution injection into the gestational sac – case report and review of literature. *Ginekol Pol.* 2011, 82, 386-389.
17. Lai Y, Lee J, Lee C, [et al.]. An ectopic pregnancy embedded in the myometrium of a previous cesarean section scar. *Acta Obstet Gynecol Scand.* 1995, 74, 573-576.
18. Fylstra D, Pound-Chang T, Miller M. Ectopic pregnancy within a cesarean delivery scar: a case report. *Am J Obstet Gynecol.* 2002, 187, 302-304.
19. Wang Y, Su T, Chen H. Laparoscopic management of an ectopic pregnancy in a lower segment cesarean section scar: a review and case report. *J Minim Invasive Gynecol.* 2005, 1, 73-79.
20. Wang Y, Su T, Chen H. Operative laparoscopy for unruptured ectopic pregnancy in a cesarean scar. *BJOG.* 2006, 113, 1035-1038.