

Ultrasonograficzna ocena mięśnia dźwigacza odbytu u kobiet z wysiłkowym nietrzymaniem moczu

Sonographic evaluation of the levator ani muscle in women with stress urinary incontinence

Stachowicz Norbert¹, Stachowicz Sylwia², Smoleń Agata³,
Morawska Dorota¹, Kotarski Jan¹

¹ I Katedra i Klinika Ginekologii Onkologicznej i Ginekologii UM w Lublinie, Polska

² Katedra i Klinika Neurologii UM, Lublin, Polska

³ Zakład Matematyki i Biostatystyki Medycznej UM w Lublinie, Polska

Streszczenie

Cel pracy: Celem naszej pracy była ocena powierzchni i wymiarów ramion mięśnia dźwigacza odbytu (MDO) przy zastosowaniu 3D USG u kobiet z wysiłkowym nietrzymaniem moczu (WNM) bez współistniejącego obniżenia narządu płciowego.

Materiał i metody: Badania 3D USG wykonano sondą przezwargową aparatu GE Kretz Voluson 730 u 50 kobiet ze zdiagnozowanym WNM i 50 zdrowych kobiet. Oceniono statykę narządu płciowego w skali POPQ. W płaszczyźnie czołowej oceniano grubość i pole powierzchni ramion MDO.

Wyniki: Stwierdzono istotne statystycznie różnice średnich wartości pól powierzchni między grupą z WNM, a grupą kontrolną ($p < 0,05$), odpowiednio: $8,54 \pm 1,62 \text{ cm}^2$ i $10,57 \pm 1,29 \text{ cm}^2$ ($p < 0,000001$) oraz grubości ramion, które wynosiły odpowiednio: lewe: $8,72 \pm 0,64 \text{ mm}$ i $10,85 \pm 0,89 \text{ mm}$ ($p < 0,000001$) i prawe: $8,85 \pm 0,67 \text{ mm}$ i $10,89 \pm 0,87 \text{ mm}$ ($p < 0,000001$).

Wnioski: Istnieją różnice dotyczące zarówno grubości ramion jak i pól powierzchni mięśni dźwigaczy odbytu u pacjentek z wysiłkowym nietrzymaniem moczu i bez zaburzeń statyki w porównaniu do grupy zdrowych kobiet. Obserwowane różnice mogą mieć implikacje kliniczne w fizjoterapii mięśni dna miednicy u kobiet bez zaburzeń statyki.

Key words: **dno miednicy / nietrzymanie moczu / trójwymiarowa ultrasonografia /
mięsień dźwigacz odbytu /**

Adres do korespondencji:

Norbert Stachowicz

I Katedra i Klinika Ginekologii Onkologicznej i Ginekologii UM

ul. Staszica 16, 20-081 Lublin, Polska

tel.: 81 5327847

e-mail: ginonkol@umlub.pl

Otrzymano: 20.04.2012

Zaakceptowano do druku: 10.08.2012

Stachowicz N, et al. Ultrasonograficzna ocena mięśnia dźwigacza odbytu u kobiet z wysiłkowym nietrzymaniem moczu.

Abstract

Three-dimensional sonography has been used for about 15 years, not only to examine the female genital organs, but also the lower urinary tract and pelvic floor. Three-dimensional sonography offers more information than traditional two-dimensional sonography, allowing for a dynamic representation of the examined structures and observation at any angle necessary. Translabial sonography is the best way of a sonographic examination of the lower urinary tract, because it does not affect the mutual relationship of any parts in the lower pelvic area, contrary to the transrectal or transvaginal probes. In order to establish proper treatment of the urinary incontinence symptoms, not only a functional examination of the lower urinary tract, but also a very accurate assessment of the statics of the female genital organs and pelvic floor need to be performed.

Background: The aim of the study was to rate the area and diameters of the limbs of the levator ani muscle using a three-dimensional (3D) translabial sonography in women with stress urinary incontinence without the female genital tract prolapse.

Material and methods: The study group included 100 patients who were examined with the GE Kretz Voluson 730 (GE, Austria), equipped with 6-9 MHz translabial probe. The first group with stress urinary incontinence consisted of 50 women (mean age 56.22 (\pm 10.43) years) and the second group included 50 women without symptoms (mean age 49.40 (\pm 13.22) years). All cases of urinary stress incontinence in the first group were confirmed by means of a urodynamic examination. Women in both groups had similar body weight (kilograms), mean (\pm SD): 26.88 (\pm 2.02) and 26.20 (\pm 4.14), respectively. Menopausal status in both groups was not statistically significant and amounted to 7.21 (\pm 8.71) in the group of women with stress urinary incontinence and 4.70 (\pm 6.32) in the group without symptoms. Mean (\pm SD) number of deliveries was significantly higher in the group of women with stress urinary incontinence than in the control group (2.40 (\pm 1.03) and 1.56 (\pm 1.34), respectively). In all cases 3D coronal view of the pelvic diaphragm was obtained and the area and thickness of limbs of the levator ani muscle were measured. All women had about 200 ml urine in the bladder.

Results: The results are presented as means \pm SD. Mean measurements of this area in both groups were 8.54 \pm 1.62 cm² and 10.57 \pm 1.29 cm², respectively. Mean thickness of the limbs in the groups were: 8.72 \pm 0.64mm and 10.85 \pm 0.89mm on the left side and 8.85 \pm 0.67mm and 10.89 \pm 0.87mm on right side, respectively. The differences between both groups in all measurements were statistically significant (p <0.001).

Conclusions: There are some differences involving measurements of the thickness and the area of the limbs of the levator ani muscle in women with and without stress urinary incontinence and without the genital tract prolapse in both groups. The observed differences could have implications in physiotherapy of the pelvic floor muscles in women without statics abnormalities.

Słowa kluczowe: **pelvic floor / urinary incontinence / three-dimensional ultrasound / muscle levator ani /**

Ultrasonografia trójwymiarowa (3D USG) wykorzystywana jest od ponad 15 lat nie tylko w diagnostyce obrazowej narządów miednicy mniejszej, ale również w ocenie dolnego odcinka układu moczowego i dna miednicy, dostarczając więcej danych niż tradycyjne metody obrazowania, takie jak USG 2D, RTG [1, 2, 3, 4, 5].

Pozwala ona na uzyskanie tzw. obrazowania dynamicznego oraz ocenę struktur anatomicznych pod dowolnym kątem, uzyskując najlepszą płaszczyznę, co zapewnia dokładniejsze pomiary zwłaszcza objętości badanych brył, poprzez ich precyzyjniejsze odwzorowanie [2]. Nietrzymanie moczu (NM) występuje zależnie od populacji u 30 do 50% kobiet. Patomechanizm powstawania wysiłkowego i nagłego NM jest różny [5, 6, 7, 8]. Aby mogło być wdrożone prawidłowe postępowanie terapeutyczne oprócz szczegółowej diagnostyki czynnościowej dolnego odcinka układu moczowego (badanie urodynamiczne), konieczna jest dokładna ocena statyki narządów oraz dna miednicy [2, 8]. Prawidłowe funkcjonowanie mięśnia dźwigacza odbytu stanowi znaczącą rolę w patogenezie powstawania NM [9]. Mięsień ten w przedniej swojej części rozgałęzia się na dwa symetryczne ramiona, które mogą być oceniane w badaniu ultrasonograficznym w opcji trójwymiarowej [5, 10, 11].

Cel pracy

Celem naszej pracy była ocena powierzchni i wymiarów ramion dźwigacza odbytu u kobiet z NM bez współistniejącego obniżenia narządu płciowego.

Materiał i metody

Badaniami objęto 100 kobiet z regionu lubelskiego, u których wykonano badanie ultrasonograficzne sondą przezwargową. Do grupy kobiet z WNM zakwalifikowano 50 pacjentek skierowanych do I Katedry i Kliniki Ginekologii Onkologicznej i Ginekologii UM w Lublinie z WNM, potwierdzonym badaniem urodynamicznym. Do grupy kontrolnej zakwalifikowano 50 losowo wybranych, zdrowych kobiet zgłaszających się do Poradni Przyklinicznej celem badań profilaktycznych.

Charakterystykę analizowanych grup z uwzględnieniem wieku, BMI, liczby porodów oraz czasu, który upłynął od ostatniej miesiączki przedstawiono w tabeli I.

U wszystkich badanych kobiet nie stwierdzono obniżenia narządu płciowego (wg skali POPQ – stopień O). Wszystkie badane pacjentki rodziły i miały wykonywaną w czasie porodu episiotomię prawostronną. Wykonano 3D USG przezwargowe sondą 6-9 MHz aparatu GE Kretz Voluson 730 [5, 9], mierząc

Stachowicz N, et al. Ultrasonograficzna ocena mięśnia dźwigacza odbytu u kobiet z wysiłkowym nietrzymaniem moczu.

w płaszczyźnie czołowej powierzchni oraz grubość ramion mięśnia dźwigacza odbytu. (Rycina 1).

Podczas badania pacjentki miały wypełniony pęcherz moczowy średnio około 200ml moczu. Wartości analizowanych statystycznie parametrów scharakteryzowano przy pomocy średniej arytmetycznej i odchylenia standardowego. Do porównania obu grup użyto test U Manna-Whitneya ze względu na skośny rozkład i niejednorodne wariancje oceniane przy pomocy testu W Shapiro Wilka i F Fischera. Przyjęto 5% błąd wnioskowania.

Wyniki

Przeanalizowano wyniki pomiarów grubości i powierzchni ramion MDO u kobiet zdrowych i pacjentek z WNM. Grubość lewego i prawego ramienia mięśnia dźwigacza oraz ich powierzchnię mierzone w spoczynku. Uzyskane wyniki przedstawiono w tabeli II.

Na podstawie przeprowadzonej analizy stwierdzono istotne statystycznie różnice między grupą kontrolną i z WNM w wartościach średnich grubości lewego i prawego ramienia MDO u pacjentek ($p < 0,05$). Niższe wartości grubości i powierzchni ramion MDO stwierdzono w grupie kobiet z WNM w porównaniu do grupy kontrolnej. Graficzną prezentację uzyskanych wyników przedstawiają ryciny 2, 3, 4.

Dyskusja

Prawidłowe rozpoznanie przyczyny NM ma podstawowe znaczenie w wyborze skutecznej terapii. Badanie urodynamiczne pozostaje nadal najbardziej wiarygodną metodą diagnostyczną, jednak w około 10% nie pozwala na dokładne rozpoznanie jego rodzaju [3]. W pracy zastosowano trójwymiarową ultrasonografię jako metodę dla oceny biometrycznych parametrów ramion mięśnia dźwigacza. Pomiary grubości ramion mięśnia oraz jego powierzchni w płaszczyźnie czołowej jest według Dietza mało powtarzalne, co nie potwierdziło się w naszym badaniu [12].

W niniejszej pracy stwierdzono, że pacjentki bez NM mają większą grubość i powierzchnię ramion mięśnia dźwigacza niż kobiety z WNM. Dietz HP i wsp. doszedł do podobnych wniosków i tłumaczył je wpływem porodów oraz masą dzieci urodzonych drogą naturalną [13].

Wyniki naszych badań nie potwierdzają istotnej statystycznie zależności między liczbą porodów, a wymiarami ramion mięśnia dźwigacza. Przeprowadzone w tej pracy badania podobnie jak innych autorów, dostarczają dowodów potwierdzających tezę, że mięsień dźwigacz odbytu ma istotne znaczenie w prawidłowym trzymaniu moczu [12, 14, 15]. Sądzić należy, że raczej zmiany stosunków anatomicznych, niż anomalie morfologiczne mięśnia dna miednicy wpływają na wystąpienie WNM [16, 17].

Tabela I. Dane demograficzne grup kontrolnej (N=50) i z wysiłkowym nietrzymania moczu (N=50).

Parametr	Grupa	Średnia	Odch. stand.	Me	25 percentyl – 75 percentyl	Zakres	Analiza statystyczna
wiek (lata)	Kontrolna	49,40	13,22	50,0	40,0 – 59,0	20,0 – 71,0	Z=-2,19 p=0,028*
	WNM	56,22	10,43	53,50	49,0 – 63,0	31,0 – 80,0	
BMI	Kontrolna	26,20	4,14	25,99	23,79 – 28,63	18,73 – 35,05	Z=-1,38 p=0,17
	WNM	26,88	2,02	27,18	25,51 – 28,65	22,30 – 30,83	
Liczba porodów	Kontrolna	1,56	1,34	1,50	1,0 – 2,0	0 – 7	Z=-3,64 p=0,0003*
	WNM	2,40	1,03	2,00	2,0 – 3,0	0,0 – 7,0	
OM	Kontrolna	4,70	6,32	0,60	0,1 – 8,0	0,10 – 21,0	Z=-1,54 p=0,12
	WNM	7,21	8,71	3,00	0,1 – 11,0	0,1 – 30,0	

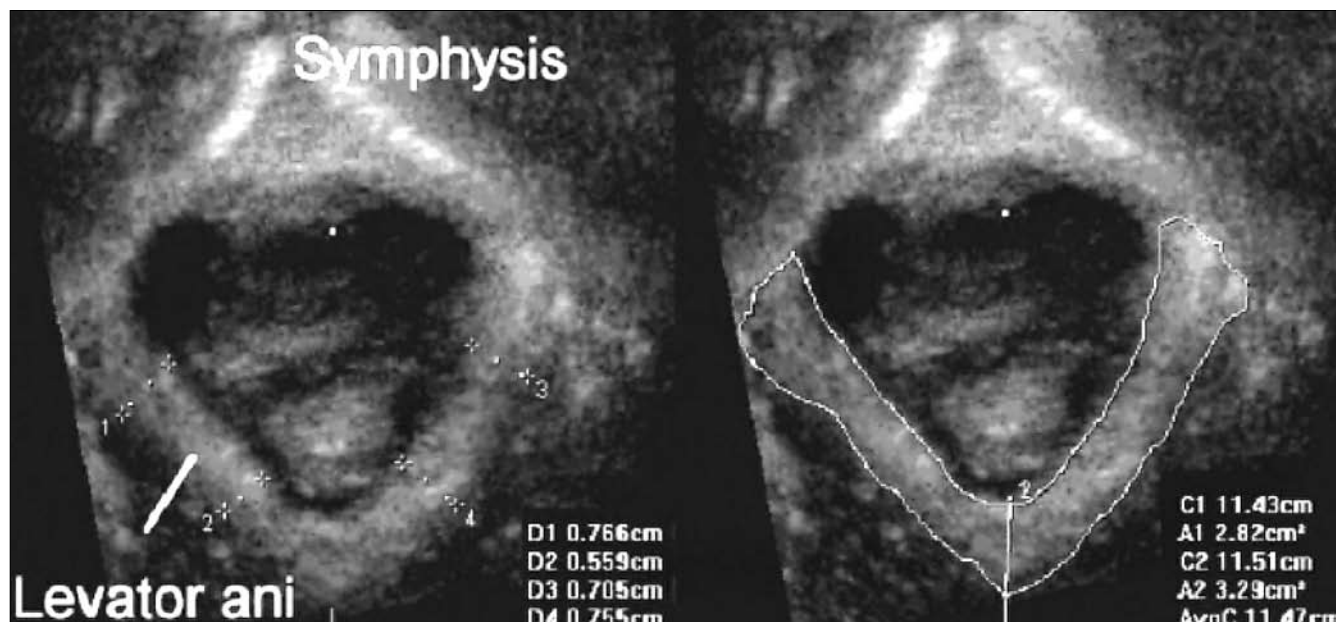
* różnica istotna statystycznie

Tabela II. Porównanie wartości wymiarów ramion mięśni dźwigacza odbytu u kobiet w grupie kontrolnej i z WNM.

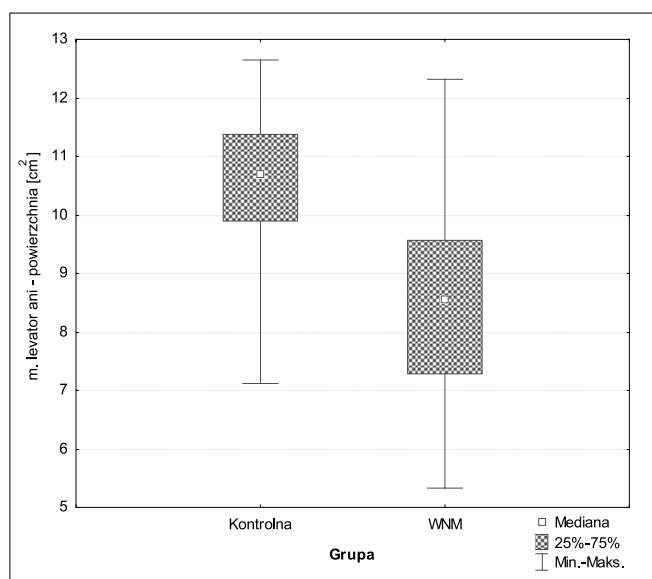
Levator ani grubość	Grupa	Średnia	Odch. stand.	Me	25 percentyl – 75 percentyl	Zakres	Analiza statystyczna
Powierzchnia obu ramion cm ²	Kontrolna	10,57	1,29	10,68	9,89 – 11,38	7,12 – 12,65	Z=5,78 p<0,000001*
	WNM	8,54	1,62	8,56	7,29 – 9,57	5,32 – 12,31	
lewe ramię grubość (mm)	Kontrolna	10,85	0,89	10,9	10,5 – 11,2	8,32 – 14,7	Z=8,19 p<0,000001*
	WNM	8,72	0,64	8,63	8,36 – 9,25	6,84 – 9,9	
prawe ramię grubość (mm)	Kontrolna	10,89	0,87	11,0	10,5 – 11,3	8,01 – 14,7	Z=8,13 p<0,000001*
	WNM	8,85	0,67	8,75	8,41 – 9,3	6,79 – 10,2	

* różnica istotna statystycznie

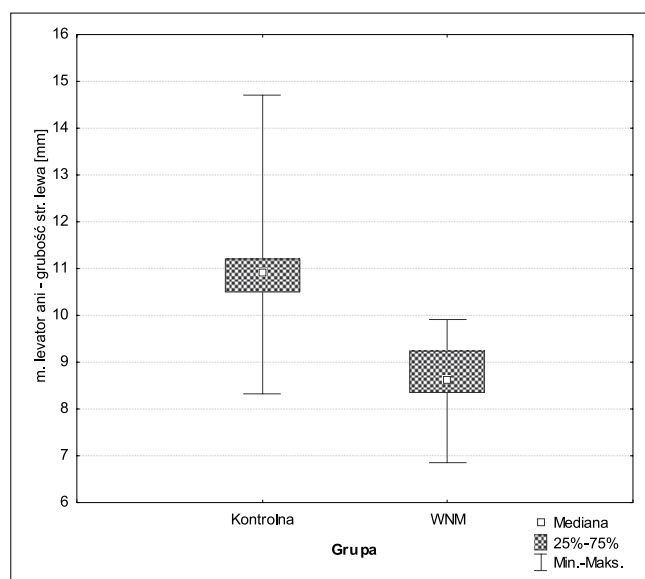
Stachowicz N, et al. Ultrasonograficzna ocena mięśnia dźwigacza odbytu u kobiet z wysiłkowym nietrzymaniem moczu.



Rycina 1. Przykład pomiaru grubości (strona lewa) i powierzchni (strona prawa) ramion mięśnia dźwigacza odbytu.



Rycina 2. Porównanie wartości powierzchni ramion mięśni dźwigaczy odbytu w grupach kontrolnej i z WNM.



Rycina 3. Porównanie wartości grubości lewego ramienia mięśnia dźwigacza odbytu w grupach kontrolnej i z WNM.

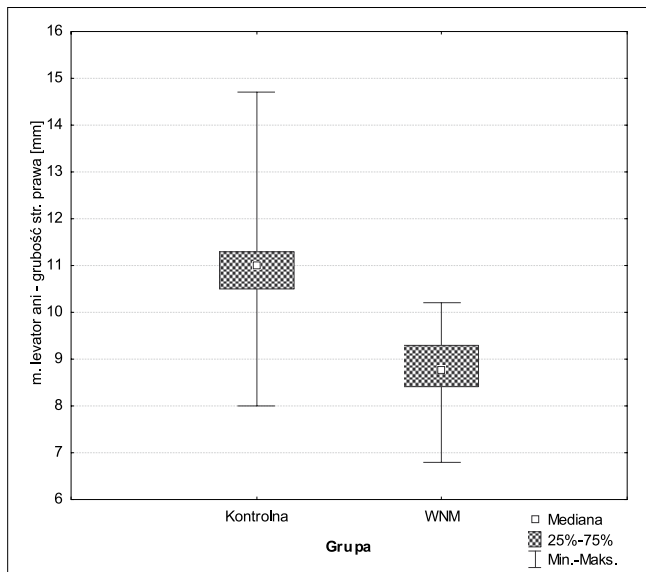
Uzyskanie dodatkowej płaszczyzny czołowej w badaniu 3D w stosunku do USG 2D pozwala na lepszą ocenę struktur przepony miednicy mniejszej u kobiet [2]. Shek i Dietz zastosowali 3D USG w ocenie budowy dna miednicy, jednak w swoim doniesieniu analizowali zmiany u kobiet w wieku od 18 do 24 lat, bez objawów nietrzymania moczu [9].

Podobnie jak wymienieni wyżej autorzy stwierdziliśmy, że 3D USG wykonywane przekroczeniowo może być przydatne w diagnostyce wybranych funkcji dna miednicy. Stwierdzono również, tak jak Pretorius i wsp., że 3D USG jest przydatne w ocenie anatomii dna miednicy, a w nozologicznie homogennej

grupie pacjentek niemających zaburzeń statyki narządu płciowego, lecz prezentujących patologiczne objawy wysiłkowego nietrzymania moczu, istnieją różnice powierzchni i grubości MDO w stosunku do grupy kobiet zdrowych [18].

U kobiet ze stwierdzonym NM bez klinicznych cech obniżenia narządu płciowego oraz z ultrasonograficznie potwierdzonymi zmniejszonymi wymiarami ramion MDO należałoby zmienić algorytm postępowania i w pierwszej kolejności zastosować fizykoterapię, gdzie skuteczność ćwiczeń mięśni Koegla wynosi około 40%. [19]

Stachowicz N, et al. Ultrasonograficzna ocena mięśnia dźwigacza odbytu u kobiet z wysiłkowym nietrzymaniem moczu.



Rycina 4. Porównanie wartości grubości prawego ramienia mięśnia dźwigacza odbytu w grupach kontrolnej i z WNM.

11. Strohbehn K, Ellis J, Strohbehn J, deLancey J. Magnetic resonance imaging of the levator ani with anatomic correlation. *Obstet Gynecol.* 1996, 87, 277-285.
12. Dietz H, Shek K, Clarke B. Biometry of the pubovisceral muscle and levator hiatus by three-dimensional pelvic floor ultrasound. *Ultrasound Obstet Gynecol.* 2005, 25, 580-585.
13. Dietz H, Steensma A. Dimensions of the levator hiatus in symptomatic women. *Ultrasound Obstet Gynecol.* 2005, 26, 369-370.
14. DeLancey J. Anatomy. In: Textbook of female urology and urogynaecology. Ed. Cordozo L, Staskin D. London, UK: Isis Medical Media. 2001, 112-120.
15. Stachowicz N, Stachowicz S, Maciejczyk-Pencuła M, [i wsp.]. Ocena powierzchni wrót dźwigacza u kobiet z nietrzymaniem moczu przy zastosowaniu trójwymiarowej ultrasonografii (3D USG) – doniesienie wstępne. *Family Medicine & Primary Care Review.* 2006, 8, 1256-1258.
16. Tunn R, DeLancey J, Howard D, [et al.]. Anatomic variations in the levator ani muscle, endopelvic fascia, and urethra in nulliparas evaluated by magnetic resonance imaging. *Am J Obstet Gynecol.* 2003, 188, 116-121.
17. Tunn R, Goldammer K, Gauruder-Burmester A, [et al.]. Pathogenesis of urethral funneling in women with stress urinary incontinence assessed by introital ultrasound. *Ultrasound Obstet Gynecol.* 2005, 26, 287-292.
18. Pretorius D, Guaderrama N, Liu J, [et al.]. Measurement of muscles of anal canal using 3D ultrasound. *Ultrasound Obstet Gynecol.* 2005, 26, 370.
19. Hay-Smith E, Bo Berghmans L, Hendriks H, [et al.]. Pelvic floor muscle training for urinary incontinence in women. *Cochrane Database Syst Rev.* 2008, (3), CD001407.

Wnioski

Istnieją różnice dotyczące zarówno grubości ramion jak i pól powierzchni mięśni dźwigaczy odbytu u pacjentek z wysiłkowym nietrzymaniem moczu i bez zaburzeń statyki w porównaniu do grupy zdrowych kobiet.

Obserwowane różnice mogą mieć implikacje kliniczne w fizjoterapii mięśni dna miednicy u kobiet bez zaburzeń statyki.

Piśmiennictwo

1. Jurkovic D. Three-dimensional ultrasound in gynecology: a critical evaluation. *Ultrasound Obstet Gynecol.* 2002, 19, 109-117.
2. Stachowicz N, Daniłoś J, Czekierdowski A, [i wsp.]. Trójwymiarowa ultrasonografia - możliwości jej zastosowania w ocenie tylnego kąta cewkowo-pęcherzowego u kobiet z nietrzymaniem moczu. *Urol Pol.* 2003, 56, 59-61.
3. Sudol-Szopińska I, Cendrowski K, Jakubowski W, [i wsp.]. Możliwości trójwymiarowej endosonografii w ocenie dolnych dróg moczowych u kobiet z nietrzymaniem moczu. *Gin Prakt.* 2002, 2, 11-16.
4. Umek W, Obermair A, Stutterecker D, [et al.]. Three-dimensional ultrasound of the female urethra: comparing transvaginal and transrectal scanning. *Ultrasound Obstet Gynecol.* 2001, 17, 425-430.
5. Stachowicz N, Czekierdowski A, Smoleń A, [i wsp.]. Zastosowanie trójwymiarowej ultrasonografii w pomiarach wrót dźwigacza u kobiet z nietrzymaniem moczu. *Ultrason Gin Pol.* 2005, 1, 55-57.
6. Konon H, Kisiel A, Oszukowski P. Retrospektywna ocena efektów leczenia operacyjnego dróg brzusznej i pochwowa wysiłkowego nietrzymania moczu. *Gin Prakt.* 2001, 7, 89-91.
7. Toozs-Hobson P, Khullar V, Cardozo L. Three-dimensional ultrasound: a novel technique for investigating the urethral sphincter in the third trimester of pregnancy. *Ultrasound Obstet Gynecol.* 2001, 17, 421-424.
8. Radziszewski P, Baranowski W, Nowak-Markwitz W, [i wsp.]. Expert panel recommendations on therapeutic and diagnostic management of urinary incontinence and overactive bladder in women. *Ginekol Pol.* 2010, 81, 789-793.
9. Shek K, Dietz H. Biometry of the puborectalis muscle and hiatus by 3D pelvic floor ultrasound. *Neurology Urodynamics.* 2004, 23, 577-578.
10. Reicher M, Łasiński W. Dno miednicy – stosunki ogólne. W: Anatomia Człowieka. red. Bochenek A, Reicher M. *PZWL.* 1992, tom 2, 687-691.