

# Uszkodzenie pęcherza moczowego w trakcie operacji slingowej w leczeniu nietrzymania moczu – przegląd literatury i opis przypadku

Bladder injury during sling operation in the treatment of SUI  
– review of literature and case report

Gałczyński Krzysztof<sup>1</sup>, Futyma Konrad<sup>1</sup>, Bar Krzysztof<sup>2</sup>, Rechberger Tomasz<sup>1</sup>

<sup>1</sup> II Katedra i Klinika Ginekologii Operacyjnej Uniwersytetu Medycznego w Lublinie, Polska

<sup>2</sup> Katedra i Klinika Urologii i Onkologii Urologicznej Uniwersytetu Medycznego w Lublinie, Polska

## Streszczenie

**Wstęp:** Zabiegi slingowe wykonywane są w celu leczenia wysiłkowego nietrzymania moczu (WNM) od ponad 15 lat. Ze względu na ich skuteczność, bezpieczeństwo oraz małą inwazyjność stały się w ostatnich latach złotym standardem w leczeniu tego schorzenia. Szacuje się, że około 4 % kobiet poddanych operacjom z powodu WNM podczas ich życia. Jak w przypadku każdej interwencji chirurgicznej podczas ich wykonywania mogą pojawić się komplikacje i powikłania, wśród których jednym z najczęstszych jest uszkodzenie pęcherza moczowego.

**Cel pracy:** Celem pracy jest analiza przypadku wystąpienia powikłań po operacji slingowej wykonanej z powodu nietrzymania moczu, oraz ich wpływu na dalsze postępowanie terapeutyczne.

**Materiał i metody:** Analiza dokumentacji medycznej pacjentki leczonej w II Klinice Ginekologii Operacyjnej Uniwersytetu Medycznego w Lublinie. Ocena danych z piśmiennictwa dotyczących leczenia operacyjnego nietrzymania moczu oraz powikłań w oparciu o artykuły zamieszczone w bazie Medline.

**Wnioski:** Uszkodzenie pęcherza wykryte śródoperacyjnie i odpowiednio zaopatrzone nie powoduje odległych konsekwencji dla zdrowia pacjentki. Przeoczone lub nieprawidłowo leczone może doprowadzić do powstania nieprawidłowego połączenia pomiędzy światłem pęcherza moczowego i pochwą, czyli przetoki pęcherzowo-pochwowej. W przypadku pacjentek u których po zabiegu utrzymują się objawy dyzuryczne, stały wyciek moczu, krwiomocz, nawracające infekcje układu moczowego, lub przewlekłe dolegliwości bólowe zlokalizowane w miednicy mniejszej należy brać pod uwagę możliwość istnienia niezdiagnozowanego uszkodzenia pęcherza. Diagnostyka i leczenie przetoki pęcherzowo-pochwowej jest to proces długotrwały, dość skomplikowany i uciążliwy dla pacjentki zdecydowanie pogarszający jej jakość życia.

Słowa kluczowe: **uszkodzenie pęcherza / powikłania / operacje slingowe /  
/ wysiłkowe nietrzymanie moczu /**

## Adres do korespondencji:

Krzysztof Gałczyński  
II Katedra i Klinika Ginekologii, Uniwersytet Medyczny w Lublinie, SPSK 4  
Polska, 20-954 Lublin, ul. Jaczewskiego 8,  
tel. +48 81 72 44 686;  
e-mail: rechberg@yahoo.com

Otrzymano: 24.01.2012  
Zaakceptowano do druku: 20.09.2012

Galczyński K, et al. Uszkodzenie pęcherza moczowego w trakcie operacji slingowej w leczeniu nietrzymania moczu – przegląd literatury i opis przypadku.

## Abstract

**Introduction:** Sling operations have been performed for over 15 years. In recent years these operations have become the gold standard in the treatment of stress urinary incontinence (SUI) due to their efficacy, safety and low invasiveness. Approximately 4% of women will undergo a surgery for SUI in the course of their life. As with any surgical intervention, there may be some technical problems, as well as intra- and postoperative complications, the most common of which is bladder injury. Other complications encountered during mid-urethral slings procedures include bleeding (retropubic or vaginal hematomas), urethral perforation, urinary tract infections, postoperative vaginal or urethral erosions, bowel perforation, chronic pelvic pain, wound infection, nerve injury, transient and persistent voiding dysfunction such as de novo urgency, incomplete bladder emptying or urinary retention. Below we present a case of a patient with diagnosed vesicovaginal fistula after sling operation (TVT-tension-free vaginal tape). Upon admission the patient reported dysuria, persistent urinary leakage and abnormal, abundant vaginal discharge.

**Objectives:** Case report and review of literature concerning surgical treatment of stress urinary incontinence and its complications.

**Materials and Methods:** Analysis of medical documentation of the patient treated at the Second Department of Gynecology, Medical University of Lublin. Review of abstracts or papers in the Medline database related to surgical treatment of urinary incontinence and its complications.

**Conclusions:** Bladder perforation is one of the most common complications of the retropubic approach for MUS placement. The presence of mesh within the bladder may arise from direct bladder perforation or from subsequent erosion of the sling. Such lesions do not cause any serious health consequences for patients on condition they are detected intraoperatively and appropriately repaired, but when unrecognized, they results in the development of considerable symptoms and negatively influence the quality of patient life. Improperly treated, it can lead to development of an abnormal communication between the urinary bladder and the anterior wall of the vagina - vesicovaginal fistula. We should suspect unrecognized bladder injury in case of patients with any persistent voiding symptoms after a sling procedure such as long lasting dysuria, persistent urinary leakage, hematuria, recurrent infections, chronic pain and voiding difficulties. Diagnosis and treatment of vesicovaginal fistula is long lasting and difficult for the patient and the surgeon. Fūth-Mayo operation is an effective treatment method for the majority of vesicovaginal fistulas. During this operation we suture all layers of fistula separately (bladder, perivesical fascia and vaginal wall). Although with this operation we solve one problem, the patient still might suffer from recurrent SUI. Alternative methods of treatment which can be offered to patients after unsuccessful SUI operation are periurethral injections with bulking agents or electrical stimulation of the pelvic floor muscles. Both methods are effective in the therapy of recurrent SUI. In our case periurethral injection of Bulkamid® did not provide a total cure. Therefore, we completed the treatment with electrical stimulation of the pelvic floor muscles using patient-controlled electrodes placed in the vagina to stimulate muscles with current frequency of 50 Hz, amperage between 0-60 mA and duration of 250 μs. This procedure produced a series of changes in the stimulated area and enabled to cure the incontinence.

Key words: **bladder injury / complications / sling operations / urinary incontinence /**

## Wstęp

W ostatnich latach mamy do czynienia z dynamicznym rozwojem nowych technik operacyjnego leczenia wysiłkowego nietrzymania moczu (WNM). Szacuje się, że około 4% kobiet zostanie poddanych operacjom z powodu WNM podczas ich życia [1]. W porównaniu z klasycznymi metodami są one mniej inwazyjne, bezpieczniejsze i pozwalają na skrócenie czasu hospitalizacji, a przy tym charakteryzują się znacznie wyższą skutecznością oraz krótszą krzywą uczenia [2].

Jak w przypadku każdej interwencji chirurgicznej podczas jej wykonywania mogą pojawić się komplikacje i powikłania. Mają one różny charakter, czas trwania i przebieg, mogą stanowić bezpośrednie zagrożenie dla życia pacjentki, obniżyć jego jakość, wydłużać hospitalizację. Rozpoczynając leczenie operacyjne WNM oraz decydując o wyborze metody lekarz powinien być świadomy potencjalnych powikłań oraz dołożyć wszelkich starań w celu ich wyeliminowania.

## Cel pracy

Celem pracy jest analiza przypadku wystąpienia powikłań po operacji slingowej wykonanej z powodu WNM, oraz ich wpływu na dalsze postępowanie terapeutyczne.

## Materiał i metody

Analiza dokumentacji medycznej pacjentki leczonej w II Klinice Ginekologii Operacyjnej Uniwersytetu Medycznego w Lublinie oraz ocena danych z piśmiennictwa dotyczących leczenia operacyjnego WNM oraz powikłań w oparciu o artykuły zamieszczone w bazie Medline.

## Opis przypadku

Pacjentka 50 letnia, od dwóch lat z objawami nietrzymania moczu została zakwalifikowana do leczenia operacyjnego w oddziale ginekologii jednego ze szpitali wojewódzkich. Podczas zabiegu zakładania taśmy pod środkowy odcinek cewki moczowej (TVT) doszło do uszkodzenia ściany pęcherza moczowego. Pęcherz zeszyto i odstąpiono od wprowadzenia taśmy polipro-

Galczyński K, et al. Uszkodzenie pęcherza moczowego w trakcie operacji slingowej w leczeniu nietrzymania moczu – przegląd literatury i opis przypadku.

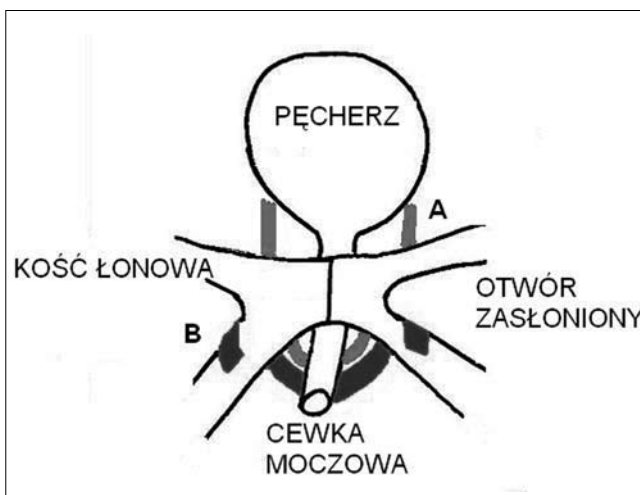
pylenowej. Po 11 dniach pacjentka została wypisana do domu z cewnikiem w pęcherzu moczowym z zaleceniem utrzymania go przez 14 kolejnych dni. Po usunięciu cewnika u chorej występowało cały czas nietrzymanie moczu o większym nasileniu, dodatkowo objawy dyzuryczne, oraz plamienie i upławy z pochwy. Po 3 miesiącach od operacji pacjentka hospitalizowana w oddziale urologii, gdzie wykryto obecność przetoki pęcherzowo-pochwowej. Po kolejnych dwóch miesiącach chora przyjęta do II Kliniki Ginekologii UM w Lublinie w celu przeprowadzenia leczenia operacyjnego. Wykonano cystoskopię i operację przetoki metodą Fūth-Mayo [3]. Pacjentka została wypisana do domu po 7 dniach w stanie ogólnym dobrym. Objawy nietrzymania moczu uległy zmniejszeniu jednak utrzymywały się nadal. W wykonanym po miesiącu badaniu urodynamicznym stwierdzono mieszaną postać nietrzymania moczu. Chorą zakwalifikowano do zabiegu ostrzyknięcia zwieracza cewki moczowej Bulkamidem®, który wykonano po 2 miesiącach od zamknięcia przetoki. Bulkamid jest to żel poliakrylamidowany wstrzykiwany w znieczuleniu miejscowym pod kontrolą cystoskopu do śluzówki cewki moczowej o udowodnionej skuteczności i bezpieczeństwie w leczeniu WNM i postaci mieszanej NM u kobiet [4, 5]. U chorej utrzymywało się nadal nietrzymanie moczu, z przewagą komponenty wysiłkowej, co potwierdziło wykonane ponownie badanie urodynamiczne. Ze względu na liczne zabiegi w przeszłości podjęto decyzję o leczeniu zachowawczym z wykorzystaniem elektrostymulacji mięśni dna miednicy. Do terapii użyto urządzenia Syntie® niemieckiej firmy TIC Medizintechnik. W opisywanym przypadku zastosowano stymulację elektrodą dopochwową impulsami o częstotliwości 50Hz, czasie trwania 250µs oraz natężeniu regulowanym samodzielnie przez pacjentkę w zakresie od 0 do 60mA, przez 20 minut dziennie. Po zakończeniu terapii uzyskano praktycznie całkowite wyleczenie – objawy WNM pojawiają się sporadycznie.

Na fotografiach poszczególne etapy zamknięcia przetoki pęcherzowo-pochwowej z wykorzystaniem metody Fūth-Mayo [3]. podczas operacji opisywanej pacjentki (Fot. 1-4).

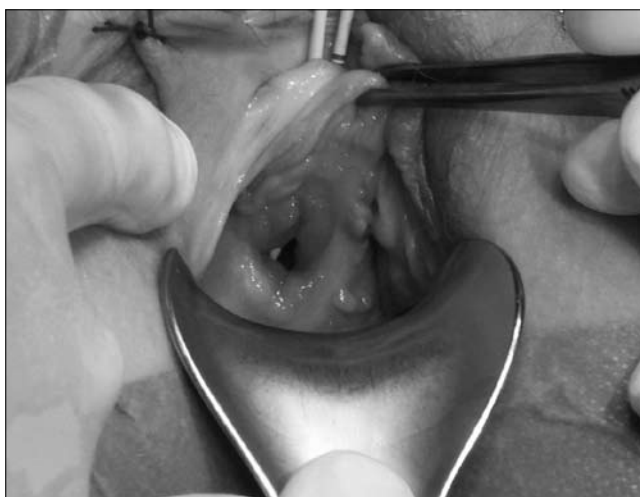
## Dyskusja

W świetle dostępnych badań jedynie kolposuspensja sposobem Burcha oraz zabiegi slingowe przeprowadzane drogą załonową lub przezzałonową są chirurgicznym postępowaniem z wyboru u chorych dotkniętych WNM i mieszaną formą nietrzymania moczu z przewagą komponenty wysiłkowej [2]. Skuteczność, bezpieczeństwo i prostota wykonania zabiegów slingowych uczyniły je najczęściej wykonywanymi operacjami korygującymi te schorzenia [2, 6]. Wspomniane zabiegi mogą być wykonane z dostępu przez przestrzeń załonową (TVT – tension free vaginal tape) lub przez otwory zasłonięte (TOT – transobturator tape). (Rycina 1). Oba zabiegi charakteryzują się podobną skutecznością, różnią natomiast częstością występowania powikłań [7-9].

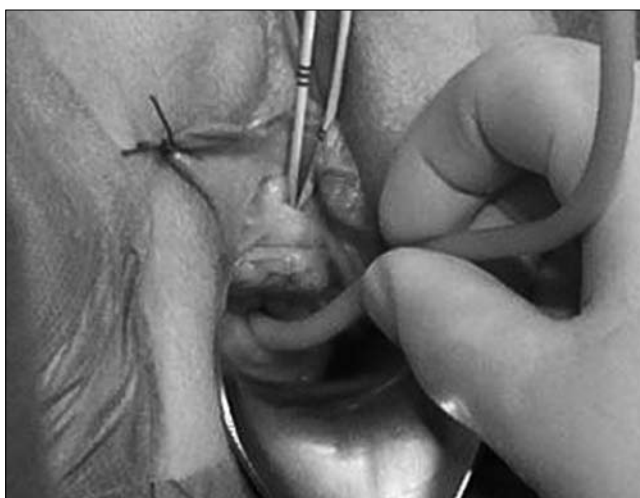
Do najczęstszych powikłań należą: krwawienie (pooperacyjny krwiak pochwy, krwiak załonowy), infekcje dróg moczowych, uszkodzenie pęcherza moczowego i cewki moczowej, erozyjne uszkodzenie cewki moczowej lub pochwy, uszkodzenie jelita grubego, przewlekłe dolegliwości bólowe, przejściowe lub przetrwałe zaburzenia mikcji, parcia naglące występujące de novo, uszkodzenie nerwów, zakażenie rany pooperacyjnej.



Rycina 1. Schemat przedstawiający położenie taśmy założonej z dostępu załonowego (A) i z dostępu przez otwory zasłonięte (B).



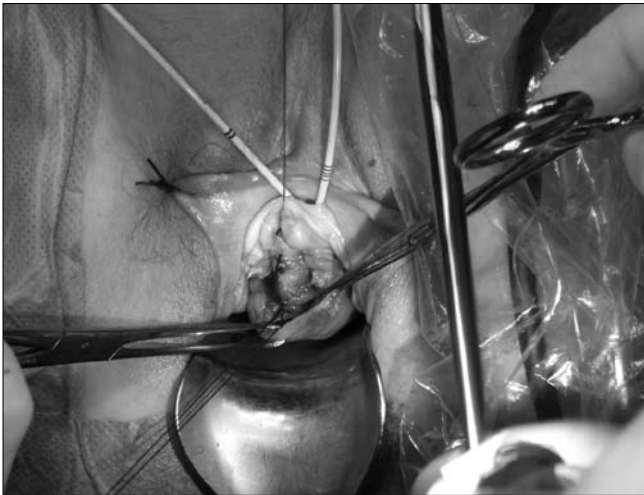
Fot. 1. Uwidoczniony kanał przetoki na przedniej ścianie pochwy.



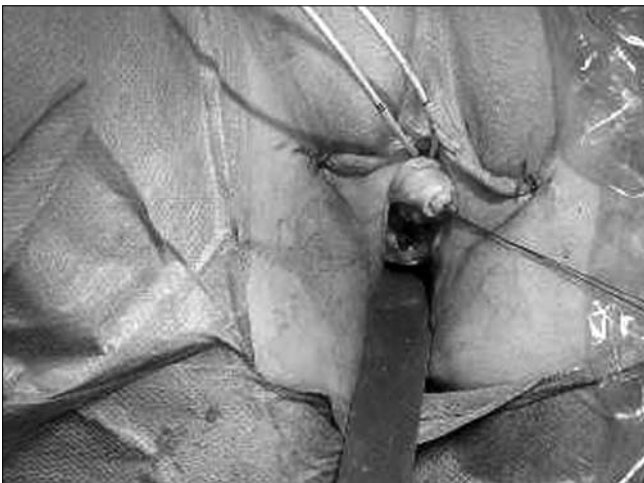
Fot. 2. Cewnik Foley'a wprowadzony do kanału przetoki. W ujściu zewnętrznym cewki moczowej widoczne sondy umieszczone w moczowodach podczas cystoskopii.



Galczyński K, et al. Uszkodzenie pęcherza moczowego w trakcie operacji slingowej w leczeniu nietrzymania moczu – przegląd literatury i opis przypadku.



Fot. 3. Szwy założone na ścianę pęcherza moczowego.



Fot. 4. Szwy założone na powięź okołopęcherzową i ścianę pochwy.

Uszkodzenie pęcherza moczowego do którego doszło w opisywanym przypadku jest jednym z częstszych powikłań operacji slingowych. Częściej dochodzi do niego podczas zabiegów wykonywanych drogą załonową – TVT [7-11]. Do czynników ryzyka tego powikłania podczas zabiegów z dostępu załonowego możemy zaliczyć: ponowny zabieg z powodu nawracającego NM, wysoki współczynnik BMI i wcześniejszą histerektomię przezbrzuszną. W przypadku pierwszorazowej operacji TVT ryzyko uszkodzenia waha się w granicach od 2 do 7,5%. W przypadku kolejnego zabiegu z powodu nawrotu dolegliwości wzrasta ono znacząco od 4 aż do 71,4% [12]. Jeżeli jest to rozpoznane śródoperacyjne i skutecznie naprawione to zazwyczaj nie powoduje poważnych następstw w przyszłości [10]. O uszkodzeniu pęcherza świadczyć może pojawienie się krwi lub krwiste podbarwienie moczu w cewniku z pęcherza, lub ewidentny objaw jakim jest wypłynięcie moczu przez otwór po przewodnicy bądź widoczne makroskopowo rozdarcie ściany podczas preparowania tkanek. Do zagojenia rany wystarczy wycofanie przewodnicy, usunięcie założonej wcześniej taśmy, lub w przypadku rozerwania ściany dokładne jej zeszytanie. Do skutecznego zagojenia rany konieczne jest pozostawienie cewnika w pęcherzu moczowym przez kilka dni po operacji.

Podczas zabiegu może dojść do bezobjawowego uszkodzenia pęcherza. Gdy jest to uraz bezpośredni może on zostać wykryty podczas śródoperacyjnej cystoskopii. Trudniejszym diagnostycznie jest przypadek gdy na skutek erozji taśmy założonej bezpośrednio pod śluzówkę pęcherza dojdzie do jej uszkodzenia po paru dniach od operacji. Dlatego u każdej pacjentki u której po zabiegu utrzymują się objawy dyzuryczne, nawracające infekcje, lub dolegliwości bólowe powinniśmy podejrzewać niezdiagnozowane uszkodzenie pęcherza [6]. W sytuacji gdy nie zostanie ono wykryte podczas operacji może dojść do powstania przetoki, czyli nieprawidłowego połączenia pomiędzy światłem pęcherza moczowego i pochwą. Manifestuje się to stałym wyciekaniem moczu przez światło przetoki oraz związanym z tym stanem zapalnym, krwimoczem i dolegliwościami bólowymi.

Metodą zaopatrzenia przetoki zastosowaną w opisywanym przypadku jest operacja metodą Fütth-Mayo [3]. Podczas zabiegu po zlokalizowaniu pochwowego ujścia przetoki wprowadzany jest przez jej światło cewnik Foley'a, który służy jako znacznik i manipulator pomagający w precyzyjnej resekcji brzegów przetoki. Następnie po odpreparowaniu wokół światła przetoki ściany pęcherza od pochwy zamyka się poszczególne warstwy jej kanału tj: ścianę pęcherza, powięź okołopęcherzową i ścianę pochwy [3, 13]. Po operacji pozostawia się cewnik w pęcherzu moczowym przez 10-12 dni. Tak przeprowadzona operacja pozwala nam na wyleczenie powikłania jakim jest przetoka pęcherzowo-pochwowa jednak nie rozwiązuje nadal istniejącego problemu nietrzymania moczu. Kolejna operacja związana jest z większym ryzykiem niepowodzenia i potencjalnego powstania nowych powikłań. Stąd uzasadniony lęk pacjentek przed poddaniem się kolejnemu zabiegowi, oraz ostrożność w proponowaniu kolejnej operacji przez lekarza. W takiej sytuacji alternatywną metodą leczenia nietrzymania moczu jaką możemy zaproponować wówczas chorym jest zastosowanie ostrzykiwania cewki moczowej substancją wypełniającą (*bulking agents*) i/lub elektrostymulacja mięśni dna miednicy.

*Bulking agents* to występujące w literaturze anglojęzycznej określenie substancji, które po podaniu drogą iniekcji wywołują efekt wypełnienia struktur tkankowych. W medycynie znalazły zastosowanie nie tylko w uroginekologii, ale także w leczeniu refluksu żołądkowo-przełykowego, blizn, zmarszczek, niewydolności głośni [14].

Zaletą ich stosowania jest bezpieczeństwo i prosty sposób użycia. Do głównych działań niepożądanych przy leczeniu nietrzymania moczu zaliczamy: ból podczas wstrzyknięcia, przejściowe zatrzymanie moczu, przemijające zaburzenia w oddawaniu moczu, infekcję dróg moczowych oraz krwimocz [14]. Podstawową wadą tej metody jest jej niska skuteczność odległa i związana z tym konieczność powtarzania wstrzyknięć z upływem czasu. Tylko u około 50% chorych uzyskuje się dobry efekt po jednorazowym wstrzyknięciu. [15]. Iniekcje mogą być wykonane u pacjentek z niewydolnością zwieracza wewnętrznego cewki moczowej, oraz z objawami wysiłkowego nietrzymania moczu i postaci mieszanej. Mogą być stosowane jako jedyna metoda terapii lub uzupełnienie wcześniejszego nieskutecznego leczenia. Substancja podana do- lub okołocewkowo wzmacnia koaptację (przyleganie) ścian cewki moczowej przyczyniając się do jej uszczelnienia, zwiększa jej długość czynnościową, maksymalne ciśnienie jej otwarcia oraz siłę zwieracza wewnętrznego [4, 5, 15].

Galczyński K, et al. Uszkodzenie pęcherza moczowego w trakcie operacji slingowej w leczeniu nietrzymania moczu – przegląd literatury i opis przypadku.

Elektrostymulacja mięśni dna miednicy polega na stymulacji mięśni dna miednicy za pomocą elektrody umieszczonej w pochwie, co wywołuje szereg zmian w okolicy stymulowanej, które w konsekwencji doprowadzają do wyleczenia lub zmniejszenia objawów nietrzymania moczu [16]. Ma ona udowodnioną skuteczność w leczeniu wysiłkowego nietrzymania moczu, naglącego nietrzymania moczu oraz postaci mieszanej [5, 16].

Opisane postępowanie zastosowane w analizowanym przypadku doprowadziło do prawie całkowitego ustąpienia objawów nietrzymania moczu, co pozwoliło uniknąć chorej kolejnej operacji. Obecnie w celu utrzymania efektu terapeutycznego zalecono pacjentce wykonywanie ćwiczeń mięśni dna miednicy.

## Wnioski

Uszkodzenie pęcherza moczowego jest jednym z częstszych powikłań operacji slingowych (zwłaszcza TVT) stosowanych w leczeniu nietrzymania moczu. Wykryte śródoperacyjnie i odpowiednio zaopatrzone nie powoduje odległych konsekwencji dla zdrowia pacjentki. Przeoczone lub nieprawidłowo leczone może doprowadzić do powstania przetoki pęcherzowo-pochwowej, której diagnostyka i leczenie jest długotrwałe i uciążliwe dla pacjentki.

## Piśmiennictwo:

- Barber M, Kleeman S, Karram M, [et al.]. Risk factors associated with failure 1 year after retro-pubic or transobturator midurethral slings. *Am J Obstet Gynecol.* 2008, 199, 666.e1-666.e7.
- Rechberger T. Leczenie operacyjne nietrzymania moczu u kobiet - nowe trendy. *Przegląd Urologiczny.* 2007, 8, 41.
- Albert P, Heidenreich A. Podstawowe operacje urologiczne. Red. K. Krajka. Lublin: Czelej, 2007, 401-402.
- Klarskov N, Lose G. Urethral injection therapy: what is mechanism of action? *NeuroUrology.* 2008, 27, 789-792.
- Lose G, Sorensen H, Axelsen S, [et al.]. An open multicenter study for polyacrylamide hydrogel (Bulkamid®) for female stress and mixed urinary incontinence. *Int J Gynaecol J.* 2010, 21, 1471-1477.
- Deng D, Rutman M, Raz S, Rodriguez L. Presentation and management of major complications of midurethral slings: Are complications under-reported? *NeuroUrology.* 2007, 26, 46-52.
- Castillo-Pino F, Sasson A, Pons J. Comparison of retro-pubic and transobturator tension-free vaginal implants for the treatment of stress urinary incontinence. *Int J Gynaecol Obstet.* 2010, 110, 23-26.
- George S, Begum R, Thomas-Philip A, [et al.]. Two-year comparison of tension-free vaginal tape and transobturator tape for female urinary stress incontinence. *J Obstet Gynaecol.* 2010, 30, 281-284.
- Zugor V, Labanaris A, Rezaei-Jafari M, [et al.]. TVT vs. TOT: a comparison in terms of continence results, complications and quality of life after a median follow-up of 48 months. *Int Urol Nephrol.* 2010, 42, 915-920.
- Foley C, Patki P, Boustead G. Unrecognized bladder perforation with mid-urethral slings. *BJU Int.* 2010, 106, 1514-1518.
- Long C, Hsu C, Wu M, [et al.]. Comparison of tension-free vaginal tape and transobturator tape procedure for the treatment of stress urinary incontinence. *Curr Opin Obstet Gynecol.* 2009, 21, 342-347.
- Smith A, Dmochowski R, Hilton P, [et al.]. Surgery for urinary incontinence in women. In: Incontinence 4th ICI 2009. Eds. Abrams P, Cardozo L, Khoury S. Paris: Health Publications Ltd, 2009, 1193-1272.
- Rechberger T, Postawski K, Romanek K, Bartuzi A. Vesicovaginal fistulas-current therapeutical strategy. *Ginekol Pol.* 2010, 81, 452-456.
- Kerr L. Bulking agents in the treatment of stress urinary incontinence: history, outcomes, patients populations and reimbursement profile. *Rev Urol.* 2005, 7, 3-11.
- Dobroński P. Iniekcje okołocewkowe w leczeniu nietrzymania moczu u kobiet. W: Nietrzymanie moczu u kobiet – patologia, diagnostyka, leczenie. Red. Rechberger T. Lublin: Bifolium, 2005.
- Galczyński K, Romanek K, Kulik-Rechberger B, Rechberger T. Elektrostymulacja mięśni dna miednicy w leczeniu nietrzymania moczu u kobiet. *Przegląd Menopauzalny.* 2011, 6, 427-431.




**SEKCJA ULTRASONOGRAFII  
POLSKIEGO TOWARZYSTWA GINEKOLOGICZNEGO**

ORAZ  
STOWARZYSZENIE NA RZECZ ZDROWIA MATKI I DZIECKA  
Serdecznie zapraszają na kurs



**Praktyczna ultrasonografia w położnictwie i ginekologii**

**Zakopane, 23-25 maja 2013 r.**  
Hotel Belvedere, ul. Droga do Białego 3  
(Nowy Targ, 23 maja 2013 r. – Warsztaty Praktyczne)



Zgłoszenia na konferencję prosimy przysyłać na adres:  
Sekcja USG PTG - sekretariat, ul. Polna 33, 60-535 Poznań  
tel. 618419334, e-mail: kpichk@gpsk.am.poznan.pl

Przewodniczący komitetu naukowego i organizacyjnego  
**Dr hab. Marek Pietryga**

Honorowy przewodniczący  
**Prof. dr hab. Jacek Brząert**

Perinatal Doppler Focus Group  
**Prof. dr hab. Mariusz Dubiel**

---

**Tematy wykładów:**

- Bezpieczeństwo badań prenatalnych – nowe standardy**
- Obrazowanie wczesnej ciąży (5-10. tygodni) – nowoczesne metody, a możliwości diagnostyczne**
- Diagnostyka prenatalna między 11. a 14. tygodniem ciąży:**
  - ocena anatomii płodu
  - ocena wystąpienia ryzyka:
    - aberracji chromosomalnych
    - porodu przedwczesnego
    - preeklampsji
    - cukrzycy ciążowej
    - makrosomii
    - hipotrofii płodu
- Praktyczne zasady diagnostyki wad rozwojowych na podstawie przypadków klinicznych ciąży fizjologicznej i powiklanej (filmy, prezentacje live, on-line i zdjęcia):**
  - układ moczowy
  - układ pokarmowy
  - układ kostny
  - centralny układ nerwowy
- Markery ultrasonograficzne aberracji chromosomalnych. Kiedy i na co zwracać uwagę? Odrębności diagnostyczne**
- Diagnostyka inwazyjna. Kiedy i jakie badania wykonać?**
- Diagnostyka aberracji chromosomalnych – ocena DNA płodowego w surowicy matki**
- Ultrasonografia szyjki macicy i progesteron w leczeniu zagrażającego poronienia i porodu przedwczesnego**
- Multimedialne prezentacje przypadków wad rozwojowych**
- Diagnostyka ultrasonograficzna nowotworów piersi – nowe wyzwania?**
- Obrazowanie trójwymiarowe 3D/4D w położnictwie i ginekologii**
- Diagnostyka ultrasonograficzna guzów jajnika, raka endometrium, zmian rozrostowych macicy**
- Diagnostyka sonograficzna w uroginekologii**
- Multimedialne prezentacje przypadków zmian nowotworowych w różnych technikach obrazowania**
- Nowości w diagnostyce ultrasonograficznej w ostatnich latach (2011-2013)**