

# Mikroinwazyjna laserowa koagulacja naczyń wewnątrzbrzusznych w zespole odwróconej perfuzji tętniczej

Interstitial laser coagulation in Twin Reversed Arterial Perfusion sequence

Węgrzyn Piotr<sup>1</sup>, Borowski Dariusz<sup>1</sup>, Nowacka Elżbieta<sup>2</sup>, Bomba-Opoń Dorota<sup>1</sup>, Kosińska-Kaczyńska Katarzyna<sup>1</sup>, Kociszewska-Najman Bożena<sup>1</sup>, Wielgoś Mirosław<sup>1</sup>

<sup>1</sup> | Katedra i Klinika Położnictwa i Ginekologii Warszawskiego Uniwersytetu Medycznego, Polska

<sup>2</sup> | Klinika Anestezjologii i Intensywnej Terapii Warszawskiego Uniwersytetu Medycznego, Polska

## Streszczenie

Przedstawiono przypadek ciąży jednokosmówkowej dwuowodniowej po ICSI-ET powikłanej zespołem odwróconej perfuzji tętniczej.

Wykonano mikroinwazyjną laserową koagulację naczyń wewnątrzbrzusznych, przy pomocy włókna laserowego wprowadzonego pod kontrolą ultrasonograficzną do jamy brzusznej i miednicy płodu bezsercowego. Zabieg zakończył się powodzeniem. Pacjentka urodziła samodzielnie po skończeniu 33t.c. noworodka o masie 1805g, Ap10. Od tego czasu wykonaliśmy w naszym ośrodku jeszcze dwa, zakończone sukcesem zabiegi tą metodą. Przeanalizowano przebieg ciąży i możliwości leczenia zabiegowego w zespole odwróconej perfuzji tętniczej.

Słowa kluczowe: **zespół odwróconej perfuzji tętniczej / laserowa koagulacja naczyń wewnątrzbrzusznych / powikłania ciąży jednokosmówkowej /**

## Abstract

Twin Reversed Arterial Perfusion (TRAP) sequence complicates about 1% of all monochorionic twin pregnancies and about 1 to 35000 of all pregnancies. It involves an acardiac twin whose structural defects are incompatible with life, and an otherwise normal "pump" co-twin. As the blood flow in the acardiac twin is reversed, it keeps on growing owing to the oxygenated blood from the co-twin.

Here we report a case of monochorionic, diamniotic twin pregnancy after ICSI-ET complicated with TRAP sequence, diagnosed at 11 weeks of pregnancy. The unusual finding in this case was the residual heart in the so called acardiac twin. Gradually, the normal twin developed signs of hemodynamic compromise. Reversed a-wave in ductus venosus was observed. The acardiac twin showed subcutaneous oedema.

## Adres do korespondencji:

Piotr Węgrzyn

I Katedra i Klinika Położnictwa i Ginekologii WUM

pl. Starynkiewicza 1/3, 02-015 Warszawa, Polska,

tel.: +22 502 14 30, fax: +22 502 21 57

e-mail: piotr.wegrzyn@wum.edu.pl

Otrzymano: 15.06.2012

Zaakceptowano do druku: 10.10.2012

Węgrzyn P, et al. Mikroinwazyjna laserowa koagulacja naczyń wewnątrzbrzusznych w zespole odwróconej perfuzji tętniczej.

On 24 November, 2011 a successful interstitial ultrasound-guided laser coagulation was performed at 16 weeks of gestation. 17G needle and 0.6 mm laser fibre were used. The needle was introduced into the pelvic region of the acardiac twin through the abdominal wall. A series of laser bursts lasting 5-10 seconds were fired, until cessation of blood flow in the pelvic vessels and umbilical cord of the acardiac twin was confirmed using colour Doppler. The course of the intervention was uneventful. Routine steroid therapy was administered at 27 weeks of gestation. At 32 weeks the patient was hospitalized and oral antibiotics were administered due to premature rupture of the membranes and suspicion of intrauterine growth retardation of the pump twin. The patient delivered spontaneously at completed 33 weeks of pregnancy (weight 1805g, Apgar 10). After the delivery, a stage 2 intraventricular hemorrhage and jaundice were observed in the neonate. Phototherapy was administered and the mother and the child were eventually discharged from the hospital, both in good general condition.

Since then, two more successful interstitial laser coagulations in TRAP sequence were performed in our institution. The essence of the treatment of TRAP sequence is cessation of the blood flow from the pump to the acardiac twin. Fetoscopic cord ligation or coagulation, and laser or radiofrequency ablations of the acardiac twin vessels, are the possible methods of intervention. The interstitial laser coagulation of the acardiac twin is less invasive than fetoscopic umbilical cord coagulation, as the outer diameter of the 17G needle is much smaller.

A meticulous comparison of these methods would require a randomised study, but at 16 weeks of MCDA twin pregnancy, interstitial laser coagulation seems to be the method of choice. The outcome of the procedure and possible treatment options in case of TRAP, together with the review of literature, are presented in the article.

**Key words: Twin Reversed Arterial Perfusion / interstitial laser /  
/ intrafetal vascular ablation / monochorionic pregnancy complications /**

## Wstęp

Występowanie ciąży powikłanej zespołem TRAP obserwuje się w ok. 1% ciąży jednokosmówkowych i w 1 przypadku na 35000 wszystkich ciąży. Postępowanie zachowawcze wiąże się z ok. 50% ryzykiem zgonu prawidłowego płodu (określanego jako *pump twin*) *in utero*, lub w wyniku powikłań wcześniactwa i niewydolności krążenia [1]. Do porodu przedwczesnego dochodzi w wyniku narastającego wielowodzia lub jatrogennie, jako próby ratowania *pump twin*. Postępowanie zabiegowe, czyli leczenie przyczynowe zespołu TRAP, powinno doprowadzić do zatrzymania przepływu krwi u nieprawidłowego płodu.

## Opis przypadku

26-letnia pacjentka w 11<sup>+1</sup> tygodniu pierwszej ciąży po ICSI -ET (podano 2 zarodki) została przyjęta planowo w Pracowni Ultrasonografii I Katedry i Kliniki Położnictwa i Ginekologii Warszawskiego Uniwersytetu Medycznego celem wykonania badania konsultacyjnego. We wcześniejszych badaniach ultrasonograficznych, które zostały wykonane w innym ośrodku, opisywano nieprawidłowy obraz ultrasonograficzny wczesnej ciąży (8<sup>+6</sup> t.c.: bliźnię 1. CRL = 15,7 mm, FHR 140/min.; bliźnię 2. CRL = 15,7 mm, 70/min.; w 9<sup>+4</sup> t.c.: bl. 1. CRL = 21 mm, FHR 169/min., pojedynczy pęcherzyk żółtkowy; bl. 2. CRL = 19 mm, FHR = 82/min.) - wysunięto podejrzenie płodu bezsercowego (*acardiac fetus*). W 10<sup>+5</sup> t.c. wykonano kontrolne badanie ultrasonograficzne i potwierdzono rozpoznanie *acardiac fetus* (bl. 1. CRL = 31,8 mm, FHR=140/min.; bl. 2. = 27,1 mm, FHR 131/min.).

W 11<sup>+1</sup> t.c. wykonaliśmy badanie sondą przezpochwową ze względu na trudności z przezbrzuszną oceną ciąży, z uwagi na powiększone po hiperstymulacji jajniki (prawy 82 x 54 mm, lewy 88 x 41 mm), które znajdowały się przed macicą. (Rycina 1). Nie stwierdzono płynu w zatoce Douglasa, opisywanego wcześniej. Uwidoczniono bl. 1. (CRL = 40 mm, FHR 168/min.) bez odchyłań od normy w badaniu USG, z prawidłowym spektrum

przepływu w przewodzie żylnym (DV – *Ductus Venosus*). U bl. 2, (CRL 27,5 mm, FHR 153/min.), nie stwierdzono prawidłowej głowy i zaobserwowano obecność nieprawidłowych kończyn górnych. W klatce piersiowej tego płodu stwierdzono prawidłowe spektrum przepływu odpowiadające zastawce przedsionkowo-komorowej. (Rycina 2). Uwagę zwracało znaczne nagromadzenie płynu w jamach opłucnej obustronnie oraz duży obrzęk podskórny. (Rycina 3 i 4). Rozpoznano ciążę jednokosmówkową, dwuowodniową powikłaną zespołem TRAP (*Twin Reversed Arterial Perfusion sequence*). Oznacza to, że jeden z podanych zarodków obumarł, a z drugiego rozwinęła się nieprawidłowa ciąża bliźniacza.

W 12<sup>+6</sup> t.c. wykonano u pacjentki kolejne badanie ultrasonograficzne – bl. 1. CRL 61,1 mm, NT 1,6 mm, stwierdzono obecność fali wstecznej w DV. Bl. 2. CRL ok. 46,9 mm FHR 155/min., duży obrzęk i wysięk w opłucnych oraz prawidłowy przepływ odpowiadający zastawce przedsionkowo-komorowej w sercu. Obserwowano rozwój struktur odpowiadających fragmentom kości czaszki i szczątkowe kończyny górne. (Rycina 5).

Pępowiny obu płodów były dwunaczyniowe. Przyczepy pępowin położone były w odległości kilku milimetrów od siebie, po obu stronach błony rozdzielającej bliźnięta. Stwierdzono duże anastomozy tętniczo-tętnicze pomiędzy przyczepami. Kosmówka znajdowała się na tylnej ścianie macicy. Dwa dni później również obserwowano wsteczną falę w DV u bl. 1., lecz po kolejnych dwóch dniach nie stwierdzono już jej występowania. Przepływ przez zastawkę trójdzielną był prawidłowy. Stopniowo obserwowano zmniejszanie się powiększonych jajników po stymulacji, co wraz ze zwiększaniem się macicy sprawiło, że nie znajdowały się już przed macicą lecz bocznie.

Dnia 24.11.2011 (16<sup>+0</sup> t.c.) w znieczuleniu podpajęczynówkowym i płytkiej sedacji dożylniej wykonano zabieg laserowej koagulacji naczyń u nieprawidłowego płodu z wykorzystaniem lasera diodowego (Dormier). Do przestrzeni podpajęczynówkowej podano 10 mg ciężkiej bupiwakainy oraz 25 mcg fentanylu.

Węgrzyn P, et al. Mikroinwazyjna laserowa koagulacja naczyń wewnątrzbrzusznych w zespole odwróconej perfuzji tętniczej.

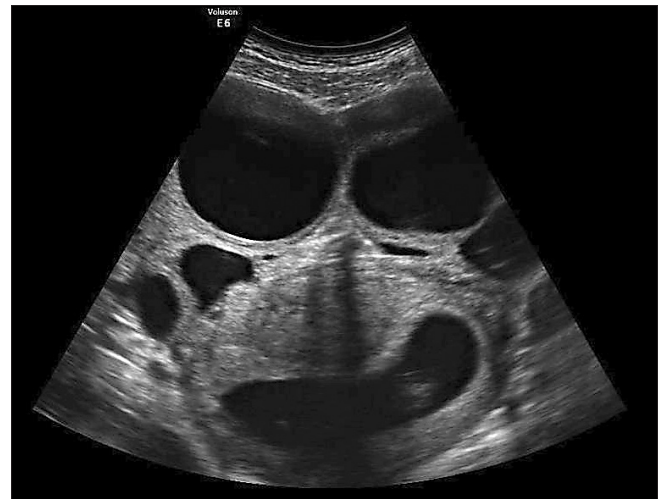Zasięg blokady czuciowej obejmował segmenty do wysokości Th 5. Blokada ruchowa wynosiła 3 punkty w skali Bromage. Analgezię podpajęczynówkową uzupełniono płytką sedacją dożylną pod postacią wlewu propofolu z prędkością 0,06 mg/kg mc/min. Zastosowano tlenoterapię bierną (6 l/min) przez maskę twarzową. Przebieg znieczulenia był stabilny. Czynność serca oscylowała w granicach 70 u/min. Wartość skurczowego, rozkurczowego i średniego ciśnienia tętniczego pacjentki utrzymywała się w granicach sprzed wykonania blokady centralnej. Przed rozpoczęciem procedury profilaktycznie podano pacjentce w krótkim wlewie dożylnym 3 g Unasynu.

Pod kontrolą ultrasonograficzną (Voluson E6, GE) wprowadzono igłę 17G (COOK) do jamy brzusznej nieprawidłowego płodu, tak aby jej koniec znajdował się w obrębie jego miednicy. Upřednio zidentyfikowano przebieg naczyń za pomocą kolorowego Dopplera. (Rycina 6). Następnie wprowadzono włókno laserowe o śr. 0,6 mm (śr. zewnętrzna 0,9 mm), wysuwając jego koniec z igły na ok. 4 mm. Koagulację wykonywano krótkimi, kilkusekundowymi seriami obserwując na ekranie USG w skali szarości efekt w postaci poszerzania się hiperechogenicznego obszaru wokół końcówki włókna laserowego. (Rycina 7). Pomiędzy poszczególnymi seriami sprawdzano przepływ przy pomocy kolorowego Dopplera. (Rycina 8). Po zatrzymaniu przepływu krwi u nieprawidłowego płodu, co potwierdzono zarówno w pępowinie jak i w obrębie jamy brzusznej oraz tułowia, zakończono zabieg. (Rycina 9). Potwierdzono prawidłową akcję serca u zdrowego płodu. Po zabiegu ciężarna została przekazana do oddziału pooperacyjnego celem monitorowania podstawowych czynności życiowych do czasu ustąpienia blokady centralnej.

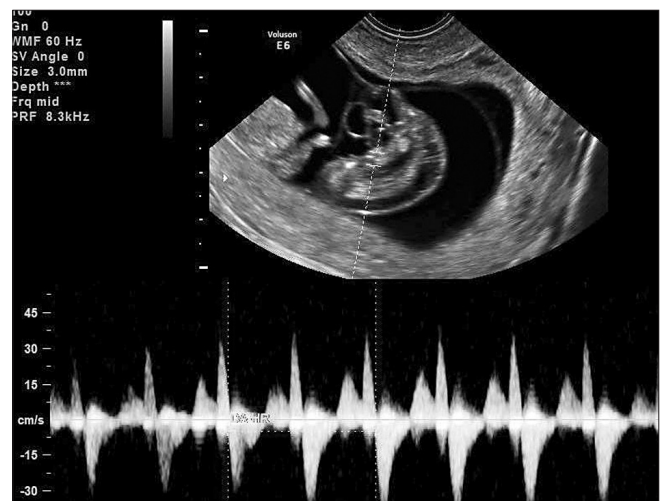
Następnego dnia po zabiegu w kontrolnym badaniu usg stwierdzono niewielką holosystoliczną niedomykalność zastawki trójdziennej u zdrowego płodu, FHR – 160/min. i obrzęk łożyska do 48 mm. Potwierdzono brak przepływu krwi u nieprawidłowego płodu. W czasie kolejnych badań ultrasonograficznych nie stwierdzono objawów uszkodzenia ośrodkowego układu nerwowego. Po 5 dniach (17<sup>+0</sup>t.c.) ustąpiła niedomykalność zastawki trójdziennej. Stopniowo zmniejszał się także obrzęk łożyska. Z odchyień od normy stwierdzono dwunaczyniową pępowinę i brak nerki po stronie lewej oraz 2-3 niewielkie ubytki w części mięśniowej przegrody międzykomorowej. Pozostałości obrzękniętego, obumarłego *acardiaca* z śladową ilością płynu w worku owodniowym były obserwowane w trakcie kolejnych badań ultrasonograficznych, bez istotnych zmian. (Rycina 10).

W 27<sup>+5</sup> t.c. przeprowadzono planową hospitalizację w celu sterydoterapii. W 32<sup>+1</sup> t.c. pacjentkę przyjęto ponownie do kliniki celem obserwacji w kierunku hipotrofii płodu (EWF ok. 10 perc.). W trakcie hospitalizacji stwierdzono przedwczesne odpływanie płynu owodniowego. Zastosowano doustną antybiotykoterapię (amoksylicyna 3x750mg).

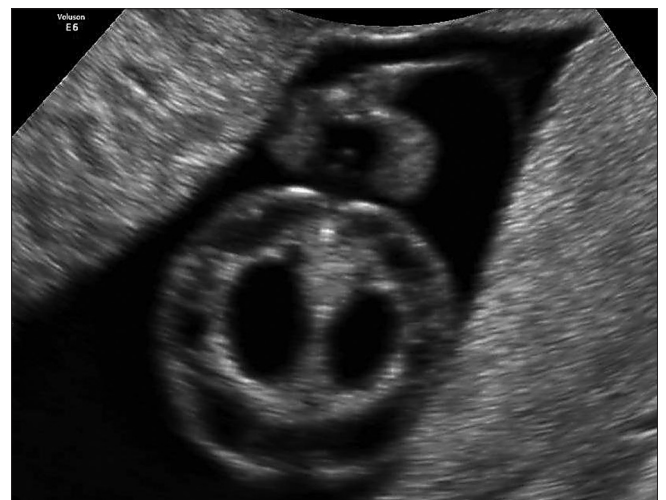Dnia 23.03.2012 (33<sup>+1</sup> t.c.) wystąpiła u pacjentki samoistna czynność skurczowa. Pacjentka urodziła siłami natury, po uprzednim nacięciu krocza, noworodka płci męskiej o masie ciała 1805 g (12,1 perc.) i długości 44 cm w stanie ogólnym dobrym (Apgar 10/10/10 pkt.). U noworodka wykonano poszerzoną ocenę dobrostanu. Nie stwierdzono odchyień od normy w badaniu ogólnym i neurologicznym. Noworodka opracowano septycznie i ze względu na obciążony wywiad położniczy włączono empiryczną antybiotykoterapię, którą kontynuowano przez 8 dni. Posiew krwi i posiew moczu jałowy.



Rycina 1. Jajniki powiększone po hiperstymulacji.

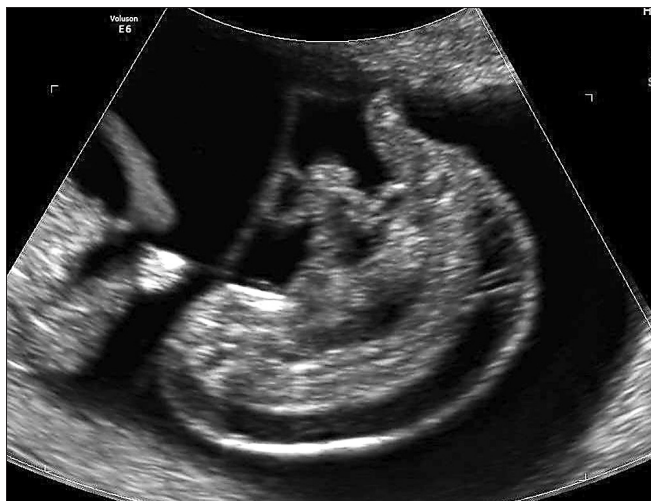

Rycina 2. Zapis fali odpowiadający przepływowi w sercu „acardiaca”, 11+1 t.c.

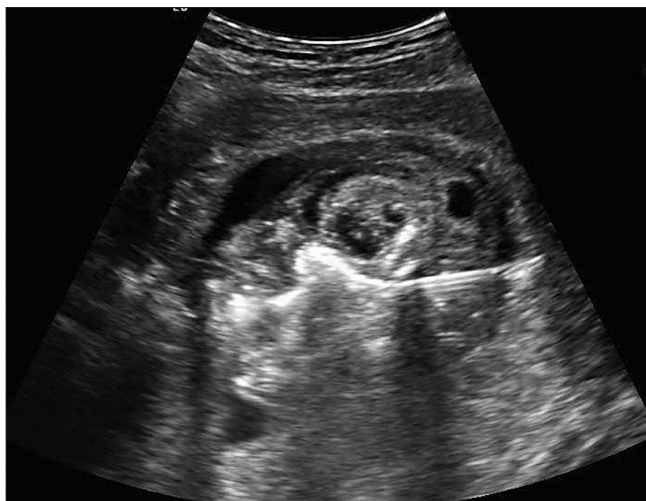


Rycina 3. Obrzęk i wysięk w opłucnej u „acardiaca”, 11+1 t.c.

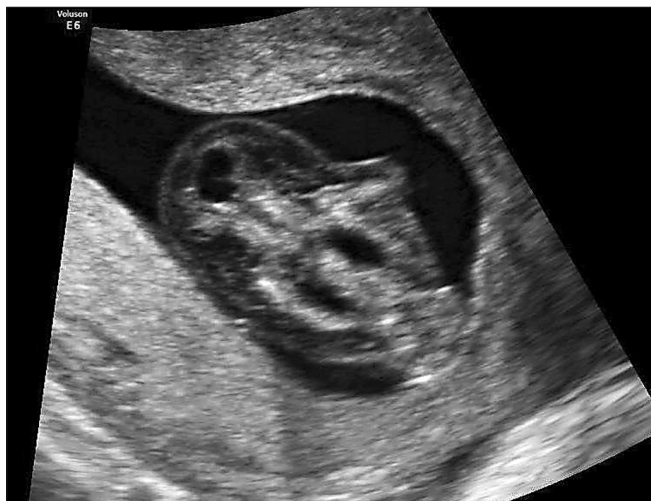Węgrzyn P, et al. Mikroinwazyjna laserowa koagulacja naczyń wewnątrzbrzusznych w zespole odwróconej perfuzji tętniczej.



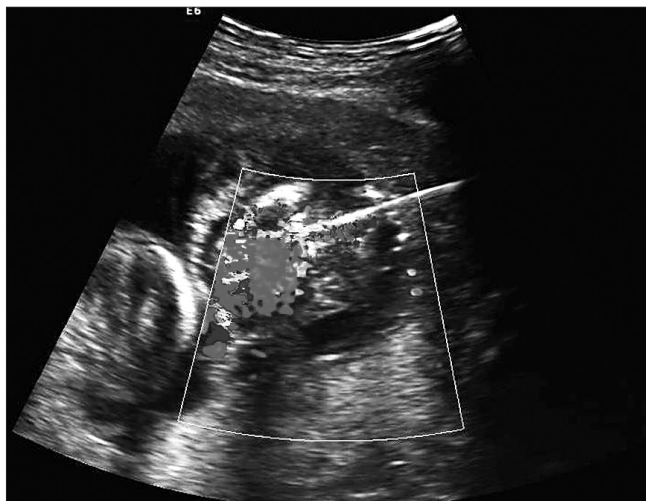
Rycina 4. Przekrój strzałkowy „acardiaca”, widoczny obrzęk, 11+1 t.c.



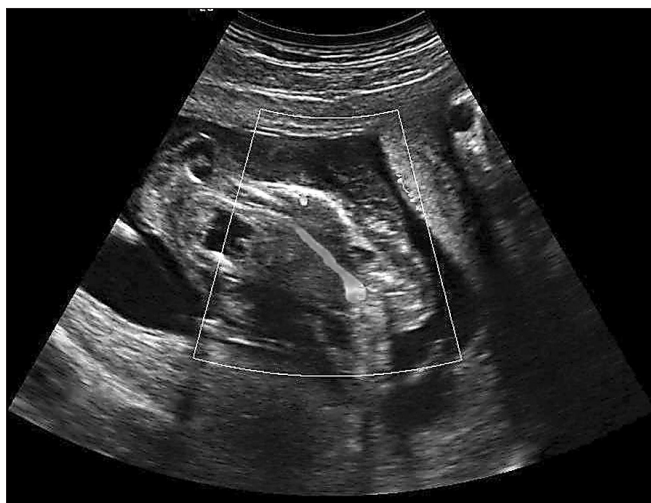Rycina 7. Hiperechogeniczny obszar skoagulowanych tkanek wokół włókna laserowego, wysuniętego z końca igły.



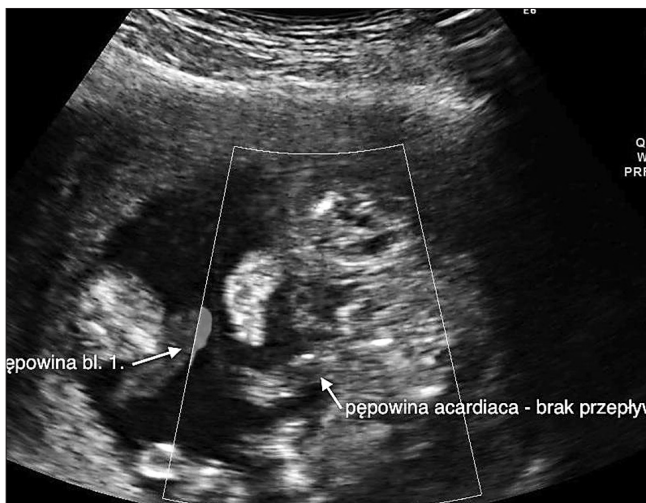
Rycina 5. „Acardiaca”, 12+6 t.c.



Rycina 8. Laserowa koagulacja tkanek – emitowana energia powoduje charakterystyczny obraz w kolorowym Dopplerze.



Rycina 6. Widoczny odwrócony przepływ krwi w aorcie „acardiaca”.



Rycina 9. Brak przepływu w obrębie jamy brzusznej i pępowiny „acardiaca” po zabiegu.

Węgrzyn P, et al. Mikroinwazyjna laserowa koagulacja naczyń wewnątrzbrzusznych w zespole odwróconej perfuzji tętniczej.

W zdjęciu radiologicznym klatki piersiowej obraz serca i płuc w normie. W wykonanym usg przeziemiączkowym krwawienie I/II stopnia po stronie lewej. W usg jamy brzusznej prawa nerka esowata - do kontroli w scyntygrafii. Nie uwidoczniło nerki lewej w typowym miejscu. W ECHO serca stwierdzono; 3-4 ubytki w części mięśniowej przegrody międzykomorowej z lewo-prawymi przeciekami, lewo-prawe przecieki przez otwór owalny i przewód tętniczy, aorta - 6,5mm, tętnica płucna - 7,7 mm, bez cech nadciśnienia płucnego, zastawka aortalna bez niedomykalności, wielkość i kurczliwość lewej komory w normie. Uwidoczniło próg od przewodu tętniczego ale bez cech koarktacji aorty.

W trakcie hospitalizacji noworodek wydolny krążeniowo i oddechowo, monitorowane parametry życiowe w normie. W drugiej dobie życia z powodu nasilonej żółtaczki włączono fototerapię, którą stosowano do szóstej doby życia. W badaniach laboratoryjnych cechy niedokrwistości, od 14 doby stosowano leki krwiotwórcze wraz z preparatem żelaza. Od urodzenia żywienie pozajelitowe częściowe oraz karmienie enteralne. Od 4 doby życia wyłącznie karmienie enteralne pokarmem matki z dodatkiem wzmacniacza pokarmu dla wcześniaków. Przyrosty masy ciała prawidłowe. W pierwszej dobie zaszczepiony p/WZW. Nie szczepiony BCG ze względu na masę ciała poniżej 2000 g.

Przebieg porodu był niepowikłany. Pacjentka została wypisana do domu w stanie ogólnym i miejscowym dobrym w 12 dobie po porodzie.

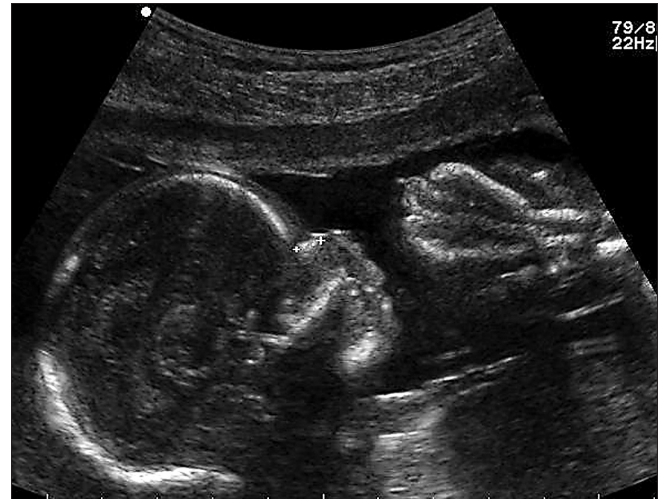## Dyskusja

Istotą zabiegowego leczenia zespołu TRAP jest zatrzymanie przepływu krwi u nieprawidłowego płodu. Można tego dokonać zamykając naczynia w pepowinie laserem z wykorzystaniem fetoskopu lub embrioskopu, albo diatermii bipolarnej. Podejmowano również próby chirurgicznego podwiązania pepowiny. Alternatywną metodą jest koagulacja naczyń w obrębie tułowia lub miednicy *acardiaca* za pomocą diatermii monopolarnej, *radiofrequency ablation* lub wprowadzonej pod kontrolą USG igły z włóknem laserowym [2-5]. Historycznie podejmowano też próby podawania 100% alkoholu lub wprowadzania do naczyń metalowych „sprężynek” [6-8].

W opisywanym przez nas przypadku nietypowe było stwierdzenie pracy *serca*, u nieprawidłowo zbudowanego płodu, który jest w zespole TRAP zwykle określane mianem *bezsercowego*. Częstość pracy serca u tego płodu w trakcie wszystkich badań po 10 t.c. była prawidłowa i odmienna niż u prawidłowego bliźniaka. Natomiast w 8<sup>+4</sup> t.c. wynosiła 70/min., a 9<sup>+4</sup> t.c. 82/min., zatem znacznie poniżej normy. Takie wartości FHR świadczą o znacznym ryzyku obumarcia płodu. Przez cały czas obserwacji stwierdzaliśmy w pulsacyjnym Dopplerze zapis odpowiadający prawidłowej fali przepływu przez zastawkę lub zastawki przedsionkowo-komorowe w tym okresie ciąży. Ze względu na trudne warunki techniczne nie udało się przeprowadzić szczegółowej oceny anatomii serca. Obserwowano również rozwój nieprawidłowych struktur odpowiadających szczątkowej głowie płodu.

Zabiegi fetoskopowej laseroterapii wykonywane są w I Klinice Położnictwa i Ginekologii od marca 2011 roku.

Procedury operacyjne rozpoczęliśmy od zabiegów wewnątrzmacicznych w ciążach bliźniaczych jednokosmówkowych powikłanych zespołem przetoczenia (TTTS - *Twin-to-*



Rycina 10. Profil prawidłowego płodu i pozostałości „acardiaca”, 20+0 t.c.

*Twin-Transfusion Syndrome*). Laserowa fotokoagulacja anastomoz łożyskowych jest udowodnioną najskuteczniejszą metodą leczenia zespołu TTTS [9]. Ze względu na dostępność sprzętu i nabyte już pewne doświadczenie, zdecydowaliśmy się w opisywanym przypadku na zastosowanie koagulacji naczyń w obrębie jamy brzusznej i miednicy *acardiaca* za pomocą wprowadzonej pod kontrolą USG igły z włóknem laserowym. Z przeglądu piśmiennictwa i posiadanych przez nas informacji wynika, że był to pierwszy tego typu zabieg wykonany w Polsce. Metoda ta określana jest w anglojęzycznym piśmiennictwie jako *interstitial laser* (laser śródmiąższowy) [4, 5]. W języku polskim sugerujemy przyjęcie dłuższej nazwy - *mikroinwazyjna laserowa koagulacja naczyń wewnątrzbrzusznych*. Umieszczenie włókna laserowego wewnątrz ciała *acardiaca* zmniejsza ryzyko uszkodzenia zdrowego płodu oraz błony owodniowej, a także krwawienia z uszkodzonego naczynia pepowinowego do płynu owodniowego i wykrwawienia płodów, które występuje w przypadku fetoskopowej koagulacji, zwłaszcza w późniejszym okresie ciąży. W ciąży jednoowodniowej dodatkowe ryzyko wiąże się z trudnościami w identyfikacji pepowiny, którą należy skoagulować, czy podwiązać, zwłaszcza w przypadku często występującego bardzo bliskiego umiejscowienia przyczepów obu pepowin [5]. Nierzadko pepowina *acardiaca* jest krótka co dodatkowo utrudnia koagulację jej naczyń. Użycie cienkiej igły zamiast płaszczki fetoskopowej, który wraz z troakarem ma średnicę zewnętrzną ok. 3 mm, umożliwi bezpieczniejsze zastosowanie tej techniki we wcześniejszym okresie ciąży i powinno wiązać się z mniejszym ryzykiem poronienia i odpływania płynu owodniowego. Optymalne wydaje się przeprowadzenie procedury po skończeniu 15 t.c. [10, 11].

Od czasu przeprowadzenia pierwszego zabiegu wykonano w I Katedrze i Klinice Położnictwa i Ginekologii WUM jeszcze dwa kolejne tą samą techniką. W obu przypadkach obraz płodu bezsercowego był typowy, bez czynności serca i bez dającej się zidentyfikować głowy. Jedną z tych ciąż była jednokosmówkowa, jednoowodniowa, a druga jednokosmówkowa, dwuowodniowa. Nie stwierdzono odpływania płynu owodniowego, ani innych powikłań w dalszym przebiegu ciąży w czasie ponad dziesięciodobnej obserwacji.

Węgrzyn P, et al. Mikroinwazyjna laserowa koagulacja naczyń wewnątrzbrzusznych w zespole odwróconej perfuzji tętniczej.

KOMUNIKAT

## Piśmiennictwo

- Moore T, Gale S, Benirschke K. Perinatal outcome of forty-nine pregnancies complicated by acardiac twinning. *Am J Obstet Gynecol.* 1990, 163, 907-912.
- Quintero R, Reich H, Puder K, [et al.]. Brief report: umbilical-cord ligation of an acardiac twin by fetoscopy at 19 weeks of gestation. *N Engl J Med.* 1994, 330, 469-471.
- Lemery D, Vanlieferinghen P, Gasq M, [et al.]. Fetal umbilical cord ligation under ultrasound guidance. *Ultrasound Obstet Gynecol.* 1994, 4, 399-401.
- O'Donoghue K, Barigye O, Pasquini L, [et al.]. Interstitial laser therapy for fetal reduction in monochorionic multiple pregnancy: loss rate and association with aplasia cutis congenita. *Prenat Diagn.* 2008, 28, 535-543.
- Jolly M, Taylor M, Rose G, [et al.]. Interstitial laser: a new surgical technique for twin reversed arterial perfusion sequence in early pregnancy. *BJOG.* 2001, 108, 1098-1102.
- Holzgreve W, Tercanli S, Krings W, Schuierer G. A simpler technique for umbilical-cord blockage of an acardiac twin. *N Engl J Med.* 1994, 331, 56-57.
- Porreco R, Barton S, Haverkamp A. Occlusion of umbilical artery in acardiac, acephalic twin. *Lancet.* 1991, 337, 326-327.
- Sepulveda W, Bower S, Hassan J, Fisk N. Ablation of acardiac twin by alcohol injection into the intra-abdominal umbilical artery. *Obstet Gynecol.* 1995, 86, 680-681.
- Dąbrowska K, Gadzinowski J. Are in-utero interventions justified? Perspective of neonatologists. Part III. Twin to Twin Transfusion Syndrome and Congenital Heart Defects. *Ginekol Pol.* 2011, 82, 525-532.
- Tan T, Sepulveda W. Acardiac twin: a systematic review of minimally invasive treatment modalities. *Ultrasound Obstet Gynecol.* 2003, 22, 409-419.
- Weisz B, Peltz R, Chayen B, [et al.]. Tailored management of twin reversed arterial perfusion (TRAP) sequence. *Ultrasound Obstet Gynecol.* 2004, 23, 451-455.

Praca finansowana z grantu I Wydziału Lekarskiego Warszawskiego Uniwersytetu Medycznego pt.: „Program diagnostyki i terapii wewnątrzmacicznej wad rozwojowych i chorób płodu w celu zmniejszenia śmiertelności i poprawy stanu zdrowia noworodków” oraz z grantu Narodowego Centrum Nauki (1233/B/P01/2011/40).

## SEKCYJA PERINATOLOGII PTG

oraz

### I KATEDRA I KLINIKA POŁOŻNICTWA I GINEKOLOGII WARSZAWSKIEGO UNIWERSYTETU MEDYCZNEGO

organizują

### KONFERENCJĘ NAUKOWO-SZKOLENIOWĄ

## Ginekologia, położnictwo i co dalej?

1 grudnia 2012 r.

WARSZAWA

Hotel Courtyard by Marriott Warsaw Airport

#### Tematyka Konferencji:

#### Położnictwo:

#### CIĄŻA PO CIĘCIU CESARSKIM – WYZWANIE XXI WIEKU

- Ciąża w bliźnie – rozpoznanie i postępowanie.
- Łożysko wrastające w bliźnię – diagnostyka.
- Ocena bliźni po cięciu cesarskim w USG – jaką ma wartość diagnostyczną.
- Poród drogami natury po cięciu cesarskim – kiedy można próbować.
- Kolejne cięcia cesarskie – problemy operacyjne.
- Powikłania połogowe po cięciu cesarskim.
- Laktacja po cięciu cesarskim.

#### Ginekologia:

#### PATOLOGIE JAMY MACICY – NOWOCZESNE ASPEKTY POSTĘPOWANIA DIAGNOSTYCZNO-TERAPEUTYCZNEGO

- Diagnostyka ultrasonograficzna jamy macicy – nowe techniki wizualizacji.
- Histeroskopia – klasyczna czy Betocchięgo?
- Pipelle – czy zastąpią diagnostyczne wyłżeczki jamy macicy.
- Rozrosty endometrium – problemy diagnostyki histopatologicznej
- Hormonalne leczenie rozrostów endometrium – kiedy i jak.
- Hormonoterapia zastępcza a ryzyko raka endometrium – jak kontrolować endometrium.
- Leczenie operacyjne raka endometrium u otyłych - wyzwanie XXI wieku.

PODZAS KONFERENCJI ODBĘDZIE SIĘ ZEBRANIE  
SPRAWOZDAWCZO-WYBORCZE SEKCJI PERINATOLOGII PTG

Szczegółowe informacje i rejestracja Konferencji na stronie  
internetowej: **www.ginekologia.viamedica.pl**

Serdecznie zapraszam,

Prof. dr hab. n med. Mirosław Wielgoś