

Terapia wewnątrzmaciczna płodu z obrzękiem nieimmunologicznym oraz masywnym wysiękiem opłucnowym – analiza przypadku klinicznego

Intrauterine fetal therapy of NIHF with massive pleural effusion – a case study

Kamila Sobczuk¹, Justyna Wojtera¹, Zbigniew Celewicz², Krzysztof Szaflik¹

¹ Klinika Ginekologii, Rozrodczości i Terapii Płodu Instytutu Centrum Zdrowia Matki Polki, Łódź, Polska

² Klinika Medycyny Matczyno-Płodowej i Ginekologii w Policach, Samodzielny Publiczny Szpital Kliniczny nr 1 im. Prof. Tadeusza Sokolowskiego PUM w Szczecinie, Police, Polska

Streszczenie

Obrzęk płodu jest to patologia polegająca na kumulacji płynu w dwóch lub więcej przestrzeniach zewnątrzmacicznych płodu w postaci wodobrzusza, wysięku opłucnowego, wysięku osierdziowego oraz obrzęku tkanki podskórnej. Obrzęk jest klasyfikowany jako immunologiczny lub nieimmunologiczny. Obecnie ponad 90% przypadków obrzęku płodu ma podłoże nieimmunologiczne.

Celem pracy jest przedstawienie pacjentki skierowanej do leczenia w ośrodku o trzecim stopniu referencyjności z powodu cech uogólnionego obrzęku płodu z masywnym wysiękiem opłucnowym wraz z wielowodziem. Opisywana przez nas ciężarna została przyjęta do ośrodka w 34 tygodniu ciąży. Na terapię wewnątrzmaciczną u pacjentki składały się dwa zabiegi. Podczas pierwszego zabiegu wykonano amnioredukcję, ewakuowano płyn z jam opłucnowych płodu, a następnie do obu jam założono shunt odbarczające. Podczas drugiego zabiegu wykonano amnioredukcję, kordocentezę z podaniem roztworu albumin oraz ponownie założono shunt do jamy opłucnowej. Terapia wewnątrzmaciczna doprowadziła do redukcji obrzęku płodu z 7mm do 1-2 mm oraz do całkowitej ewakuacji płynu z jam opłucnowych i rozprężenia się płuc płodu.

Prezentujemy również stan noworodka po urodzeniu oraz w wieku 12 miesięcy.

Słowa kluczowe: **nieimmunologiczny obrzęk płodu/ masywny wysięk opłucnowy/ terapia wewnątrzmaciczna/ shunt /**

Abstract

Hydrops fetalis (fetal hydrops) is a serious fetal condition defined as abnormal accumulation of fluid in two or more extravascular compartments, including ascites, pleural effusion, pericardial effusion, and skin edema. Edema is classified as immune or non-immune. Today, more than 90% of fetal edema has non-immune cause.

Adres do korespondencji:

Krzysztof Szaflik
Klinika Ginekologii, Rozrodczości i Terapii Płodu Instytutu Centrum Zdrowia Matki Polki, Łódź
93-338 Łódź, ul. Rzgowska 281/289, Polska
Tel./fax.: + 48 42 2711567
e mail: krzysztofszaflik@wp.pl

Otrzymano: 05.06.2012
Zaakceptowano do druku: 10.04.2013

Kamila Sobczuk et al. *Terapia wewnątrzmaciczna płodu z obrzękiem nieimmunologicznym oraz masywnym wysiękiem opłucnowym – analiza przypadku klinicznego.*

This paper presents a case of a pregnant woman who was admitted to the Obstetrics and Gynecology Department because of fetal hydrops with massive pleural effusion and polyhydramnios at 34 weeks gestation. The intrauterine therapy consisted of two treatments. During the first surgery amnioreduction, evacuation of fluid from the pleural cavity of the fetus, and shunts to both pleural cavities were performed. During the second surgery amnioreduction, cordocentesis with albumin administration and pleural shunt were performed. Intrauterine therapy led to a reduction of swelling of the fetus from 7mm up to 1-2 mm and the total evacuation of fluid from the pleural cavity and the fetal lung expansion.

We also present the condition of the neonate after birth and after 12 months of life.

Key words: **nonimmune hydrops fetalis / massive pleural effusion /
/ intrauterine fetal therapy / shunt /**

Wstęp

Nieimmunologiczny obrzęk płodu jest opisowym terminem określającym obrzęk płodu z nagromadzeniem płynu w co najmniej dwóch jamach ciała (wodobrzusze, wysięk opłucnowy, wysięk osierdziowy). Nie jest to diagnoza sama w sobie, lecz objaw i schyłkowy rezultat szerokiej gamy schorzeń [6]. Obecnie, po wprowadzeniu skutecznej profilaktyki konfliktu serologicznego, niemal 90% przypadków obrzęku stanowią obrzęki nieimmunologiczne.

Podstawowym mechanizmem powstawania obrzęku płodu jest zaburzenie równowagi między śródmiąższową produkcją płynów a powrotem limfatycznym. Nagromadzenie płynu u płodu może wynikać z zastoinowej niewydolności serca, utrudnionego przepływu limfy, lub zmniejszenia stężenia ciśnienia osmotycznego krwi. Płód jest szczególnie podatny na akumulację płynu śródmiąższowego z powodu większej przepuszczalności naczyń włosowatych oraz wrażliwości na zwiększone ciśnienie żyłne [1, 2].

Bellini i wsp. po przeanalizowaniu 6,361 przypadków wyróżnili następujące kategorie będące podłożem zaistniałej patologii: przyczyny sercowo-naczyniowe (21,7%), idiopatyczne (17,8%), zaburzenia genetyczne (13,4%), zaburzenia hematologiczne (10,4%), infekcje (6,7%), zaburzenia metaboliczne (1,1%), nieprawidłowości budowy oraz guzy klatki piersiowej (6,7%), wady układu moczowo-płciowego (2,3%), nieprawidłowości w przebiegu ciąży bliźniaczych w postaci zespołów TTTS oraz TRAP (5,6%), wady układu pokarmowego (0,5%) [2].

Opis przypadku klinicznego

30-letnia ciężarna w ciąży drugiej, po porodzie drogą cięcia cesarskiego w 2001 r (z wywiadu wskazaniem była zagrażająca wewnątrzmaciczna zamartwica płodu) w 34 tygodniu ciąży została skierowana do Kliniki Ginekologii, Rozrodczości i Terapii Płodu w Instytucie Centrum Zdrowia Matki Polki w Łodzi z powodu zdiagnozowanego ultrasonograficznie nieimmunologicznego obrzęku płodu (Klinika Medycyny Matczyno-Płodowej i Ginekologii w Policach).

W badaniu ultrasonograficznym stwierdzono cechy uogólnionego obrzęku płodu z obecnością płynu w jamach opłucnowych oraz wielowodzie (MVP – 110 mm). Zarówno prawe jak i lewe płuco płodu wykazywały cechy znacznej hipoplazji, lewa jama opłucnowa była w całości wypełniona płynem. Obrzęk na klatce piersiowej płodu miał szerokość 7,5 mm, na brzuchu 6 mm, na kończynie dolnej 4 mm. Przepływy dopplerowskie w krążeniu mózgowym i obwodowym były prawidłowe, szczy-

Tab. 1. Rozkład procentowy patologii będących podłożem obrzęku nieimmunologicznego płodu.

Podłoże obrzęku	Wartości procentowe
Przyczyny sercowo-naczyniowe	21,7 %
Idiopatyczne	17,8 %
Zaburzenia genetyczne	13,4 %
Zaburzenia hematologiczne	10,4 %
Infekcje	6,7 %
Zaburzenia metaboliczne	1,1 %
Nieprawidłowości budowy / guzy klatki piersiowej	6,7 %
Wady układu moczowo-płciowego	2,3 %
Nieprawidłowości w przebiegu ciąży bliźniaczych (TTTS, TRAP)	5,6 %
Wady układu pokarmowego	0,5 %

towa prędkość skurczowa w tętnicy środkowej mózgu wynosiła 41,07 cm/s (w zakresie normy dla 34 tygodnia ciąży).

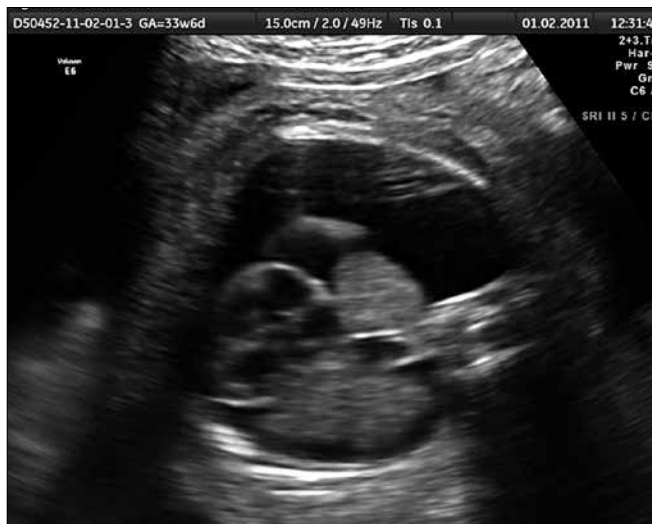W celu wykluczenia etiologii infekcyjnej obrzęku oznaczono w surowicy krwi ciężarnej poziom przeciwciał przeciwko *Toxoplasma gondii*, *Cytomegalovirus* oraz *Parvovirus B19*. Badania nie wykazały obecności świeżej infekcji.

W ocenie echokardiograficznej płodu ustalono upośledzoną funkcję rozkurczową serca oraz pojedyncze skurcze dodatkowe. Wydolność układu krążenia została oceniona na 6/10 punktów w skali CVPS (minus 2 za obrzęk, minus 1 za funkcję, minus 1 za pulsację w żyłę pępowinowej).

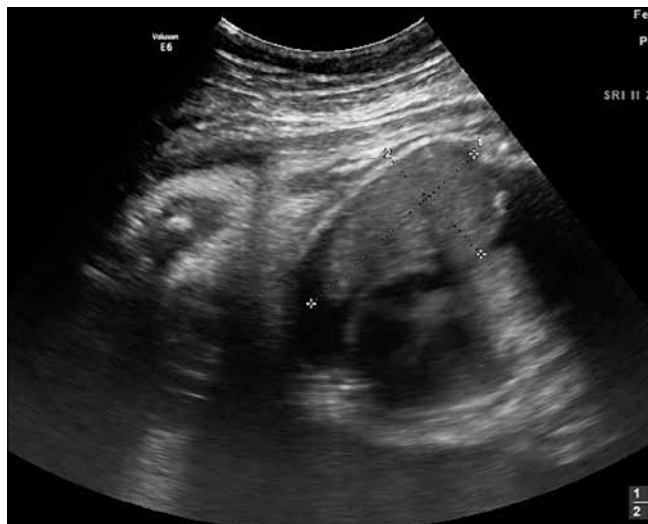Wdrożono leczenie tokolityczne (Fenoterol, Isoptin) jako profilaktykę powikłań terapii wewnątrzmacicznej.

W związku z zaawansowanym stopniem istniejącej patologii zdecydowano o przeprowadzeniu zabiegu wewnątrzmacicznego. W krótkotrwałym znieczuleniu dożylnym ciężarnej nakłuto lewą jamę opłucnową płodu odbarczając 110 ml płynu, następnie nakłuto prawą jamę opłucnową odbarczając 20 ml płynu. Do obu jam opłucnowych założono odbarczające shuntury opłucnowo-owodniowe. Zredukowano wielowodzie usuwając 1000 ml płynu. W celu dalszej diagnostyki płyn z jam opłucnowych został poddany badaniu bakteriologicznemu oraz ogólnemu (poziom limfocytów i białka). Oba badania nie wykazały patologii. Po zabiegu

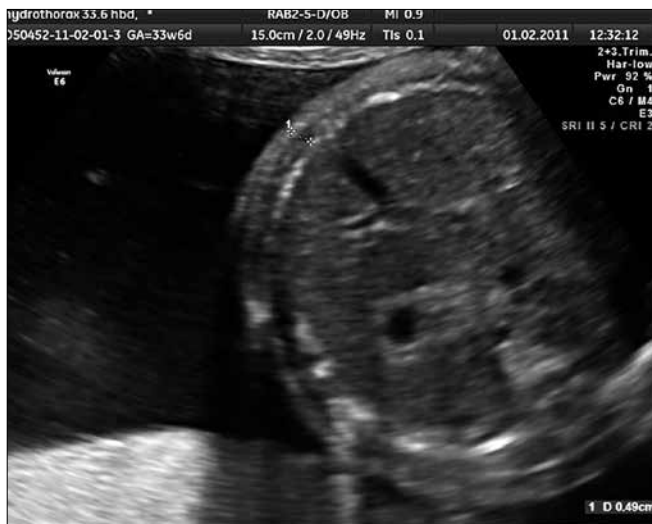Kamila Sobczuk et al. *Terapia wewnątrzmaciczna płodu z obrzękiem nieimmunologicznym oraz masywnym wysiękiem opłucnowym – analiza przypadku klinicznego.*



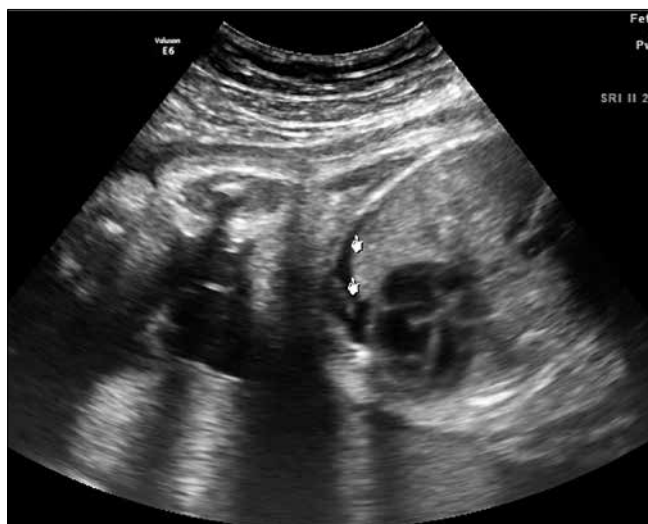Rycina 1. Płyn w jamie opłucnej płodu.



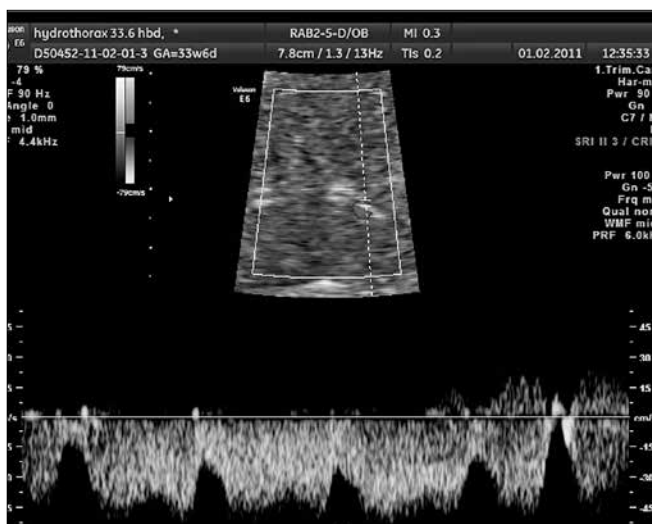
Rycina 4. Stan po założeniu shuntu – widoczne rozprężone płuco.



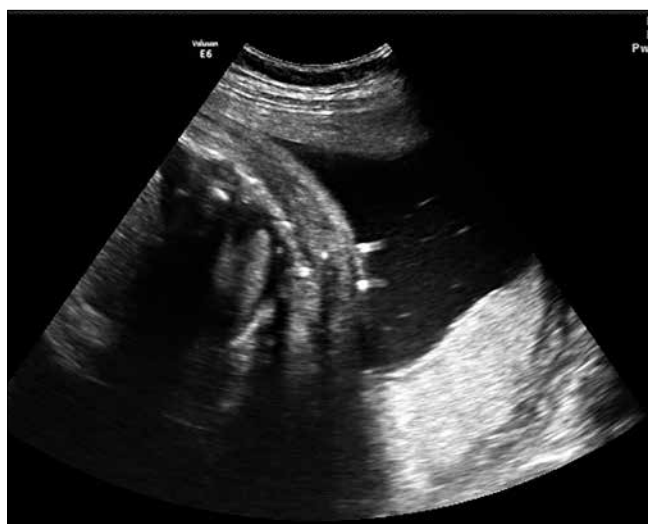Rycina 2. Obrzęk tkanki podskórnej na brzuchu płodu.



Rycina 5. Stan po założeniu shuntu – rąbek płynu w opłucnej.

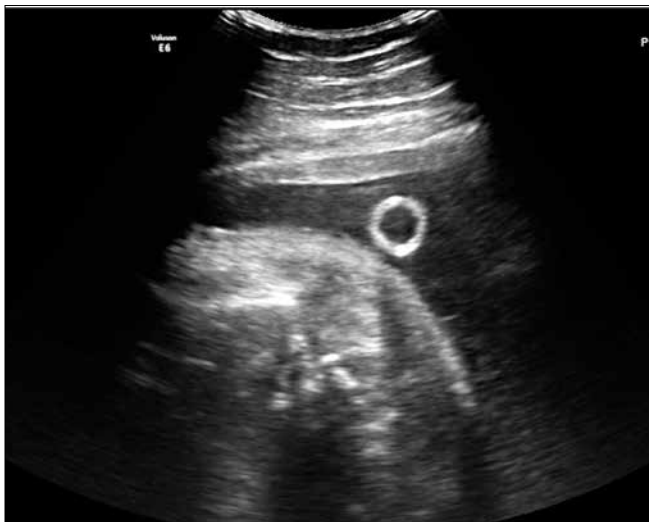

Rycina 3. Prawidłowe spektrum przepływów w *Ductus Venosus*.

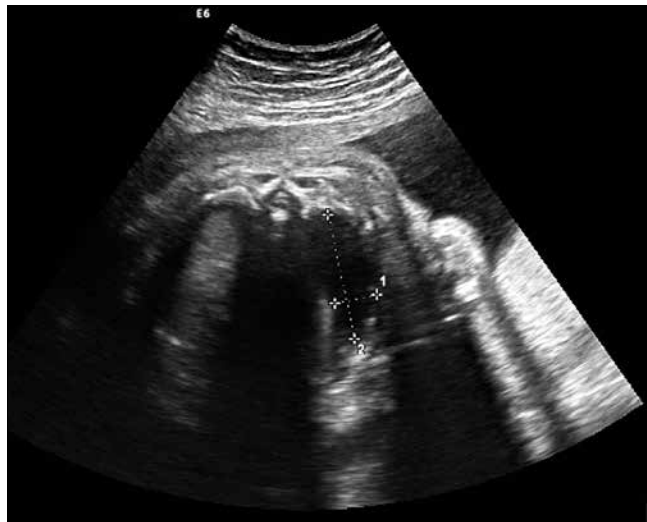

Rycina 6. Widoczny koniec shuntu w worku owodniowym.

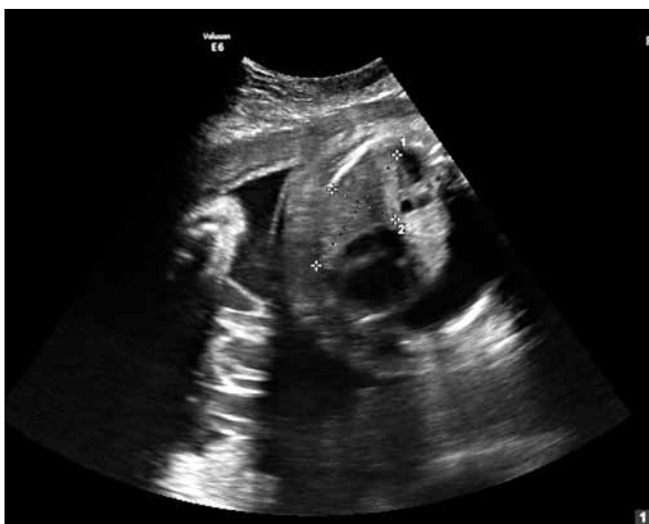Kamila Sobczuk et al. *Terapia wewnątrzmaciczna płodu z obrzękiem nieimmunologicznym oraz masywnym wysiękiem opłucnowym – analiza przypadku klinicznego.*



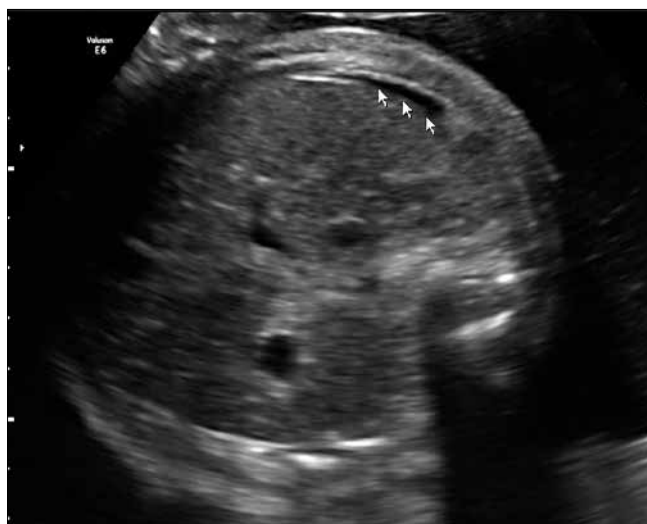Rycina 7. Widoczny koniec shuntu w worku owodniowym.



Rycina 9. Stan po zabiegu kordocentezy terapeutycznej.



Rycina 8. Stan po zabiegu kordocentezy terapeutycznej.



Rycina 10. Stan po zabiegu kordocentezy terapeutycznej.

wdrożono profilaktyczną antybiotykoterapię, była ona prowadzona do zakończenia procesu terapeutycznego u płodu.

Kontrolne badanie ultrasonograficzne dobę po zabiegu wykazało znaczną redukcję ilości płynu w prawej jamie opłucnowej oraz niemal całkowite rozprężenie się płuca prawego. Widoczne było echo shuntu. Przepływy dopplerowskie w krążeniu obwodowym nie wykazywały patologii, jednak w związku z dalszą obecnością obrzęku płodu oraz niewidocznością echa shuntu w lewej jamie opłucnowej zdecydowano o dalszej terapii wewnątrzmacicznej.

Podczas drugiego zabiegu wykonano kordocentezę terapeutyczną, podając do sznura pępowinowego 17 ml 10% albumin. Próbkę krwi płodu została przekazana do badania morfologicznego. Następnie nakłuto lewą jamę opłucnową i założono odbarczający shunt opłucnowo-owodniowy. Zredukowano wielowodzie usuwając 1200 ml płynu.

Morfologia krwi płodu nie wykazała niedokrwistości (stężenie Hgb na poziomie 14,1 g/dl, Hct 44,1%), poziom białka był

poniżej normy, wynosił 2,7 g/dl. Bezpośrednio po zabiegu zdecydowano o wdrożeniu sterydoterapii (Dexaven).

Ultrasonograficzne badania kontrolne po zabiegu wykazały znaczne zmniejszenie się patologii. Uwidoczniono echo shuntów w obu jamach opłucnowych, nie stwierdzono w nich obecności płynu, zaś płuca można było określić jako zupełnie rozprężone. Obrzęk tkanki podskórnej uległ znacznej redukcji, jego szerokość wynosiła 1-2 mm. Nie wykazano cech krążenia hiperkinetycznego u płodu, szczytowa prędkość skurczowa w tętnicy środkowej mózgu płodu była prawidłowa, w zakresie normy dla 34 tygodnia ciąży. Nastąpiła dalsza poprawa w zakresie parametrów hemodynamicznych serca. Wydolność układu krążenia oceniono na 9/10 punktów w skali CVPS.

Ciężarną w stanie ogólnym dobrym wypisano do domu z zaleceniem wykonywania kontrolnych badań ultrasonograficznych płodu co 1 tydzień.

Ciąża została zakończona w 39 tygodniu drogą cięcia cesarskiego w Klinice Medycyny Matczyno-Płodowej i Ginekologii

Kamila Sobczuk et al. *Terapia wewnątrzmaciczna płodu z obrzękiem nieimmunologicznym oraz masywnym wysiękiem opłucnowym – analiza przypadku klinicznego.*

w Policach. Pacjentka urodziła syna żywego donoszonego, masa ciała 3000 g, Apg 5-7-8, pH krwi wynosiło 7,208. Tlenoterapia bierna była prowadzona do 3 doby życia. Morfologia krwi płodu w 1 dobie życia nie wykazała niedokrwistości, białko CRP <1.0, białko całkowite 47,3 g/l, zaś poziom bilirubiny wynosił 10,49 mg/dl. W badaniu radiologicznym płuca lewe były rozprężone, w górnym polu płuca widoczne były niewielkie drobno-plamisto-pasmowate zagęszczenia zapalne. W płucach prawych nie uwidoczniło się patologii. Serce w normie. W badaniu EKG stwierdzono rytm zatokowy regularny, 130/min, pionowe położenie serca oraz przewagę zespołów prawokomorowych w granicach fizjologii. Widoczne były cechy przeciążenia prawej komory serca. Nie zarejestrowano zaburzeń rytmu. W badaniu ultrasonograficznym serca noworodka relacje przedsionkowo-komorowe i komorowo-naczyniowe były zgodne. Hemodynamikę krążenia oceniono na dobrą, uwidoczniło się drożny przewód tętniczy. W badaniu USG mózgowia stwierdzono niewielką asymetrię komór bocznych mózgu, cech krwawienia około- oraz dokomorowego nie stwierdzono. W świetle komory bocznej prawej uwidoczniło się nieliczne drobne torbiele.

Roczny obecnie chłopiec rozwija się prawidłowo. W 3 miesiącu życia stwierdzono u pacjenta obecność skurczów dodatkowych serca, w badaniu kontrolnym po 2 miesiącach nie wykazano już anomalii. Badanie ultrasonograficzne w 3 miesiącu życia nie wykazało obecności shuntów w jamach opłucnowych, obraz płuc był prawidłowy. Pacjent jest pod opieką poradni neurologicznej ze względu na rozpoznanie zwiększonego napięcia mięśniowego lewostronnego. Prowadzona rehabilitacja daje bardzo dobre efekty.

Dyskusja

W opisywanym przez nas przypadku rozpoznanie nieimmunologicznego obrzęku płodu było postawione późno, w związku z czym działania musiały być prowadzone dynamicznie.

Kryteria rozpoznania NIHF (Nonimmune hydrops fetalis) według Sekcji Terapii Płodu i Sekcji Ultrasonografii PTG są następujące: obrzęk tkanki podskórnej płodu > 5mm, obecność płynu przesiękowego w jamie opłucnej płodu, obecność płynu przesiękowego w jamie brzusznej płodu, obecność płynu przesiękowego w osierdziu > 2mm, obrzęk łożyska > 5 cm, wielowodzie – AFI > 24 cm. Spełnienie dwóch lub więcej z określonych 6 kryteriów upoważnia do postawienia diagnozy [3]. W przypadku opisywanej przez nas pacjentki zostały spełnione 3 kryteria.

Częstość występowania obrzęku uogólnionego w stosunku do ogólnej populacji waha się w przedziale 1: 2500 – 3500 noworodków i 1: 1600 – 7000 płodów. Śmiertelność w grupie płodów NIHF jest wysoka: 70% – 85% [4, 5, 6].

Z doświadczenia własnego oraz z piśmiennictwa wynika, że terapia wewnątrzmaciczna w przypadku tej patologii może być wdrożona w przypadku wykluczenia ciężkich patologii u płodu. Diagnostyka różnicowa powinna koncentrować się przede wszystkim na detalicznej ocenie ultrasonograficznej z oceną układu krążenia, skriningu infekcyjnym i ocenie kariotypu płodu. [7].

Ze względu na fakt, że przyczyny sercowo-naczyniowe stanowią 20% przyczyn obrzęku u płodu, niezwykle ważnym etapem diagnostyki jest ocena ultrasonograficzna układu krążenia płodu oraz ocena przepływów dopplerowskich w naczyniach obwodowych [8].

W przypadku opisywanej przez nas pacjentki nie stwierdzono wady serca u płodu, zaś przepływy zarówno w krążeniu obwodowym jak i tętnicy środkowej mózgu były prawidłowe.

Kolejnym etapem działania powinno być wykluczenie podłoża infekcyjnego zaistniałej patologii. Podłoże to zostało wykluczone w opisywanym przez nas przypadku po oznaczeniu poziomu przeciwciał w surowicy krwi matki oraz po badaniu bakteriologicznym płynu owodniowego i płynu z jam opłucnowych płodu. Obecnie zaleca się rozszerzenie badań PTORCH wykrywających najczęstsze infekcje wewnątrzmaciczne i wykonanie TORCHES-CLAP (*Toxoplasma gondii*, *Rubella virus*, *Cytomegalovirus*, *Herpes Simplex virus*, *Enterovirus*, *Syphilis*, *Chickenpox virus*, *Lyme disease*, *AIDS*, *Parvovirus B19*) [8].

W przypadku występowania wodobrzusza lub wolnego płynu w jamie opłucnej należy rozważyć odbarczenie jam ciała bądź założenie shuntu obarczającego jamę opłucnej m.in. w celu uniknięcia hipoplazji płuc płodu [9]. Zarówno z doświadczenia własnego jak i z piśmiennictwa wiemy, że wczesna jednorazowa punkcja płynu w jamie opłucnowej nie daje pomyślnych rezultatów, ponieważ dochodzi do szybkiego narastania płynu - ma charakter nawrotowy. Najskuteczniejszym sposobem, aby uniknąć hipoplazji płuc płodu są seryjne, kilkukrotne nakłucia jamy opłucnej bądź implantacja shuntu odbarczającego. Ta ostatnia metoda wydaje się zdecydowanie najskuteczniejsza i mniej inwazyjna od seryjnych nakłuć [10].

Odbarczanie wielowodzia jest elementem zmniejszającym ryzyko porodu przedwczesnego z powodu rozciągania tkanek macicy przez zwiększoną ilość płynu owodniowego.

Odsetek przeżyć płodów z NIHF po zastosowaniu terapii *in utero* dochodzący do 50% jest istotnie wyższy w porównaniu z całą grupą NIHF i chociaż dotyczy to ściśle wyselekcjonowanej grupy płodów, daje nadzieję na poprawienie wskaźnika przeżywalności płodów z NIHF, co potwierdzają doniesienia z innych ośrodków [9]. W przypadku obrzęku płodu z rozpoznaną przyczyną ingerencja wewnątrzmaciczna jest możliwa jedynie w 50% przypadków [14]. Fakt ten bardzo dobrze ilustruje konieczność rozwoju terapii wewnątrzmacicznej płodu, która może istotnie przyczynić się do większej ilości sukcesów położniczych.

Piśmiennictwo

1. Bellini C, Hennekam R. Non-immune hydrops fetalis: a short review of etiology and pathophysiology. *Am J Med Genet.* 2012, 158A, 597-605.
2. Bellini C, Hennekam R, Fulcheri E, [et al.]. Etiology of nonimmune hydrops fetalis: a systematic review. *Am J Med Genet.* 2008, 149, 844-851.
3. Sekcja Terapii Płodu, Sekcja Ultrasonografii PTG. *Rekomendacje w terapii płodu.* 2006, 18-25.
4. Favre R, Dreux S, Dommergues M, [et al.]. Nonimmune fetal ascites: a series of 79 cases. *Am J Obstet Gynecol.* 2004, 190, 407-412.
5. Holzgreve W. The fetus with nonimmune hydrops. *The Unborn patient.* 1990.
6. Respondek M, Kaczmarek P, Pertyński T. Fetal echocardiography guidelines to predict survival of fetuses with ascites. *Ultrasound Obstet Gynecol.* 1996, 7, 256-261.
7. Kaczmarek P. Nieimmunologiczny obrzęk płodu w ciąży pojedynczej. *Kardiologia prenatalna dla położników i kardiologów dziecięcych.* 2006, 219-229.
8. Bellini C, Hennekam R, Bonioli E. A diagnostic flow chart for non-immune hydrops fetalis. *Am J Med Genet.* 2009, 149, 852-853.
9. Tarasiuk A, Dębska M, Jędrasiak J, [et al.]. Wpływ terapii prenatalnej płodu z nieimmunologicznym obrzękiem uogólnionym na przebieg okresu noworodkowego- opis trzech przypadków. *Perinatologia, Neonatologia i Ginekologia.* 2010, 3, 313-318.
10. Picone O, Benachi A, Mandelbrot L, [et al.]. Thoracoamniotic shunting for fetal pleural effusions with hydrops. *Am J Obstet Gynecol.* 2004, 191, 2047-2050.