

Prenatalne badanie MR jako metoda kontroli patologii płodu

Prenatal MRI as a method of controlling fetal pathology

Monika Bekiesińska-Figatowska¹, Izabela Herman-Sucharska², Agnieszka Duczkowska¹,
Renata Jaczyńska³, Anna Romaniuk-Doroszewska¹, Hanna Brągoszewska¹, Jacek Zamłyński⁴

¹ Zakład Diagnostyki Obrazowej, Instytut Matki i Dziecka, Warszawa, Polska

² Zakład Elektrowizji, Collegium Medicum, Uniwersytet Jagielloński, Kraków, Polska

³ Klinika Położnictwa i Ginekologii, Instytut Matki i Dziecka, Warszawa, Polska

⁴ Katedra i Klinika Ginekologii, Położnictwa i Ginekologii Onkologicznej w Bytomiu, Oddział Śląskiego Uniwersytetu Medycznego w Katowicach, Polska

Streszczenie

Wstęp: Badanie MR daje możliwość bardziej szczegółowej oceny patologii płodu niż USG. Jest stosowane nie tylko do diagnostyki, ale też kontroli niektórych patologii płodowych. Na jego podstawie planuje się leczenie wewnątrzmaciczne oraz monitoruje jego skuteczność. Celem pracy jest przedstawienie własnych doświadczeń w kontroli patologii oraz monitorowaniu inwazyjnej terapii płodu za pomocą MR.

Materiał i metody: Materiał stanowi 31 płodów, u których wykonano dwa badania MR: pierwsze między 19. a 28. tygodniem życia płodowego (średnio: 23,6 tyg.), drugie między 20. a 37. (średnio: 30,5 tyg.). Stosowano aparaty o natężeniu pola 1,5T. Wykonywano obrazy SSFSE/T2-zależne, TSE/ lub GRE/T1-zależne, DWI, FIESTA, EPIGRE.

Wyniki: W 5 przypadkach MR pozwolił wykluczyć podejrzewane zmiany (wadę mózgu i dysplazję przegrodowo-wzrokową u zdrowych płodów, prawostronną przepuklinę przeponową u płodu z lewostronną przepukliną, pentalogię Cantrella, brak pęcherza moczowego u płodu ze zwtókniałym pęcherzem). W 4 przypadkach rozpoznano w MR dodatkowe zmiany (CCAM/sekwestr płucny, który uległ samowyleczeniu, niedorozwój mózdzku, rhombencephalosynapsis, przytwierdzenie rdzenia kręgowego z syringohydromyelią). W 4 przypadkach MR nie wniósł nowych informacji i był wykonany powtórnie jedynie w celu kontroli, w 2 wykazując ewolucję zmian (regresję krwiaka śródmózgowego, progresję choroby nerek). W 18 przypadkach MR był wykonany przed i po zabiegu operacyjnym przepukliny oponowo-rdzeniowej, wykazując całkowity sukces zabiegu u 10 płodów i spektrum powikłań: od obrzęku w miejscu przeszczepu u 4 do nawrotowej przepukliny u 1.

Wnioski: Brzuch matki stanowi naturalny „inkubator” dla płodu – łatwiej i bezpieczniej jest wykonać badanie wewnątrzmaciczne niż badać chorego noworodka. MR jest metodą z wyboru w diagnostyce i kontroli w przypadkach otwartej chirurgii płodu.

Słowa kluczowe: **prenatalny rezonans magnetyczny (MR) / wada płodu /
/ badanie kontrolne /**

Adres do korespondencji:

Monika Bekiesińska-Figatowska
Instytut Matki i Dziecka, Zakład Diagnostyki Obrazowej
Polska, 01-211 Warszawa, ul. Kasprzaka 17a
tel. (22) 3277156; fax (22) 3277195
e-mail: zaklad.rtg@imid.med.pl

Otrzymano: 06.03.2013
Zaakceptowano do druku: 15.05.2013

Abstract

Background: It has been shown that MRI offers the possibility of more detailed assessment of fetal pathology than sonography. It is used not only to diagnose but also to follow up some prenatal diseases. It is a basis of in utero treatment and the tool of monitoring its efficacy. The purpose of the study was to present the authors' experience with prenatal MRI as a method of follow-up of fetal pathology and of monitoring invasive fetal therapy.

Material and Methods: The study group consisted of 31 fetuses that underwent two MRI examinations. The first exams were performed at the gestational age of 19-28 weeks (mean: 23.6 weeks), the follow-up between week 20 and 37 (mean: 30.5). The MRI examinations were performed using 1.5 T scanners. SSFSE/ T2-weighted images, TSE/ or GRE/T1-weighted images, DWI, FIESTA, EPIGRE were performed.

Results: In 5 cases MRI allowed to exclude a suspected pathology: brain anomaly in a healthy fetus, septo-optic dysplasia in a healthy fetus, right-sided CDH in case of a left-sided pathology, pentalogy of Cantrell, lack of bladder in a fetus with a small, thick-walled bladder. In 4 cases an additional pathology was detected on MRI: CCAM/ pulmonary sequestration with self-regression, cerebellar hypoplasia, rhombencephalosynapsis, tethered cord with syringohydromyelia. In 4 cases MRI was used just to follow-up and showed evolution of the disease in 2 cases: regression of intracerebral hemorrhage, progression of kidney disease. Finally, in 18 cases MRI was performed before and after an open fetal surgery of myelomeningocele showing good outcome in 10 cases and a wide spectrum of complications in 8 neonates: from edema of the transplant only in 4 to recurrent MC in 1.

Conclusions: Maternal uterus constitutes a natural "incubator" for the fetus – it is easier and safer to perform diagnostic procedure in utero than in a seriously ill newborn. MRI is a method of choice in the diagnosis and of follow-up in cases of open fetal surgery.

Key words: **prenatal magnetic resonance imaging (MRI) / fetal anomaly / follow-up study /**

Wprowadzenie

Rezonans magnetyczny (MR) ma na świecie uznaną pozycję w diagnostyce prenatalnej [1]. Po wprowadzeniu w bazie PubMed hasła „fetal MRI” uzyskuje się imponującą ilość prac – 4015 – publikowanych od 1982 roku. Doświadczenie polskie w tej dziedzinie datuje się od roku 1999, jest więc zdecydowanie krótsze, ale już czterdziestoletnie i również zaowocowało liczącymi się publikacjami w literaturze światowej [2-7].

Wiele setek wykonanych badań złożyło się na doświadczenie ośrodka warszawskiego i krakowskiego, współpracujących ze sobą od lat. To doświadczenie w ocenie patologii płodowej oraz uznane bezpieczeństwo metody spowodowały, że badanie MR zaczęło być wykorzystywane nie tylko jednorazowo, w celu weryfikacji i rozszerzenia rozpoznania ultrasonograficznego, ale również jako metoda kontroli obrazu patologii w okresie prenatalnym. Poza tym rozwój metod leczenia płodu *in utero* w naszym kraju spowodował dodatkową konieczność stosowania badania MR przed podjęciem decyzji o jego zastosowaniu oraz dla monitorowania jego skuteczności [8].

Cel pracy

Celem niniejszej pracy jest przedstawienie własnych doświadczeń w kontroli patologii płodu za pomocą prenatalnego badania MR.

Materiał i metody

Materiał stanowi 31 płodów, u których wykonano dwa badania MR: pierwsze między 19. a 28. tygodniem życia płodowego (średnio: 23,6 tyg.), drugie między 20. a 37. (średnio: 30,5 tyg.). Badania wykonano aparatami o natężeniu pola magnetycznego 1,5T, zawsze po badaniu ultrasonograficznym.

Podstawową metodą obrazowania były anatomiczne obrazy SSFSE/T2-zależne, uzupełnione obrazami TSE/ lub GRE/T1-zależnymi, DWI, FIESTA i EPIGRE.

Wyniki

Wyniki obu badań MR analizowanej grupy płodów przedstawiono w tabeli I.

W 18 przypadkach płodów badanych przed i po prenatalnym zamknięciu przepukliny oponowo-rdzeniowej badanie MR w oczywisty sposób uwidoczniło różnicę między pierwotną wadą cewy nerwowej a stanem po MMR (ang. *myelomeningocele repair*). W 55,5% przypadków (10/18) wynik zabiegu śródmacicznego był doskonały. W 5,5% (1/18) wystąpiła przepuklina nawrotowa.

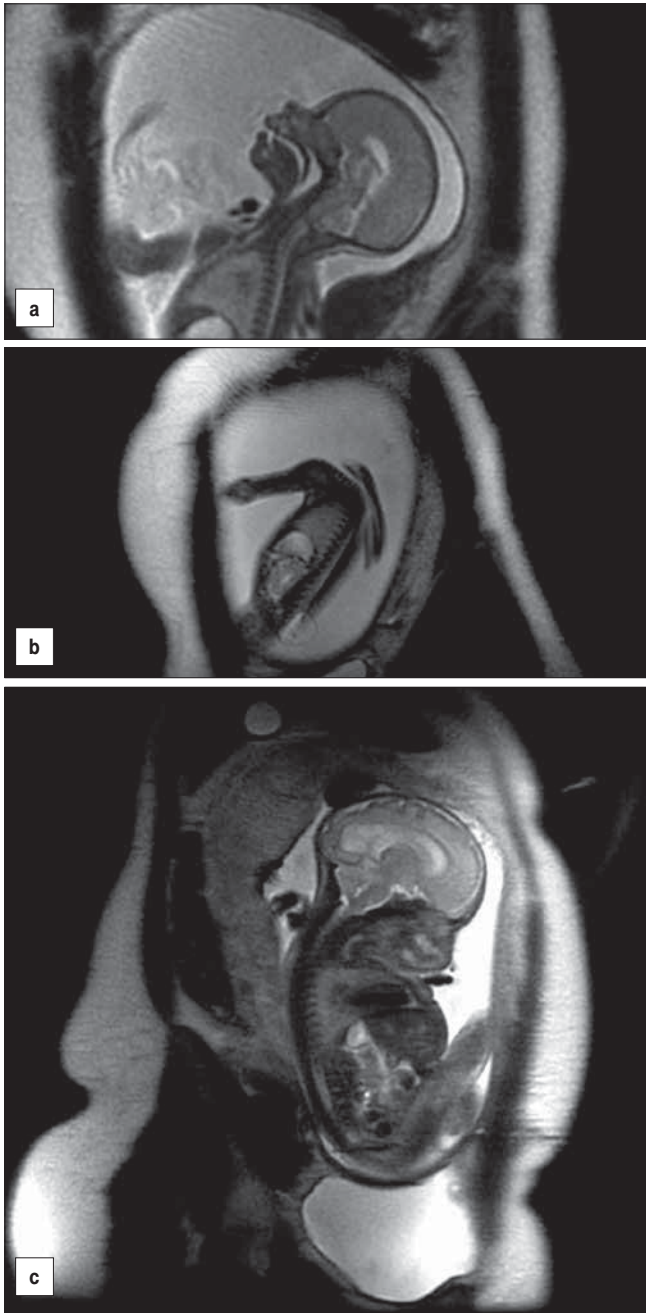
W pozostałych przypadkach stwierdzono mniejsze powikłania: przepuklinę resztkową u 2 płodów (11,1%), torbiel w skórze przeszczepu u 1 (5,5%), obrzęk przeszczepu u 4 płodów (22,2%) oraz brak odgłobienia tyłomózgowia (ang. *hindbrain herniation*, HH) u 2 płodów (11,1%), przy czym u jednego z nich stopień HH się nie zmienił (stopień 2 przed i po MMR), a u drugiego zmniejszył się ze stopnia 2 na stopień 1. Ponadto u 1 płodu z grupy operowanej kontrolne badanie MR uwidoczniło dysplazję wielotorbielowatą nerki, która w pierwszym badaniu miała niejasny obraz (obrzęk?) oraz samoistną regresję zmiany w płucu, która najpewniej miała charakter CCAM.

Spośród pozostałych 13 płodów w 1 przypadku (nr 9) po badaniu MR zdyskwalifikowano płód od interwencji *in utero* ze względu na dużą rozległość i wysoką lokalizację przepukliny (powyżej Th12). Kontrolne badanie w wieku ciążowym 32 tygodni wykazało ponadto przytwierdzenie rdzenia kręgowego i syringohydromyelię.

Tabela I. Wyniki badań MR w analizowanym materiale.

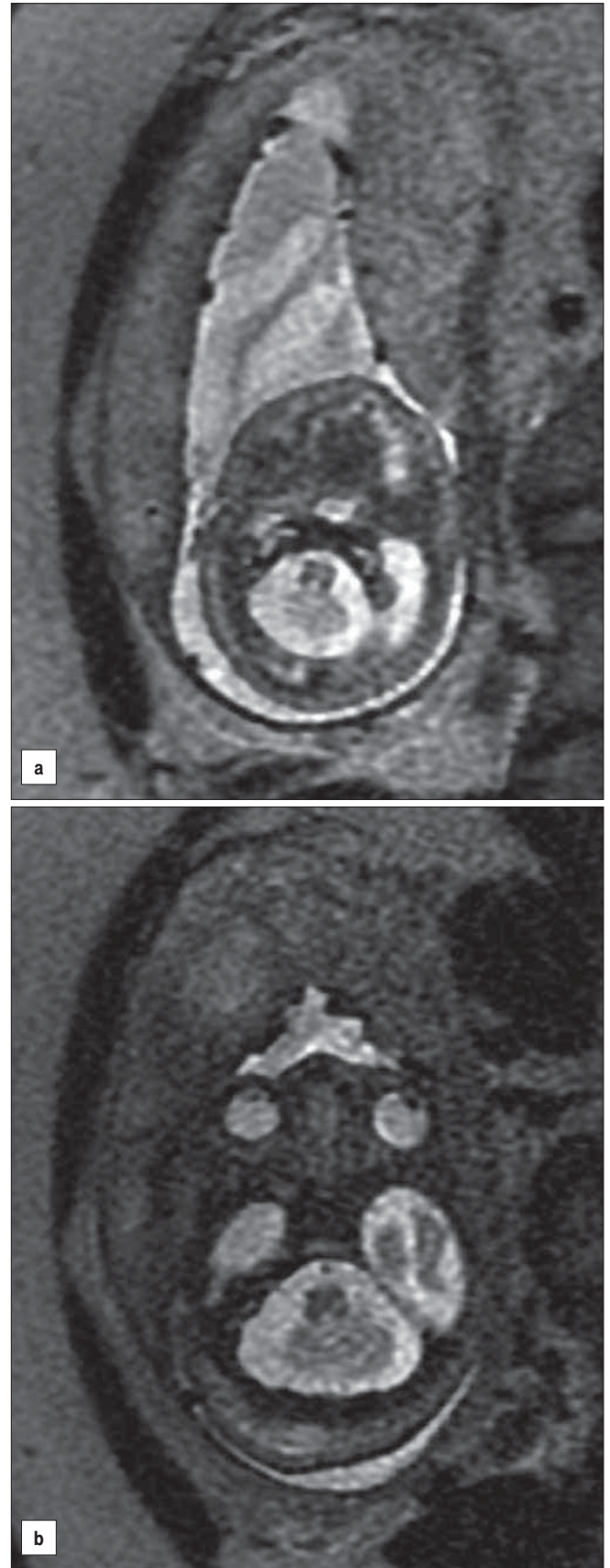
Lp.	MR nr 1	MR nr 2
1	19 Hbd: prawidłowy płód, nieznaczna asymetria gałek ocznych	32 Hbd: prawidłowy płód
2	25 Hbd: nie można wykluczyć braku przegrody przezroczystej, nerwy wzrokowe prawidłowe	37 Hbd: szeroka jama przegrody przezroczystej przy wąskich komorach bocznych, ostateczne wykluczenie dysplazji przegrodowo-wzrokowej
3	25 Hbd: lewostronna CDH, wykluczenie prawostronnej	29 Hbd: jak poprzednio
4	19 Hbd: przepuklina pępowinowa (wątroba), uwypuklenie przedniej ściany klp. na wysokości serca, ale serce w klp.	20 Hbd: jak poprzednio
5	24 Hbd: małowodzie, niewidoczny pęcherz mocz., poszerzone UK-M nerek, płyn w jamie otrzewnej i lewej opłucnej	28 Hbd: po amniotomii, obrzęk wodnocy i megaureter obustronnie, mały, zwłókniały pęcherz moczowy
6	25 Hbd: CCAM/sekwestr płucny	36 Hbd: regresja zmiany
7	22 Hbd: wodogłowie, hipoplazja mózdzku	29 Hbd: jak poprzednio
8	27 Hbd: wotrykulomegalia, podejrzenie RES	33 Hbd: wotrykulomegalia, potwierdzenie RES
9	23 Hbd: MMC od Th12, Chiari II	31 Hbd: jak poprzednio + zakotwiczenie rdzenia, syringohydromyelia C/Th
10	28 Hbd: krwiak śródmózgowy/podwysięciółkowy	32 Hbd: stopnienie krwiaka, poszerzenie tożstronnej komory bocznej
11	28 Hbd: zastawka cewki tylnej, uropatia zaporowa, nerki czynne	34 Hbd: zastawka cewki tylnej, uropatia zaporowa, nerki nieczynne
12	24 Hbd: MC w L-S, Chiari II	31 Hbd: jak poprzednio
13	26 Hbd: przepuklina mózgowa potyliczna, zawierająca mózdzek	37 Hbd: jak poprzednio
14-21	MC, Chiari II	Stan po OFS, odgłobienie tylnojamowe, prawidłowy przeszczep
22	21 Hbd: MC, Chiari II	27 Hbd: stan po OFS, brak odgłobienia tylnojamowego, prawidłowy przeszczep
23	27 Hbd: MC, Chiari II	30 Hbd: stan po OFS, zmniejszenie wgłobienia tylnojamowego (ze st. 2 do 1), prawidłowy przeszczep
24-27	MC, Chiari II	Stan po OFS, odgłobienie tylnojamowe, obrzęk przeszczepu
28	21 Hbd: MMC w L-S, Chiari II	28 Hbd: po OFS, odgłobienie, torbiel w skórze przeszczepu
29	24 Hbd: MMC w L-S, Chiari II	28 Hbd: po OFS, przepuklina resztkowa
30	23 Hbd: MC w L-S, Chiari II, torbiel oskrzelopochodna/CCAM, obrzęk (?) prawej nerki	31 Hbd: po OFS, odgłobienie, przepuklina resztkowa, dysplazja torbielowata prawej nerki
31	24 Hbd: MC w L-S, Chiari II	31 Hbd: po OFS, odgłobienie, zagrażająca przepuklina nawrotowa

Hbd – tydzień ciąży; CDH – przepuklina przeponowa (ang. *congenital diaphragmatic hernia*); klp. – klatka piersiowa; UK-M – układ kielichowo-miedniczkowy; CCAM – wrodzona gruczolakowatość torbielowata płuc (ang. *congenital cystic adenomatoid malformation*); RES – łac. *rhomencephalosynapsis*; MMC – przepuklina oponowo-rdzeniowa (łac. *myelomeningocele*)
MC – przepuklina oponowa (łac. *meningocele*); C – szyjny odcinek rdzenia i kanału kręgowego; Th – piersiowy odcinek rdzenia i kanału kręgowego; L-S – lędźwiowo-krzyżowy odcinek rdzenia i kanału kręgowego; OFS – zabieg operacyjny na płodzie (ang. *open fetal surgery*)

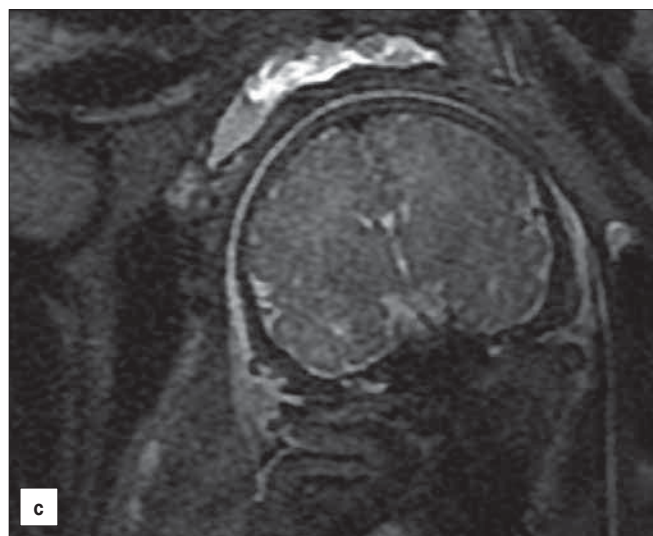
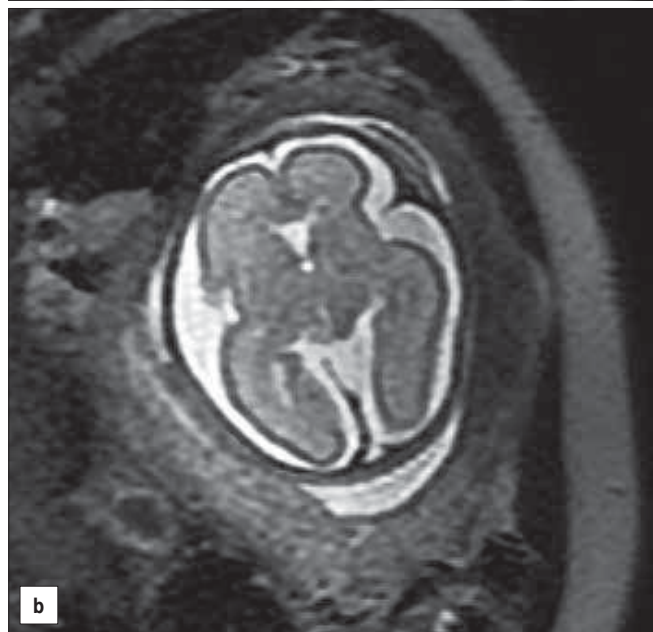
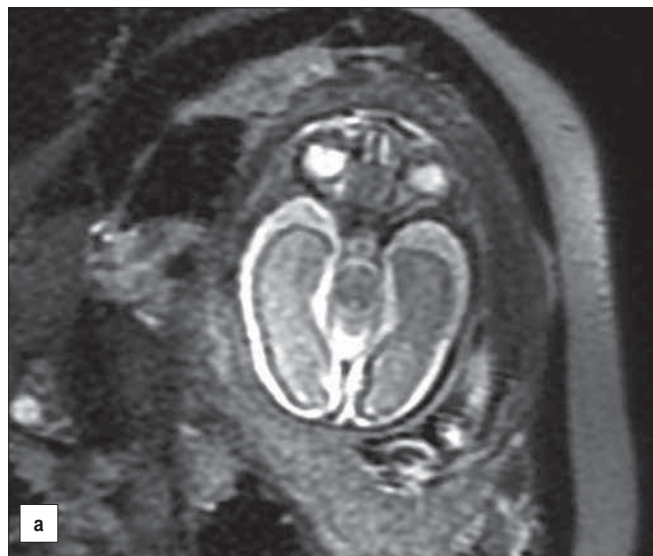Monika Bekiesińska-Figatowska et al. *Prenatalne badanie MR jako metoda kontroli patologii płodu.*

Rycina 1 a, b. Płód 21 Hbd z przepukliną oponowa w odcinku lędźwiowo-krzyżowym (a) i zespołem Chiari II (b).
c. Ten sam płód w wieku 29 Hbd, po operacji wewnątrzmacicznej. Prawidłowy obraz przeszczepu, odgłobienie tylnojamowe.

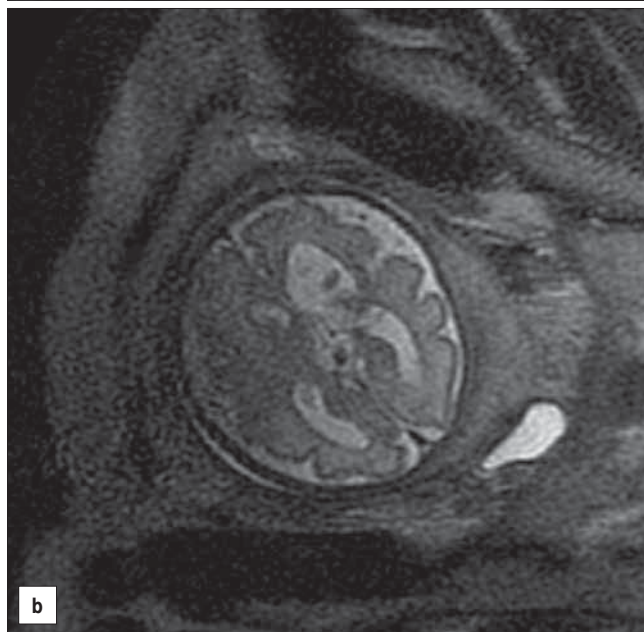
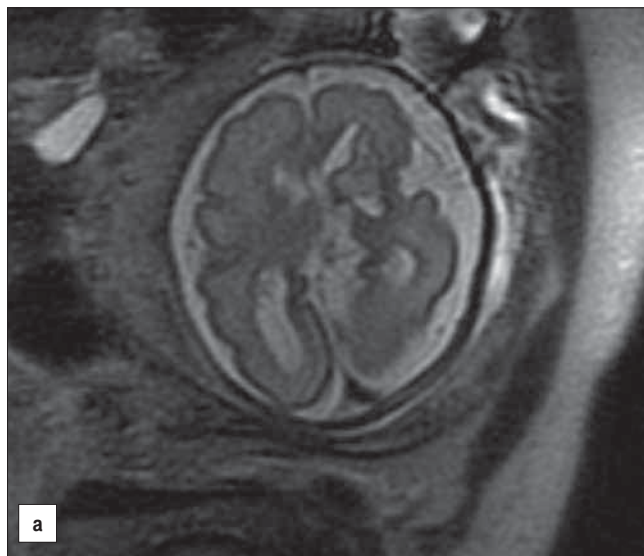
W jednym przypadku (nr 1) badanie MR wykluczyło wadę OUN u płodu matki z poprzednim dzieckiem z wadą, w kolejnym wykluczyło dysplazję przegrodowo-wzrokową podejrzaną ultrasonograficznie (nr 2). U płodu nr 8 w badaniu USG oceniono mózdzek jako nieprawidłowy, badanie MR pozwoliło rozpoznać *rhombencephalosynapsis*. W przypadku nr 7 oprócz olbrzymiego wodogłowia w badaniu MR rozpoznano i potwierdzono utrzymującą się hipoplazję mózdzku. U płodu nr 13 rozpoznano przepuklinę mózgową w okolicy potylicznej, zawierającą część mózdzku.



Rycina 2 a, b. Płód 27 Hbd. Mały mózdzek, podejrzenie *rhombencephalosynapsis*.
b. Ten sam płód w wieku 33 Hbd. Potwierdzenie wady.



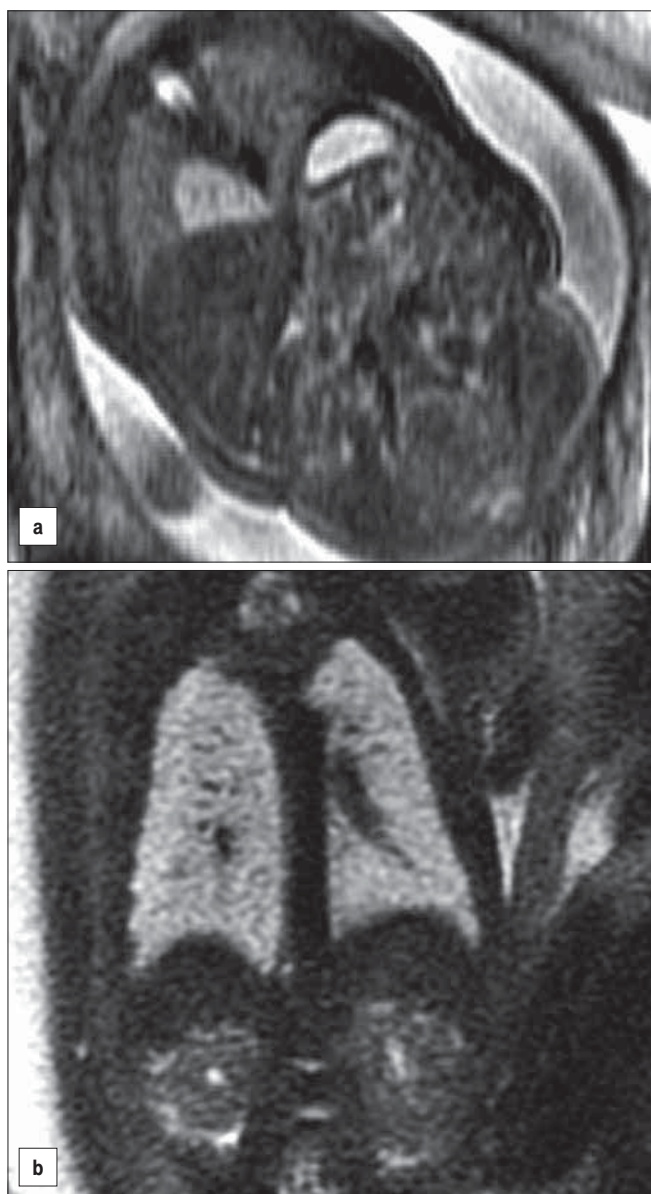
Rycina 3 a, b. Płód 25 Hbd. nie można wykluczyć braku przegrody przezroczystej (a), nerwy wzrokowe prawidłowe (b).
c. Ten sam płód w wieku 37 Hbd. Szeroka jama przegrody przezroczystej przy wąskich komorach bocznych, ostateczne wykluczenie dysplazji przegrodowo-wzrokowej.



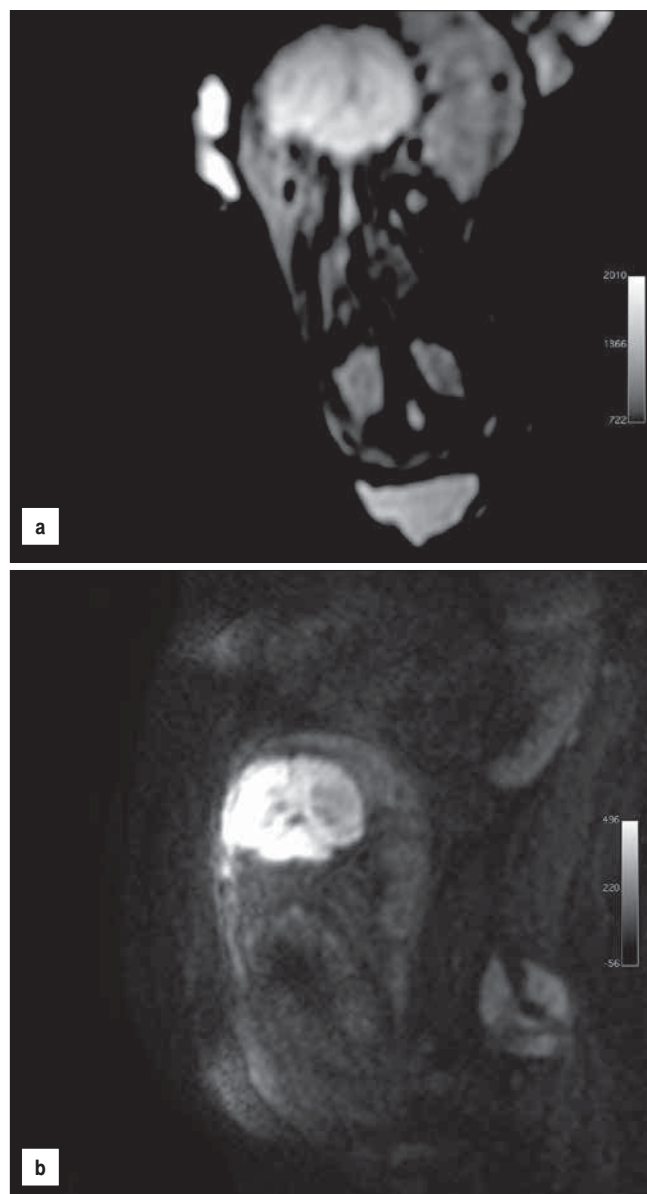
Rycina 4 a. Płód 28 Hbd. Krwiak śródmózgowy w strukturach głębokich lewej półkuli mózgu.
b. Ten sam płód w wieku 32 Hbd. Stopnienie krwiaka, poszerzenie komory bocznej lewej.

W jednym przypadku (nr 3) badanie MR powtarzano w celu oceny przepony po stronie prawej u płodu z przepukliną przeponową lewostronną – ze względu na niejasny obraz ultrasonograficzny i nadzieje rodziców na kwalifikację do fetoskopowej okluzji tchawicy. W obrazie MR nie było wątpliwości co do prawidłowości prawego zarysu przepony i braku prawostronnej przepukliny przeponowej. W 1 przypadku wczesnej ciąży (nr 4) powtórzono badanie dwukrotnie w odstępie tygodnia ze względu na wątpliwości dotyczące obrazu podejrzewanej pentalogii Cantrella, nie znaleziono jednak potwierdzenia szczeliny mostka i ektopii serca. W 2 przypadkach (nr 5 i 11) obserwowano progresję choroby układu moczowego, w jednym (nr 6) samoistną regresję zmiany w płucu (CCAM lub sekwestru), w kolejnym (nr 10) ewolucję krwiaka śródmózgowego.

Monika Bekiesińska-Figatowska et al. Prenatalne badanie MR jako metoda kontroli patologii płodu.



Rycina 5 a. Płód 25 Hbd. CCAM/sekwestr płucny w dolnym polu prawego płuca.
b. Ten sam płód w wieku 36 Hbd. Regresja zmiany.



Rycina 6 a. Płód 28 Hbd. W sekwencji DWI nerki wykazują wysoką intensywność sygnału – są czynne.
b. Ten sam płód w wieku 34 Hbd. Ogólnie gorsza jakość obrazu z powodu artefaktów ruchowych, jednak nie widać sygnału z nerek – nerki nie funkcjonują.

Dyskusja

Jak już wspomniano, pozycja prenatalnych badań MR jest ugruntowana, zarówno dzięki jego udowodnionej przydatności klinicznej, jak i bezpieczeństwu [9]. Nie zachodzi więc obawa uszkodzenia płodu ani przez jednorazowe, ani przez powtarzane badania MR. Ponadto wykazano, że wykonanie powtórnego badania MR po urodzeniu dziecka zwykle nie wnosi istotnych nowych informacji w porównaniu z badaniem prenatalnym, a obciążone jest większym ryzykiem, i leczenie postnatalne może być planowane na podstawie prenatalnego badania MR [7, 10, 11].

W przypadku prenatalnego zamknięcia przepukliny oponowo-rdzeniowej z założenia konieczne jest badanie prenatalne jako metoda kwalifikacji do zabiegu. Do wymaganych badań prenatalnych w tym wypadku należą USG, MR i amniopunkcja [12].

W analizowanym materiale jego większą część (18/31 = 58,1%) stanowiły płody leczone wewnątrzmacicznie. Otwartą chirurgię płodu w przypadkach przepuklin oponowo-rdzeniowych oceniono w randomizowanym badaniu MOMS (ang. *The Management of Myelomeningocele Study*), porównując wyniki zabiegów pre- i postnatalnych i stwierdzono, że leczenie *in utero* daje lepsze wyniki niż po urodzeniu, zmniejszając wodogłowie i wgłobienie tylnojamowe, redukując ilość przypadków, w których konieczne jest założenie zastawki komorowo-otrzewnowej oraz zmniejszając odległe skutki neurologiczne u części pacjentów [13]. Badania USG i MR są wykonywane rutynowo w kwalifikacji do MMR oraz prenatalnej kontroli efektów leczenia operacyjnego płodu zarówno w ośrodkach zachodnich [12], jak i w Klinice bytomskiej [14].

Nasze badania kontrolne potwierdzają dane z literatury na temat wyników leczenia *in utero*: odgłobienie tylnojamowe w 94% przypadków (17/18), doskonały efekt miejscowy w 55,5% (10/18). (Rycina 1).

Ocena kanału kręgowego i jego zawartości w badaniu ultrasonograficznym jest ograniczona przez wiele czynników: cienie akustyczne od struktur kostnych, otyłość matki, wielowodzie, a nawet przez pozycję płodu. Badanie MR jest pozbawione takich ograniczeń, zatem pozwala na lepszą wizualizację struktur kanału kręgowego [15]. W przypadku wad rozszczepowych cewy nerwowej dokładne określenie poziomu, rodzaju i stopnia zaawansowania zmian jest podstawą do prawidłowego zaplanowania zabiegu operacyjnego [16] oraz wpływa na poradnictwo prenatalne i wybór optymalnej terapii. W pracy Griffithsa i wsp. nad porównaniem przydatności prenatalnego badania USG i MR w diagnostyce wad kręgosłupa płodu stwierdzono całkowitą zgodność rozpoznań między USG i MR w 80% przypadków. W pozostałych 20% badanie MR wniosło dodatkowe informacje, w tym wykluczyło wadę rozpoznaną na podstawie prenatalnego USG (wyniki ultrasonografii fałszywie dodatnie), co miało ogromne znaczenie dla zmiany prognozy i postępowania postnatalnego. W wykrywaniu wad kręgosłupa, badanie MR wykazało 100%, a prenatalne USG - 80% zgodności z weryfikacją kliniczną, co oznacza w przypadku włączenia badania MR do algorytmu postępowania poprawę trafności o 20%. Autorzy stwierdzili równocześnie potwierdzoną także w innych badaniach [17] wyższość badania MR nad prenatalnym USG w ocenie przypadków MMC z towarzyszącą malformacją Chiari'ego II, ze względu na lepsze obrazowanie struktur tylnojamowych i możliwość dokładniejszego określenia poziomu wgłobienia tylnojamowego [18].

W pozostałej grupie płodów w naszym materiale również istotną część, bo aż 5 przypadków, stanowiły płody z podejrzeniem wady mózgu. Potwierdza to pierwsze i podstawowe zastosowanie, jakie znaleziono dla rezonansu magnetycznego w diagnostyce prenatalnej: ocenę wad wrodzonych ośrodkowego układu nerwowego. Spośród tych 5 przypadków większość (3) stanowiły wady tylnego dołu czaszki, które wraz z wadami linii środkowej oraz zaburzeniami migracji i zakrętości stanowią główne wskazanie do badania MR płodu. Tylna jama czaszki jest trudniejsza do oceny ultrasonograficznej niż struktury nadnamiotowe i w tym obszarze rozbieżność między wynikami prenatalnego badania USG i MR jest większa [19]. Tym można tłumaczyć niewidoczność w USG hipoplazji mózdzku u płodu z dużym wodogłowiem nadnamiotowym. Szczególnie interesujący jest przypadek rhombencephalosynapsis ze względu na rzadkość występowania tej wady, polegającej na braku robaka, fuzji półkul mózdzku, konarów środkowych mózdzku i jąder zębatych. W badaniu USG cechą sugerującą RES jest stwierdzenie małego mózdzku. Doniesienia na temat prenatalnego rozpoznania RES są nieliczne, a nazwanie wady następuje dopiero po badaniu MR i tak też było w naszym przypadku [20]. (Rycina 2). Ze względu na rzadkość występowania RES i jej rozpoznawania, również po urodzeniu, ponowne badanie MR u tego płodu wykonano dla upewnienia się o słuszności podejrzenia wysuniętego po pierwszym badaniu.

W analizowanym materiale badanie MR służyło również do śledzenia ewolucji zmian patologicznych; w obrębie OUN mieliśmy jeden przypadek krwiaka śródmózgowego, który w kolejnym badaniu po 4 tygodniach od pierwszego zmniejszył swoją

objętość i zmienił intensywność sygnału, a komora boczna po jego stronie uległa poszerzeniu. (Rycina 4). Ponowne badanie wykonano w celu oceny, czy nie było to krwawienie do guza.

Obserwowano 2 przypadki samoistnej regresji zmian torbielowatych w płucach (Rycina 5), najpewniej o charakterze wrodzonej gruczolakowatości torbielowatej płuc, choć wymagających różnicowania z torbielą oskrzelopochodną w jednym przypadku i z sekwestrem oskrzelowo-płucnym w drugim. Samoistne ustępowanie takich zmian jest opisywane w literaturze [21].

Badanie MR pozwoliło również śledzić progresję zmian w układzie moczowym u 2 płodów. W pierwszym przypadku w pierwszym badaniu MR w wieku ciążowym 24 tygodni w warunkach małowodzia widoczne były poszerzone układy kielichowo-miedniczkowe nerek i nie można było uwidocznnić pęcherza moczowego. Powtórne badanie MR zlecono w celu oceny progresji zmian w układzie moczowym ze względu na nietypowy obraz w USG, trudności w ocenie struktury nerek i w ustaleniu rozpoznania przyczyny uropatii zaporowej. Cztery tygodnie po pierwszym badaniu MR w kolejnym widoczne już było obustronnie bardzo duże wodonercze, praktycznie bez tkanki nerek, oraz moczowody olbrzymie, udało się też uwidocznnić mały, zwłókniały pęcherz moczowy, będący najpewniej przyczyną uropatii. Drugi przypadek ilustruje przydatność sekwencji obrazowania zależnego od dyfuzji (ang. *Diffusion-Weighted Imaging*, DWI) do oceny czynności nerek płodu. Pozwala ona na odróżnienie prawidłowych i nieczynnych nerek. Prawidłowe nerki wykazują wysoką intensywność sygnału w sekwencji DWI (Rycina 6a), tracą ją wraz z utratą funkcji [22]. (Rycina 6b). Tego rodzaju czynnościową informację można uzyskać jedynie w badaniu MR płodu.

Rola badania MR polega również w części przypadków na wykluczeniu podejrzenia wady lub choroby wrodzonej i jest to ogromnie ważny psychologicznie aspekt tego postępowania. W analizowanym materiale w jednym przypadku całkowicie wykluczono jakąkolwiek wadę mózgowia, a powtórne prenatalne badanie MR wykonano z powodu niewielkiej asymetrii gałek ocznych, ostatecznie potwierdzając brak nieprawidłowości u płodu matki z ciężką wadą u pierwszego dziecka. W literaturze podkreśla się stres kobiety ciężarnej związany z badaniem MR jej nienarodzonego dziecka i opracowuje sposoby jego zmniejszania [23], autorzy nie znaleźli natomiast opracowań dotyczących poprawy stanu psychicznego matki po uzyskaniu wiadomości, że badanie to wykluczyło wadę/chorobę wrodzoną, a to wydaje się mieć niebagatelne znaczenie.

Wart omówienia jest również przypadek ultrasonograficznego podejrzenia dysplazji przegrodowo-wzrokowej wysuniętego poza naszym ośrodkiem, ze względu na trudności w wykluczeniu tego podejrzenia w pierwszym badaniu MR, wykonanym w wieku ciążowym 25 tygodni. Uwidoczniono w nim i zmierzono bez trudności nerwy wzrokowe (Rycina 3 a), choć według bardzo skąpych danych z piśmiennictwa ich uwidocznienie wiąże się ze zmianą sygnału z pozagałkowej tkanki tłuszczowej, która następuje dopiero w trzecim trymestrze ciąży [24]. Natomiast problem stanowiła ocena, czy u płodu mamy do czynienia z szeroką jamą przegrody przezroczystej przy wąskich komorach bocznych (co jednoznacznie kazałoby odrzucić rozpoznanie dysplazji przegrodowo-wzrokowej), czy też z brakiem przegrody przezroczystej. (Rycina 3b). W naszym ośrodku, w pracowni diagnostyki i terapii płodu nie potwierdzono w USG rozpoznania wady OUN, uwidoczniając jamę przegrody przezroczystej i bardzo wąskie,

słabo widoczne rogi czołowe komór bocznych, co mogło nasuwać podejrzenie fuzji rogów przednich i braku jamy przegrody przezroczystej. Dla potwierdzenia wykonano kolejne badanie MR, 12 tygodni później, ostatecznie wykluczając wadę. (Rycina 3c).

Istotne znaczenie dla podejmowania decyzji o kierowaniu na badanie MR płodu ma też determinacja rodziców, szukających pomocy dla dziecka. W jednym przypadku w naszym materiale badanie zostało wykonane dwukrotnie w odstępie 4 tygodni w celu uzyskania pewności w sprawie położenia wątroby u płodu z lewostronną przepukliną przeponową wobec śladu wątpliwości w badaniach USG. Wczesne rozpoznanie tej wady może pozwolić na włączenie leczenia *in utero* [25]. Obecność wątroby w przepuklinie przeponowej stanowi jeden z warunków włączenia do leczenia fetoskopową okluzją tchawicy balonem [26]. Charakterystyczna wielkość i intensywność sygnału z wątroby w obrazach T1- i T2-zależnych powodują, że rezonans magnetyczny jest dużo bardziej czuły niż ultrasonografia w ocenie położenia wątroby. Także linia przepony jest dobrze widoczna w badaniu MR przez kontrast z wypełnionymi płynem żołądkiem i jelitami oraz hiperintensywnymi płucami [1]. Badanie MR jednoznacznie wykluczyło w tym przypadku obecność prawostronnej przepukliny przeponowej.

W ciężkich wadach płodu wcześniej wykrytych istotnym elementem jest zwrócenie się rodziców z prośbą o terminację ciąży. Działający w Instytucie Matki i Dziecka Zespół Interdyscyplinarny ds. Wad Płodu rozpatruje tego rodzaju podania i musi mieć każdorazowo podstawy do podjęcia tak istotnej decyzji. Badanie MR służy zatem również i temu celowi. W jednym przypadku w naszym materiale badanie wykonano dwukrotnie w odstępie tygodnia w poszukiwaniu dowodów pentalogii Cantrella u płodu. Warunki badania USG były trudne, wizualizacja nieadekwatna, obraz sugerował, że nie tylko wątroba znajduje się w worku przepukliny, ale również i serce płodu uwypukla się poza zarys przedniej ściany ciała. Badanie MR tak małego płodu było również wyzwaniem, uwidoczniono uwypuklenie przedniej ściany klatki piersiowej na wysokości serca, ale nie znaleziono dowodu na położenie serca poza klatką piersiową. Rozstrzygnięcie, czy istnieje ektopia serca była bardzo ważne dla podjęcia decyzji o losach ciąży, dlatego ponowiono badanie i odrzucono rozpoznanie ektopii.

Wnioski

Badanie MR przed urodzeniem pozwala na ustalenie planu leczenia i gotowość zespołów do podjęcia natychmiastowych działań u noworodka. Środowisko wewnątrzmaciczne stanowi naturalny „inkubator” dla płodu – znacznie łatwiej i bezpieczniej jest wykonać badanie *in utero* niż badać chorego noworodka po urodzeniu, zwłaszcza, jeżeli jest on podłączony do aparatury podtrzymującej funkcje życiowe. Badanie MR jest metodą z wyboru w diagnostyce, kwalifikacji do leczenia i kontroli efektów leczenia w przypadkach otwartej chirurgii płodu.

Piśmiennictwo

- Hibbeln J, Shors S, Byrd S. MRI: is there a role in obstetrics? *Clin Obstet Gynecol.* 2012, 55, 352-366.
- Jurkiewicz E, Bekiesińska-Figatowska M, Romaniuk-Doroszewska A, [et al.]. Brain MRI in fetuses with cardiac tumours. *Neuroradiol J.* 2007, 20, 494-499.
- Herman-Sucharska I, Bekiesińska-Figatowska M, Urbanik A. Fetal central nervous system malformations on MR images. *Brain Dev.* 2009, 31, 185-199.
- Bekiesińska-Figatowska M, Herman-Sucharska I, Romaniuk-Doroszewska A, [et al.]. Brain development of the human fetus in magnetic resonance imaging. *Med Wieku Rozwoj.* 2010, 14, 5-14.
- Duczowski M, Duczkowska A, Bekiesińska-Figatowska M, [et al.]. The imaging features of selected congenital tumors – own material and literature review. *Med Sci Monit.* 2010, 16(Suppl.1), 52-59.
- Duczowska A, Bekiesińska-Figatowska M, Herman-Sucharska I, [et al.]. Magnetic resonance imaging in the evaluation of the fetal spinal canal contents. *Brain Dev.* 2011, 33, 10-20.
- Bekiesińska-Figatowska M, Jurkiewicz E, Duczkowski M, [et al.]. Congenital CNS tumors diagnosed on prenatal MRI. *NRJ Digital. Neuroradiol J.* 2011, 1, 571-575.
- Herman-Sucharska I, Jelińska A, Urbanik A, [et al.]. The influence of MRI examination on prenatal guidance and therapeutic decisions in fetuses with central nervous system defects. *Przeegl Lek.* 2010, 67, 262-267.
- Bekiesińska-Figatowska M. Fetal MRI: is it safe? *J Pediatr Neuroradiol.* 2012, 1, 155-159.
- Blaicher W, Bernaschek G, Deutinger J, [et al.]. Fetal and early postnatal magnetic resonance imaging - is there a difference? *J Perinat Med.* 2004, 32, 53-57.
- Miller E, Ben-Sira L, Constantini S, Beni-Adahi L. Impact of prenatal magnetic resonance imaging on postnatal neurosurgical treatment. *J Neurosurg.* 2006, 105, (3 Suppl), 203-209.
- Adzick N. Fetal myelomeningocele: natural history, pathophysiology, and in-utero intervention. *Semin Fetal Neonatal Med.* 2010, 15, 9-14.
- Saadai P, Farmer D. Fetal surgery for myelomeningocele. *Clin Perinatol.* 2012, 39, 279-288.
- Zamłyński J, Olejek A, Bohosiewicz J, [et al.]. Kliniczne aspekty chirurgicznego zamknięcia przepukliny oponowo-rdzeniowej płodu z zespołem Chiari II. *Perinat Neonat Ginekol.* 2010, 3, 41-47.
- Kumar R, Bansal K, Chhabra D. Occurrence of split cord malformation in meningocele: complex spina bifida. *Pediatr Neurosurg.* 2002, 36, 119-127.
- Simon E. Fast MRI of fetal CNS anomalies in utero. *Am J Neuroradiol.* 2000, 21, 1688-1698.
- Whitby E, Paley M, Spring A, [et al.]. Comparison of ultrasound and magnetic resonance imaging in 100 singleton pregnancies with suspected brain abnormalities. *BJOG.* 2005, 112, 784-792.
- Griffiths P, Widjaja E, Paley M, [et al.]. Imaging the fetal spine using in utero MR: diagnostic accuracy and impact on management. *Pediatr Radiol.* 2006, 36, 927-933.
- Limperopoulos C, Robertson R Jr, Khwaja O, [et al.]. How accurately does current fetal imaging identify posterior fossa anomalies? *Am J Roentgenol.* 2008, 190, 1637-1643.
- Bekiesińska-Figatowska M, Jurkiewicz E, Szkudlińska-Pawlak S, [et al.]. Rhombencephalosynapsis – isolated anomaly or complex malformation? *Pol J Radiol.* 2012, 77, 35-38.
- Liu Y, Chen C, Shih S, [et al.]. Fetal cystic lung lesions: evaluation with magnetic resonance imaging. *Pediatr Pulmonol.* 2010, 45, 592-600.
- Savelli S, Di Maurizio M, Perrone A, [et al.]. MRI with diffusion-weighted imaging (DWI) and apparent diffusion coefficient (ADC) assessment in the evaluation of normal and abnormal fetal kidneys: preliminary experience. *Prenat Diagn.* 2007, 27, 1104-1111.
- Leithner K, Prayer D, Porstner E, [et al.]. Psychological reactions related to fetal magnetic resonance imaging: a follow-up study. *J Perinat Med.* 2013;41, 273-276.
- Brugger P. MRI of the fetal face: Anatomy of the eyes and orbits. *J Pediatr Neuroradiol.* 2012, 1, 161-170.
- Kociszewska-Najman B, Rawicz M, Pietrzak B, [et al.]. Successful complex management of a congenital diaphragmatic hernia – a case report. *Ginekol Pol.* 2011, 82, 788-791.
- Ruano R, Yoshisaki C, da Silva M, [et al.]. A randomized controlled trial of fetal endoscopic tracheal occlusion versus postnatal management of severe isolated congenital diaphragmatic hernia. *Ultrasound Obstet Gynecol.* 2012, 39, 20-27.