

Laboratoryjne rozpoznanie opryszczki narządów płciowych – metoda immunofluorescencji bezpośredniej

Laboratory diagnosis of *genital herpes* – direct immunofluorescence method

Anna Majewska¹, Ewa Romejko-Wolniewicz², Julia Zaręba-Szczudlik²,
Marek Kilijańczyk³, Małgorzata Gajewska⁴, Grażyna Młynarczyk¹

¹ Katedra i Zakład Mikrobiologii Lekarskiej WUM, Warszawa, Polska

² II katedra i Klinika Położnictwa i Ginekologii WUM, Warszawa, Polska

³ I Katedra i Klinika Położnictwa i Ginekologii, WUM, Warszawa, Polska

Streszczenie

Cel: Określenie przydatności klinicznej metody immunofluorescencji bezpośredniej w laboratoryjnej diagnostyce opryszczki narządów u kobiet.

Materiał i metody: Od 120 kobiet pobrano 187 wymazów z okolicy narządów płciowych i odbytu. Pobrano 83 wymazy od kobiet z podejrzeniem opryszczki narządów płciowych i 104 od kobiet bez klinicznych cech zakażenia. Wszystkie próbki badano z zastosowaniem hodowli komórkowej (Vero), a następnie metody immunofluorescencji bezpośredniej (DIF) pod kątem identyfikacji wirusów opryszczki pospolitej: HSV-1 i HSV-2.

Wyniki: Efekt cytopatyczny (CPE) wskazujący na zakażenie alfaherpeswirusami zaobserwowano w 43,4% hodowlach z materiałem klinicznym pobranym od kobiet z podejrzeniem opryszczki narządów płciowych oraz w 29,8% z materiałem od pacjentek bez klinicznych cech zakażenia. Wirusy metodą DIF oznaczono w 73 hodowlach. Badanie metodą DIF w 85% potwierdziło rozpoznanie na podstawie obserwacji mikroskopowej CPE. W 15% próbek odnotowano pozytywny wynik DIF przy braku CPE. Częstość oznaczania antygenów była statystycznie wyższa w próbkach pozytywnych w badaniu metodą hodowli (test chi-kwadrat z poprawką Yatesa, $p < 0,01$). Metoda ta okazała się wysoce czuła (97%) u kobiet z klinicznym podejrzeniem zakażenia. O przydatności klinicznej DIF świadczy wysoka wartość predykcji ujemnej (NPV – 99%). Dominującym czynnikiem etiologicznym opryszczki narządów płciowych w prowadzonym badaniu jest HHV-1.

Wnioski: Powszechność występowania opryszczki narządów płciowych, trudności w klinicznym rozpoznaniu zakażenia oraz dostępność skutecznego leczenia przeciwwirusowego są głównymi przyczynami zainteresowania wirusologicznymi metodami laboratoryjnymi. Prawidłowy algorytm diagnostyczny zależy od częstości występowania choroby w populacji, obrazu klinicznego i dostępności metod diagnostycznych. Wyniki badań wskazują, że połączenie metod laboratoryjnych wykazuje wysoką wartość dowodową w rozpoznaniu zakażenia.

Słowa kluczowe: opryszczka narządów płciowych / zdrowie publiczne / diagnostyka wirusologiczna / wymaz z szyjki macicy / immunofluorescencja bezpośrednia /

Adres do korespondencji:

Anna Majewska
Katedra i Zakład Mikrobiologii Lekarskiej WUM
ul. Chałubińskiego 5, 02-004 Warszawa, Polska
tel./fax: 22 622 00 28
e-mail: anna.majewska@wum.edu.pl,

Otrzymano: 22.03.2013
Zaakceptowano do druku: 10.06.2013

Anna Majewska et al. Laboratoryjne rozpoznanie opryszczki narządów płciowych – metoda immunofluorescencji bezpośredniej.

Abstract

Objectives: Aim of the study was to determine clinical usefulness of direct immunofluorescence method in the laboratory diagnosis of genital herpes in women.

Material and methods: Overall 187 anogenital swabs were collected from 120 women. Using a dacron-tipped applicator, 83 swabs were collected from women suspected of genital herpes and 104 from patients with no signs of genital infection. All samples were tested using cell culture (Vero cell line) and then direct immunofluorescence method (DIF) for the identification of antigens of herpes simplex viruses: HSV-1 and HSV-2.

Results: Characteristic cytopathic effect (CPE), indicative of alphaherpesvirus infection, was observed in 43.4% of cultures with clinical specimens collected from women with suspected genital herpes and in 29.8% of cultures of clinical specimens taken from patients with no clinical symptoms of genital herpes. Herpes simplex viruses were determined in 73 samples by direct immunofluorescence method after amplification of the virus in cell culture. The DIF test confirmed the diagnosis based on the microscopic CPE observation in 85%. In 15% of samples (taken from pregnant women without clinical signs of infection) we reported positive immunofluorescence in the absence of CPE. The frequency of antigen detection was statistically significantly higher in samples that were positive by culture study (chi-square test with Yates's correction, $p < 0.01$). This method proved to be highly sensitive (97%) in women with clinically suspected infection. High negative predictive value (99%) proves the clinical utility of the DIF in these group of patients. In asymptomatic infections, viral antigens were detected most frequently in the swabs from the cervical canal, and in cases of suspected genital herpes in swabs taken from the vestibule of the vagina and the vulva. However, there was no statistically significant difference in the frequency of detection of Herpes Simplex Virus antigens in specimens from different parts of the genital tract in both groups of women (chi-square test, $p > 0.05$). In our study HHV-1 was the main causative agent of genital herpes.

Conclusions: The growing worldwide prevalence of genital herpes, challenges with the clinical diagnosis, and availability of effective antiviral therapy, are the main reasons for a growing interest in rapid, proper laboratory diagnosis of infected patients. Optimal testing diagnostic algorithm depends on patient population, clinical circumstances and availability. Our results indicated that combination of laboratory tests may help to establish the diagnosis if genital herpes is suspected but there are no typical signs.

Key words: **genital herpes / public health / viral diagnosis / cervical swab / direct immunofluorescence /**

Wstęp

Według danych Światowej Organizacji Zdrowia blisko 1 milion osób na świecie zakaża się każdego dnia drobnoustrojami przenoszonymi drogą płciową. Do mikroorganizmów tych należą ponad 30 gatunków bakterii, wirusów i pasożytów. Zapobieganie chorobom narządów płciowych stanowi integralną część wielokierunkowej strategii ochrony zdrowia seksualnego oraz związanego z reprodukcją [1, 2].

Opryszczka narządów płciowych (*genital herpes*) jest powszechnie występującym zakażeniem. Chorują zarówno mężczyźni jak i kobiety, które są bardziej podatne na zakażenie wirusami opryszczki pospolitej drogą kontaktów seksualnych [3].

W etiologii *genital herpes* uczestniczą dwa gatunki wirusa opryszczki pospolitej: HSV-1 i HSV-2, zwane również ludzkimi herpeswirusami typu 1 (HHV-1) i typu 2 (HHV-2). Oba gatunki powodują zakażenia miejscowe z objawami na skórze i błonach śluzowych, zakażenia narządowe oraz wykazują permissywność do komórek układu nerwowego. Biorąc pod uwagę miejscową lokalizację choroby, należy stwierdzić, że HSV-1 uznawany jeszcze w końcu XX w. niemal wyłącznie za przyczynę pierwotnego zakażenia błony śluzowej jamy ustnej i dziąseł (*gingivostomatitis*) u dzieci oraz wtórnej opryszczki wargowej (*herpes labialis*) występującej w starszych grupach wiekowych coraz częściej zakaża narządy płciowe [2, 4, 5, 6]. HSV-2 w większości przypadków odpowiada za zakażenia narządów płciowych i okolicy okołodbytniczej [2, 7].

Liczne badania wykazują, że następuje istotna zmiana w epidemiologii zakażeń wirusami opryszczki. Prawdopodobnie, poprawa warunków społecznych i ekonomicznych, powszechne wdrażanie zachowań prozdrowotnych oraz lepsza opieka nad noworodkiem, niemowlęciem i dzieckiem starszym w wielu krajach skutkuje niższą serokonwersją HSV-1 we wczesnym okresie życia. Ze względu na występowanie ogromnego rezerwuaru wirusa w środowisku, do zakażenia ostatecznie dochodzi. Pierwotna ekspozycja ma miejsce najczęściej w okresie młodzieńczym, po uzyskaniu dojrzałości płciowej. Wirus przenosi się wówczas drogą kontaktów płciowych, głównie orogenitalnych, które uznawane są za skuteczną metodę antykoncepcyjną, oraz mylnie postrzegane jako sposób zapobiegania chorobom przenoszonym drogą płciową [3, 5, 8-10].

Obraz kliniczny opryszczki narządów płciowych zależy od wielu czynników, np. od miejsca zakażenia, stanu immunologicznego pacjenta i gatunku wirusa. Zakażenie pierwotne najczęściej ma przebieg objawowy ze zmianami zlokalizowanymi w obrębie narządów płciowych i odbytu. Wystąpienie zmian poprzedza uczucie miejscowej przeczulicy. Lekkie pieczenie, świąd, uczucie napięcia utrzymują się kilka dni. Wykwitami pierwotnymi są zgrupowane na wspólnej rumieniowej podstawie drobne (1-2 mm), cienkościenne pęcherzyki, wypełnione – zawierającym wiriony - płynem surowicznym. Pęcherzyki pękają, tworząc powierzchniowe, czasem rozległe, bolesne nadżerki, które następnie pokrywają się białoszarym nalotem i ustępują

bez pozostawienia blizn i przebarwień. Można zaobserwować wykwyty w różnym stadium ewolucji (pęcherzyki, nadżerki i strupy). Objawy ogólne, będące skutkiem przejściowej wirerii: podwyższona ciepłota ciała, dreszcze, bóle głowy i mięśni występują u ok. 70% kobiet. W części przypadków zgłaszane są objawy dyzuryczne. Pojawia się нефизjologiczna, śluzowa wydzielina z szyjki macicy i/lub pochwy [3, 11-13]. W drugim tygodniu choroby dochodzi do zajęcia okolicznych węzłów chłonnych. Powiększone i tkliwe są najczęściej węzły chłonne pachwinowe, a w wypadku zmian na szyjce macicy, w pochwie, tylnym odcinku cewki moczowej lub odbycie – węzły umiejscowione w miednicy mniejszej lub okołodbytnicze. Węzły nie zrastają się ze sobą, nie ropieją i nie tworzą przetok. Limfadenopatia utrzymuje się zwykle dłużej niż zmiany skórne i może towarzyszyć zakażeniom nawrotowym. W pierwotnych zakażeniach przebieg infekcji jest na ogół cięższy, częściej występują objawy podmiotowe, zmiany skórne są bardziej rozległe, a okres gojenia dłuższy. U 25% pacjentów z pierwotną postacią opryszczki narządów płciowych rozwija się aseptyczne zapalenie opon mózgowo-rdzeniowych. Rzadko dochodzi do postaci rozsianej zakażenia, ograniczającej się przeważnie do grupy pacjentów z upośledzoną funkcją układu immunologicznego, np. zakażonych HIV, biorców przeszczepów [3, 13, 14].

Po pierwotnym zakażeniu wirus drogą czuciowych włókien nerwowych dociera do zwojów nerwowych (zwoje krzyżowe S2–S4). Pozostaje w stanie latencji, aby po zadziałaniu czynników reaktywacji wywołać wtórną postać zakażenia, które w zależności od wydolności układu immunologicznego - pojawiają się z różną częstotliwością (1 - >12 razy w ciągu roku) [14-16]. Wtórne epizody mogą mieć przebieg pełnoobjawowy, subkliniczny oraz bezobjawowy, który jest najmniej uciążliwy dla kobiety, jednak niekorzystny epidemiologicznie, bowiem przyczynia się do rozprzestrzeniania wirusa w związku z nieświadomością zakażenia i brakiem prewencji w zakresie przecięcia dróg szerzenia się zakażenia [2, 11, 13, 16]. Wykazano, że w 70% przypadków do przeniesienia wirusa dochodzi podczas fazy bezobjawowej [13, 17].

Rozpoznanie kliniczne *genital herpes* ma ograniczoną wartość dowodową. Typowe objawy występują u ok. 20% kobiet z pierwotną postacią zakażenia. Dodatkowo stadium pęcherzyka może utrzymywać się krótko, np. kilka godzin, zwłaszcza wówczas, gdy zmiany umiejscowione są na błonach śluzowych. Ponadto, objawy często zlokalizowane są w miejscach niedostępnych podczas rutynowego badania ginekologicznego [11].

Zmiany sugerujące opryszczkę genitalną mogą być wywołane innymi mikroorganizmami i czynnikami niezakaźnymi, z tego względu istotną rolę w rozpoznaniu zakażenia odgrywa laboratoryjna diagnostyka wirusologiczna. Prawidłowa diagnoza umożliwia wprowadzenie przeciwwirusowego leczenia przyczynowego i planowanej profilaktyki szerzenia się wirusa [10, 17].

Obecnie dostępnych jest kilka metod umożliwiających rozpoznanie laboratoryjne. Stosowane są: metoda hodowli komórkowej, odczyn immunofluorescencji bezpośredniej, metody immunoenzymatyczne i molekularne. Nieprzerwanie „złotym standardem” w diagnozowaniu miejscowych zakażeń wirusami opryszczki, jest metoda hodowli komórkowej, jednocześnie uznawana za metodę referencyjną, względem której porównywane są wszystkie inne dostępne testy wirusologiczne [10, 18]. Brak jest rekomendacji w zakresie wyboru metody laboratoryj-

nie potwierdzającej kliniczne podejrzenie opryszczki narządów płciowych. Polskie Towarzystwo Ginekologiczne (PTG) i stosowne organizacje światowe nie zalecają, jednego, konkretnego testu do rozpoznawania *genital herpes* [2, 19].

Oprócz doboru optymalnej metody diagnostycznej niezmiernie istotne jest ustalenie, u której pacjentki takie badanie należy wykonać. Laboratoryjna diagnostyka zakażenia HSV-1 i HSV-2 nie jest rekomendowana dla populacji ogólnej, gdyż nie ma wskazań do leczenia przeciwwirusowego osób zakażonych asymptotycznie [2, 9, 16]. PTG zaleca badanie w kierunku opryszczki narządów płciowych, gdy wskazują na to objawy lub wywiad chorobowy. Decyzja o wykonaniu badania powinna wynikać z: częstości występowania zakażenia w lokalnej populacji i możliwości jego przeprowadzenia [4].

Cel pracy

Celem pracy jest określenie przydatności klinicznej metody immunofluorescencji bezpośredniej w laboratoryjnej diagnostyce opryszczki narządów płciowych u kobiet.

Materiał

Materiał do badań stanowiło 187 wymazów pobranych podczas rutynowego badania ginekologicznego od 120 kobiet korzystających z opieki medycznej w warszawskich klinikach. Pobrano 83 próbki od kobiet, u których podczas badania ginekologicznego lekarz – na podstawie obrazu klinicznego i wywiadu – podejrzewał opryszczkę narządów płciowych oraz 104 próbki od kobiet bez klinicznych cech *genital herpes*. Wymazy pobierano z przedsionka pochwy (89), kanału szyjki macicy (48), tarczy szyjki macicy (24), sromu (17), szczytu pochwy (7), okolicy okołodbytniczej (2).

Metody

Pobrany za pomocą aluminiowego aplikatora z końcówką dakronową materiał wprowadzono do wirusologicznego, podłoża transportowego (Copan, Włochy). Próbkę zabezpieczono w temperaturze 4°C (czas przechowywania < 24 godzin) lub -70°C (czas przechowywania > 24 godzin). Materiał kliniczny wprowadzono do jednowarstwowej linii komórkowej *Vero* (komórki nabłonkowe nerki *Cercopithecus aethiops*). W 24 - godz. interwałach czasowych oceniano w świetle mikroskopu odwróconego (Olympus CK2) morfologię komórek pod kątem występowania charakterystycznych zmian cytopatycznych (*cytopathic effect* – CPE) spowodowanych namnażaniem się wirusa w hodowli. Wykrycie powiększonych komórek i wielojądrowych zespołnie sugerowało zakażenie ludzkimi alfa herpeswirusami. Do podrodziny *Alphaherpesvirinae* oprócz wirusów opryszczki polskiej należy wirus ospy wietrznej i półpaśca (VZV), dlatego w celu identyfikacji gatunku wykonano badanie metodą immunofluorescencji bezpośredniej (*direct immunofluorescence* – DIF) (Dako, Dania).

Test DIF – zgodnie z zaleceniem producenta wykonano po namnożeniu wirusów w hodowli komórkowej. Badanie pozwoliło na detekcję antygenów HSV-1 i HSV-2 za pomocą przeciwciał monoklonalnych związanych z izotiocyjaninem fluoresceiny. Badaniu poddano wszystkie próbki przygotowane z hodowli komórkowych. Za wynik pozytywny uznano obecność w obrazie mikroskopowym co najmniej jednej komórki specyficznie emitującej barwę zieloną.

Anna Majewska et al. *Laboratoryjne rozpoznanie opryszczki narządów płciowych – metoda immunofluorescencji bezpośredniej.*

Analizy statystycznej wyników dokonano przy użyciu testu chi-kwadrat z poprawką Yatesa dla małych grup, przyjmując poziom ufności $p < 0,05$. Dla porównania siły zmiennych wyników obliczono czułość (SE), swoistość (SP) oraz wartości predykcyjne: dodatnią (PPV) i ujemną (NPV).

Wyniki

Charakterystyczny CPE wskazujący na zakażenie wirusem opryszczki zaobserwowano w 36 (43,4%) hodowlach z materiałem klinicznym pobranym od kobiet z podejrzeniem opryszczki narządów płciowych oraz w 31 (29,8%) hodowlach z materiałem od pacjentek bez klinicznych cech *genital herpes*. Wirusy opryszczki pospolitej metodą immunofluorescencji bezpośredniej oznaczono w 73 hodowlach komórkowych. (Rycina 1).

Badanie metodą DIF w 85% potwierdziło rozpoznanie na podstawie obserwacji mikroskopowej CPE w hodowli komórkowej. W 15% próbek (pobranymi od kobiet ciężarnych bez klinicznych objawów zakażenia) odnotowano pozytywny wynik immunofluorescencji przy braku CPE. Częstość oznaczania antygenów była w sposób statystycznie istotny wyższa w próbkach pozytywnych w badaniu metodą hodowli *in vitro* (test chi-kwadrat z poprawką Yatesa, $p < 0,01$). Dokonano obliczeń czułości, swoistości DIF, a także wartości predykcyjnych. (Tabela I).

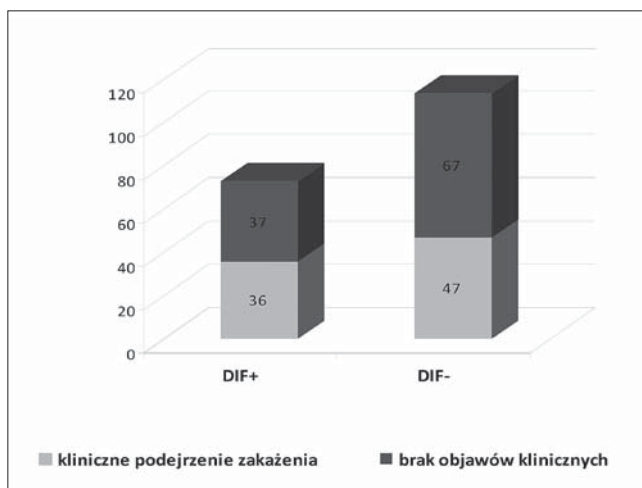
Identyfikacja antygenów wirusowych w hodowli komórkowej zakażonej materiałem klinicznym pobranym z narządów płciowych kobiet jest metodą wysoce czułą (SE - 97%) w grupie pacjentek z klinicznym podejrzeniem zakażenia. O przydatności klinicznej metody świadczy wysoka wartość predykcyjna ujemna (NPV - 99%) w badaniu kobiet z klinicznym podejrzeniem infekcji, która wyraża prawdopodobieństwo, z jakim wynik ujemny wskazuje na brak choroby. W przebiegu zakażeń bezobjawowych antygeny wirusowe najczęściej wykrywano w wymazie z kanału szyjki macicy, a w przypadkach podejrzenia opryszczki narządów płciowych w wymazie z przedsionka pochwy i warg sromowych. Nie stwierdzono jednak statystycznie istotnej różnicy w częstości detekcji antygenów wirusów opryszczki pospolitej w materiałach, które pobrano od kobiet obu analizowanych grup (test chi-kwadrat, $p > 0,05$). (Rycina 2).

Dominującym gatunkiem wirusa w wymazach z dróg rodnych był HSV-1. Antygeny HSV-2 wykryto u 3 kobiet. W materiale pobranym z błony śluzowej kanału szyjki macicy (1) i z przedsionka pochwy (1) od kobiet z podejrzeniem *genital herpes*, a w wywiadzie z opryszczką wargową (2-3 nawroty w ciągu roku). U jednej z pacjentek jednocześnie oznaczono HSV-2 w wymazie z błony śluzowej jamy ustnej. HSV-2 wykryto również w przedsionku pochwy kobiety ciężarnej (31Hdb) bez objawów klinicznych zakażenia herpeswirusowego.

Dwa gatunki wirusa (HHV-1 i HHV-2) wykryto w 2 materiałach klinicznych pobranych od kobiet z prawidłową funkcją układu immunologicznego zakażonych bezobjawowo (przedsionek pochwy u pacjentki w trakcie hormonalnej terapii zastępczej i kanał szyjki macicy u kobiety w 33 Hbd).

Dyskusja

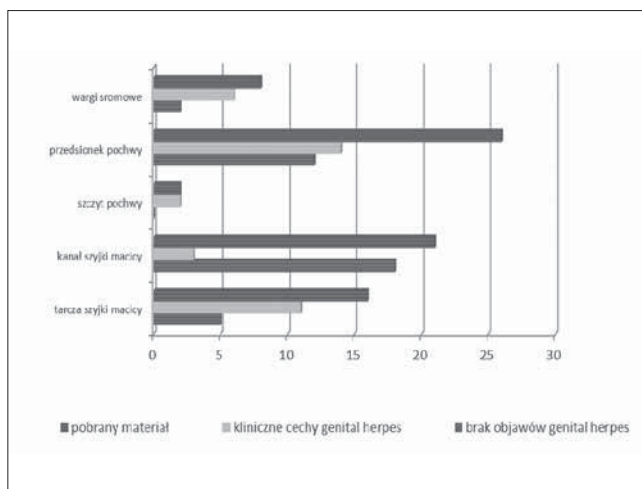
Obecnie dostępne metody identyfikacji wirusów opryszczki pospolitej charakteryzują się zróżnicowaną wartością dowodową. Dobór testu laboratoryjnego powinien być uzależniony od: celu wykonania badania, rodzaju materiału klinicznego i fazy zakażenia. Czynniki te decydują o przydatności klinicznej i wartości



Rycina 1. Występowanie dodatnich i ujemnych wyników w badaniu metodą immunofluorescencji bezpośredniej u kobiet z podejrzeniem zakażenia oraz bez cech klinicznych *genital herpes*.

Tabela 1. Czułość (SE), swoistość (SP) oraz wartość predykcyjna dodatnia (PPV) i ujemna (NPV) metody immunofluorescencji bezpośredniej (DIF) w badaniu kobiet z klinicznym podejrzeniem, oraz bez objawów *genital herpes*.

SE	SP	PPV	NPV
badanie metodą DIF kobiet z klinicznym podejrzeniem <i>genital herpes</i>			
97%	89%	78%	99%
badanie metodą DIF kobiet bez klinicznych objawów <i>genital herpes</i>			
76%	83%	78%	81%



Rycina 2. Liczba próbek pobranych z poszczególnych odcinków żeńskich narządów płciowych oraz liczba wyników dodatnich u kobiet z klinicznymi cechami *genital herpes* i bez objawów zakażenia.

Anna Majewska et al. *Laboratoryjne rozpoznanie opryszczki narządów płciowych – metoda immunofluorescencji bezpośredniej.*

dowodowej badania. Testy laboratoryjne wykonywane są w celu rozpoznania lub potwierdzenia zakażenia, oceny częstości występowania *genital herpes* w populacji lub jako badanie przesiewowe, u osób bez objawów, u których rozpoznanie infekcji ma wartość rokowniczą dla pacjenta lub powoduje korzyści dla zdrowia publicznego [16, 18].

W prowadzonym badaniu identyfikacja wirusów opryszczki została wykonana, aby potwierdzić wstępne rozpoznanie na podstawie objawów oraz wywiadu. U kobiet bez symptomów zakażenia, badanie miało znaczenie przesiewowe, wykrywające wirusy w okolicy genitalnej i potwierdzające możliwość transmisji podczas kontaktu płciowego co niezaprzeczalnie stanowi zagrożenie dla zdrowia publicznego. Badano również materiał pobrany od kobiet ciężarnych, detekcja wirusa w tym przypadku może być podstawą oceny ryzyka wystąpienia zakażenia wertykalnego [2, 10, 16].

Metoda referencyjna (hodowla komórkowa) w prowadzonym badaniu, a także w badaniach innych autorów charakteryzuje się wysoką czułością, jeśli próbki pobrane są z chorobowo zmienionych miejsc [20]. Przydatność metody jest najwyższa, kiedy materiałem do badania będzie wymaz z podstawy zmiany lub zaspirowany płyn z pęcherzyka, czyli materiał pobrany w pierwszej dobie, a nawet w pierwszych godzinach choroby [17, 20, 21]. Wartość dowodową badania zwiększa ponadto krótki czas od momentu pobrania do opracowania próbki w laboratorium oraz zapewnienie łańcucha chłodniczego (4°C do 24h) podczas przechowywania materiału [16]. Jak wspomniano, metoda hodowli nie pozwala na określenie gatunków wirusa, stąd konieczność wykonania DIF. W próbkach pobranych od kobiet bez klinicznych objawów zakażenia odnotowano pozytywny wynik immunofluorescencji przy braku CPE, zwiększając czułość referencyjnej metody. DIF po amplifikacji wirusa w hodowli komórkowej posiada wyższe wartości charakteryzujące test diagnostyczny w badaniu kobiet z podejrzeniem *genital herpes*. W prowadzonym badaniu czułość wynosi 97%, i jest wyższa niż u innych badaczy, powodem może być dobór linii komórkowej, a także rodzaj aplikatora do pobrania materiału [20]. Moseley RC. i wsp. [1981] podają, że wymazy pobierano wymazówkami z końcówką alginianową, która podobnie jak drewniany aplikator wpływają toksycznie na wirusy [19, 20]. W badaniu kobiet zakażonych bezobjawowo czułość i swoistość DIF wynoszą odpowiednio 76% i 83%, co przemawia za przydatnością kliniczną testów. Zaletą dwustopniowego badania jest namnożenie wirusów w linii komórkowej, i jego wykrycie, nawet wówczas, gdy liczba cząstek w materiale jest niewielka, co ma miejsce np. u pacjentów z supresją układu immunologicznego, u których powszechne są zakażenia przewlekłe, które dodatkowo sprzyjają selekcji szczepów opornych na leki przeciwwirusowe.

Częstość występowania *genital herpes* oraz dokładna etiologia w naszym kraju nie jest dokładnie znana. Istnieją doniesienia przedstawiane w meldunkach Narodowego Instytutu Zdrowia Publicznego – Państwowego Zakładu Higieny (NIZP-PZH), jednak z całą pewnością dane w nich zawarte są niepełne. Częściowo o sytuacji epidemiologicznej informują wyniki jedyne do tej pory badania przeprowadzonego w 2006 roku przez Smith J. z zespołem z Polski, gdzie podawane są dane o serokonwersji, z których wynika, że przeciwciała przeciw HSV-2 występują u 9,1% populacji, jednak ze względu na dobór osób do badania, dane te mogą nie być reprezentatywne dla całej populacji Polski. Przeciwciała

przeciw HSV-1 wykrywane są u 89,9% osób, jednak informacja ta nie ma ścisłego związku z opryszczką narządów płciowych, bowiem wirus może powodować zakażenia o różnej lokalizacji, a badania serologiczne nie wskazują na miejsce infekcji [1, 10, 20]. W niniejszym badaniu najczęściej identyfikowano HSV-1. Zmiana dominacji czynnika etiologicznego zauważona również przez innych badaczy wymusza zmianę algorytmu postępowania diagnostycznego i profilaktycznego [6, 9, 13].

Wnioski

1. Test immunofluorescencji bezpośredniej wykonany po namnożeniu wirusa w hodowli komórkowej *Vero* wykazuje większą przydatność diagnostyczną u pacjentek z klinicznym podejrzeniem opryszczki narządów płciowych.
2. Połączenie dwu metod jest przydatne w diagnozowaniu pacjentek bez klinicznych cech infekcji lub kiedy zmiany mają postać subkliniczną, atypową lub zlokalizowane są w miejscach trudnych do detekcji podczas rutynowego badania ginekologicznego.
3. W prowadzonym badaniu dominującym typem wirusa wywołującym opryszczkę narządów płciowych jest HSV-1.

Piśmiennictwo

1. WHO. Global Strategy for the prevention and control of sexually transmitted infections: 2006-2015. Breaking the chain of transmission 2007.
2. Gardella C. Herpes Simplex Virus genital infections: current concepts. *Curr Infect Dis Rep.* 2011, 13, 588-594.
3. Majewska A, Krawczyk E, Łuczak M. Opryszczka narządów płciowych (*genital herpes*) - obraz kliniczny i możliwe następstwa zakażenia (cz. I). *Zakażenia.* 2005, 5, 60-67.
4. Majewska A, Klijańczyk M, Gajewska M, [i wsp.]. Identyfikacja wirusów opryszczki pospolitej w materiale pobranym z błony śluzowej narządów płciowych od pacjentek poradni ginekologicznej przy I Katedrze i Klinice Położnictwa i Ginekologii WUM w Warszawie. *Gin Prakt.* 2009, 4, 17-20.
5. White C, Wardropper A. Genital herpes simplex infection in women. *Clin Dermatol.* 1997, 15, 81-91.
6. Schiffer J, Corey L. New concepts in understanding genital herpes. *Curr Infect Dis Rep.* 2009, 11, 457-464.
7. Olejek A, Kellas-Ślęczka S, Kozak-Darmas I, [i wsp.]. Stany zapalne narządów płciowych u dziewczynek. *Ginekol Pol.* 2009, 80, 931-934.
8. Fatahadeh M, Schwartz R. Human Herpes Simplex Virus infections: epidemiology, pathogenesis, symptomatology, diagnosis and management. *Am Acad Dermatol.* 2007, 57, 737-763.
9. Roberts C. Genital herpes in young adults: changing sexual behaviours epidemiology and management. *Herpes.* 2005, 12, 10-14.
10. Sioroszewski P, Bober Ł, Kłosiński W. Zakażenia podczas ciąży. *Perinatologia, Neonatologia i Ginekologia* 2012, 5, 65-84.
11. Nader S, Prober C. Herpes infections of the vulva. *Semin Dermatol.* 1996, 15, 8-16.
12. Whitley R, Roizman B. Herpes Simplex Virus infections. *Lancet.* 2001, 357, 1513-1518.
13. Majewski S. Klinika wirusowych zakażeń seksualnych. *Przegląd Epidemiologiczny.* 2001, 55, 9-19.
14. Donovan B. Sexually transmissible infections other than HIV. *Lancet* 2004, 363, 545-556.
15. Goldberg L, Kaufman R, Kurtz T, [et al.]. Long-term suppression of recurrent genital herpes with acyclovir. A 5-year benchmark. *Acyclovir Study Group. Arch Dermatol.* 1993, 129, 582-587.
16. Van Wagoner N, Hook E. Herpes diagnostic tests and their use. *Curr Infect Dis Rep.* 2012, 14, 175-184.
17. Boardman L. Managing genital Herpes Simplex Virus infections. *Women Health Primary Care.* 2000, 3, 793-798.
18. Milošević V, Kovčević G, Hrnjaković-Cvetković I, [et al.]. Application of direct immunofluorescence technique in detection of recurrent genital herpes. *HealthMed.* 2011, 5, 406-412.
19. Singh A, Preiksaitis J, Ferenczy A, [et al.]. The laboratory diagnosis of herpes simplex virus infections. *Can J Infect Dis Med Microbiol.* 2005, 16, 92-98.
20. Moseley R, Corey L, Benjamin D, [et al.]. Comparison of viral isolation, direct immunofluorescence, and indirect immunoperoxidase techniques for detection of genital herpes simplex virus infection. *J Clin Microbiol.* 1981, 13, 913-918.
21. Strick L, Wald A. Diagnostics for herpes simplex virus: is PCR the new gold standard? *Mol Diagn Ther.* 2006, 10, 17-28.
22. Smith J, Rosińska M, Trzcińska A, [et al.]. Type specific seroprevalence of HSV-1 and HSV-2 in four geographical regions of Poland. *Sex Transm Infect.* 2006, 82, 159-163.