

Wybrane dermatozy sromu

Selected vulvar dermatoses

Karolina Olek-Hrab¹, Dorota Jenerowicz², Agnieszka Osmola-Mańkowska¹, Adriana Polańska²,
Ewa Teresiak-Mikołajczak¹, Wojciech Silny¹, Zygmunt Adamski¹

¹ Katedra i Klinika Dermatologii Uniwersytet Medyczny im. Karola Marcinkowskiego w Poznaniu, Polska

² Zakład Dermatologii i Wenerologii, Uniwersytet Medyczny im. Karola Marcinkowskiego w Poznaniu, Polska

Streszczenie

W okolicach narządów płciowych u kobiet możliwe wystąpić wiele zmian skórnych, niekiedy trudnych do zdiagnozowania w szczególności stanowiących wyzwanie terapeutyczne. Wśród tych najczęściej obserwowanych znajduje się wyprysk sromu, liszaj prosty przewlekły, liszaj twardzinowy i zanikowy czy liszaj płaski. Obraz kliniczny tych dermatoz nie zawsze jednoznacznie wskazuje na daną dermatozę, dlatego tak ważne jest wykonanie diagnostyki w tym badania histopatologicznego czy testów w odniesieniu do alergii kontaktowej. Dopiero po wnikliwej ocenie możemy podjąć próbę terapii.

W niniejszej pracy przedstawiamy szczegółowy opis dermatoz alergicznych i z grupy liszaja okolic narządów płciowych u kobiet oraz przegląd literatury w odniesieniu do możliwości diagnostyki i leczenia.

Słowa kluczowe: **wyprysk sromu / liszaj prosty przewlekły /
/ liszaj zanikowy i twardzinowy / liszaj płaski / leczenie /**

Abstract

Numerous cutaneous lesions are located in the region of the female genital organs, occasionally presenting a diagnostic and therapeutic challenge. The most common cases include: eczema vulvae, lichen simplex chronicus, lichen sclerosus et atrophicus or lichen planus. Clinical presentation of these lesions is not always characteristic for certain dermatoses. Thus, it is important to conduct proper tests, including histopathological or contact allergy examination. Only thorough diagnostics allows to implement correct therapy.

This paper shows a detailed description of dermal lesions located in the region of the female genital organs of the allergic and lichenoid origin, together with the literature review on diagnosis and treatment.

Key words: **lichen simplex chronicus / lichen sclerosus et atrophicus / lichen planus /
/ treatment /**

Adres do korespondencji:

Karolina Olek-Hrab
Katedra i Klinika Dermatologii Uniwersytet Medyczny im. Karola Marcinkowskiego Poznań,
Poznań, Przybyszewskiego 49, Polska
tel./fax: 61 8 691285
e-mail: k_hrab@go2.pl

Otrzymano: 22.04.2013
Zaakceptowano do druku: 30.09.2013

Wyprysk sromu (*eczema vulvae*) i liszaj prosty przewlekły (*lichen simplex chronicus*)

W literaturze jest niewiele dostępnych danych na temat częstości występowania zmian wypryskowatych zlokalizowanych w okolicy sromu u kobiet. Według niektórych autorów, wyprysk sromu nie stanowi odrębnego schorzenia, ale raczej typ reakcji skórnej i podobnie liszaj prosty przewlekły rozpatrywać można jako stan skóry będący efektem końcowym szeregu procesów patologicznych, które prowadzą do chronicznego pocierania i drapania skóry [1, 2, 3].

Zmiany wypryskowate sromu pojawiają się w przebiegu łojotokowego i atopowego zapalenia skóry. Mogą być również efektem kontaktowego zapalenia skóry. Kontaktowe zapalenie skóry może mieć charakter **niealergicznego (z podrażnienia)** oraz **alergicznego**.

Etiopatogeneza niealergicznego kontaktowego zapalenia skóry nie została do końca poznana, jednak uważa się, iż mechanizm działania czynników drażniących wynika z bezpośredniego uszkodzenia keratynocytów oraz określonych struktur warstwy rogowej naskórka. Po uszkodzeniu komórek uwalnianych jest szereg mediatorów zapalnych, przyczyniających się do powstania stanu zapalnego skóry. Warto podkreślić, że reakcja z podrażnienia zachodzi u większości osób poddanych działaniu odpowiednio wysokiego stężenia substancji drażniącej i wystarczająco długiej ekspozycji. Reakcja tego typu nie wymaga też uprzedniego uczulenia i zwykle nie przekracza miejsca działania czynnika drażniącego. Ponadto w przypadku przewlekłego procesu kluczowe znaczenie ma powtarzalność ekspozycji w krótkich odstępach czasu, co nie pozwala na pełną regenerację bariery skórno-naskórkowej [4, 5, 6, 7].

Czynników drażniących skórę sromu jest bardzo wiele. Podrażnienie może być efektem działania upławów z pochwy, moczu, nasienia czy potu. Bariereę skórną naruszają także mydła i inne silne detergenty (np. zawarte w oczyszczających chusteczkach jednorazowych), ale także środki służące depilacji owłosienia, czy też źle dobrana bielizna (zwłaszcza z lycry i innych nieprzepuszczających powietrza materiałów). Wreszcie istotnymi czynnikami drażniącymi mogą być również środki plemnikobójcze, prezerwatywa, czy żele i kremy zawierające alkohol. Silnym środkiem drażniącym jest także podofilotoksyna i inne leki stosowane do terapii brodawek płciowych [1, 8, 9].

Natomiast alergiczne kontaktowe zapalenie skóry stanowi przykład opóźnionej reakcji nadwrażliwości (typu IV według podziału Gella i Coombsa), a wywołują ją związki drobnocząsteczkowe, czyli hapteny. Hapteny penetrują do skóry, gdzie następnie ulegają połączeniu z białkami naskórka, w wyniku czego powstaje pełnowartościowy antygen, który może być przetwarzany i rozpoznawany przez komórki układu immunologicznego. Istnieje wiele alergenów kontaktowych, wywołujących alergiczne kontaktowe zapalenie skóry sromu.

Częstym źródłem uczulenia są leki: etylenodiamina, neomycyna, ale także glikokortykosteroidy (gks) i miejscowe leki znieczulające. Nieco rzadszym, ale nie mniej istotnym źródłem uczulenia kontaktowego są wyroby lateksowe: prezerwatywa, krążki czy rękawice używane w trakcie badania ginekologicznego.

Najczęstszą przyczyną uczulenia są kosmetyki, leki oraz środki konserwujące. Do innych potencjalnych alergenów należą dezodoranty, konserwanty zawarte w preparatach do miejscowego

stosowania, guma i barwniki znajdujące się w materiałach odzieżowych. Działanie drażniące mogą również wykazywać proszki do prania, środki zmiękczające do tkanin, podpaski lub wkładki do bielizny oraz sama bielizna wykonana z włókien syntetycznych [5, 6, 10, 11, 12, 13].

Obraz kliniczny zależy w dużej mierze od wyjściowej przyczyny zmian wypryskowatych. Atopowe zapalenie skóry cechują zmiany rumieniowo-złuszczające u chorych, prezentujących w wywiadzie alergię powietrzno-pochodną i objawy nie tylko ze strony skóry, ale i układu oddechowego (alergiczny nieżyt nosa, astma). Zmiany skórne posiadają typową predyleksję (twarz, zgięcia łokciowe, podkolanowe) i pojawiają się najczęściej we wczesnym dzieciństwie.

W przypadku występowania zmian skórnych okolicy sromu chora zwykle skarży się na silny świąd, pieczenie, bolesność, może występować dyspareunia. Rzetelna ocena zmian skórnych jest konieczna, aby odróżnić tę odmianę zapalenia skóry od drożdżakowego zapalenia sromu i pochwy [14, 15].

Łojotokowe zapalenie skóry występuje w różnych grupach wiekowych (począwszy od wieku noworodkowego) i charakteryzuje się występowaniem wykwitów rumieniowo-złuszczających, zlokalizowanych w tzw. okolicach łojotokowych, szczególnie na owłosionej skórze głowy, za uszami, w okolicy mostkowej, międzyopatkowej i na twarzy. W obrębie dołów pachowych, w pachwinach, w okolicach anogenitalnych i podsutkowych zmiany skórne mają charakter ostro odgraniczonych ognisk, czasem pokrytych tłustą, szarozółtą łuską, z wyraźnie zaznaczonym stanem zapalnym. Odcień zmian skórnych może być zbliżony bardziej ku łososiowemu czy pomarańczowemu niż do typowego rumienia. Rzadko dochodzi do uogólnienia zmian skórnych i erythrodermii. Zająęcie okolicy pieluszkowej u małych dzieci jest charakterystyczne i może sprawiać trudności w różnicowaniu z łuszczycą [16, 17, 18].

Kontaktowe zapalenie skóry, niezależnie od mechanizmu powstania (alergiczne czy niealergiczne), charakteryzuje się występowaniem rumienia i świądu, który bywa rozmaicie nasilony. Warto zaznaczyć, że w przypadku ostrego zapalenia kontaktowego, zwłaszcza z podrażnienia może pojawić się nasilony obrzęk, pęcherzyki, które mogą zlewać się ze sobą, pęcherze, ogniska wysiękowe, a nawet martwica i głębokie nadżerki skóry. Natomiast przewlekłe kontaktowe zapalenie skóry cechuje występowanie, suchości i lichenizacji skóry, nadżerek, złuszczenia, a także nadmiernego rogowacenia [5, 7, 12].

Diagnostyka wyprysku sromu powinna przede wszystkim uwzględniać bardzo dokładny wywiad. Należy zwrócić uwagę na ewentualny dodatni wywiad w kierunku atopii i innych chorób towarzyszących, trzeba także dokładnie odnotować dotychczas stosowane leki, zwłaszcza miejscowe, ponieważ niektóre z nich mogą być źródłem uczulenia czy podrażnienia. Warto również przeanalizować nawyki higieniczne i dobór bielizny.

W razie podejrzenia atopowego zapalenia skóry przeprowadza się skórne testy punktowe i oznacza stężenie IgE w surowicy w celu potwierdzenia alergii powietrzno-pochodnej. Natomiast podstawą rozpoznania alergicznego wyprysku kontaktowego jest przeprowadzenie naskórkowych testów płatkowych.

Europejski zestaw standardowy potencjalnych alergenów kontaktowych, stosowany w Katedrze i Klinice Dermatologii UM w Poznaniu przedstawia tabela I.

Karolina Olek-Hrab, et al. *Wybrane dermatozy sromu.***Tabela I.** Europejska seria standardowa stosowana w ramach naskórkowych testów płatkowych. Podkreślono hapteny szczególnie istotne w przypadku chorych prezentujących objawy wyprysku okolicy sromu oraz wymieniono ich potencjalne źródła i występowanie.

LP	Nazwa i stężenie haptenu	Występowanie
1	Dwuchromian potasu 0,5% – w wazelinie białej	Barwniki w tekstyliach, barwniki do tatuażu, niektóre kosmetyki i detergenty
2	Parafenylenodiamina 1,0% – w wazelinie białej	Barwniki koloryzujące we fryzjerstwie, w produkcji gumy, tekstyliów i plastiku
3	Mieszanka tiuramów 1,0% – w wazelinie białej	Prawie wszystkie rodzaje wyrobów gumowych
4	Siarczan neomycyny 20% – w wazelinie białej	Antybiotyk stosowany do leczenia miejscowego różnych dermatoz i infekcji skórnych
5	Chlorek kobaltu (II) sześciowodny 1,0% – w wazelinie białej	
6	Benzokaina 5,0% – w wazelinie białej	Środki stosowane do leczenia żylaków odbytu
7	Siarczan niklu sześciowodny 5,0% – w wazelinie białej	Biżuteria i przedmioty metalowe
8	Kliochinol 5,0% – w wazelinie białej	Środek przeciwgrzybiczy i przeciwbakteryjny (kremy, czopki dopochwowe)
9	Kalafonia 20% – w wazelinie białej	Kosmetyki (mydła, kremy do depilacji)
10	Mieszanka parabenów 16% – w wazelinie białej	Środki konserwujące w lekach i kosmetykach
11	Fenylenodiamina 0,1% - w wazelinie białej	Barwniki koloryzujące we fryzjerstwie, w produkcji gumy, tekstyliów i plastiku
12	Alkohole wełny (Lanolina) 30% – w wazelinie białej	Kosmetyki i leki recepturowe i gotowe stosowane w leczeniu miejscowym różnych dermatoz
13	Mieszanka merkaptanów 2,0% – w wazelinie białej	
14	Żywica epoksydowa 1,0% – w wazelinie białej	
15	Balsam peruwiański 25% – w wazelinie białej	Środki stosowane miejscowo do leczenia świerzbu, żylaków odbytu, oparzeń, dodatek zapachowy do kosmetyków (dezodoranty, kremy do opalania, puder dla niemowląt)
16	Żywica- 4- tert butyloformaldehydowa 1,0% – w wazelinie białej	
17	2-Merkaptobenzotiazol 2,0% – w wazelinie białej	Wyroby gumowe, detergenty, środki przeciwgrzybicze
18	Formaldehyd 1,0% – roztwór wodny	Kosmetyki w tym antyperspiranty, olejki kąpielowe
19	Mieszanka zapachowa I 18% – w wazelinie białej	Mydła toaletowe i inne kosmetyki, produkty do higieny osobistej
20	Mieszanka seskwiterpenów laktonowych 0,1% - w wazelinie białej	
21	Quaternium 15 1,0% – w wazelinie białej	Miejscowe leki przeciwgrzybicze i przeciwbakteryjne, kosmetyki i środki do higieny osobistej
22	Primina (2 metoksy pentylo benzochinon) 0,01% - w wazelinie białej	
23	Metylochloorozotiazolinon (Kathon CG) 0,01% – roztwór wodny	Konserwant występujący w żelach i płynach do kąpieli
24	Budezonid 0,01% - w wazelinie białej	Glikokortykosteroid wykorzystywany w preparatach do miejscowego leczenia różnych dermatoz
25	Piwalan tiksokortolu 0,1% – w wazelinie białej	
26	Metylodibromoglutaronitryl 0,5% – w wazelinie białej	
27	Mieszanka zapachowa II 14% – w wazelinie białej	
28	Lyrall 5,0% – w wazelinie białej	Substancja zapachowa w antyperspirantach, środkach do zmiękczenia tkanin, środkach do mycia i czyszczenia

Dla kontaktowego zapalenia skóry z podrażnienia pewną trudność może stanowić brak określonych kryteriów rozpoznania, które zwykle następuje poprzez wykluczenie podłoża alergicznego, na podstawie ujemnego wyniku testów płatkowych [19, 20].

Podstawowym elementem postępowania w przypadku rozpoznania wyprysku sromu i liszaja prostego przewlekłego jest odpowiednia edukacja chorej w zakresie pielęgnacji skóry sromu oraz unikania potencjalnych czynników drażniących, które mogą nasilać dolegliwości skórne. Szczegółowe zalecenia w tym zakresie przedstawiono w tabeli II [9].

Podstawowe grupy leków miejscowych stosowanych w leczeniu dermatoz zapalno-świądowych sromu to gks oraz inhibitory kalcyneuryny (ik). Gks stosowane zewnętrznie, ze względu na ich dobrze poznane działanie przeciwzapalne, należą do najczęściej wykorzystywanych leków w terapii dermatologicznej. Należy jednak pamiętać o ich możliwych działaniach niepożądanych, które ujawniają się szczególnie w trakcie długotrwałego stosowania. Należy także pamiętać, że największe wchłanianie tej grupy leków obserwuje się z powierzchni błon śluzowych, powiek oraz w obrębie fałdów skórnych, co czyni okolicę sromu lokalizacją wymagającą w glikokortykosteroidoterapii miejscowej szczególnej uwagi lekarza i monitorowania pacjentki. Istotnym zjawiskiem w działaniu gks jest także tachyfilaksja, związana z wysyceniem mechanizmów działania w miarę stosowania leku, tak, że gks traci swoją skuteczność. Warto w tym przypadku zastosować gks w tzw. terapii przerywanej lub naprzemiennej ze środkami natłuszczająco-nawilżającymi, poza tym taka terapia pozwala również na zminimalizowanie objawów niepożądanych. Natomiast ik (*takrolimus* i *pimekrolimus*), stanowią względnie nową opcję terapeutyczną w leczeniu przeciwzapalnym, przede wszystkim atopowego zapalenia skóry, wykorzystywane są jednak także w terapii różnych innych odmian wyprysku. Leki te wpływają hamująco na produkcję cytokin prozapalnych, wpływając na komórki tuczne, limfocyty i neutrofile, a w przypadku takrolimusu także na czynność komórek Langerhansa. W porównaniu z gks, ik nie wpływają na syntezę kolagenu, nie powodują zaników skóry ani rozszerzenia naczyń krwionośnych oraz nie wywołują zjawiska tachyfilaksji, zatem stanowią cenną alternatywę dla glikokortykosteroidoterapii, w szczególności w tak specyficznym umiejscowieniu zmian chorobowych, jakim jest srom, a w przeprowadzonych dotychczas ogólnościowych badaniach wykazano bezpieczeństwo stosowania takrolimusu i pimekrolimusu nawet w długotrwałym leczeniu zmian wypryskowych [21, 22, 23, 24, 25].

Charakterystyczną cechą dermatoz przebiegających ze świądem, także różnych odmian wyprysku sromu i liszaja prostego przewlekłego jest znaczna suchość skóry i jej złuszczenie co wiąże się m.in. z uszkodzeniem bariery naskórkowej i ze zwiększeniem przelnaskórkowej utraty wody. Pacjentki nie powinny zatem zapominać o nawilżaniu skóry, a także powinny dążyć do odbudowy bariery ochronnej naskórka. Można to osiągnąć stosując regularnie tzw. emolienty, czyli środki nawilżająco-natłuszczające, które zmiękczają i wygładzają skórę. Emolienty powinny być stosowane na skórę kilkakrotnie w ciągu doby, gdyż ich działanie trwa około 4–6 godzin, a maksymalny efekt obserwuje się już w ciągu 0,5–1 godziny od aplikacji. Dzięki ich systematycznemu stosowaniu uzyskuje się wzrost nawilżenia warstwy rogowej naskórka poprzez zwiększenie zawartości wody, a tak-

Tabela II. Zalecenia dla chorych, wykazujących objawy wyprysku okolicy sromu. Sporządzono na podstawie zaleceń Wytycznych Royal College of Obstetricians and Gynaecologists z 2011r. [9].

1.	Do mycia okolicy sromu należy używać substytutów mydła (tzw. syndetów lub kostek dermatologicznych).
2.	Zamiast kąpieli lepiej brać prysznic, a okolicę sromu myć nie częściej niż raz dziennie, dodając do wody emolientu.
3.	Do mycia sromu nie należy używać gąbki/myjki – zamiast tego myć srom bezpośrednio dłonią, a następnie osuszyć miękkim ręcznikiem lub z użyciem suszarki do włosów nastawionej na chłodny strumień powietrza i trzymanej w odpowiedniej odległości od skóry.
4.	Należy nosić luźno dopasowaną bieliznę z jedwabiu lub bawełny, natomiast starać się nie zakładać dopasowanej odzieży, takiej jak rajstopy, spodenki kolarskie, legginsy lub dopasowane dżinsy – zamiast tego nosić luźne spodnie lub spódnice.
5.	Należy spać bez bielizny.
6.	Nie używać płynów do zmiękczenia tkanin i enzymatycznych proszków do prania – prać swoją bieliznę osobno w nieenzymatycznym proszku/płynie.
7.	Nie używać na okolicę sromu mydła, żelów pod prysznic, peelingów, płynów do kąpieli, dezodorantów i nawilżanych chusteczek dla niemowląt; nie kierować strumienia wody bezpośrednio na okolicę sromu.
8.	Należy pamiętać, że drażniące na skórę sromu mogą działać niektóre dostępne bez recepty kremy, w tym kremy dla niemowląt i na odparzenia, kremy ziołowe (np. zawierające olejek z drzewa herbacianego czy aloesowy) oraz preparaty przeciwko „pleśniawkom”.
9.	Trzeba unikać częstego stosowania wkładek do bielizny i podpasek.
10.	Nie należy stosować preparatów antyseptycznych (nakładanych na okolice sromu w postaci kremu lub jako dodatek do kąpieli).
11.	Nosić białą bieliznę lub bieliznę w jasnym kolorze, ponieważ ciemne barwniki do tkanin (czarny, granatowy) mogą być przyczyną nadwrażliwości kontaktowej – prawdopodobieństwo uczulenia jest mniejsze, jeśli przed pierwszym założeniem upierze się nową bieliznę kilkakrotnie.
12.	Nie używać kolorowego papieru toaletowego.
13.	Nie malować paznokci, jeśli ma się tendencję do drapania skóry.

że działanie okluzyjne określonych składników (zatrzymywanie wody w naskórku). Dąży się także do suplementacji brakujących elementów niezbędnych dla prawidłowego funkcjonowania bariery naskórkowej – głównie lipidów stanowiących ‘cement’ spajający komórki najbardziej powierzchniowej warstwy naskórka. Emolienty zmniejszają suchość skóry, dzięki czemu uzyskuje się poprawę jej wyglądu, minimalizują także złuszczenie, szorstkość oraz uczucie napięcia, dzięki czemu chronią skórę przed

powstawaniem bolesnych pęknięć. Przyczyniają się również do zmniejszenia dolegliwości świądowych, co pośrednio związane jest z działaniem przeciwzapalnym niektórych składników emolientów. Jak wspomniano wcześniej, regularne naprzemienne stosowanie emolientów i miejscowych gks pozwala na mniejsze zużycie tych ostatnich, a co za tym idzie ograniczenie działań niepożądanych, w szczególności zaniku skóry [26, 27, 28, 29].

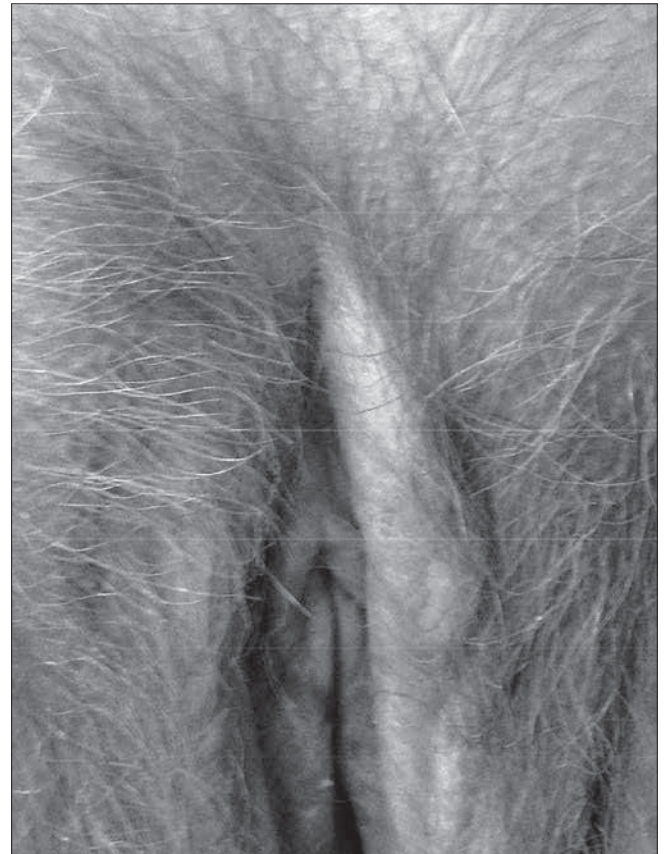
Liszaj twardzinowy i zanikowy

Liszaj twardzinowy i zanikowy (*lichen sclerosus et atrophicus*) (LSA) jest chorobą przewlekłą, zapalną i postępującą, która występuje najczęściej w okolicach narządów płciowych. Może ujawnić się w każdym wieku, również w okresie niemowlęcym. Dziesięciokrotnie częściej występuje u kobiet niż u mężczyzn, niezależnie od wieku, chociaż obserwuje się więcej przypadków w okresie okołomenopauzalnym. Etiopatogeneza LSA nie jest do końca poznana, wydaje się że należy do chorób o wieloczynnikowej patogenezie. Zarówno podłoże genetyczne jak i autoimmunologiczne odgrywać może rolę w powstawaniu zmian w przebiegu LSA. Pojedyncze badania ukazują również dodatni wywiad rodzinny (12% z ponad 1000 pacjentów z LSA) [30]. Sugeruje się również rolę bakteryjną *Borrelia burgdorferi* w Europie jako czynnika wywołującego zmiany skórne w przebiegu LSA [31].

Najczęściej pierwszym objawem jest silny świąd okolic intymnych, który przerywa sen pacjenta. Chorzy mogą odczuwać również bolesność przy defekacji oraz szczeliny odbytu jeśli zmiany zlokalizowane są w tej okolicy. Niektórzy pacjenci mogą mieć przebieg bezobjawowy, wykazano w badaniach że jedna trzecia pacjentów z rozpoznaniem LSA nie skarży się na jakiegokolwiek objawy towarzyszące chorobie. Dermatoza ta stale znajduje się w kręgu jednostek szeroko badanych przede wszystkim pod kątem poznania patomechanizmu jej powstawania. Pojedyncze badania podkreślają rolę autoimmunologicznych procesów w jej powstaniu, inne podają, że podłoże genetyczne może odgrywać decydującą rolę w powstawaniu zmian skórnych w tej dermatozie. Chorzy z rozpoznaniem LSA mają zwiększone ryzyko współwystępowania takich chorób jak: łysienie plackowate, bielactwo, choroby autoimmunologiczne tarczycy.

U pacjentów zgłaszających się z objawami świądu w okolicy narządów płciowych bardzo ważne jest dokładne badanie lekarskie w celu zróżnicowania tej choroby z innymi występującymi w tej okolicy. Obraz kliniczny zmian w przebiegu LSA u kobiet charakteryzuje się występowaniem grudek połyskliwych, białych o gładkiej powierzchni ze skłonnością do łączenia się i tworzenia dobrze odgraniczonych ognisk twardzinowo-zanikowych, umiejscowionych zwłaszcza w okolicy sromu i odbytu. Zmiany mogą się szerzyć na wewnętrzne powierzchnie ud. W miarę postępu choroby może dochodzić do zaników i rozszerzenia powierzchownych naczyń włosowatych. Występowanie zaników skórnych prowadzić może z czasem do zwężenia warg sromowych większych, mniejszych i wejścia do pochwy. (Fot. 1).

U kobiet nie dochodzi do zajęcia pochwy. U mężczyzn zmiany skórne przyjmują postać grudek koloru kości słoniowej, teleangiektazji i wybroczyn. Zmiany najczęściej umiejscowione są w okolicy napletka i żołądzi. U chłopców LSA prowadzi do stulejki, którą należy leczyć operacyjnie. Różnicowanie zależy od wyniku badania histopatologicznego, które należy wykonać zawsze gdy mamy wątpliwości co do postawienia diagnozy. Należy zawsze pamiętać o zwiększonym ryzyku wystąpienia raka



Fot. 1.

kolczystokomórkowego w obrębie zamian skórnych w przebiegu LSA. Pacjenci ze zmianami w przebiegu LSA wykazują większą podatność na rozwój nowotworu, szacuje się że ryzyko wzrasta o około 5% w stosunku do grupy zdrowych osób [32, 33]. Czasem mogą klinicznie przypominać inne choroby skórne, takie jak choroba Bowena, wtedy bardzo ważna jest dokładna i szczegółowa diagnostyka z uwzględnieniem badania histopatologicznego [34].

W obrazie histopatologicznym widoczna jest hiperkeratoza, ogniskowy zanik naskórka, przerost warstwy brodawkowatej skóry, zwyrodnienie wodniczkowe warstwy podstawnej i ujednolicenie kolagenu w obrębie powierzchownych warstw skóry.

Rozpoczynając leczenie w przypadku LSA należy zaznaczyć pacjentowi, że będzie ono długotrwałe i może nie skończyć się sukcesem terapeutycznym. Do najczęściej stosowanych preparatów pierwszego rzutu należą kortykosteroidy zewnętrzne, ik oraz emolienty [35]. Kortykosteroidy wydają się należeć do tak zwanego złotego standardu postępowania w przypadku LSA okolic narządów płciowych. Preparaty zawierające clobetasol lub mometasone furoate wydają się lekami pierwszego rzutu, stosowane są początkowo tylko na noc przez okres 8 do 12 tygodni. Gdy objawy ustąpią można stopniowo wycofać się ze stosowania gks aplikując je 1 do 3 razy w tygodniu.

Zdarza się również tak, że po ustąpieniu objawów pacjentki decydują się na stosowanie sterydów zewnętrznie celem utrzymania efektu terapeutycznego w systemie jeden raz w tygodniu.

W badaniu retrospektywnym na grupie 253 kobiet i 74 dziewczynek z rozpoznaniem liszaja twardzinowego było leczonych preparatami sterydowymi zewnętrznymi a czas obserwacji wynosił 66 miesięcy. U 96 % badanych chorych stwierdzono poprawę kliniczną a u 66% obserwowano ustąpienie zmian skórnych [36]. Bracco i współautorzy w badaniu klinicznym wykazali wyższość preparatu zawierającego clobetasol propionate 0,05% w redukcji zmian skórnych oraz remisji choroby w porównaniu z zewnętrznymi emolientami, testosteronem czy progesteronem [37]. Badanie przeprowadzono również na małej grupie dzieci z LSA i wykazano skuteczność i bezpieczeństwo aplikacji clobetasolu [38]. Z uwagi na sugerowane podłoże bakteryjne choroby należy również wspomnieć o roli antybiotykoterapii w leczeniu tej dermatozy. Główne zastosowanie znalazły antybiotyki z grupy penicylin lub cefalosporyn. Wydaje się, że po zastosowaniu doustnej terapii lub leczenia domięśniowego obserwuje się redukcję zmian skórnych [39].

Alternatywną metodą leczenia jest zastosowanie ik. Badania oceniające skuteczność zastosowania zewnętrznego takrolimusu dwa razy w tygodniu przez dłuższy okres czasu ukazały skuteczność tej terapii oraz jej bezpieczeństwo [40]. Należy pamiętać, szczególnie chcąc zastosować tą grupę leków w okolicy narządów płciowych o konieczności dokładnego zbadania i wyeliminowania ryzyka zakażenia wirusem brodawczaka ludzkiego (*Human Papilloma Virus HPV*) przed zastosowaniem ich w związku ze wzrostem ryzyka rozwoju zmian nowotworowych. W pracy Goldstein i współautorzy wykazali porównywalny efekt terapii przy zastosowaniu preparatu zawierającego pimekrolimus czy clobetasol, przy czym należy zaznaczyć, że preparat zawierający kortykosteroid był stosowany jeden raz dziennie [41].

W literaturze można również znaleźć doniesienia z zastosowaniem metody fotodynamicznej, laseroterapii czy UVA terapii w połączeniu z psoralenami (PUVA – *psoralen + UVA*). Terapia fotodynamiczna (PDT – *photodynamic therapy*) polega na naświetlaniu miejsc chorobowych po wcześniejszym zastosowaniu leków światłoczułych. W przypadku LSA metoda ta znalazła zastosowanie również z dobrym efektem. Istnieje kilkanaście doniesień potwierdzających skuteczność tej terapii w leczeniu LSA [42]. Kolejna publikacja na grupie 28 kobiet z objawami LSA ukazuje skuteczność tej metody w odniesieniu do redukcji świądu ale nie we wszystkich przypadkach obserwowano ustąpienie objawów [43]. Swojego miejsca w terapii LSA nie znalazła natomiast metoda tradycyjnego chirurgicznego usunięcia ogniska z uwagi na duży odsetek nawrotów przy tego typu leczeniu, sięgającym nawet do 85% przypadków [44].

Liszaj płaski

Liszaj płaski jest zapalną autoimmunologiczną chorobą charakteryzującą się występowaniem zmian zarówno na skórze jak i na błonach śluzowych. Znane są trzy postaci choroby, które zaobserwować można w okolicy narządów płciowych. Należą do nich liszaj płaski nadżerkowy (*lichen planus erosivus*), liszaj płaski kolczysto-grudkowy (*lichen planus papulosquamosus*) i przerostowa forma liszaja płaskiego (*hypertrophic lichen planus*). Przyczyny wystąpienia tej dermatozy nie są do końca poznane, zakłada się że w dermatozie tej dochodzi do reakcji autoimmunologicznej, w wyniku której pobudzone limfocyty T atakują keratynocyty warstwy podstawnej [45]. Wieloośrodkowe badania nad patogenezą liszaja płaskiego wskazały na związek z wirusowym

zapaleniem wątroby typ C [46]. W wieku między 30 a 60 rokiem życia obserwuje się wyraźny wzrost zachorowania. Pacjenci z podejrzeniem liszaja płaskiego okolic intymnych prezentują objawy świądu, pieczenia, ból. Najczęściej występującą formą jest liszaj płaski postać nadżerkowa. Ta poważna postać choroby charakteryzuje się występowaniem bolących nadżerek, które wyglądają jak linijne błyszczące, białe grudki i plamy. Nieleczony może prowadzić do rozległych nadżerek i owrzodzeń z deformacją warg sromowych. W porównaniu do LSA, liszaj płaski zajmuje pochwę nawet do 70% pacjentek. [47]. To zapalenie pochwy może prowadzić do wystąpienia zmian krwotocznych, złuszczenia oraz wystąpienia ropnej wydzieliny.

Badanie waginalne może być bardzo bolesne dla pacjentek a czasem wręcz niemożliwe do wykonania. Podczas badań u tych pacjentek można obserwować często współwystępowanie infekcji bakteryjnych czy grzybiczych, które należy leczyć. Pobranie wycinka z brzegu zmiany na immunofluorescencję bezpośrednią pozwoli postawić rozpoznanie liszaja płaskiego i równocześnie wykluczyć występowanie innych chorób autoimmunologicznych. Diagnostyka różnicowa obejmuje LSA, pęcherzycę zwykłą, zespół Behceta czy chorobę przeszczep przeciw gospodarzowi [48, 49].

Rzadszymi formami liszaja płaskiego tej okolicy są postać kolczysto-grudkowa i przerosta. Postać kolczysto-grudkowa opisywana jest jako małe, linijne, świądowe grudki na zrogowaciałej skórze natomiast przerosta postać liszaja płaskiego charakteryzuje się występowaniem przerosłych zmian w okolicy okołoodbytniczej czy okołolechtaczowej i może pojawiać się podobnie jak rak kolczysto komórkowy tej okolicy. Dotychczas nie jest poznana przyczyna dlaczego *lichen planus* okolic genitalnych zwiększa ryzyko współwystępowania raka kolczystokomórkowego. Istnieją pojedyncze doniesienia ukazujące mniejsze ryzyko rozwoju raka kolczystokomórkowego u pacjentów z potwierdzonym liszajem płaskim. Wydaje się zasadne, żeby chorzy z *lichen planus* byli regularnie badani i kontrolowani a wszystkie nieustępujące zmiany skórne powinny zostać poddane ocenie histopatologicznej celem wykluczenia rozrostu nowotworowego.

Leczenie tej dermatozy stawia przed specjalistami zarówno dermatologii jak i ginekologii duże wyzwanie. Z dostępnych preparatów stosujemy jako leczenie pierwszego rzutu kortykosteroidy zewnętrznymi w systemie dwa razy na dobę, aż zmiany skórne ustąpią lub tylko w okresie wyraźnego zaostrzenia. Alternatywę stanowią preparaty z grupy ik stosowane zewnętrznymi jeden raz dziennie na zmiany chorobowe. Badania Lonsdale-Eccles i współautorów na grupie 11 kobiet z liszajem płaskim okolic płciowych wykazały dobry efekt u 9 z badanych po zastosowaniu zewnętrznymi kremu zawierającego pimekrolimus 1% przez okres 4-6 tygodni. Podczas stosowania zaobserwowano miejscowe podrażnienie co w delikatnym stopniu stanowiło ograniczenie do stosowania tego preparatu. Wykazano jednak, że zastosowanie takrolimusu zewnętrznymi wiąże się z jeszcze większą reakcją rumieniową w miejscu stosowania. Wydaje się słuszne stwierdzenie, że zastosowanie pimekrolimusu w postaci 1% kremu jest terapią drugiego rzutu w przypadku liszaja płaskiego okolic genitalnych [50].

Jeśli zastosowane leczenie okazuje się mało skuteczne należy rozpatrzyć włączenie doustnej terapii przy użyciu kortykosteroidów. Najczęściej włączamy prednisolon w dawce 40-60 mg na dobę na dwa do czterech tygodni co wydaje się w większości

przypadków skuteczną metodą leczenia [47]. Z uwagi na charakter zmian skórnych oraz nawrotowość procesu po zakończeniu leczenia doustnymi kortykosteroidami obserwujemy często nawroty. Pacjenci z postacią nadżerkową liszaja płaskiego mogą być leczeni silnymi maściami sterydowymi.

Oświadczenie autorów:

1. Karolina Olek-Hrab – autor koncepcji i założeń pracy, przygotowanie manuskryptu i fotografii – autor zgłaszający i odpowiedzialny za manuskrypt.
2. Dorota Jenerowicz – autor koncepcji i założeń pracy, przygotowanie manuskryptu i piśmiennictwa.
3. Agnieszka Osmola-Mańkowska – przygotowanie manuskryptu, przygotowanie streszczenia w j. polskim i angielskim.
4. Adriana Polańska – współautor tekstu pracy, aktualizacja literatury.
5. Ewa Teresiak-Mikołajczak – współautor tekstu pracy, przygotowanie korekty.
6. Wojciech Silny – ostateczna weryfikacja i korekta.
7. Zygmunt Adamski – akceptacja manuskryptu.

Źródło finansowania:

Praca nie była finansowana przez żadną instytucję naukowo-badawczą, stowarzyszenie ani inny podmiot, autorzy nie otrzymali żadnego wynagrodzenia.

Konflikt interesów:

Autorzy nie zgłaszają konfliktu interesów oraz nie otrzymali żadnego wynagrodzenia związanego z powstawaniem pracy.

Piśmiennictwo

1. Thorstensen KA, Birenbaum DL. Recognition and management of vulvar dermatologic conditions: lichen sclerosis, lichen planus, and lichen simplex chronicus. *J Midwifery Womens Health*. 2012, 57, 260-275.
2. Rodriguez MI, Leclair CM. Benign vulvar dermatoses. *Obstet Gynecol Surv*. 2012, 67, 55-63.
3. O'Connell TX, Nathan LS, Salmay WA, Goldstein AT. Non-neoplastic epithelial disorders of the vulva. *Am Fam Physician*. 2008, 1, 321-326.
4. Żukiewicz-Sobczak W, Krasowska E, Zwoliński J, [et al.]. Allergic diseases – current state of knowledge. *Postep Derm Alergol*. 2012, 6, 451-455.
5. Klimińska M, Żmudzka M, Jenerowicz D, Czarna-Operacz M. The importance of exposure to contact allergens in patients with allergic contact dermatitis. *Post Dermatol Alergol*. 2011, 3, 203-211.
6. Kieć-Świerczyńska M, Kręćisz B, Chomiczewska D, Sobala D. Trends in allergy to the 10 most frequent contact allergens in patients examined at the Nofer Institute, Lodz, Poland in 1996-2009. *Post Dermatol Alergol*. 2012, 1, 19-24.
7. Chomiczewska D, Kieć-Świerczyńska M, Kręćisz B. Irritant contact dermatitis. Part III. Non-invasive methods to assess biophysical properties of the skin. *Med Pr*. 2010, 61, 457-466.
8. Spratt EA, Batra P, Fischer MK, Pomeranz MK. Vesicular lesions on the vulva. *Arch Dermatol*. 2012, 148, 755-760.
9. www.rcog.org.uk. Royal College of Obstetricians and Gynaecologists Green-top Guideline No. 58, February 2011.
10. Bauer A, Rodiger C, Greif C, [et al.]. Vulvar dermatoses--irritant and allergic contact dermatitis of the vulva. *Dermatology*. 2005, 210, 143-149.
11. Johnson E, Groben P, Eanes A, [et al.]. Vulvar skin atrophy induced by topical glucocorticoids. *J Midwifery Womens Health* 2012, 57, 296-269.
12. Margesson LJ. Contact dermatitis of the vulva. *Dermatol Ther*. 2004, 17, 20-27.
13. Kügler K, Brinkmeier T, Frosch PJ, Uter W. Anogenital dermatoses--allergic and irritative causative factors. Analysis of IVDK data and review of the literature. *J Dtsch Dermatol Ges*. 2005, 3, 979-986.
14. Polańska A, Dańczak-Pazdrowska A, Silny W, [et al.]. Evaluation of selected skin barrier functions in atopic dermatitis in relation to the disease severity and pruritus. *Postep Derm Alergol*. 2012, 5, 373-377.
15. Wüthrich B. Minimal variants of atopic eczema. In: Handbook of Atopic Eczema. Ed. Ring J, Przybilla B, Ruzicka T. Berlin Heidelberg: Springer-Verlag. 2006, 74-83.
16. Czarna-Operacz M, Jenerowicz D. Łojotokowe zapalenie skóry u niemowląt. *Lekarz*. 2010, 4, 50-53.
17. Treadwell PA. Papulovesicular disorders: atopic dermatitis, psoriasis, seborrheic dermatitis, and nickel contact dermatitis. *Adolesc Med State Art Rev*. 2011, 22, 157-168.
18. Wielowieyska-Szybińska, DWojas-Pelc A. Psoriasis: course of disease and treatment. *Post Dermatol Alergol*. 2012, 2, 118-122.
19. Jenerowicz D. Diagnostyka atopowego zapalenia skóry. W: Atopowe zapalenie skóry. Red. Silny W. Poznań: *Termedia Wydawnictwa Medyczne*. 2012, 147-170.
20. Brennan JA, Dennerstein GJ, Stamen SF, [et al.]. Evaluation of patch testing in patients with chronic vulvar symptoms. *Aust J Dermatol*. 1996, 37, 40-43.
21. Czarna-Operacz M, Silny W. Działania niepożądane miejscowych preparatów glikokortykosteroidowych stosowanych w dermatologii. *Post Derm Alerg*. 2003, 1, 30-36.
22. Jenerowicz D, Polańska A. Leczenie zewnętrzne atopowego zapalenia skóry. W: Atopowe zapalenie skóry. Red. Silny W. Poznań: *Termedia Wydawnictwa Medyczne*. 2012, 228-242.
23. Kisiel K, Kaszuba A. Alclometasone dipropionate: properties and clinical uses. *Post Dermatol Alergol*. 2011, 2, 107-119.
24. Schaubert J, Weissensteil P, Ruzicka T. Topical treatment of perianal eczema with tacrolimus 0.1%. *Br J Dermatol*. 2009, 161, 1384-1386.
25. Czarna-Operacz M, Jenerowicz D. Topical calcineurin inhibitors in the treatment of atopic dermatitis - an update on safety issues. *J Dtsch Dermatol Ges*. 2012, 10, 167-72.
26. Polańska A, Silny W. Pielęgnacja skóry. W: Atopowe zapalenie skóry. Red. Silny W. Poznań: *Termedia Wydawnictwa Medyczne*. 2012, 227-235.
27. Stamatas GN, de Sterke J, Hauser M, [et al.]. Lipid uptake and skin occlusion following topical application of oils on adult and infant skin. *J Dermatol Sci*. 2008, 50, 135-142.
28. Lodén M. Role of topical emollients and moisturizers in the treatment of dry skin barrier disorders. *Am J Clin Dermatol*. 2003, 4, 771-788.
29. Proksch E, Lachapelle JM. The management of dry skin with topical emollients – recent perspectives. *J Dtsch Dermatol Ges*. 2005, 3, 768-774.
30. Sherman V, McPherson T, Baldo M, [et al.]. The high rate of familial lichen sclerosis suggests a genetic contribution: an observational cohort study. *J Eur Acad Dermatol Venereol*. 2010, 29, 1031-1034.
31. Eisendie K, Grabner T, Kutzner H, [et al.]. Possible role of *Borrelia burgdorferi* sensu lato infection in lichen sclerosis. *Arch Dermatol*. 2008, 144, 591-598.
32. Meffert JJ, Davis BM, Grimwood RE. Lichen sclerosis. *J Am Acad Dermatol*. 1995, 32, 393-416.
33. Thomas RH, Ridley CM, Mc Gibbon DH, Black MM. Anogenital lichen sclerosis in women. *J R Soc Med*. 1996, 89, 694-698.
34. Rolsztajn H, Trznadel-Grodzka E, Krawczyk T. Lichen sclerosis mimicking Bowen's disease. *Post Dermatol Alergol*. 2012, 4, 321-323.
35. Przytocka-Sadowska A, Dańczak-Pazdrowska A, Szewczyk A, [et al.]. Treatment of genital lichen sclerosis in women – review. *Ginekol Pol* 2012, 83, 458-461.
36. Cooper SM, Gao XH, Powell JJ, [et al.]. Does treatment of vulvar lichen sclerosis influence its prognosis? *Arch Dermatol*. 2004, 140, 702-706.
37. Bracco GL, Carli P, Sonni L, [et al.]. Clinical and histologic effects of topical treatment of vulval lichen sclerosis. A critical evaluation. *J Reprod Med*. 1993, 38, 37-40.
38. Smith YR, Quint EH. Clobetasol propionate in treatment of premenarchal vulvar lichen sclerosis. *Obstet Gynecol*. 2001, 98, 588-591.
39. Shelley W, Shelley E, Amurao C. Treatment of lichen sclerosis with antibiotics. *Int J Dermatol*. 2006, 9, 1104-1106.
40. Silny W, Sadowska A, Dańczak-Pazdrowska A, [et al.]. Zastosowanie takrolimu w leczeniu dermatoz innych niż atopowe zapalenie skóry. *Post Dermatol Alergol*. 2011, 1, 47-52.
41. Goldstein A, Creasey A, Pfau R, [et al.]. A double-blind, randomized controlled trial of clobetasol versus pimecrolimus in patients with vulvar lichen sclerosis. *J Am Acad Der*. 2011, 64, e99-e104.
42. Osiecka BJ, Nockowski P, Jurczyszyn K, [et al.]. Photodynamic therapy of vulvar lichen sclerosis et atrophicus in a woman with hypothyroidism - case report. *Photodiagnostic Photodyn. Ther*. 2012; 9: 186-188.
43. Olejek A, Kozak-Darmas I, Kellas-Slecza S, [et al.]. Effectiveness of photodynamic therapy in the treatment of lichen sclerosis: cell changes in immunohistochemistry. *Neuro Endocrinol Lett*. 2009, 30, 547-551.
44. Goldstein AT, Metz A. Vulvar lichen planus. *Clin Obstet Gynecol*. 2005, 48, 818-823.
45. Shengyuan L, Songpo Y, Wen W, [et al.]. Hepatitis C virus and lichen planus: a reciprocal association determined by meta-analysis. *Arch Dermatol*. 2009, 145, 1040-1047.
46. Goldstein AT, Metz A. Vulvar lichen planus. *Clin Obstet Gynecol*. 2005, 48, 818-823.
47. Goldstein AT, Metz A. Vulvar lichen planus. *Clin Obstet Gynecol*. 2005, 48, 818-823.
48. Michałowski I, Sobjanek M, Michałowska J, [et al.]. Penile premalignant lesions: terminology, classification and risk of malignant transformation. *Post Dermatol Alergol*. 2011, 6, 476-479.
49. Lonsdale-Esslece AA, Velangi S. Topical pimecrolimus in the treatment of genital lichen planus: a prospective case series. *Br J Dermatol*. 2005, 153, 390-394.
50. Goldstein AT, Metz A. Vulvar lichen planus. *Clin Obstet Gynecol*. 2005, 48, 818-823.