

Ocena ekspresji kaspazy 9 i białka p53 w mięśniakach macicy

Expression of caspase 9 and p53 in uterine leiomyosarcomas

Krzysztof Kułak¹, Marcin Bobiński¹, Grzegorz Polak¹, Barbara Jodłowska Jędrych², Jan Kotarski, Wiesława Bednarek¹

¹ I Katedra i Klinika Ginekologii Onkologicznej i Ginekologii Uniwersytetu Medycznego w Lublinie, Polska

² Katedra i Zakład Histologii i Embriologii Uniwersytetu Medycznego w Lublinie, Polska

Streszczenie

Mięsaki macicy są niejednorodną grupą nowotworów zarówno pod względem klinicznym jak i histologicznym. Proces onkogenezy związany z mutacją genów skutkuje nadmierną proliferacją oraz niekontrolowanym podziałem mitotycznym komórek poprzez blokowanie szlaków apoptozy. Kaspaza 9 oraz białko p53 odgrywają istotną rolę w procesie zaprogramowanej śmierci komórki.

Cel pracy: Celem pracy była ocena immunohistochemiczna ekspresji kaspazy 9 oraz białka p53 w mięśniakach macicy.

Materiał i metody: Ocenie poddano 28 preparatów z rozpoznaniem histopatologicznym leiomyosarcoma uteri. Grupę kontrolną stanowiły tkanki mięśniaków macicy (n=28). Po wywołaniu reakcji barwnej przy użyciu przeciwciał przeciwko kaspazie 9 i p53, oceniano 100 komórek w polu widzenia o powiększeniu 400x, w obrębie 5 pól. Do analizy statystycznej wyników zastosowano test parametryczny t-Studenta oraz U Manna-Whitneya.

Wyniki: Ekspresja kaspazy 9 była istotnie statystycznie niższa ($p < 0,05$) w tkance mięśniaków (33,2%) w porównaniu do mięśniaków macicy (60,4%). Także ekspresja białka p53 była znacząco statystycznie niższa w tkance mięśniaków w odniesieniu do mięśniaków macicy (30,1% vs 51,3%, $p < 0,001$).

Wnioski: Wykazana niższa ekspresja kaspazy 9 i białka p53 w tkance mięśniaków macicy wskazuje na zaburzenie procesów apoptozy towarzyszące rozwojowi tych nowotworów.

Słowa kluczowe: leiomyosarcoma / kaspaza 9 / białko p53 /

Adres do korespondencji:

Wiesława Bednarek

I Katedra i Klinika Ginekologii Onkologicznej i Ginekologii Uniwersytetu Medycznego w Lublinie

Polska, 20-081 Lublin, ul. Staszica 16

Tel. (81) 5327847, fax. (81) 5320608

e-mail: wbed@wp.pl

Otrzymano: 15.10.2013

Zaakceptowano do druku: 02.03.2014

Abstract

Uterine sarcomas are heterogeneous malignancies, both clinically and histologically. The process of oncogenesis depends on gene mutations and uncontrolled mitotic cell division that is promoted by blocking pathways of apoptosis. Caspase 9 and p53 protein play an important role in the process of cell apoptosis.

Objectives: *The aim of the study was to assess the expression of selected apoptosis proteins (caspase 9 and p53) using immunohistochemistry.*

Material and methods: *A total of 28 tissue samples diagnosed in postoperative histopathological examination as leiomyosarcoma were tested. Twenty eight samples of leiomyomas were used as the control group. Colorful reactions with appropriate antibodies were performed to assess the expression of caspase 9 and p53. From every section 5 fields on view were chosen, in each one 100 cells were assessed using 400x magnification. T-Student parametric test and U Mann-Whitney test were used for statistical analysis.*

Results: *Expression of caspase 9 was significantly lower ($p < 0.05$) in leiomyosarcoma tissues (33.2%) as compared to leiomyomas (60.4%). Expression of p53 protein was significantly lower in leiomyosarcoma tissues than in leiomyomas (30.1% vs. 51.3%, $p < 0.001$).*

Conclusions: *Significantly lower expression of caspase 9 and p53 in leiomyosarcoma tissue samples suggests that impaired deregulation of apoptosis mechanisms plays a role in the development of these tumors.*

Key words: **leiomyosarcoma / caspase 9 / p53y /**

Wstęp

Mięsaki macicy należą do rzadkich nowotworów narządu płciowego. Częstość ich występowania stanowi 2-5 % wszystkich nowotworów złośliwych macicy. Współczynnik zachorowalności na mięsaki macicy waha się 0,5-2 /100000 kobiet [1, 2]. Mięsaaki są nowotworami o dużym potencjale złośliwości, dającymi szybko odległe przerzuty, a przeżycie pięcioletnie nawet we wczesnych stadiach zaawansowania klinicznego nie przekracza 50% [3]. Najczęstszym typem histologicznym mięsaka macicy jest mięsak gładkomięśniowy – *leiomyosarcoma* (LMS), stanowiący 50-70% nowotworów tej grupy [4].

Apoptoza jest jednym z kluczowych procesów w rozwoju nowotworów, a jej zaburzenia w komórkach mogą prowadzić do inicjacji nowotworzenia. W mięsakach macicy, ze względu na rzadkość ich występowania zjawisko apoptozy jest mało poznane. W regulacji tego procesu bierze udział wiele szlaków komórkowych, między innymi kaskada kaspaz, istotną rolę odgrywa również białko p53.

Kaspazy wykazują aktywność proteaz cysteinowych, występują w cytozolu żywych komórek i odpowiadają za wewnątrzkomórkową transdukcję sygnału inicjującego apoptozę. Kaspaza 9 pełni funkcję kaspazy inicjatorowej. W odpowiedzi na bodziec mitochondrialny aktywuje kaspazy efektorowe -3,-6,-7, prowadząc do proteolizy białek i zmian morfologicznych komórki, co w konsekwencji przyczynia się do jej śmierci [5]. Zatem, oznaczenie ekspresji kaspazy 9 może służyć jako wskaźnik aktywności apoptotycznej komórek obumierających na drodze wewnątrzkomórkowej (mitochondrialnej). Proces apoptozy może być regulowany przez szlak wewnętrzny lub zewnętrzny. W szlaku zewnętrznym, za pomocą umiejscowionych w błonie komórkowej tzw. receptorów śmierci, dochodzi do odebrania tzw. sygnału śmierci i utworzenia kompleksu DISC (*Death Inducing Signalling Complex*). W następstwie, uruchomiona zostaje kaskada kaspaz, a DNA jądrowe ulega kondensacji oraz fragmentacji. W szlaku wewnętrznym kaspaza 8 rozcina białko BID (*BH3-Interacting Domain Death Agonist Protein*) prowadząc do aktywacji cytochromu c.

Uwolnienie cytochromu c do cytozolu indukuje kaspazy efektorowe poprzez utworzenie kompleksu z białkiem APAF-1 (*Apoptotic protease activating factor 1*) oraz prokaspazą 9 zwaną apoptosomem [6, 7]. Kaspazy efektorowe mają właściwości proteolityczne w stosunku do białek strukturalnych jak i enzymatycznych, doprowadzając w końcowej fazie do całkowitej dezintegracji komórki przez jej selektywne niszczenie [8-10].

Wewnętrzny szlak apoptozy jest często nazywany „ścieżką mitochondrialną” zależną od p53 [11]. Białko p53 kodowane jest przez gen *TP53*, zlokalizowany na chromosomie 17p13.1. Odgrywa ono kluczową rolę w prawidłowym przebiegu cyklu komórkowego, przez co określane jest mianem „strażnika genomu”. Oprócz indukcji procesów naprawy materiału genetycznego, jedną z jego głównych funkcji jest aktywacja transkrypcji genów odpowiadających za aktywację apoptozy w odpowiedzi na uszkodzenie DNA. Ta proapoptotyczna aktywność białka p53 może być związana z jego działaniem przeciwnowotworowym, uniemożliwiającym dalsze funkcjonowanie komórkom z uszkodzonym materiałem genetycznym. Utrata aktywności tego białka została zaobserwowana w ponad połowie nowotworów, a najczęstszym mechanizmem w jakim dochodzi do tego zjawiska jest mutacja punktowa genu *TP53* [12, 13]. W większości nowotworów białko p53 jest nieaktywne bądź nie występuje w ogóle, co umożliwia komórkom nowotworowym powielanie zmutowanego genu i uzyskanie „nieśmiertelności”. Oddziaływanie białka p53 na komórki nowotworowe i zahamowanie ich proliferacji może ograniczać dalszy rozwój nowotworu, co w przyszłości może być wykorzystane w terapii onkologicznej.

Ostatnie badania wskazują na potencjalne korzyści płynące z zastosowania inhibitorów poszczególnych kaspaz w terapii przeciwnowotworowej i przeciwnapalnej. Poszukuje się również substancji, które w sposób selektywny mogłyby wywołać nadmierną apoptozę guzów nowotworowych, poprzez aktywację kaspazy 3 i 9. Kaspaza 9 może stanowić czynnik prognostyczny terapii przeciwnowotworowej a oznaczenie jej ekspresji w mięsakach macicy, może mieć kluczowe znaczenie w poszukiwaniu źródeł patogenezy procesu nowotworowego [6, 14, 15, 16].

Cel pracy

Celem pracy była ocena ekspresji kaspazy 9 i białka p53 w mięsakach i mięśniakach gładkokomórkowych macicy.

Materiał i metody

Badaniami objęto grupę 28 kobiet, leczonych operacyjnie w I Katedrze i Klinice Ginekologii Onkologicznej i Ginekologii Uniwersytetu Medycznego w Lublinie w latach 2006-2011, z powodu mięsaka gładkokomórkowego macicy (*leiomyosarcoma*) - (grupa I), w I i II stopniu zaawansowania klinicznego wg FIGO [17]. Grupę kontrolną stanowiło 28 pacjentek z rozpoznaniem mięśniaka macicy (*leiomyoma*) – (grupa II).

Z bloczków parafinowych zawierających materiał tkankowy usuniętych guzów sporządzono preparaty mikroskopowe. Preparaty poddano obróbce metodą immunohistochemii peroksydazowej (*peroxidase-based immunohistochemistry*).

Do wywołania reakcji barwnej, w celu oceny ekspresji kaspazy 9 oraz białka p53 użyto następujących przeciwciał:

- króliczego, poliklonalnego przeciwciała przeciwko kaspazie 9: *Anti-CASP9 antibody produced in rabbit* (Sigma Aldrich, nr kat.: HPA001473) w rozcieńczeniu 1 : 50 oraz przeciwciała drugorzędowego: *Anti-Rabbit IgG (whole molecule) – Peroxidase antibody produced in goat* (Sigma Aldrich, nr. kat.: A0545)
- mysiego, monoklonalnego przeciwciała przeciwko białku p53: *Monoclonal Anti-p53 antibody produced in mouse* (Sigma Aldrich, nr kat.: P6874) w rozcieńczeniu 1 : 800 oraz przeciwciała drugorzędowego *Anti-Mouse IgG (Fab specific) – Peroxidase antibody produced in goat* (Sigma Aldrich, nr. kat.: A9917).

Przeprowadzono proces barwienia zgodnie z procedurą zalecaną przez producenta. Następnie przy użyciu hematoksyliny Mayera wybarwiono jądra komórkowe.

Preparaty histologiczne oglądano używając mikroskopu Olympus BX-41, wyposażonego w kamerę cyfrową Olympus DP25. Wybrano po 5 pól i oceniano 100 komórek w polu widzenia przy powiększeniu 400x. Obliczono odsetek komórek wykazujących reakcję barwną, czyli odsetek komórek, w których wykazano dodatnią ekspresję analizowanych białek.

Analizę statystyczną wykonano przy pomocy programu Statistica v. 6.0 (Statsoft, Polska). Do wykrycia istotności różnic między cechami dla dwóch grup użyto testu parametrycznego t-Studenta a także semi-nieparametrycznego testu U Manna-Whitneya. Przyjęto 5% błąd wnioskowania i związany z nim poziom istotności statystycznej $p < 0,05$, wskazujący na istnienie różnic.

Wyniki

Wybrane cechy charakterystyki klinicznej badanych grup kobiet przedstawiono w tabeli I.

Ekspresję kaspazy 9 odnotowano odpowiednio w: 33,2% komórek dla grupy I oraz 60,4% komórek dla grupy II. Stwierdzono istotnie statystycznie niższą ($p < 0,05$) ekspresję kaspazy 9 w tkance mięsaków macicy w porównaniu do mięśniaków. Obecność ekspresji białka p53 w preparatach leiomyosarcoma stwierdzono w 30,1% komórek oraz w 51,3% komórek mięśniaków. (Tabela II).

Ekspresja białka p53 była znamiennej niższa ($p < 0,001$) w tkance mięsaków macicy w porównaniu z mięśniakami macicy. Ryciny 1. i 2. przedstawiają dodatnią ekspresję kaspazy 9 odpowiednio w tkance mięsaka gładkokomórkowego macicy i mięśniaka. Ryciny 2. i 3. dokumentują występowanie dodatniej ekspresji białka p53 w tkance odpowiednio mięsaka i mięśniaka macicy.

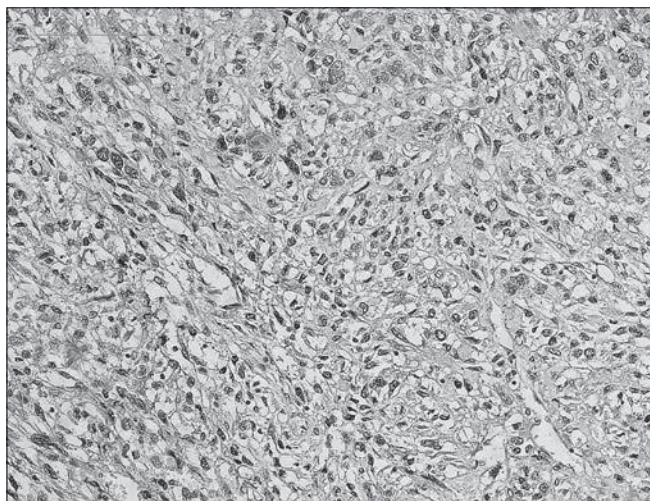
Tabela I. Charakterystyka cech klinicznych grup badanych.

Cechy kliniczne:	Grupa I – <i>leiomyosarcoma</i> n=28	Grupa II – <i>leiomyoma</i> n=28	Istotność statystyczna różnic pomiędzy grupami (test t-Studenta)
Wiek	29-76 lat Mediana: 51,5 Średnia: 50,82 lat	40-67 lat Mediana: 49 Średnia: 49,25 lat	$p=0,27$
Status menopauzalny	Miesiączkujące: 19 (67,86%) Menopauza: 11 (32,14%)	Miesiączkujące: 24 (85,71%) Menopauza: 4 (14,29%)	$p < 0,001$
Nieprawidłowe krwawienia z jamy macicy	12 (42,86%)	20 (71,43%)	$p=0,029$
Dolegliwości bólowe podbrzusza	18 (64,29%)	17 (60,71%)	$p=0,385$

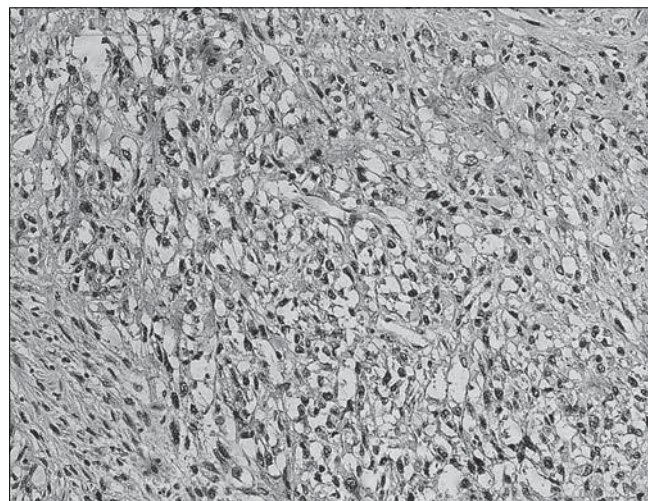
Tabela II. Średnia ekspresja (+/- odchylenie standardowe) p53 i kaspazy 9 w tkankach mięsaków i mięśniaków macicy.

	<i>Leiomyosarcoma</i> (n=28)	<i>Leiomyoma</i> (n=28)	Ocena istotności statystycznej różnic między grupami, przy użyciu testów: t-Studenta oraz (Manna-Whitneya)
p53	30,1 +/- 1,1	51,3 +/- 2,6	T=37,66, $p < 0,001$ (Z=6,054, $p < 0,001$)
Kaspaza 9	33,2 +/- 1,1	60,4 +/- 2,2	T=55,14, $p < 0,05$ (Z=6,054, $p < 0,001$)

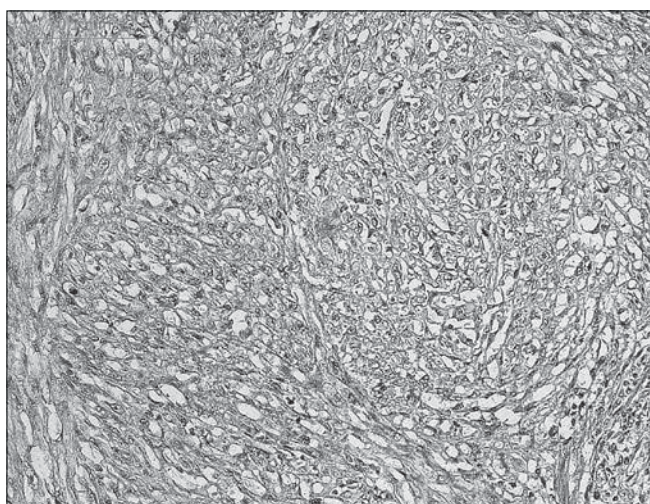
Krzysztof Kulak et al. Ocena ekspresji kaspazy 9 i białka p53 w mięsakach macicy.



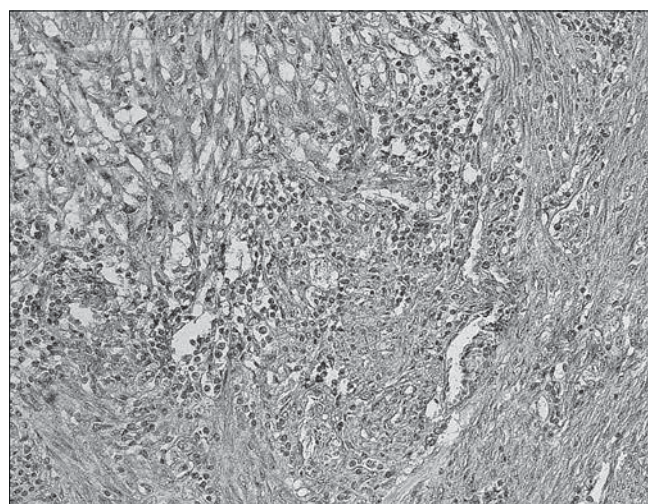
Rycina 1. Obraz dodatniej, cytoplazmatycznej ekspresji kaspazy 9 w mięsaku macicy. Jądra komórkowe wybarwiono hematoksyliną (powiększenie 400x).



Rycina 3. Obraz dodatniej, cytoplazmatycznej ekspresji białka p53 w mięsaku macicy. Jądra komórkowe wybarwiono hematoksyliną (powiększenie 400x).



Rycina 2. Obraz dodatniej, cytoplazmatycznej ekspresji kaspazy 9 w mięśniaku macicy. Jądra komórkowe wybarwiono hematoksyliną (powiększenie 400x).



Rycina 4. Obraz dodatniej, cytoplazmatycznej ekspresji białka p53 w mięśniaku macicy. Jądra komórkowe wybarwiono hematoksyliną (powiększenie 400x).

Dyskusja

Mimo dynamicznego rozwoju medycyny molekularnej proces kancerogenezy pozostaje niewyjaśniony. U podstaw tego złożonego zjawiska leży między innymi zaburzenie równowagi między procesami proliferacji i apoptozy. Uważa się, że wrażliwość guza nowotworowego na chemo- i radioterapię jest zależna od prawidłowego działania mechanizmów programowanej śmierci komórki [18]. Ocena ekspresji białek biorących udział w procesie apoptozy w mięsakach macicy jest ważnym krokiem prowadzącym do wyjaśnienia patogenezy tej choroby, a pośrednio do rozwoju skutecznych metod terapii.

W przeprowadzonych badaniach stwierdzono obniżoną liczbę komórek z dodatnią ekspresją białka P53 i kaspazy 9 w tkance mięsaków w porównaniu do mięśniaków macicy, co może sugerować istnienie zaburzeń procesu apoptozy towarzyszące rozwojowi mięsaków macicy.

Mimo, że ekspresja białka P53 w tkankach mięsaków macicy była przedmiotem analizy licznych prac badawczych, ich wyniki nie są jednoznaczne [19-22].

Niemann i wsp. w badaniach na grupie 34 kobiet z rozpoznaniem *leiomyosarcoma* i 18 kobiet z rozpoznaniem *leiomyoma* zaobserwowali zwiększoną ekspresję białka P53 w 16 (47%) przypadkach *leiomyosarcoma* i brak ekspresji tego białka we wszystkich przypadkach *leiomyoma* [19]. Ekspresja P53 była (istotnie) statystycznie wyższa w guzach o wyższym stopniu złośliwości (*high grade morphology*). Co więcej, badania *follow-up* wykazały znacznie krótszy czas przeżycia pacjentek z wysoką ekspresją p53 w tkance guza.

Podobne wyniki otrzymali Jeffers i wsp., którzy stwierdzili ekspresję białka p53 w 13 z 23 przypadków *leiomyosarcoma* (56,5%) oraz w 1 na 18 przypadków *leiomyoma* (5,5%) [20]. Wyniki naszych badań nie są zgodne z powyższymi doniesieniami. Przyczyną różnic mogą być zarówno różnice metodologiczne jak również kwalifikacja do grupy badanej wyłącznie pacjentek we wczesnym stopniu zaawansowania choroby wg FIGO. Jednocześnie wyniki naszych badań są zgodne z licznymi doniesieniami, w których wykazano niższą ekspresję p53 w tkankach mięsaków w porównaniu do mięśniaków [21, 22].

Krzysztof Kułak et al. Ocena ekspresji kaspazy 9 i białka p53 w mięśniakach macicy.

W cytowanych pracach odnotowano podobne do zaobserwowanych przez nas proporcje komórek wykazujących ekspresję p53 zarówno w mięśniakach jak i mięśniakach macicy.

W dostępnej literaturze brak jest badań oceniających aktywność kaspazy 9 w mięśniakach macicy, dlatego przeprowadzone badania są pionierskie i nie ma możliwości porównania wyników z wynikami otrzymanymi przez innych badaczy.

Ze względu na złożony charakter procesu apoptozy na podstawie wyników naszych badań nie można jednoznacznie stwierdzić, czy zaburzenia procesu apoptozy mają istotny wpływ na rozwój mięśniaków macicy.

Niepowodzenia w leczeniu chorób nowotworowych motywują badaczy do ciągłego poszukiwania nowych, bardziej skutecznych metod terapii. Jednym z kierunków jest poszukiwanie związków indukujących w komórkach nowotworowych proces apoptozy. Enzymami biorącymi udział w tym procesie są m.in. kaspazy. Wiedza na temat budowy i funkcji tych białek może być przydatna do opracowywania nowych strategii terapeutycznych. Ciekawym obiektem badawczym jest ponadto beta-2-mikroglobulina, zwiększająca aktywację kaspazy 3 [6, 23].

Interesującą koncepcją w celowanej terapii onkologicznej jest połączenie substancji pro- jak i antyapoptotycznych, które z jednej strony wybiórczo eliminuje komórki nowotworowe a z drugiej strony chroni komórki prawidłowe. Skuteczność leczenia cytostatycznego jest często ograniczona przez zjawisko oporności wielolekowej komórek nowotworowych, które jest zależne od tzw. białek transportowych np. glikoproteiny P, dla której kaspazy stanowią substrat. W warunkach doświadczalnych łączne zastosowanie leków cytostatycznych z inhibitorami kaspaz znacznie zwiększa selektywność cytostatyków wobec komórek nowotworowych [24].

Mało zadowalające wyniki leczenia mięśniaków macicy skłaniają badaczy do poszukiwania nowych rozwiązań terapeutycznych opartych o wiedzę na temat biologii tych rzadkich nowotworów. Poznanie molekularnych mechanizmów nowotworzenia, w tym procesu apoptozy w guzach nienabłonkowych wydaje się być konieczne do rozwoju metod diagnostycznych i terapeutycznych.

Wnioski

Przeprowadzone badania mogą sugerować występowanie zaburzeń apoptozy w komórkach mięśniaków gładkokomórkowych. W mięśniakach macicy zaobserwowano mniejszą ekspresję kaspazy 9 i białka p53 w porównaniu z ekspresją tych białek w mięśniakach macicy. W niniejszej pracy oceniano ekspresję białek enzymatycznych towarzyszących tylko mitochondrialnemu szlakowi indukcji apoptozy. Wskazane są dalsze badania w celu odpowiedzi na pytanie na ile zjawisko apoptozy w mięśniakach macicy jest zaburzone.

Oświadczenie autorów

1. Krzysztof Kułak – autor koncepcji i założeń pracy, przygotowanie manuskryptu i piśmiennictwa - autor zgłaszający i odpowiedzialny za manuskrypt.
2. Marcin Bobiński – zebranie materiału, analiza statystyczna wyników, przygotowanie manuskryptu.
3. Grzegorz Polak – współautor tekstu pracy, korekta i aktualizacja literatury.

4. Barbara Jodłowska-Jędrzych – przeprowadzenie badań laboratoryjnych, interpretacja wyników.
5. Jan Kotarski – współautor założeń pracy, ostateczna akceptacja manuskryptu.
6. Wiesława Bednarek – autor założeń pracy, ostateczna weryfikacja i akceptacja manuskryptu.

Źródło finansowania:

Praca była finansowana ze środków przeznaczonych na badania przez Uniwersytet Medyczny w Lublinie, w ramach grantu nr: DS. 121.

Konflikt interesów:

Autorzy nie zgłaszają konfliktu interesów oraz nie otrzymali żadnego wynagrodzenia związanego z powstawaniem pracy.

Piśmiennictwo

1. Buscema J, Carpenter SE, Rosenshein NB, [et al.]. Epitheloid leiomyosarcoma of the uterus. *Cancer*. 1986, 57, 1192-1196.
2. Winter R, Ostor A, Kapp K, [et al.]. Primary treatment of uterine sarcomas. In: *Gynecologic cancer. Controversies in management*. Eds. Gershenson DM, McGuire WP, Gore M, [et al.]. Philadelphia: Elsevier. Churchill Livingstone. 2004, 301.
3. Berchuck A, Robin SC, Hoskins WJ, [et al.]. Treatment of uterine leiomyosarcoma. *Obstet Gynecol*. 1988, 71, 845-850.
4. D'Angelo E, Prat J. Uterine sarcomas: A review. *Gynecol Oncol*. 2010, 116, 131-139.
5. Hordyjewska A, Pasternak K. Apoptotic death of the cell. *Adv Clin Exp Med*. 2005, 14, 545-554.
6. Smolewski P, Grzybowska O. Regulacja procesu apoptozy komórek w celach terapeutycznych - dotychczasowe doświadczenia i perspektywy rozwoju. *Acta Haemat Pol*. 2002, 33, 393-401.
7. Bellamy CO, Malcomson RD, Harrison DJ, [et al.]. Cell death in health and disease: the biology and regulation of apoptosis. *Semin Cancer Biol*. 1995, 6, 3-16.
8. Pedrycz A, Zwierzyńska E, Orłowski M, [et al.]. Evaluation of mitochondrial pathway in L-arginine induced apoptosis of rat's hepatocytes. *Curr Probl Psychiatry*. 2011, 12, 213-216.
9. Evan GI, Vousden KH. Proliferation, cell cycle and apoptosis in cancer. *Nature*. 2001, 411, 342-348.
10. Hanahan D, Weinberg RA. The hallmarks of cancer. *Cell*. 2000, 100, 57-70.
11. Stępień A, Izdebska M, Grzanka A. Rodzaje śmierci komórki. *Postępy Hig Med Dosw*. 2007, 61, 420-428.
12. Vousden KH, Lane DP. p53 in health and disease. *Nature Rev Mol Cell Biol*. 2007, 8, 275-283.
13. Piette J, Neel H, Marechal V. Mdm2: keeping p53 under control. *Oncogene*. 1997, 15, 1001-1010.
14. Ho P, Hawkins CJ. Mammalian initiator apoptotic caspases. *FEBS Journal*. 2005, 272, 5436-5453.
15. Uchida T, Gao JP, Wang C, [et al.]. Antitumor effect of bcl-2 antisense phosphorothioate oligodeoxynucleotides on human renal-cell carcinoma cells in vitro and in mice. *Mol Urol*. 2001, 5, 71-78.
16. Shin KS, Sullenger BA, Lee SW. Ribozyme-mediated induction of apoptosis in human cancer cells by targeted repair of mutant p53 RNA. *Mol Ther*. 2004, 18, 535-538.
17. Zalewski K, Doniec J, Baranowski W, [et al.]. Revised FIGO staging systems for gynecologic malignancies - 2009 update. *Ginekol Pol*. 2010, 81, 778-782.
18. Sheets EE, Yeh J. The role of apoptosis in gynecological malignancies. *Ann Med*. 1997, 29, 121-126.
19. Niemann TH, Rab SS, Lenel JC, [et al.]. p53 protein overexpression in smooth muscle tumors of the uterus. *Hum Pathol*. 1995, 26, 375-379.
20. Jeffers MD, Farquharson MA, Richmond JA, [et al.]. p53 immunoreactivity and mutation of the p53 gene in smooth muscle tumours of the uterine corpus. *J Pathol*. 1995, 177, 65-70.
21. Bloom R, Guerrieri C, Stal O, [et al.]. Leiomyosarcoma of the uterus: a clinicopathologic, DNA flow cytometric, p53, and mdm-2 analysis of 49 cases. *Gynecol Oncol*. 1998, 68, 54-61.
22. Layfield LJ, Liu K, Dodge R, [et al.]. Uterine smooth muscle tumors: utility of classification by proliferation, ploidy, and prognostic markers versus traditional histopathology. *Arch Pathol Lab Med*. 2000, 124, 221-227.
23. Mori M, Terui Y, Tanaka M, [et al.]. Antitumor effect of beta2-microglobulin in leukemic cell-bearing mice via apoptosis-inducing activity: activation of caspase-3 and nuclear factor kappaB. *Cancer Res*. 2001, 61, 4414-4417.
24. Blagosklonny MV. Treatment with inhibitors of caspases, that are substrates of drug transporters, selectively permits chemotherapy-induced apoptosis in multidrug-resistant cells but protects normal cells. *Leukemia*. 2001, 15 (6) 936-941.