

# Terapia płodu – laseroterapia w zespole przetoczenia między bliźniętami (TTTS)

## Fetal therapy – laser therapy of twin-to-twin transfusion syndrome (TTTS)

Ewa Draga<sup>1</sup>, Katarzyna Janiak<sup>1</sup>, Adam Bielak<sup>1</sup>, Justyna Wojtera<sup>1</sup>, Kamila Sobczuk<sup>1</sup>,  
Ewa Gulczyńska<sup>2</sup>, Krzysztof Szaflik<sup>1</sup>

<sup>1</sup> Klinika Ginekologii, Rozrodczości i Terapii Płodu Instytutu Centrum Zdrowia Matki Polki w Łodzi, Polska

<sup>2</sup> Klinika Neonatologii Instytutu Centrum Zdrowia Matki Polki w Łodzi, Polska

### Streszczenie

**Cel pracy:** Przedstawienie wyników własnych leczenia zespołu przetoczenia między płodami przy pomocy fetoskopowej laseroterapii połączeń naczyniowych w łożysku.

**Materiał i metody:** W latach 2010-2014 w Klinice Ginekologii, Rozrodczości i Terapii Płodu w Łodzi wykonano 42 zabiegi laseroterapii u 37 ciężarnych z powikłaniem ciąży bliźniaczej pod postacią zespołu przetoczenia między płodami. W 5 przypadkach zabieg wykonano dwukrotnie. Stosowanymi technikami laseroterapii były: selektywna koagulacja anastomoz naczyniowych oraz technika Solomona.

**Wyniki:** Pozytywne zakończenie ciąży z przeżyciem przynajmniej jednego płodu po zabiegu uzyskano w 86% przypadków. Przeżywalność dwóch płodów odnotowano w 59,5%. Ogólny odsetek przeżycia płodów wynosił 72%. Powyżej 1 miesiąca przeżyło 59% noworodków – o 3 noworodkach brak danych follow up. Średnia masa urodzeniowa biorcy wynosiła 1828 g, mediana punktów w skali Apgar 8; dawcy-1263 g, Apgar-8. Poważne powikłania neurologiczne obserwowano u 7% (3/42) noworodków, które przeżyły powyżej 1 miesiąca.

**Wnioski:** Uzyskane wyniki uzasadniają, że laseroterapia jest obecnie preferowaną i jedyną metodą leczenia zespołu TTTS. Niższy stopień zaawansowania zespołu TTTS sprzyja uzyskiwaniu lepszych wyników leczenia.

Key words: **zespół przetoczenia między płodami – TTTS /  
/ ciąża bliźniacza jednokosmówkowa / anastomozy / laseroterapia /**

### Adres do korespondencji:

Ewa Draga  
Klinika Ginekologii, Rozrodczości i Terapii Płodu, Instytut Centrum Zdrowia Matki Polki w Łodzi  
ul. Rzgowska 281/289, 93-338, Łódź, Polska  
tel. 42 271 11 81 fax: 42 271 11 80  
e-mail: ewadraga@gmail.com

Otrzymano: 12.07.2015  
Zaakceptowano do druku: 05.08.2015

Ewa Draga et al. *Terapia płodu – laseroterapia w zespole przetoczenia między bliźniętami (TTTS).*

## Abstract

**Objectives:** The aim of the study was to present our results of laser photocoagulation of the communicating vessels in twin-to-twin transfusion syndrome (TTTS).

**Material and methods:** Between 2010 and 2014, 42 laser photocoagulations of the communicating vessels were performed in 37 TTTS patients. In 5 cases the therapy was performed twice. Patients were treated with two techniques of fetoscopic photocoagulation: selective laser ablation and the Solomon technique.

**Results:** At least one live twin was born in 86%, and both twins in 59.5% of the cases. The overall survival rate was 73%. A total of 59% of the neonates survived >1 month after the delivery. Three neonates were lost to follow-up. Mean birthweights of the donor and the recipient were 1263 g and 1828 g, respectively. Mean Apgar scores were 8 and 8 for the donors and the recipients, respectively. Severe neurological complications were observed in 7% (3/42) of the neonates aged > 1 month of life.

**Conclusions:** Fetoscopic laser coagulation is the preferred and the only method of treating TTTS at present. Lower stage of the syndrome is associated with better treatment outcome.

Key words: **twin to twin transfusion syndrome - TTTS / monochorionic twin pregnancy / anastomoses / laser therapy /**

## Wstęp

Zespół przetoczenia między bliźniętami (ang. *twin to twin transfusion syndrome* – TTTS) stanowi groźne powikłanie ciąży bliźniaczej jednokosmówkowej, którego główną przyczyną jest obecność anastomoz w obrębie wspólnego łożyska. W 10 do 15% przypadków występuje niezrównoważony przepływ krwi między płodami, w wyniku czego dochodzi do przetoczenia krwi od jednego do drugiego płodu. Prowadzi to do rozwoju u biorycy: hiperwolemii, hipertensji, wielomoczu, wielowodzia i uogólnionego obrzęku w następstwie obciążenia układu krążenia. U dawcy natomiast obserwuje się hipowolemię, hipotensję, skąpomocz, małowodzie i opóźnienie wewnątrzmacicznego wzrastania [1,2].

Śmiertelność w TTTS bez zastosowania terapii wewnątrzmacicznej wynosi 90-100 %, dlatego tak ważna jest właściwie przeprowadzona diagnostyka zespołu oraz odpowiednio wczesne zastosowanie leczenia. Możliwości terapeutyczne dzięki laserowej koagulacji połączeń naczyniowych poprawiły się znacznie w ostatnich latach i obecnie jest to preferowana i główna metoda leczenia TTTS [3, 4].

## Założenia i cel pracy

Celem pracy jest przedstawienie wyników terapii TTTS przy zastosowaniu selektywnej laseroterapii anastomoz naczyniowych i techniki Solomona w Klinice Ginekologii, Rozrodczości i Terapii Płodu w Łodzi w latach 2010-2014.

Nasz ośrodek stosuje fetoskopię jako jedyną metodę terapeutyczną od 2006 roku. Wcześniej przeprowadzone leczenie pod postacią seryjnych amnioredukcji ma teraz zastosowanie jedynie objawowe, jako przygotowanie i uzupełnienie zabiegu endoskopowego [5].

## Materiał i metody

Analiza dotyczy 37 ciężarnych, między 15 a 27 tygodniem ciąży, zakwalifikowanych do laseroterapii z powodu zespołu TTTS w latach 2010-2014. Wykonano 42 zabiegi. W 5/37 (13%) przypadkach zabieg wykonano dwukrotnie.

W analizowanej przez nas grupie większość pacjentek należało do grupy niskiego ryzyka, poniżej 35 roku życia – 33/37 (89%), 20/37 (54%) stanowiły wieloródki i 17/37 (46%) pierworódki.

Rozpoznanie TTTS stawiano na podstawie charakterystycznych cech w badaniu ultrasonograficznym i echokardiograficznym, przyporządkowując każdej ciężarnej stopień zaawansowania wg Quintero [6]. Brano pod uwagę takie cechy jak:

- Wielowodzie w worku owodniowym biorycy (MVP >8 cm). (Rycina 1).
- Małowodzie w worku owodniowym dawcy (MVP <2 cm). (Rycina 2).
- Obecność dużego pęcherza moczowego u biorycy.
- Mały lub brak wypełnionego pęcherza u dawcy. (Rycina 2).

Następnie wykonywano badania dopplerowskie celem oceny spektrum przepływów w przewodzie żylnym (DV), tętnicy pępowinowej (UA) i żyły pępowinowej (UV). Analizowano szczegółowo płytę kosmówkową / łożysko – jego lokalizację i naczynia powierzchniowe. Oceniano położenie płodów, ich biometrię i anatomię.

W ocenie stanu kardiologicznego płodów zastosowano skalę CVPS wg. Huhty (*Cardiovascular profile score*) i skalę CHOP wg Rychika (*Children's Hospital of Philadelphia*) [7].

W celu koagulacji anastomoz używano lasera diodowego (30-60W) (Dornier Medilas D, Dornier Med-Tech Laser GmbH, Germany) z włóknami 400-600 mikrometrów. Zabieg wykonywano w warunkach aseptycznych w znieczuleniu krótkotrwałym dożylnym lub zewnątrzoponowym. Jako główną technikę stosowano selektywną koagulację anastomoz naczyniowych, polegającą na wybiórczej ablacji anastomoz AV jak i AA i VV [8]. W roku 2014 zaczęto również stosować technikę Solomona, według której punkty selektywnej ablacji (AV, AA i VV) wyznacza się tak zwany naczyniowy równik, a tym samym dzielą łożysko na dwie osobne części dla każdego płodu. W wyniku koagulacji wzdłuż linii wyznaczającej równik następuje tak zwana dichorionizacja-tworzenie łożyska dwukosmówkowego [9, 10].

Ewa Draga et al. *Terapia płodu – laseroterapia w zespole przetoczenia między bliźniętami (TTTS).*

W pracy przedstawiono parametry charakteryzujące grupę badaną przed i po zabiegu. Porównano wyniki między biorcami i dawcami. Charakterystykę badanych parametrów przygotowano w oparciu o statystyki opisowe obejmujące średnie arytmetyczne i mediany. Uzyskane wyniki przedstawiono na rycinach i w tabelach.

Wyniki leczenia przedstawiono używając czterech wskaźników:

- przeżywalność przynajmniej jednego płodu,
- przeżywalność dwóch płodów,
- ogólny odsetek przeżywalności,
- przeżywalność noworodków powyżej 1 miesiąca.

Przeanalizowano losy pourodzeniowe 50 noworodków (brak danych dotyczących losów 3 noworodków) na podstawie kart wypisowych ze szpitala oraz wywiadu przeprowadzonego z rodzicami.

## Wyniki

Średni wiek ciąży w chwili przeprowadzenia terapii wewnątrzmacicznej wynosił 21 tygodni i 2 dni. Najwcześniej zabieg przeprowadzono w 15 tygodniu ciąży, najpóźniej w 27 tygodniu. U 5 pacjentek zabieg wykonano dwukrotnie. Dodatkowo 15 pacjentek (41%) zakwalifikowano do amnioredukcji.

W grupie analizowanej 4 pacjentki zakwalifikowano do I stopnia wg Quintero, 16 pacjentek do II stopnia, 16 pacjentek do III stopnia i jedną do IV.

Łożysko było zlokalizowane na ścianie przedniej w 18 przypadkach, a na tylnej – w 19.

Szacowana masa płodu w momencie przystąpienia do leczenia u biorecy wynosiła średnio 456g (108-962), a u dawcy 289g (82-680). Niesymetryczny rozwój płodów stwierdzano, gdy różnica mas płodów wynosiła więcej niż 20%. Rozpoznano go w 31/37 (83,78%) przypadków.

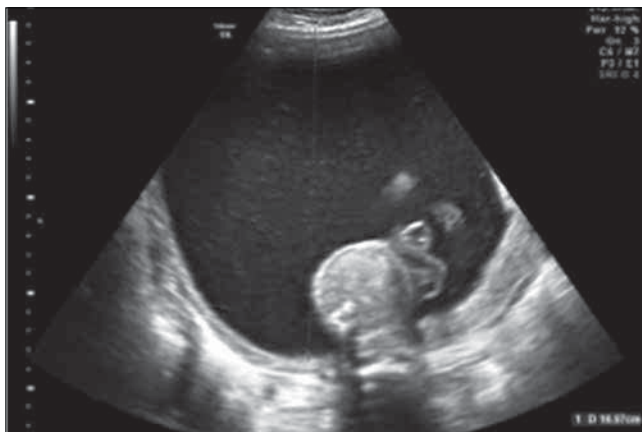Maksymalna kieszonka płynowa MVP (ang. *Maximum vertical pocket*) przed terapią u biorecy wynosiła 112mm (48-180mm), a u dawcy 9 mm (0-40mm). Po terapii MVP biorecy zmniejszyły się do 57mm (30-88mm), a u dawcy wynosiło średnio 31mm (0-77mm). Objaw unieruchomionego płodu (ang. *Stuck twin sign*) zaobserwowano w 70,3% (26/37) przypadków przed terapią. Dzięki terapii odsetek ten zmniejszył się do 14,8 % (4/27). (Rycina 3).

Kwalifikując do terapii wewnątrzmacicznej uwidoczniło prawidłowo wypełniony pęcherz moczowy u dawcy w 24,3% (9/37) przypadków, po terapii u 88,9% (24/27). (Rycina 4, 5). 10 płodów-dawców obumarło wewnątrzmacicznie po zastosowanej terapii.

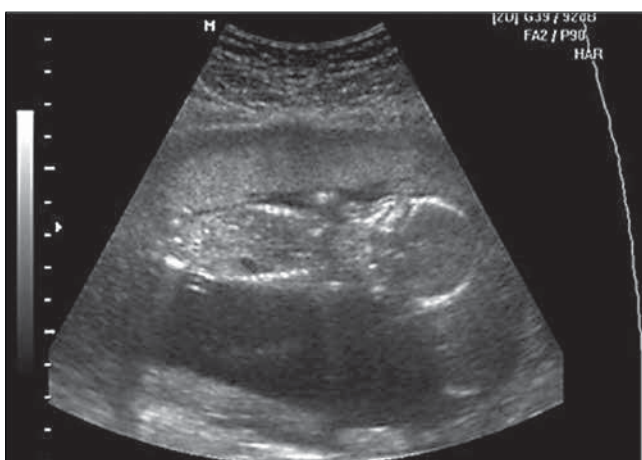Obumarcie wewnątrzmaciczne stwierdzono u 10 biorców i 10 dawców, co stanowi 27% płodów. Były to głównie te płody, które wyjściowo kwalifikowano do stadium III w skali Quintero (15 płodów), 4 płody – do stadium II i 1 płód do – IV.

U 5 pacjentek doszło do ukończenia ciąży w ciągu pierwszego tygodnia po zabiegu. W tych przypadkach oba płody obumarły po zabiegu. W jednym przypadku nastąpiło poronienie samoistne w 21 tyg. ciąży, z powodu rozpoczętej czynności skurczowej. Nie ustalono losów dwóch pacjentek po zastosowanej terapii.

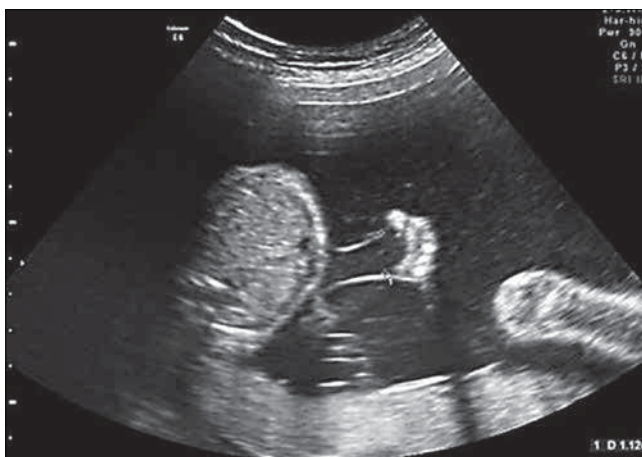Po wykluczeniu tych pacjentek z obliczeń, średni wiek ciąży przy rozwiązaniu ciąży wynosił 32 tygodnie (23-38). U jednej ciężarnej wykonano cięcie cesarskie w 23 tygodniu z powodu przedwczesnego odpływania płynu owodniowego



Rycina 1. Wielowodzie u biorecy w zespole TTTS.



Rycina 2. Bezwodzie i brak pęcherza moczowego u dawcy w zespole TTTS.



Rycina 3. Kieszonka płynu owodniowego u dawcy bezpośrednio po zabiegu laseroterapii.

(PROM) i zagrażającej infekcji wewnątrzmacicznej, zgon noworodków nastąpił w pierwszej dobie życia.

Po zastosowanej terapii średni czas trwania ciąży od rozpoznania TTTS do porodu wynosił 11 tygodni i 1 dzień (1,6-20,8).

Odbyło się 7 porodów o czasie i 22 porody przedwczesne z powodu przedwczesnego odpływania płynu owodniowego

Ewa Draga et al. *Terapia płodu – laseroterapia w zespole przetoczenia między bliźniętami (TTTS).***Tabela I.** Klasyfikacja zespołu TTTS wg Quintero.

Objaw	Stoień zaawansowania				
	I	II	III	IV	V
Wielowodzie/małowodzie	+	+	+	+	+
Brak moczu w pęcherzu moczowym dawcy	-	+	+	+	+
Nieprawidłowości w badaniu dopplerowskim (UA, UV, DV, TV)	-	-	+	+	+
Obrzęk uogólniony	-	-	-	+	+
Zgon przynajmniej jednego płodu	-	-	-	-	+

**Tabela II.** Porównanie parametrów biorca i dawcy.

	Biorca	Dawca
MVP przed terapią (mm)	112 (48-180)	9 (0-40)
MVP po terapii (mm)	57 (30-88)	31 (0-77)
Pęcherz moczowy przed terapią (mm)	15 (6-25)	1,8 (0-11)
Pęcherz moczowy po terapii (mm)	15 (6-25)	9 (0-22)
OMP w dniu rozpoznania (g)	456 (108-962)	289 (82-680)
Masa urodzeniowa (g)	1828 (600-3180)	1263 (320-2540)
Mediana pkt w skali Apgar	8	8
IUD	10	10

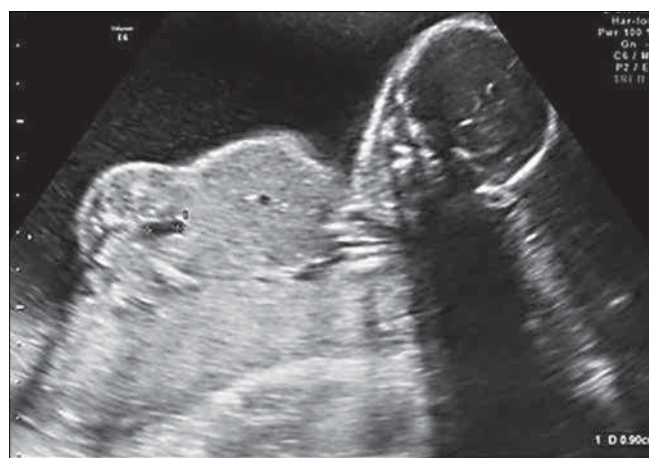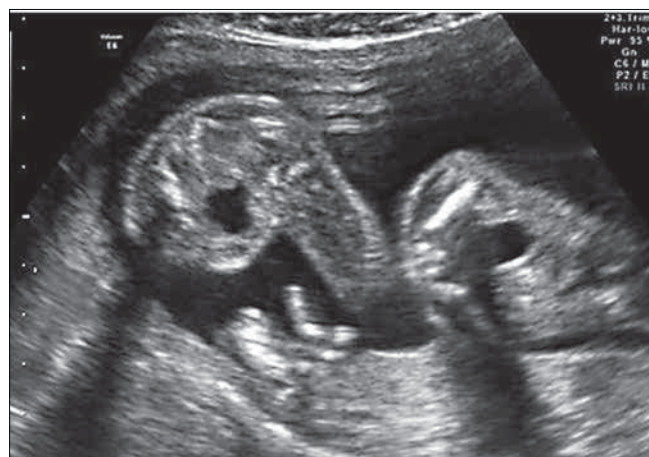(8/22), rozpoczętej czynności skurczowej (7/22), pogarszającego się dobrostanu płodów (6/22), stanu przedrzucawkowego (1/22).

Przeważającym sposobem rozwiązania ciąży było cięcie cesarskie. Jedna pacjentka (stan po IUD dawcy) urodziła drogami i siłami natury w 32 tygodniu z powodu rozpoczętej czynności skurczowej.

Średnia masa urodzeniowa biorca wynosiła 1828g (600-3180g), dawcy 1263 g (320-2540g). Mediana punktacji w skali Apgar w pierwszej minucie życia wynosiła 8 dla biorca i 8 dla dawcy.

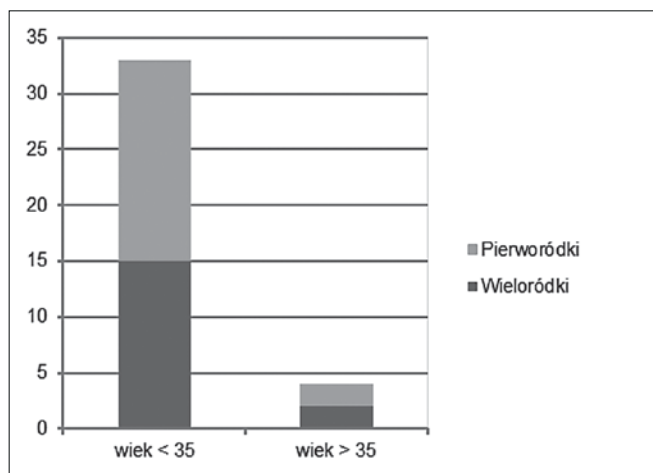
W grupie badanej uzyskano przeżywalność przynajmniej jednego płodu w 86% [32/37]. Przypadki pozytywnie zakończone przeżyciem dwóch płodów stanowiły 59,5% [22-37]. Ogólny odsetek przeżycia płodów w całej grupie po zabiegu wynosił 72% [53/74]. Osiem noworodków zmarło w pierwszym tygodniu życia. Przeżywalność powyżej jednego miesiąca wyniosła 59% [42/71], brak danych dotyczących losów 3 noworodków.

Na podstawie kart wypisowych ze szpitala oraz wywiadu przeprowadzonego z rodzicami ustalono, że 86% (36/42) dzieci, które przeżyły powyżej miesiąca rozwija się prawidłowo – 11 noworodków wypisano razem z mamą ze szpitala, 25 noworodków przebywało po porodzie na Oddziale Intensywnej Terapii Noworodka, z powodu powikłań wcześniactwa, takich jak: zaburzenia

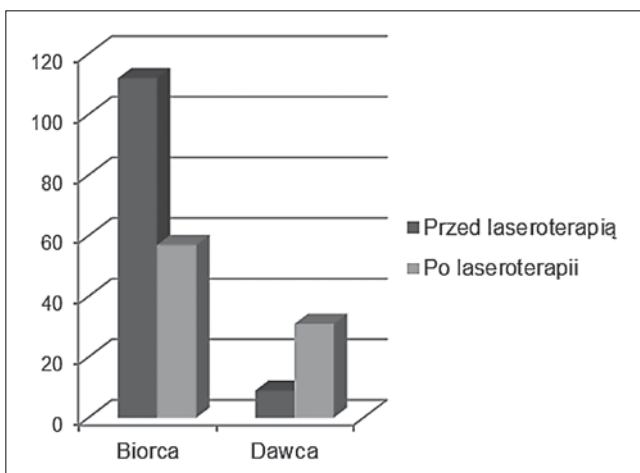
**Rycina 4.** Pęcherz moczowy u dawcy bezpośrednio po zabiegu laseroterapii.**Rycina 5.** Były biorca i dawca 2 tygodnie po zabiegu laseroterapii.

oddychania, zapalenie płuc, retinopatia, zaburzenia zamknięcia przewodu Botalla, wylewy śródkomorowe nie wymagające interwencji, niedokrwistość, żółtaczkę, problemy z karmieniem, infekcje. Wszystkie te noworodki wypisano w stanie ogólnym dobrym. 7% dzieci (3/42) jest opóźnionych w rozwoju i pozostaje pod opieką rehabilitanta i neurologów. Pozostałe 7% (3/42) rozwinęło poważne zaburzenia neurologiczne. W 2 przypadkach

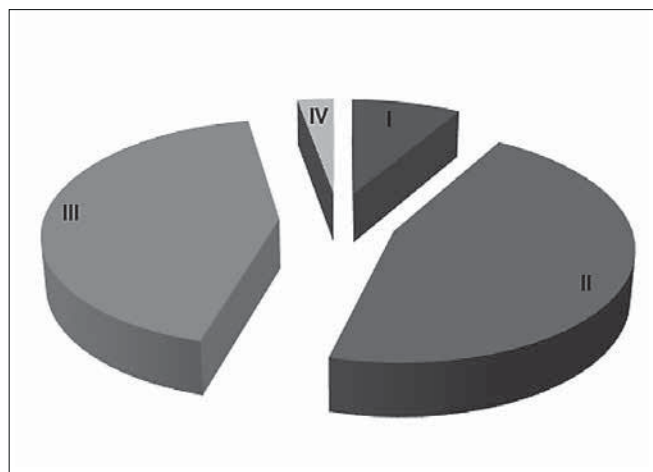
Ewa Draga et al. *Terapia płodu – laseroterapia w zespole przetoczenia między bliźniętami (TTTS).*



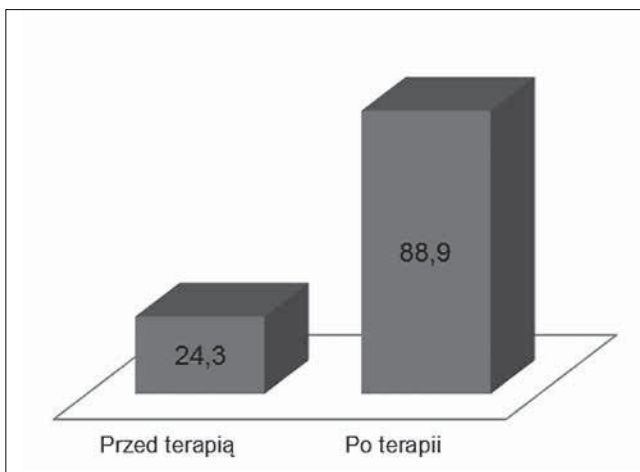
Rycina 6. Wiek ciężarnych z rozpoznaniem TTTS.



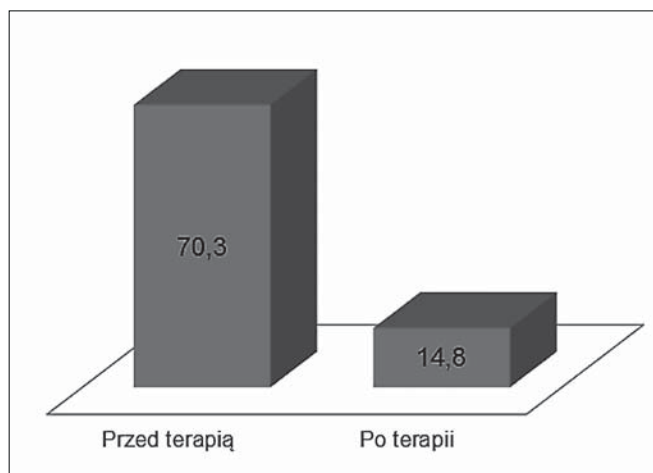
Rycina 9. MVP przed i po terapii (mm).



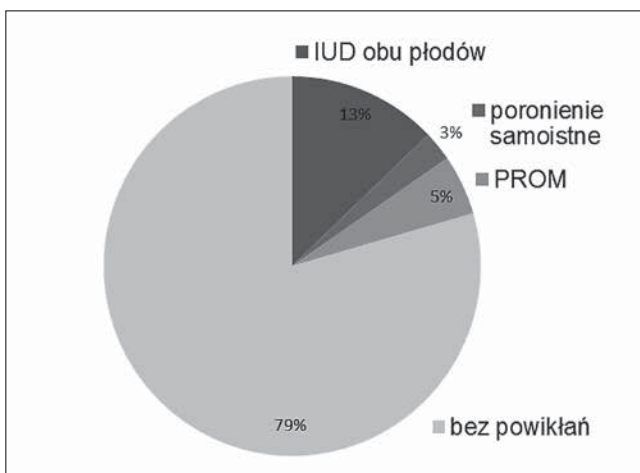
Rycina 7. Stopień zaawansowania TTTS wg Quintero w analizowanej grupie.



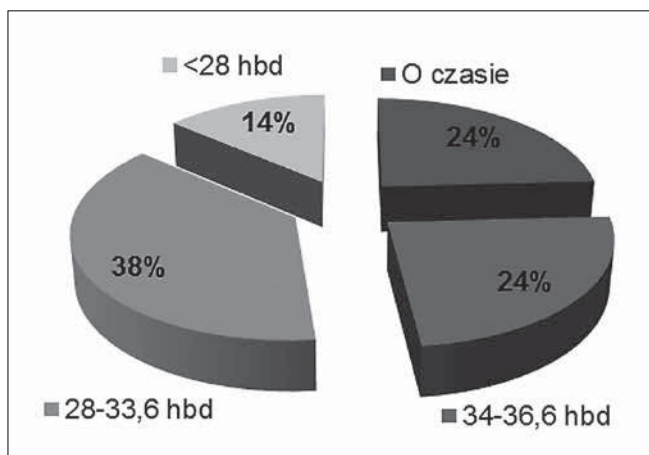
Rycina 10. Uwidoczniony pęcherz moczowy (% przypadków).



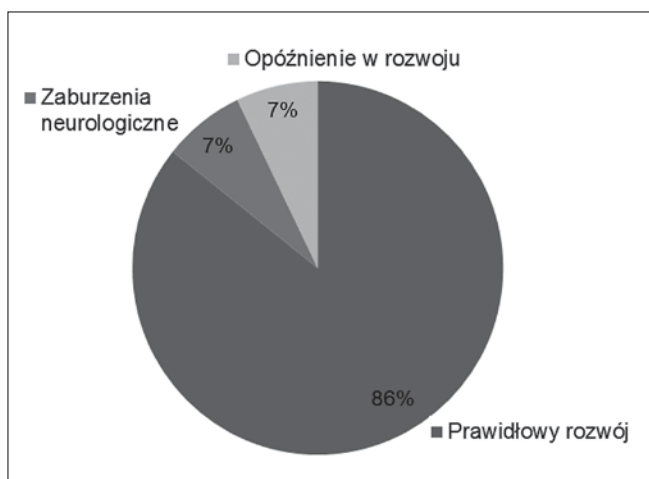
Rycina 8. Objaw unieruchomionego płodu.



Rycina 11. Wczesne powikłania terapii.

Ewa Draga et al. *Terapia płodu – laseroterapia w zespole przetoczenia między bliźniętami (TTTS).*

Rycina 12. Czas ukończenia ciąży.



Rycina 13. Rozwój psychoruchowy.

zdiagnozowano leukomalację mózgu z wtórnym wodogłowiem, zaburzenia rozwoju psychoruchowego i zaburzenia innych układów miernego stopnia. Dzieci te pozostają pod opieką hospicjum domowego. U 1 noworodka wystąpił udar krwotoczny okołourazowy i zdiagnozowano epilepsję.

## Dyskusja

Laserowa koagulacja naczyń łączących pomiędzy płodami jest stosunkowo bezpieczna i daje na tyle dobre wyniki, że randomizowane badanie Eurofetus, porównujące amnioredukcję z laseroterapią zostało przerwane ze względu na przewagę tej ostatniej [11]. Według literatury światowej ogólna przeżywalność wynosi 54-82,5% [12]. W prezentowanym przez nas materiale uzyskano przeżywalność 72%.

Do oceny skuteczności stosowanej metody za bardziej trafny uważa się wskaźnik przeżywalności powyżej miesiąca, w grupie przez nas analizowanej wynosi on 59%. Według badania Eurofetus przeżywalność powyżej 6 miesięcy jest na poziomie 56% [11, 12].

Według piśmiennictwa nawracający zespół TTTS może wystąpić w 16% przypadków po terapii za pomocą selektywnej ablacji naczyń łączących [13].

W analizowanej grupie 13% pacjentek wymagało powtórnego zabiegu ze względu na ponowne wystąpienie cech zespołu TTTS.

Każda inwazyjna procedura wewnątrzmaciczna wiąże się z ryzykiem wczesnych powikłań. Jednym z najczęstszych problemów jest przedwczesne odpływanie płynu owodniowego. Jatrogenne odpływanie płynu owodniowego w ciągu pierwszego tygodnia może sięgać 7-30% [17, 19]. W naszym materiale PROM w ciągu pierwszego tygodnia po fetoskopii wystąpił u 2 pacjentek, co stanowi 5% ciężarnych poddanych terapii.

Według dostępnych źródeł PROM jest najczęstszą przyczyną zakończenia ciąży. Cruz-Martinez i wsp. [18] uzyskali 28% ciąż zakończonych z tego powodu. Odsetek ten jest podobny w naszych badaniach (8/29 ciężarnych).

W prezentowanym materiale obumarciu wewnątrzmaciczne stwierdzono u 27% płodów, z taką samą częstością wśród biorców jak i dawców. Stwierdzono jednak różnicę w śmiertelności noworodków między biorcami i dawcami. Odnotowano zgon 5 noworodków-dawców i 3 biorców.

Według piśmiennictwa, istnieje silna korelacja między czasem rozwiązania ciąży i niską masą urodzeniową, a przeżywalnością. Noworodki urodzone przed 32 tygodniem ciąży, z uwagi na niedojrzałość układów; oddechowego, krążenia i nerwowego, narażone są na znacząco niższą przeżywalność i powikłania zdrowotne [1, 2]. W analizowanej grupie, 45% porodów miało miejsce przed 32 tygodniem ciąży.

W przeciwieństwie do Quintero i wsp., badania z naszego ośrodka udowodniły, iż stopień zaawansowania zespołu TTTS jest czynnikiem prognostycznym. W większości przypadków płody, które obumarły wewnątrzmacicznie zakwalifikowano wyjściowo do stopnia III i IV wg Quintero (80%). Należy podkreślić rolę echokardiografii w kwalifikacji do zabiegów wewnątrzmacicznych. W naszym ośrodku ocena funkcji serca płodów przed i po zabiegach jest nieodłącznym elementem w procesie diagnostycznym [7, 20, 21].

Według badania randomizowanego Eurofetus i innych dostępnych źródeł częstość występowania poważnych uszkodzeń neurologicznych wśród noworodków poddanych wewnątrzmacicznie laseroterapii wynosi od 5-20% [12, 14, 15, 16]. W grupie przez nas badanej wśród noworodków, które przeżyły powyżej miesiąca, zaobserwowano poważne zaburzenia neurologiczne u 7% (3/42). Wszystkie te noworodki urodziły się przed 32 tygodniem ciąży z masą poniżej 1500g.

## Wnioski

Laserowa koagulacja naczyń łączących jest obecnie złotym standardem w leczeniu zespołu TTTS. Stopień zaawansowania zespołu w momencie wstępnej diagnozy jest jednym z głównych wykładników wyników perinatalnych. Bardzo istotna jest zatem wczesna diagnoza zespołu TTTS oraz konsultacja w referencyjnym ośrodku terapii płodu.

Ewa Draga et al. *Terapia płodu – laseroterapia w zespole przetoczenia między bliźniętami (TTTS).*

**Oświadczenie autorów:**

1. Ewa Draga – autor założeń pracy, przygotowanie manuskryptu i piśmiennictwa, zebranie piśmiennictwa i materiału – autor zgłaszający i odpowiedzialny za manuskrypt.
2. Katarzyna Janiak – analiza i interpretacja wyników, przygotowanie, korekta ostatecznego kształtu manuskryptu.
3. Adam Bielak – zebranie materiału i jego opracowanie.
4. Justyna Wojtera – analiza statystyczna wyników, przygotowanie manuskryptu.
5. Kamila Sobczuk – zebranie materiału i jego opracowanie.
6. Krzysztof Szaffik – autor koncepcji i założeń pracy, współautor tekstu pracy i protokołu, korekta i aktualizacja literatury, zebranie materiału.
7. Ewa Gulczyńska – ostateczna weryfikacja i akceptacja manuskryptu.

**Źródło finansowania:**

Praca nie była finansowana przez żadną instytucję naukowo-badawczą, stowarzyszenie ani inny podmiot, autorzy nie otrzymali żadnego grantu.

**Konflikt interesów:**

Autorzy nie zgłaszają konfliktu interesów oraz nie otrzymali żadnego wynagrodzenia związanego z powstawaniem pracy.

**Piśmiennictwo**

1. Salomon LJ, Ortqvist L, Aegerter P, [et al.]. Long-term developmental follow-up of infants who participated in a randomized clinical trial of amniocentesis vs laser photocoagulation for the treatment of twin-to-twin transfusion syndrome. *Am J Obstet Gynecol.* 2010, 203, 444.e1-7.
2. Salomon L, Ville Y. Twin-to-twin transfusion syndrome: diagnosis and treatment. *Bull Acad Natl Med.* 2008, 192, 1575-1587.
3. Walker S, Cole S, Edwards A. Twin-to-twin transfusion syndrome: is the future getting brighter? *Aust N Z J Obstet Gynaecol.* 2007, 47, 158-168.
4. Muratore C, Carr S, Lewi L, [et al.]. Survival after laser surgery for twin-to-twin transfusion syndrome: when are they out of the woods? *J Pediatr Surg.* 2009, 44, 66-70.
5. Szaffik K, Nowak P, Maroszyńska I, [et al.]. Treatment of twin to twin transfusion syndrome-comparison of two therapeutic methods- amnioreduction and lasertherapy. *Ginekol Pol.* 2013, 84 (01), 24-31.
6. Quintero R, Morales W, Allen M, [et al.]. Staging of Twin-Twin Transfusion Syndrome. *J Perinatol.* 1999, 19, 550-555.
7. Stirremann JJ, Nasr B, Proulx F, [et al.]. Evaluation of the CHOP cardiovascular score as a prognostic predictor of outcome in twin-twin transfusion syndrome after laser coagulation of placental vessels in a prospective cohort. *Ultrasound Obstet Gynecol.* 2010, 36 (1), 52-57.
8. Ropacka-Lesiak M, Bręborowicz GH. Aktualne wytyczne dotyczące postępowania w zespole TTTS. *Ginekol Pol.* 2014, 85, 619-623.
9. Ruano R, Rodo C, Peiro JL, [et al.]. Fetoscopic laser ablation of placental anastomoses in twin-twin transfusions syndrome using 'Solomon technique'. *Ultrasound Obstet Gynecol.* 2013, 42 (4), 434-439.
10. Baschat AA, Barber J, Pedersen N, [et al.]. Outcome after fetoscopic selective laser ablation of placental anastomoses vs equatorial laser dichorionization for the treatment of twin-to-twin transfusions syndrome. *Am J Obstet Gynecol.* 2013, 204, e1-234.e8
11. Senat MV, Deprest J, Boulvain M, [et al.]. Endoscopic laser surgery versus serial amnioreduction for severe twin-twin transfusion syndrome. *N Engl J Med.* 2004, 351, 136-144.
12. Society for Maternal-Fetal Medicine, Simpson LL. Twin-twin transfusion syndrome. *Am J Obstet Gynecol.* 2013, 208 (1), 3-18.
13. Walsh CA, McAuliffe FM. Recurrent twin-to-twin transfusion syndrome (TTTS) after selective fetoscopic laser photocoagulation: a systematic review of the literature. *Ultrasound Obstet Gynecol.* 2012, 40, 406-412.
14. Gray PH, Poulsen L, Gilshenan K, [et al.]. Neurodevelopmental outcome and risk factors for disability for twin-twin transfusion syndrome treated with laser surgery. *Am J Obstet Gynecol.* 2011, 204, 159.
15. Maschke C, Diemert A, Hecher K, Bartmann P. Long-term outcome after intrauterine laser treatment for twin-twin transfusion syndrome. *Prenat Diagn.* 2011, 31, 647-653.
16. Pegelow-Halvorsen C, Ek S, Dellgren A, [et al.]. Survival and neonatal outcome after fetoscopic guided laser occlusion (FLOC) of twin-to-twin transfusion syndrome (TTTS) in Sweden. *J Perinat Med.* 2012, 40, 533-538.
17. Cavicchioni O, Yamamoto M, Robyr R, [et al.]. Intrauterine fetal demise following laser treatment in twin-to-twin transfusion syndrome. *BJOG.* 2006, 113, 590-594. Level II-2.
18. Cruz-Martinez R, Van Mieghem T, Lewi L, [et al.]. Incidence and clinical implications of early inadvertent septostomy after laser therapy for Twin-Twin Transfusion Syndrome. *Ultrasound Obstet Gynecol.* 2011, 37 (4), 458-462.
19. Yamamoto M, El Murr L, Robyr R, [et al.]. Incidence and impact of perioperative complications in 175 fetoscopic – guided laser coagulations of chorionic plate anastomoses in fetofetal transfusion syndrome before 26 weeks of gestation. *Am J Obstet Gynecol.* 2005, 193, 1110-1116.
20. Kuran J, Dangel J. Ocena układu krążenia płodów w ciążyach jednokosmówkowych – czy pomaga w rozpoznaniu TTTS? *Perinatologia, Neonatologia i Ginekologia.* 2010, 3 (3), 187-191.
21. Habi M, Lim FY, Crombleholme T. Twin-to-twin transfusion syndrome: a comprehensive update. *Clin Perinatol.* 2009, 36 (2), 391-416.

KOMUNIKAT

Warsztaty Onkologii Ginekologicznej

**Postępowanie w nawrotach nowotworów narządów płciowych**

03-04 czerwca 2016

Poznań, Hotel Park, ul. Baraniaka 77



Organizatorzy:

Polskie Towarzystwo Ginekologiczne,  
Sekcja Ginekologii Onkologicznej  
Klinika Onkologii Ginekologicznej UM w Poznaniu

Komitet naukowy

Prof. Ewa Nowak-Markwitz  
Prof. Marek Spaczyński

TEMATYKA

**SESJA I**  
– Nawroty stanów przedrakowych i wczesnych postaci nowotworów narządów płciowych

**CIN nawroty – rozpoznanie i leczenie**

**Testy HPV a CIN, AIS i rak szyjki macicy FIGO IA**

**Nawroty rozrostów i raka endometrium u młodych kobiet leczonych zachowawczo; czy nadal jest możliwe postępowanie zachowawcze?**

**Nawroty raka szyjki macicy i nowotworów jajnika po postępowaniu zachowującym płodność**

**Sesja II**  
– Rozpoznanie nawrotów

**Objawy kliniczne nawrotu, nawroty markerowe, jak i kiedy rozpocząć leczenie?**

**CT, NMR, 18F-FDG PET/CT w rozpoznawaniu nawrotów**

**Czy ultrasonografia jest przydatna w rozpoznawaniu nawrotów?**

**Sesja III**  
– Leczenie nawrotów nowotworów narządów płciowych – kiedy zakończyć terapię?

**Czy i kiedy jest możliwe postępowanie chirurgiczne w nawrotach raka szyjki macicy?**

**Nawroty raka endometrium – kiedy operować?**

**Nawrotowy rak szyjki macicy i endometrium – kiedy można leczyć radioterapią?**

**Terapia systemowa i celowana w nawrotowym i przetrwałym raku szyjki macicy**

**Nawrotowy płatnowrażliwy rak jajnika – jak leczyć?**

**Nawrotowy płatnooporny rak jajnika, czym i jak długo leczyć?**

**Nawroty mięsaków macicy i jajnika – leczenie chirurgiczne i systemowe**

**Terapia hormonalna nawrotów nowotworów narządów płciowych**

**Nawroty ziarniszczaka i nowotworów germinalnych – jak monitorować nawrót, postępowanie**

**Krwawienia z zaawansowanych nowotworów, czy radiologia inwazyjna może być pomocna?**

**Leczenie przeciwbólowe nieuleczalnie chorych**

Rejestracja i współpraca z firmami:  
[www.onkologia-online.pl/konferencje/poznan](http://www.onkologia-online.pl/konferencje/poznan)

tel. 534 694 964 w godz. 9-16

Partner medialny:

