

# Cięcie cesarskie a zaburzenia związane z narządem wzroku

## Cesarean section and eye disorders

Izabella Karska-Basta, Marta Tarasiewicz, Agnieszka Kubicka-Trząska, Joanna Miniewicz, Bożena Romanowska-Dixon

Department of Ophthalmology, Jagiellonian University Medical College in Kraków, Poland

### Streszczenie

*W ostatnich latach w Polsce, jak i na całym świecie obserwuje się rosnącą tendencję do rozwiązywania ciąży przez cięcie cesarskie. Znaczą ich część wykonuje się ze wskazań pozapolożniczych. Nadal wielu okulistów oraz położników błędnie uważa, iż krótkowzroczność, przebyty zabieg z powodu odwarstwienia siatkówki, obecność zmian zwyrodnieniowych na obwodzie siatkówki stanowią wskazania do cięcia cesarskiego. Jednakże te wskazania nie zostały poparte żadnymi badaniami.*

*Według danych z literatury wskazaniem do cięcia cesarskiego u pacjentek z krótkowzrocznością jest jedynie obecność neowaskularyzacji naczyńkowej, mogącej powodować krwawienie podsiatkówkowe i prowadzić do utraty widzenia. Podobnie długotrwała próba Valsalvy podczas porodu u pacjentów z retinopatią cukrzycową proliferacyjną może być wskazaniem do wykonania planowego cięcia cesarskiego. Skurcze macicy podczas drugiego etapu porodu drogami natury prowadzą do znacznego wzrostu ciśnienia wewnątrzgałkowego co może w konsekwencji uszkadzać komórki wojowe siatkówki. Wynika z tego, że jaskra z zaawansowanymi ubytkami w polu widzenia stanowi obok powyższych wskazanie okulistyczne do cięcia cesarskiego.*

*Celem naszej pracy jest przybliżenie wpływu fizjologicznych zmian zachodzących w czasie porodu naturalnego na przebieg kliniczny różnych schorzeń narządu wzroku oraz przedstawienie aktualnych, opracowanych wspólnie przez okulistów i położników, wytycznych dotyczących rozwiązania ciąży drogą cięcia cesarskiego z powodów okulistycznych.*

Słowa kluczowe: **cukrzyca / cięcie cesarskie / krótkowzroczność / jaskra /  
/ odwarstwienie siatkówki /**

### Adres do korespondencji:

Izabella Karska-Basta  
Department of Ophthalmology, Jagiellonian University Medical College in Kraków  
e-mail: izabasta@gmail.com

Otrzymano: 10.12.2015  
Zaakceptowano do druku: 10.01.2016

## Abstract

Recently, a growing tendency for cesarean birth has been noted both, in Poland and worldwide. Non-obstetric problems constitute a large part of indications for cesarean section. Many ophthalmologists and obstetricians still believe that high myopia, the presence of peripheral retinal degenerations, history of retinal detachment surgery, diabetic retinopathy, or glaucoma are indications for surgical termination of pregnancy. However, these recommendations are not evidence-based. The literature offers no proof that high myopia and previous retinal surgery increase the risk of retinal detachment during spontaneous vaginal delivery. There is only one indication for cesarean section in myopic patients, i.e. the presence of choroidal neovascularization, which can cause subretinal bleeding with acute visual loss. Prolonged and intensified Valsalva maneuver during labor in patients with an active proliferative diabetic retinopathy may be an indication for an elective cesarean section. Uterine contractions during the second stage of vaginal delivery lead to a marked elevation of intraocular pressure. Intraocular pressure fluctuations during the delivery may damage retinal ganglion cells, resulting in further progression of visual field. Thus, glaucoma associated with advanced visual field changes is the next ophthalmic indication for cesarean section.

The report presents the current state of knowledge concerning the effect of pregnancy on pre-existing ocular disorders and the influence of physiological changes on the clinical course of these diseases during the stages of natural delivery. The authors discuss also the ophthalmic indications for cesarean section.

Key words: **diabetes / glaucoma / cesarean section / myopia / retinal detachment /**

## Wstęp

Wzrost częstości wykonywania cięcia cesarskiego budzi znaczny niepokój w środowisku położników. W Polsce odsetek cięć cesarskich wzrósł z 18.1% w 1999 do 33.9% w 2010r [1]. Wzrost ten podyktowany jest wieloma aspektami, zarówno medycznymi, prawnymi, socjalnymi, psychologicznymi jak i materialnymi. Aby zatrzymać tą niepokojącą tendencję częstszego chirurgicznego ukończenia ciąży podejmowane są różne działania m.in. opracowanie standaryzacji wskazań. W oparciu o dane z piśmiennictwa w ostatnich latach odsetek ciąż rozwiązanych przez cięcie cesarskie ze wskazań okulistycznych istotnie wzrósł z ok 39,7% do 47,6% [2, 3]. W Polsce do tych wskazań należą: krótkowzroczność (57%), retinopatia cukrzycowa proliferacyjna (20%), jaskra (9%), zagrażające odwarstwienie siatkówki (4%) oraz przebyte odwarstwienie siatkówki (3%), inne (7%) – patrz tabela I [4].

### Krótkowzroczność (Myopia)

Krótkowzroczność jest najczęstszym wskazaniem okulistycznym do rozwiązania porodu drogą cięcia cesarskiego. Wynika to z faktu, że w opinii części lekarzy jedynie wielkość wady refrakcji decyduje o sposobie rozwiązania ciąży. Wystąpienie otworopochodnego odwarstwienia siatkówki w wyniku wysiłku związanego z drugim okresem porodu nie znajduje potwierdzenia w danych z piśmiennictwa. Wręcz przeciwnie Kuba i wsp. udowadniają, że wzrost ciśnienia wewnątrzgałkowego, występujący w II okresie porodu powoduje przypieranie ciała szklistego do siatkówki, co istotnie eliminuje ryzyko powstania otworów i przedarć w siatkówce [5]. Według obecnych zaleceń jedynym wskazaniem do cięcia cesarskiego jest krótkowzroczność z towarzyszącą neowaskularyzacją podsiatkówkową (*choroidal neovascularisation* – CNV) [4], szczególnie kiedy przedłużająca się II faza porodu może spowodować krwawienie z CNV w plamce, powodując nagle znaczne pogorszenie widzenia.

U wszystkich ciężarnych z krótkowzrocznością powinno zostać przeprowadzone pełne badanie okulistyczne na początku ciąży oraz po upływie 30 tygodnia ciąży, ze szczególnym uwzględnieniem oceny plamki i obwodowej części siatkówki pod kątem obecności zmian zwyrodnieniowych, otworów czy przedarć siatkówki, predysponujących do odwarstwienia siatkówki. Stwierdzenie ww. patologii stanowi wskazanie do przeprowadzenia zabezpieczającej laserokoagulacji siatkówki najpóźniej do 1 miesiąca przed porodem [4].

Powszechność stosowania soczewek kontaktowych często usypia czujność położników prowadzących ciążę. Brak korekcji okularowej, utrudnia lekarzowi położnikowi ocenę stanu narządu wzroku a co za tym idzie ustalenia prawidłowo wskazań do ewentualnego cięcia cesarskiego.

### Retinopatia cukrzycowa (*Diabetic Retinopathy* – DR)

Cukrzyca jest główną przyczyną nabytej ślepoty wśród ludzi młodych i osób w średnim wieku [9]. Z uwagi na negatywny wpływ hiperglikemii na przebieg ciąży konieczne jest dążenie do jak najszerzego objęcia opieką pacjentek z cukrzycą, jeszcze w okresie planowania ciąży.

Pod pojęciem DR rozumiemy dużą różnorodność zmian naczyń krwionośnych w siatkówce wynikających z jej przewlekłego niedotlenienia i niedokrwienia.

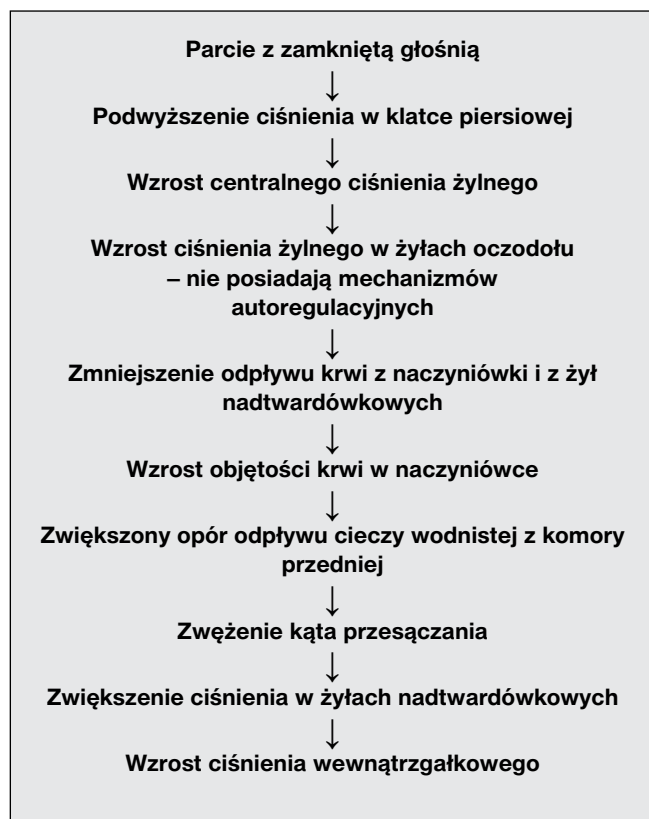
Wender-Ożegowska i wsp. podają, że wzrost poziomu progesteronu w ciąży powoduje zwiększoną syntezę śródbłonkowego czynnika wzrostu naczyń (*Vascular Endothelial Growth Factor* – VEGF), który odgrywa kluczową rolę w rozwoju i progresji DR z uwagi na jego wpływ na przepuszczalność ściany naczyń krwionośnych i stymulowanie neoangiogenezy [6]. W przypadku wzrostu frakcji wyrzutowej serca, do jakiej dochodzi w czasie ciąży, następuje wzmożony przepływ naczyniowy, co jeszcze bardziej obciąża uszkodzone już naczynia siatkówki i jednocześnie przyczynia się do progresji retinopatii. Przyjmuje się, że stan

Izabella Karska-Basta et al. Cięcie cesarskie a zaburzenia związane z narządem wzroku.

naczyń krwionośnych siatkówki odpowiada stanowi krążenia łożyska [7]. Najważniejszym czynnikiem ryzyka rozwoju zmian cukrzycowych na dnie oka jest czas trwania choroby. U chorych z rozpoznaną cukrzycą przed 30 rokiem życia częstość występowania retinopatii cukrzycowej po 10 latach wynosi 50%, a po 30 latach 90% [8]. Retinopatia cukrzycowa rzadko rozwija się w pierwszych 5 latach trwania choroby, ale około 5% pacjentów z typem 2 cukrzycy ma objawy DR już w momencie rozpoznania [8]. Do znacznych zaburzeń naczyniowych w siatkówce dochodzi w okresach tzw. „burzy hormonalnej” tj. w okresie pokwitania i w czasie ciąży. Zmiany hormonalne sprzyjają zarówno rozwojowi, jak i progresji już wcześniej rozpoznanej DR.

Inne pozahormonalne czynniki ryzyka zarówno rozwoju jak i progresji DR w okresie przedkoncepcyjnym to: niewystarczająca fotokoagulacja siatkówki, nadciśnienie tętnicze, nefropatia z białkomoczem, palenie papierosów, wysoki poziom hemoglobiny glikolizowanej w okresie, zbyt szybka normalizacja hiperglikemii oraz gwałtowny wysiłek fizyczny (próba Valsalvy) (Tabela I) [1]. Stąd dokładny wywiad przeprowadzony przez ginekologa-położnika, pozwoli w razie potrzeby poszerzyć diagnostykę okulistyczną, w oparciu o wynik której położnik będzie mógł podjąć odpowiednie działania dotyczące sposobu rozwiązania ciąży.

**Tabela I.** Wpływ próby Valsalvy na oko.



Największą tendencję do postępu zmian obserwuje się u pacjentek z rozpoznaną przed ciążą retinopatią cukrzycową proliferacyjną oraz u kobiet dodatkowo obciążonych innymi powikłaniami narządowymi cukrzycy. W minimalnym stopniu natomiast

obciążone rozwojem DR są pacjentki, u których nie stwierdza się zmian na dnie oka przed zajściem w ciążę. Kontrolne badania okulistyczne powinny odbywać się w każdym trymestrze ciąży w przypadku braku objawów DR lub obecności retinopatii cukrzycowej prostej oraz co najmniej raz w miesiącu u pacjentek z rozpoznaną DR przed zajściem w ciążę i spodziewaną progresją zmian w kierunku retinopatii cukrzycowej przedproliferacyjnej i proliferacyjnej w okresie ciąży [6]. U chorych, u których stwierdzono retinopatię cukrzycową przedproliferacyjną i proliferacyjną należy wykonać laserokoagulację siatkówki, najlepiej przed ukończeniem drugiego trymestru ciąży [6]. Według zaleceń American Academy of Ophthalmology z 2003 roku proponowane jest następujące postępowanie: jeśli podczas badania w I trymestrze ciąży nie obserwuje się zmian na dnie oka lub mają one postać retinopatii prostej o niewielkim lub umiarkowanym nasileniu, kolejne badania powinny być wykonywane w odstępie od 3 do 12 miesięcy. Jeżeli we wczesnej ciąży stwierdzi się nasiloną retinopatię prostą lub retinopatię przedproliferacyjną, kolejne badania powinny być wykonywane częściej tj. w odstępie co 1-3 miesięcy [9].

Najwięcej kontrowersji budzi sposób rozwiązania ciąży u pacjentek z retinopatią cukrzycową proliferacyjną. Decydującą fazą, w której może dojść do progresji zmian jest drugi okres porodu, w którym podczas parcia dochodzi do wyzwolenia próby Valsalvy. Przedłużający się poród może stanowić ryzyko krwawienia z patologicznych naczyń do ciała szklistego lub/i pod siatkówkę, szczególnie w obecności proliferacji szklistkowo-siatkówkowych co stanowi wskazanie do wykonania cięcia cesarskiego [6].

### Jaskra (*Glaucoma*)

U kobiet ciężarnych następuje zmiana dynamiki przepływu cieczy wodnistej w oku, jej produkcja pozostaje bez zmian, zwiększa się natomiast jej odpływ. Z tego powodu w czasie ciąży obserwuje się często obniżenie ciśnienia wewnątrzgałkowego (*intraocular pressure* – IOP). Efekt ten jest silniej widoczny u pacjentek z rozpoznaniem nadciśnieniem ocznym niż u zdrowych ciężarnych [1]. Spadek wartości IOP ma charakter liniowy i rozpoczyna się w 12 tygodniu ciąży. Najniższe wartości oznaczane są w okresie okołoporodowym [10].

Sytuacja zmienia się diametralnie podczas porodu siłami natury. Podczas skurczu macicy w I okresie porodu IOP wzrasta o ok. 4mmHg, natomiast podczas skurczu partego w II okresie porodu o ok. 12mmHg, następnie obniża się po zakończeniu skurczu macicy. Tak znaczne wahania IOP mogą być przyczyną nieodwracalnej utraty komórek zwojowych siatkówki, a w konsekwencji mogą prowadzić do progresji zmian jaskrowych w polu widzenia [1]. Dlatego też jaskra z zaawansowanymi zmianami w polu widzenia stanowi wskazanie do rozwiązania ciąży poprzez cięcie cesarskie.

### Choroby rogówki (*Corneal disorders*)

Przeciwwskazaniem do porodu naturalnego jest zaawansowany lub ostry stożek rogówki – [4]. degeneracyjna, niezapalna choroba rogówki, której przebieg charakteryzują zmiany w strukturze rogówki prowadzące do jej ścięnięcia i nadmiernego uwypuklenia. Wspomniane już wcześniej znaczne wahania IOP pojawiające się w czasie trwania porodu mogą spowodować dekomensację, obrzęk, a nawet perforację rogówki [4].

**Tabela II.** Wskazania do cięcia cesarskiego w Polsce

<p><b>Retinopatia cukrzycowa</b> (<i>Diabetic retinopathy</i>)</p> <ul style="list-style-type: none"> <li>– Nawracające krwotoki do ciała szklistego.</li> <li>– Neowaskularyzacja siatkówkowa lub na tarczy nerwu II, która nie ulegnie zanikowi (po leczeniu lub samoistnie) do momentu porodu.</li> <li>– Trakcyjne odwarstwienie siatkówki rozwijające się i postępujące w ciąży.</li> </ul>
<p><b>Nagle stany okulistyczne.</b></p>
<p><b>Krótkowzroczność z neowaskularyzacją podsiatkówkową</b> (plamą Fuchsa).</p>
<p><b>Stany poperacyjne gałki ocznej.</b></p>
<p><b>Zaawansowana jaskra z zaawansowanymi ubytkami w polu widzenia.</b></p>
<p><b>Zaawansowany lub ostry stożek rogówki.</b></p>
<p><b>Retinopatia/ Surowicze odwarstwienie siatkówki. Ślepotą korową w przebiegu stanów rzucawkowych.</b></p>

### Stany poperacyjne i nagłe stany okulistyczne (*Postsurgery and acute ophthalmological states*)

Wskazaniem okulistycznym do rozwiązania ciąży cięciem cesarskim jest także stan po przebytej operacji witreoretinalnej przeprowadzonej z powodu wylewu krwi do ciała szklistego: po urazie, z neowaskularyzacji naczyń siatkówki po zakrzepie żylnym i w przebiegu retinopatii cukrzycowej [4].

Ze względu na wysokie ryzyko perforacji rogówki przeciwwskazaniem do porodu siłami natury jest również stan po laserowej korekcji wady refrakcji w przypadku gdy grubość rogówki po zabiegu jest mniejsza niż 350 µm [4].

Wskazaniami do cięcia cesarskiego są również nagłe stany okulistyczne mogące ulec pogorszeniu w trakcie porodu siłami natury, których leczenie nie może być przeprowadzone lub zakończone przed rozwiązaniem. Należą do nich urazy gałki ocznej czy odwarstwienie siatkówki operowane w okresie jednego miesiąca przed rozwiązaniem, tj. przed zakończeniem procesu tworzenia blizn siatkówkowo-naczyniówkowych. [4].

### Stany rzucawkowe (*Eclampsia*)

W przypadku rozpoznania stanu przedrzucawkowego i rzucawki ciężarnych, gdy nadciśnienie tętnicze może przejść w fazę złośliwą, u 15% położnic pojawiają się zaburzenia widzenia, podwójne widzenie, mroczki i ubytki w polu widzenia, czy nawet zaniewidzenie – ślepotą korową (na skutek skurczu i wzrostu przepuszczalności naczyń mózgowych prowadzących do obrzęku mózgu). Niedokrwienie naczyńki może prowadzić do surowiczego odwarstwienia siatkówki (1% przypadków w stanie przedrzucawkowym i 10% w rzucawce) oraz do neuropatii niedokrwiennej. W każdym przypadku gdy występują zaburzenia widzenia, jeśli stan ogólny na to pozwala, należy przeprowadzić badanie okulistyczne i zakwalifikować w uzasadnionych przypadkach do cięcia cesarskiego. W większości przypadków

ostrość wzroku powraca do stanu wyjściowego sprzed porodu w czasie od 4 godzin do 8 dni po porodzie, natomiast trwałe obniżenie funkcji może wskazywać na przebytą w czasie ciąży niedokrwinną neuropatię nerwu wzrokowego. Zmiany w polu widzenia natomiast mogą utrzymywać się jeszcze do kilku miesięcy po porodzie [11]. W przypadku wystąpienia niedowidzenia połowicznego dwuskroniowego należy rozważyć obecność lub progresję już istniejącego gruczolaka przysadki. Zaburzenia widzenia, występujące najczęściej w pierwszych 20 tygodniach ciąży mogą świadczyć o guzie rzekomym mózgu (*pseudotumor cerebri*) [7]. Wówczas możemy spodziewać się również obrzęku tarczy nerwu wzrokowego, porażenia n VI bez ogniskowych objawów neurologicznych oraz bólu głowy, który związany jest ze wzrostem ciśnienia wewnątrzgałkowego [7].

Należy także podkreślić, iż krótkowzroczność bez zmian w plamce, jaskra bez zmian lub z niewielkimi ubytkami w polu widzenia, operacja odwarstwienia siatkówki przeprowadzona wcześniej niż 1 miesiąc przed rozwiązaniem, obwodowe zmiany zwyrodnieniowe siatkówki, po fotokoagulacji laserowej co najmniej 1 miesiąc przed rozwiązaniem nie są wskazaniami do wykonania cięcia cesarskiego. Wszystkie powyżej wymienione stany okulistyczne są obciążone miernym ryzykiem powstania miejscowych powikłań w przypadku rozwiązania ciąży siłami natury [4].

Natomiast wysokie ryzyko powikłań ocznych związanych z porodem naturalnym jest związane z obecnością retinopatii cukrzycowej proliferacyjnej, neowaskularyzacji naczyńki w plamce w przebiegu krótkowzroczności, jaskry z zaawansowanymi ubytkami w polu widzenia, stożka rogówki oraz stanów po operacji i urazach narządu wzroku (Tabela I).

Konsultacja okulistyczna powinna być zakończona jasnym, zrozumiałym dla lekarza położnika wnioskiem, gdyż sam wynik badania okulistycznego w tych trudnych i wątpliwych przypadkach nie zawiera wystarczających wskazówek dla położnika prowadzącego ciążę. Jednym z proponowanych rozwiązań jest określenie ryzyka powikłań okulistycznych, które mogą wystąpić podczas porodu siłami natury [12] :

1. niskie ryzyko powikłań,
2. mierne ryzyko powikłań,
3. wysokie ryzyko powikłań.

W praktyce oznaczałoby to, że w pierwszym przypadku poród siłami i drogami natury wydaje się być bezpieczny, w drugim należy wziąć pod uwagę skrócenie II okresu porodu, a w trzecim wykonać cięcie cesarskie.

### Podsumowanie

W miarę postępu w diagnostyce i leczeniu zmienia się znacząco zakres wskazań do cięcia cesarskiego z powodów okulistycznych. Jak wiadomo jednym z podstawowych warunków sukcesu w medycynie jest umiejętność współpracy między lekarzami różnych specjalności. Zalecenia lekarza okulisty są bardzo istotne w wyborze optymalnego sposobu rozwiązania ciąży u pacjentek z problemami okulistycznymi. Decyzję o wykonaniu cięcia cesarskiego w tych przypadkach zawsze podejmuje wspólnie okulista i ginekolog-położnik.

Izabella Karska-Basta et al. Cięcia cesarskie a zaburzenia związane z narządem wzroku.

**Oświadczenie autorów:**

1. Izabella Karska Basta – autor koncepcji i założeń pracy, przygotowanie manuskryptu i piśmiennictwa – autor zgłaszający i odpowiedzialny za manuskrypt.
2. Marta Tarasiewicz – zebranie materiału, analiza statystyczna wyników, przygotowanie manuskryptu i piśmiennictwa.
3. Agnieszka Kubicka-Trzaska – współautor tekstu pracy, korekta, tłumaczenie na język angielski i aktualizacja literatury.
4. Joanna Miniewicz – przygotowanie, korekta i akceptacja tabel i schematów.
5. Bożena Romanowska-Dixon – ostateczna weryfikacja i akceptacja manuskryptu.

**Źródło finansowania:**

Praca nie była finansowana przez żadną instytucję naukowo-badawczą, stowarzyszenie ani inny podmiot, autorzy nie otrzymali żadnego grantu.

**Konflikt interesów:**

Autorzy nie zgłaszają konfliktu interesów oraz nie otrzymali żadnego wynagrodzenia związanego z powstawaniem pracy.

**Piśmiennictwo**

1. Juenemann Anzelm M, Nowomiejska K, Oleszczuk A, [et al.]. Poród a schorzenia narządu wzroku. *Ginekol Pol.* 2012, 83 (8), 613-617.
2. Poręba R, Jędrzejko M, Poręba A, [et al.]. Wskazania do cięcia cesarskiego. *Perinatologia, Neonatologia i Ginekologia.* 2008, 1 (1), 11-18.
3. Kubicka-Trzaska A, Karska-Basta I, Kobylarz J, [et al.]. Kiedy zachodzą okulistyczne wskazania do cięcia cesarskiego?. *Przegląd Ginekologiczno-Położniczy.* 2009, 9 (1), 230-233.
4. Wytyczne Polskiego Towarzystwa Okulistycznego. Konsensus okulistyczno-położniczy w sprawie wskazań do rozwiązania porodu drogą cięcia cesarskiego z powodu zmian w narządzie wzroku. <http://pto.com.pl/uploads/documents/14/files/Wytyczne-PTO-Konsensus-okulistyczno-polozniczny-2014.pdf>.
5. Ciszewska J, Brydak-Godowska J, Moneta-Wielgoś J, [et al.]. Poród u pacjentek krótkowzrocznych – fakty i mity. *Okulistyka.* 2011, 14 (1-2), 41-42.
6. Moneta-Wielgoś J, Brydak-Godowska J, Kępic D, [et al.]. Retinopatia cukrzycowa u kobiet w ciąży. *Okulistyka.* 2011, 14 (1-2), 34-38.
7. Kubicka-Trzaska A, Karska-Basta I, Kobylarz J, [i wsp.]. Wpływ ciąży na narząd wzroku. *Klin Oczna.* 2008, 110 (10-12), 401-404.
8. Kański JJ. Choroby naczyniowe siatkówki. W: *Okulistyka kliniczna.* Red. Szaflik J. Wrocław: Elsevier Urban & Partner, 2009, 608-668.
9. Bręborowicz GH. Cięcia cesarskie. W: *Operacje w położnictwie. Położnictwo.* Tom 3. Red. Bręborowicz GH. Warszawa: PZWL, 2012, 121-133.
10. Pilas-Pomykańska M, Czajkowski J. Ciśnienie śródgałkowe w ciąży. *Okulistyka.* 2011, 14 (1-2), 21-23.
11. Ciszewska J, Moneta-Wielgoś J, Godowska J, [et al.]. Narząd wzroku w przebiegu ciąży – wybrane aspekty. *Okulistyka.* 2011, 14 (1-2), 27-29.
12. Wielgoś M. Znaczenie konsultacji okulistycznej w praktyce położniczej - artykuł wprowadzający. *Okulistyka.* 2011, 14 (1-2), 11-13.

## KOMUNIKAT

## Warsztaty Onkologii Ginekologicznej

**Postępowanie w nawrotach nowotworów narządów płciowych**

03-04 czerwca 2016

Poznań, Hotel HP Park, ul. abp Antoniego Baraniaka 77

Organizatorzy:

Klinika Onkologii Ginekologicznej UM w Poznaniu

Komitet naukowy

Prof. dr hab. n. med. Ewa Nowak-Markwitz

Prof. dr hab. n. med. Marek Spaczyński

## T E M A T Y K A

## SESJA I

– Nawroty stanów przedrakowych i wczesnych postaci nowotworów narządów płciowych

Prof. dr hab. n. med. Krzysztof Sadowski,  
Prof. dr hab. n. med. Mariusz Zimmer**CIN nawroty – rozpoznanie i leczenie**

Prof. dr hab. n. med. Wojciech Rokita

**Testy HPV a CIN, AIS i rak szyjki macicy FIGO IA**

Prof. dr hab. n. med. Witold Kędzia

**Nawroty rozrostów i raka endometrium u młodych kobiet leczonych zachowawczo; czy nadal jest możliwe postępowanie zachowawcze?**

Prof. dr hab. n. med. Tomasz Rechberger

**Nawroty raka szyjki macicy i nowotworów jajnika po postępowaniu zachowującym płodność**

Dr hab. n. med. Rafał Moszyński

## Sesja II

– Rozpoznawanie nawrotów

Prof. dr hab. n. med. Stefan Sajdak,  
Prof. dr hab. n. med. Anita Olejek**Objawy kliniczne nawrotu, nawroty markerowe, jak i kiedy rozpocząć leczenie?**

Prof. dr hab. n. med. Krzysztof Sadowski

**Czy ultrasonografia jest przydatna w rozpoznawaniu nawrotów?**

Prof. dr hab. n. med. Marek Pietryga

## Sesja III

– Leczenie nawrotów nowotworów narządów płciowych – kiedy zakończyć terapię?

Prof. dr hab. n. med. Tomasz Rechberger,  
Prof. dr hab. n. med. Marek Spaczyński**Czy i kiedy jest możliwe postępowanie chirurgiczne w nawrotach raka szyjki macicy? Dr hab. n. med. Paweł Basta****Nawroty raka endometrium – kiedy operować?**

Prof. dr hab. n. med. Stefan Sajdak

**Nawrotowy rak szyjki macicy i endometrium – kiedy można leczyć radioterapią?**

Dr n. med. Ewa Cikowska-Woźniak

**Terapia systemowa i celowana w nawrotowym i przetrwałym raku szyjki macicy**

Prof. dr hab. n. med. Krzysztof Cendrowski

**Nawrotowy płatnowrażliwy rak jajnika i późne nawroty – jak leczyć?**

Prof. dr hab. n. med. Ewa Nowak-Markwitz

**Nawrotowy płatnooporny rak jajnika, czym i jak długo leczyć?**

Prof. dr hab. n. med. Włodzimierz Sawicki

**Nawroty mięsaków macicy i jajnika – leczenie chirurgiczne i systemowe**

Prof. dr hab. n. med. Mariusz Bidziński

**Terapia hormonalna nawrotów nowotworów narządów płciowych**

Dr n. med. Andrzej Wróbel

**Nawroty ziarniszcza i nowotworów germinalnych – jak monitorować nawrót, postępowanie**

Prof. dr hab. n. med. Anita Olejek

**Krwawienia z zaawansowanych nowotworów, czy radiologia inwazyjna może być pomocna?**

Prof. dr hab. n. med. Robert Juszkat

**Leczenie przeciwbólowe nieuleczalnie chorych**

Prof. dr hab. n. med. Michał Gaca

Rejestracja i współpraca z firmami:

[www.onkologia-online.pl/konferencje/poznan](http://www.onkologia-online.pl/konferencje/poznan)

tel. 534 694 964, e-mail: kontakt@onkologia-online.pl

Biuro organizacyjne:

Beata Urban  
Klinika Onkologii Ginekologicznej UM w Poznaniu  
ul. Polna 33, 60-535 Poznań  
tel. 61 841 93 30

Partner medialny:

Onkologia Online  
Hematologia