

Marek Hartleb¹, Andrzej Habior², Halina Cichoż-Lach³, Piotr Wosiewicz¹, Tomasz Mach⁴,
Piotr Milkiewicz⁵, Krzysztof Gutkowski⁶, Andrzej Gabriel⁷, Bogna Górnicka⁸,
Bożena Walewska-Zielecka⁹, Alicja Wiercińska-Drapała¹⁰, Piotr Socha¹¹, Małgorzata Ferenc¹²,
Marian Grzymiśławski¹³, Michał Kukla¹, Joanna Musiałik¹, Marcin Krawczyk¹⁴,
Irena Ciećko-Michalska⁴, Joanna Raszeja-Wyszomirska⁵, Andrzej Prystupa¹⁵,
Jakub Jarosławski¹², Tomasz Bobiński¹⁶, Michał Wasilewicz⁵
i pozostali członkowie Sekcji Hepatologicznej PTG-E

¹Klinika Gastroenterologii i Hepatologii, Śląski Uniwersytet Medyczny, Katowice

²Klinika Gastroenterologii i Hepatologii, Centrum Medycznego Kształcenia Podyplomowego, Warszawa

³Klinika Gastroenterologii z Pracownią Endoskopową, Uniwersytet Medyczny, Lublin

⁴Katedra Gastroenterologii, Hepatologii i Chorób Zakaźnych, Uniwersytet Jagielloński, *Collegium Medicum*, Kraków

⁵Klinika Chirurgii Ogólnej, Transplantacyjnej i Wątroby Centralnego Szpitala Klinicznego, Warszawski Uniwersytet Medyczny, Warszawa

⁶Oddział Gastroenterologii i Hepatologii z Pododdziałem Chorób Wewnętrznych, Wojewódzki Szpital Specjalistyczny, Rzeszów

⁷Katedra i Zakład Patomorfologii, Śląski Uniwersytet Medyczny, Zabrze

⁸Katedra i Zakład Patomorfologii, Warszawski Uniwersytet Medyczny, Warszawa

⁹Zakład Zdrowia Publicznego, Warszawski Uniwersytet Medyczny, Warszawa

¹⁰Klinika Hepatologii i Nabytych Niedoborów Immunologicznych, Warszawski Uniwersytet Medyczny, Warszawa

¹¹Klinika Gastroenterologii, Hepatologii i Zaburzeń Odżywiania, Instytut Pomnik-Centrum Zdrowia Dziecka, Warszawa

¹²Oddział Gastroenterologii, Wojewódzki Szpital Specjalistyczny, Olsztyn

¹³Katedra i Klinika Chorób Wewnętrznych, Metabolicznych i Dietetyki, Uniwersytet Medyczny im. Karola Marcinkowskiego, Poznań

¹⁴Department of Medicine II, Saarland University Medical Center, Hamburg, Germany

¹⁵Katedra i Klinika Chorób Wewnętrznych, Uniwersytet Medyczny, Lublin

¹⁶Oddział Gastroenterologii i Chorób Wewnętrznych, Wojewódzki Szpital Zespolony, Ostrołęka

Znaczenie biopsji wątroby w praktyce klinicznej — rekomendacje Sekcji Hepatologicznej Polskiego Towarzystwa Gastroenterologii

Significance of liver biopsy in clinical practice: recommendations of Hepatology Group of Polish Society of Gastroenterology

STRESZCZENIE

Biopsja wątroby mimo wielu ograniczeń jest „złotym standardem” w ocenie stanu tego narządu u pacjentów z chorobami mięszkowymi i cholestatycznymi wątroby. Postęp w zrozumieniu zjawisk patofizjologicznych i poznanie historii naturalnej chorób wątroby, jak również pojawienie się nowych metod diagnostycznych o charakterze nieinwazyjnym, zmieniły w ostatnim czasie wskazania do wykonywania biopsji wątroby. Bez względu na te zmiany, histopatologiczna ocena wątroby nadal stanowi podstawę wnioskowania diagnostycznego, rokowniczego i decyzyjnego w kwestii wyboru optymalnej terapii.

Artykuł jest zbiorem polskich rekomendacji dotyczących znaczenia biopsji wątroby w praktyce lekarskiej. Celem pracy jest podsumowanie zasad bieżącej praktyki w stosowaniu biopsji wątroby u dorosłych chorych z rozlanymi i ogniskowymi chorobami wątroby. Przedstawiono przegląd wiedzy na temat techniki wykonywania i wskazań do biopsji wątroby. Tematem pracy są również powikłania i przeciwwskazania do wykonywania tego zabiegu.

Gastroenterologia Kliniczna 2014, tom 6, nr 2, 50–84

Słowa kluczowe: biopsja wątroby, wskazania, przeciwwskazania, powikłania, choroby wątroby, dorośli

Adres do korespondencji:

Prof. dr hab. n. med.
Marek Hartleb
Klinika Gastroenterologii
i Hepatologii CSK
im. Prof. Kornela Gibińskiego SUM
ul. Medyków 14
40–751 Katowice
tel.: 32 789 44 01
faks: 32 789 44 02
e-mail: mhartleb@sum.edu.pl

ABSTRACT

Liver biopsy, despite many limitations, is the “gold standard” method of assessing liver status in patients with parenchymal and cholestatic liver diseases. Recent advances in the understanding of the pathophysiology and natural history of liver diseases, as well as the introduction of novel non-invasive methods assessing liver status have instigated changes in indications for liver biopsy. Regardless of these changes, histological liver assessment still remains the basis of diagnosis, prognosis and guides decision-making in patients with liver diseases. In the current manuscript

we present Polish recommendations concerning liver biopsy. This position paper was developed by gastroenterologists, infectious diseases specialists and pathologists. Its aim is to summarize the current practice of liver biopsy in adults with disseminated and focal liver diseases. We present an overview of techniques and indications for liver biopsy. Finally we address the complications and contraindications of this invasive procedure.

Gastroenterologia Kliniczna 2014, tom 6, nr 2, 50–84

Key words: liver biopsy, indications, contraindications, complications, chronic liver diseases, adults

WSTĘP

Po raz pierwszy przezskórna biopsja wątroby została wykonana w Niemczech przez Paula Ehrlicha w 1883 roku. „Jednosekundową” ssącą biopsję wątroby wprowadził do kliniki Giorgio Menghini w 1958 roku [1]. Badanie wykonywane tą techniką uważane jest za relatywnie bezpieczną metodę pozyskiwania bioptatu wątrobowego. Rozwój metod histopatologicznych, w tym immunohistochemicznych, hybrydyzacji *in situ* lub mikroskopii elektronowej znacznie poszerzył możliwości diagnostyczne i interpretacyjne biopsji wątroby.

Poglądy na miejsce biopsji w diagnostyce ostrych i przewlekłych chorób wątroby uległy w ostatnich latach znacznym zmianom. W niektórych chorobach tradycyjne wskazania do wykonania biopsji wątroby są aktualnie podważane, ze względu na możliwość uzyskania tych samych lub zbliżonych informacji w badaniach nieinwazyjnych. Decyzja o wykonaniu biopsji wątroby opiera się na indywidualnej analizie ryzyka zabiegu i korzyści terapeutycznych wynikających ze znajomości obrazu patomorfologicznego wątroby. Znaczenie diagnostyczne biopsji wątroby istotnie zwiększa wymiana informacji między klinicystami i histopatologami, stąd najwięcej korzyści z tego badania czerpią lekarze współpracujący, również na poziomie naukowym, z uniwersyteckimi ośrodkami patomorfologicznymi.

Biopsja jest wykonywana z różnych powodów, lecz najczęściej w celu oceny stopnia włóknienia i aktywności zapalno-martwiczej, a rzadziej oceny ilościowej tłuszczu w hepatocytach. Poza tym biopsja pozwala na ocenę

zaburzeń architektoniki wątroby, wynikających z proliferacji macierzy łącznotkankowej. Biopsja wątroby jest jedynym badaniem morfologicznym wątroby, które dostarcza informacji o charakterze kompleksowym, a nie wybiórczym. Jest ona jednak również badaniem inwazyjnym związanym z bólem oraz niewielkim ryzykiem krwawienia lub perforacji jelit (1/1000) i wyjątkowo rzadko zgonu (1/10 000) [2, 3]. Poza tym biopsja wątroby jest badaniem kosztownym, mało popularnym wśród pacjentów i rzadko wykonywanym poza ośrodkami referencyjnymi. Inwazyjny charakter biopsji wyklucza jej szerokie wykorzystanie w badaniach przesiewowych lub monitorowaniu wyników leczenia u chorych z przewlekłymi chorobami wątroby. Dynamiczny rozwój genetycznych, radiologicznych i laboratoryjnych metod diagnostycznych sprawia, że często konkurują one skutecznie z konwencjonalnymi badaniami, do których należy biopsja wątroby. Niekwestionowaną zaletą nieinwazyjnych metod diagnostycznych jest brak powikłań i konieczności hospitalizacji.

Na posiedzeniu Sekcji Hepatologicznej Polskiego Towarzystwa Gastroenterologii (PTG-E), które odbyło się 21 września 2013 roku w Warszawie z udziałem członków sekcji oraz zaproszonych gości, przedyskutowano aktualne wskazania do biopsji wątroby pod kątem przydatności w codziennej praktyce klinicznej. Członkami Sekcji Hepatologicznej PTG-E są lekarze różnych specjalności, głównie gastroenterolodzy zajmujący się chorobami wątroby, pracujący zarówno w szpitalach uniwersyteckich, jak i w ośrodkach regionalnych. Do współpracy nad wytycznymi zaproszono ekspertów z dziedziny histopatologii i chorób

zakaźnych. W dyskusji panelowej uwzględniono aktualne wytyczne wiodących towarzystw hepatologicznych — Amerykańskiego Towarzystwa Hepatologicznego (AASLD, *American Association for the Study of Liver Diseases*) i Europejskiego Towarzystwa Hepatologicznego (EASL, *European Association for the Study of the Liver*). Podczas posiedzenia przypomniano klasyczne wskazania i przeciwwskazania do biopsji wątroby, omówiono zasady bezpieczeństwa obowiązujące podczas jej wykonywania, ustalono wymogi szkoleniowe do wykonywania tego zabiegu, a przede wszystkim szczegółowo omówiono miejsce biopsji w poszczególnych chorobach wątroby. Dokonano jednocześnie krytycznej oceny „bezwzględnie” wykonywania biopsji w warunkach poszerzającego się dostępu do testów nieinwazyjnych. Uczestnicy panelu otrzymali czas na wypracowanie indywidualnych opinii, po którym każda z rekomendacji była przegłosowana drogą internetową. Rekomendację przyjmowano, jeśli poziom jej poparcia przekraczał 95%.

KIEDY WYKONYWAĆ BIOPSIĘ WĄTROBY?

Decyzję o wykonaniu biopsji wątroby podejmuje się w celach: a) diagnostycznym, b) rokowniczym lub c) wspomaganie decyzji terapeutycznej.

Biopsja wątroby stanowi nadal „złoty standard” w diagnostyce wielu chorób tego narządu, a histopatologiczna interpretacja obrazu wątroby w zestawieniu z danymi klinicznymi jest często niezbędna w postawieniu właściwego rozpoznania. Niemniej, w zdecydowanej większości przypadków biopsja nie zmienia wcześniej ustalonego rozpoznania klinicznego, a co za tym idzie, rzadko decyduje o zmianie leczenia. W celach diagnostycznych sięga się do biopsji wątroby, jeśli analiza parametrów biochemicznych jest niejednoznaczna lub zaistnieje szczególna sytuacja kliniczna. Do tej ostatniej można zaliczyć zespoły nakładania autoimmunologicznych chorób wątroby, podejrzenie autoimmunologicznego zapalenia wątroby u pacjenta otyłego lub niealkoholowej choroby tłuszczyczeniowej (NAFLD, *non-alcoholic fatty liver disease*) u chorego z zakażeniem HCV (*hepatitis C virus*) [4]. W niektórych przypadkach biopsja jest konieczna do potwierdzenia już postawionego rozpoznania, na przykład u chorych wymagających wieloletniego, jeśli nie bezterminowego leczenia (autoimmunologiczne zapalenie wątroby, cho-

roba Wilsona) lub w chorobach, których pewne rozpoznanie wymaga wykonania dodatkowych badań na materiale tkankowym (np. choroba Wilsona). Wykonanie biopsji wątroby w celach diagnostycznych może być konieczne u pacjentów podejrzewanych o marskość wątroby w jej wczesnej, skąpoobjawowej fazie lub u pacjentów z nadciśnieniem wrotnym bez cech niewydolności wątroby. W pierwszym przypadku potwierdzenie marskości jest ważne z punktu widzenia prowadzenia nadzoru onkologicznego i endoskopowego lub ze względów orzecznich, natomiast w drugim przypadku biopsja może ujawnić rzadką chorobę naczyniową, hematologiczną lub ziarniniakową wątroby. Biopsja może być też przydatna u chorych z kryptogenną marskością wątroby, dając szansę na znalezienie cech rezydualnych, wskazujących na etiologię uszkodzenia wątroby, na przykład w autoimmunologicznym zapaleniu wątroby lub jej tłuszczyczeniowym zapaleniu. Biopsję wątroby powinno się także rozważyć u pacjentów przewlekle gorączkujących, u których dogłębna diagnostyka nie pozwoliła na ustalenie przyczyny gorączki [5–7].

Biopsja wątroby jest rekomendowana jako podstawa decyzji leczniczych u chorych z przewlekłym wirusowym zapaleniem wątroby typu B lub C na podstawie aktywności zapalenia (*grading*) i stopnia włóknienia (*staging*). Zwiększona aktywność aminotransferaz nie jest jedyną przesłanką do wykonania biopsji wątroby, bowiem u niektórych chorych zakażonych HCV, zwłaszcza ze współistniejącym zakażeniem HIV, aktywność aminotransferaz jest prawidłowa, mimo zaawansowanego włóknienia wątroby [8]. Biopsja jest także zalecana u chorych, których wyniki badań nieinwazyjnych oceniających włóknienie wątroby (np. elastoechografia, FibroTest, test ELF [*Enhanced Liver Fibrosis*]) są niejednoznaczne [9, 10]. Biopsja bywa również wykorzystywana w monitorowaniu skuteczności stosowanego leczenia [11].

Przed podjęciem decyzji o biopsji wątroby fundamentalną sprawą jest określenie celu badania oraz skrupulatne przeanalizowanie stosunku ryzyka do korzyści wynikających z posiadania wiedzy o patomorfologii wątroby. Istnieją sytuacje kliniczne, gdzie mimo obecności wskazań nie zaleca się wykonywania biopsji wątroby. Dotyczy to pacjentów w podeszłym wieku, zwykle po 75. roku życia, z przewlekłymi chorobami wątroby o powolnym przebiegu, kiedy uzyskanie histopatologicznej oceny nie będzie miało wpływu na zmianę postępowania

terapeutycznego. Ponadto, ryzyko powikłań biopsji u osób w wieku podeszłym jest większe niż w pozostałej populacji. Biopsji wątroby nie rekomenduje się także u chorych ze współistniejącymi schorzeniami o niekorzystnym rokowaniu [8].

REKOMENDACJE

1. Wykonanie biopsji należy rozważyć, jeśli badanie histopatologiczne wątroby jest niezbędne do ustalenia rozpoznania choroby, oceny jej zaawansowania i/lub podjęcia decyzji dotyczącej postępowania terapeutycznego.
2. Wykonanie biopsji wątroby należy rozważyć w przypadku diagnostycznie niejednoznacznych wyników badań nieinwazyjnych, jeśli ocena histopatologiczna będzie miała bezpośredni wpływ na sposób leczenia lub postępowania z chorym.
3. Biopsja wątroby może być ważnym źródłem informacji o etiologicznie znanej chorobie, jeśli ocena zaawansowania włóknienia, aktywności zapalno-martwiczej lub stopnia stłuszczenia wątroby jest istotna dla wyboru sposobu leczenia.
4. Biopsja wątroby może być konieczna w celu uzyskania informacji o skuteczności postępowania terapeutycznego.
5. Wykonanie biopsji wątroby może być uzasadnione u chorych z cechami nadciśnienia wrotnego, których wątrobowa rezerwa czynnościowa jest zachowana (prawidłowe wartości stężenia albumin, bilirubiny i INR [*international normalized ratio*]) lub wynik elastografii nie wskazuje na marskość wątroby.
6. Zwykle nie ma potrzeby wykonywania biopsji wątroby u pacjentów w wieku powyżej 75 lat i/lub ze współistniejącymi chorobami mającymi niekorzystny wpływ na czas przeżycia.
7. Szczególnym wskazaniem do biopsji wątroby jest gorączka niejasnego pochodzenia.
8. Biopsji wątroby nie należy wykonywać bez jasno sprecyzowanego celu oraz analizy stosunku korzyści do ryzyka tego badania.

GDZIE WYKONYWAĆ BIOPSIĘ WĄTROBY?

Biopsja wątroby wykonana w szpitalu jest procedurą relatywnie bezpieczną, ale generuje wyższe koszty ekonomiczne niż samo badanie wykonane w warunkach ambulatoryjnych. W związku z tym toczą się dyskusje dotyczące minimalnych warunków bezpieczeństwa

związanych z miejscem wykonywania biopsji wątroby.

W wielu ośrodkach amerykańskich od lat 70. ubiegłego wieku biopsja wątroby jest wykonywana ambulatoryjnie [12]. W 1991 roku w Wielkiej Brytanii tylko 4% biopsji wątroby wykonywano w ramach jednodniowej hospitalizacji, a pozostałe w trybie ambulatoryjnym. Tylko 2,2–3,2% pacjentów poddanych biopsji w trybie jednodniowej hospitalizacji wymagało przedłużenia pobytu szpitalnego [13–15]. Amerykańskie Towarzystwo Gastroenterologiczne (AGA, *American Gastroenterological Association*) opublikowało w 1989 roku konsensus dotyczący zasad wykonywania biopsji wątroby w warunkach ambulatoryjnych, który został przyjęty w wielu innych krajach [16]. Wykonywanie biopsji w trybie ambulatoryjnym jest możliwe wyłącznie u pacjentów z wyrównaną chorobą wątroby bez schorzeń innych narządów, które mogą zwiększać ryzyko powikłań. Podeszły wiek chorego oraz obecność koagulopatii, wodobrzusza, encefalopatii wątrobowej, żółtaczki, ciężkiej niewydolności serca, niewydolności oddechowej i niewydolności nerek stanowią zatem przeciwwskazania do wykonania biopsji w trybie ambulatoryjnym. Biopsja wątroby u chorego z podejrzeniem nowotworu złośliwego powinna odbywać się w szpitalu, gdyż obecność tego rodzaju patologii zwiększa 6–10-krotnie ryzyko krwawienia [17].

Ambulatoryjny ośrodek wykonujący biopsję wątroby musi spełniać następujące warunki: a) dostęp do pełnoprofilowego laboratorium, b) posiadanie punktu krwiodawstwa lub banku krwi, c) dysponowanie personelem zdolnym do wykwalifikowanej obserwacji chorego przez przynajmniej 6 godzin po wykonaniu biopsji oraz d) dostęp w ciągu 30 minut do transportu szpitalnego w razie pojawienia się powikłań. Chory musi być hospitalizowany w przypadku wystąpienia jakichkolwiek powikłań, w tym bólu wymagającego podania więcej niż jednej dawki analgetyku w ciągu 4 godzin po biopsji wątroby [18]. Jeśli ośrodek ambulatoryjny nie spełnia takich wymagań, nie jest odpowiednim miejscem do wykonania biopsji. W polskich realiach, które znamionują słabo rozwinięta infrastruktura oraz nieuregulowane formy współpracy publicznych i niepublicznych jednostek medycznych, najbezpieczniejszym dla chorego miejscem wykonywania biopsji wątroby wydają się oddziały szpitalne z lekarskim i pielęgniarskim personelem przeszkolonym w tego typu zabiegach [19].

REKOMENDACJE

1. Odpowiednim miejscem do wykonania biopsji wątroby jest oddział szpitalny.
2. Wykonanie biopsji wątroby w trybie ambulatoryjnym może być rozważane jedynie u chorych bez współistniejących chorób.
3. Wykonanie biopsji wątroby w trybie ambulatoryjnym jest możliwe, jeśli jednostka może zagwarantować dostęp do banku krwi i badań laboratoryjnych, sześciogodzinną obserwację chorego przez wykwalifikowany personel oraz możliwość zorganizowania w ciągu 30 minut transportu medycznego. Chory musi być hospitalizowany w przypadku wystąpienia powikłań, w tym bólu wymagającego podania więcej niż 1 dawki leku analgetycznego w ciągu 4 godzin po biopsji.

OCENA HISTOPATOLOGICZNA BIOPTATU WĄTROBY W DIAGNOSTYCE PRZEWLEKŁYCH ZAPALEŃ WĄTROBY

Za reprezentatywny bioptat wątrobowy, pozwalający na pełną ocenę aktywności zapalnej (*grading*) i stopnia włóknienia (*staging*) uważa się wałeczek tkankowy długości 2–3 cm, zawierający co najmniej 11 przestrzeni wrotnych [20]. Do przeprowadzenia badania wystarczy bioptat zawierający 6 kompletnych przestrzeni wrotnych, gdyż zazwyczaj znajdują się w nich najważniejsze cechy patologiczne, nie jest jednak wówczas możliwa ocena aktywności zapalenia i stopnia włóknienia [21]. Utrwalanie w formalinie powoduje skrócenie bioptatu. Riley i wsp., oceniając 61 bioptatów uzyskanych igłą typu *Tru-cut* o średnicy 1,6 mm, obserwowali zmniejszenie długości bioptatu po umieszczeniu w formalinie ze średnio $19,6 \pm 3,5$ mm do $18,3 \pm 2,9$ mm [22].

U dorosłych do wykonania przezskórnej biopsji wątroby zaleca się stosowanie igieł 16 G (średnica 1,6 mm), co jest determinowane przeciętną wielkością przekroju płacika wątrobowego wynoszącą około 1,5 mm [23–25]. Liczba przestrzeni wrotnych jest wprost proporcjonalna do rozmiaru bioptatu, zatem im większy bioptat, tym pełniejsza i bardziej precyzyjna ocena histopatologiczna [26, 27]. Bioptat długości mniejszej niż 1,5 cm może być źródłem niepowodzeń w rozpoznaniu marskości

wątroby u około 20% chorych, natomiast u pacjentów z podejrzeniem guza złośliwego wątroby użycie igły o średnicy mniejszej niż 18 G (średnica bioptatu mniejsza niż 1,2 mm) może prowadzić do błędów diagnostycznych nawet w 2/3 przypadków [28, 29].

Należy unikać wykonywania biopsji wątroby podczas zabiegu chirurgicznego, ponieważ bioptat zawiera wtedy podtorebkowy miąższ, który nie jest reprezentatywny dla całego narządu. Do głębokości około 5 mm od torebki wątroby ilość podporowej tkanki włóknistej jest zwiększona oraz pojawiają się tam fizjologiczne przęsła włókien kolagenowych, co może nawet prowadzić fałszywego rozpoznania marskości wątroby [30].

Bioptat utrwała się w 5–10-procentowym roztworze zbuforowanej formaliny. Ten sposób utrwalenia pozwala na zachowanie receptorów antygenowych, co jest ważne w przypadku konieczności wykonania badań immunohistochemicznych. Przed umieszczeniem bioptatu w pojemniku transportowym z roztworem formaliny wałeczek należy rozprostować i umieścić na bibule. Utrwalanie bioptatu odbywa się w temperaturze pokojowej przez co najmniej 24 godziny, w celu uzyskania odpowiednio intensywnego kontrastowania komórek i innych struktur tkankowych. Objętość płynu utrwalającego powinna być co najmniej dziesięciokrotnie większa od objętości wałeczka tkankowego.

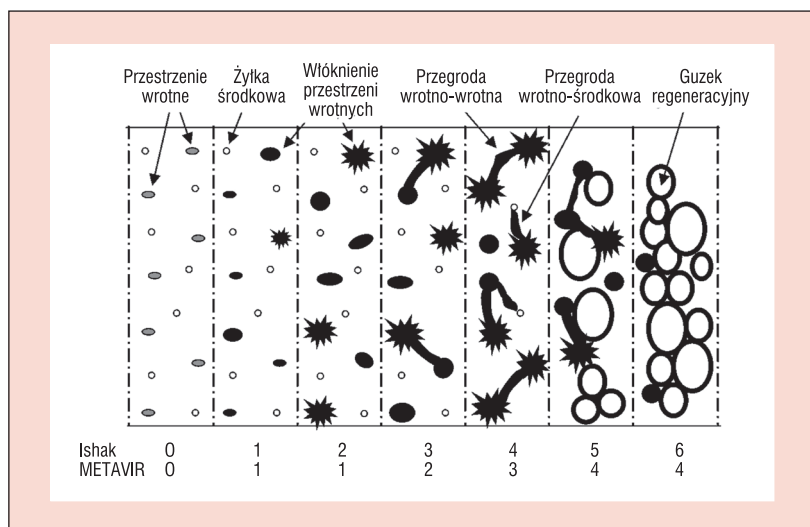
Zwykle wykonuje się co najmniej trzy skrojenia z różnych poziomów bloczka parafinowego. W diagnostyce rutynowej obligatoryjne jest stosowanie następujących barwień podstawowych: hematoksylina i eozyna, impregnacja włókien strukturalnych solami srebra oraz jedno z barwień wybiórczych na włókna kolagenowe, czyli trichrom Massona, Azan lub chromotrop. Srebrzenie ujawnia włókna podporowe miąższu (kolagen typu III), co pozwala na ocenę architektoniki zrazików i grubości beleczek, a w przypadku występowania zlewniej martwicy także na rozpoznanie miejsc zapadania się zrębu (zagęszczenia włókien retikuliny). W dyspozycji histopatologa są różne barwienia (np. na obecność hemosyderyny, miedzi lub α_1 -antytrypsyny), badania immunohistochemiczne ekspresji antygenów oraz metody hybrydyzacji *in situ*. Przy podejrzeniu choroby Wilsona

w celu oceny zawartości miedzi w tkance wątrobowej fragment biopsji umieszcza się w chemicznie czystym pojemniku [20]. W przypadku diagnostyki przewlekłego wirusowego zapalenia wątroby typu C oraz hemosyderozy lub hemochromatozy preparat poddaje się barwieniu na obecność złogów żelaza błękitem pruskim lub na żelazo koloidalne metodą Halla [24].

Informacjami wymaganymi na skierowaniu do badania histopatologicznego biopsji wątroby są dane personalne chorego oraz istotne informacje kliniczne. Należą do nich czynnik etiologiczny, prawdopodobna data początku choroby, wyniki badań obrazowych, pobierane przez chorego leki hepatotoksyczne oraz ilość spożywanego alkoholu.

Opis badania histopatologicznego musi być opatrzone numerem i zawierać informację o długości biopsji i liczbie dostępnych ocenie przestrzeni wrotnych. Jeżeli materiał jest rozfragmentowany, należy zamieścić tę informację w opisie. Architektura narządu może być zachowana lub zaburzona. W ocenie martwicy należy zaznaczyć, czy ma ona charakter ogniskowy lub mostkujący. W przypadku występowania martwicy kęsowej należy zaznaczyć, czy blaszka graniczna zrazików jest zachowana, czy też przerwana i, jeśli tak, na jakiej części obwodu. W opisie przestrzeni wrotnych ocenia się naciek zapalny pod kątem jego nasilenia i składu komórkowego, a w obrębie triad wrotnych analizuje przewody żółciowe, z ewentualnymi cechami ich niszczenia, zapalenia lub włóknienia. W ocenie naczyń bierze się pod uwagę włóknienie, poszerzenie, zakrzepy i zapalenie śródbłonka. W badaniu poszukuje się zmian zwyrodnieniowych i dysplastycznych hepatocytów, a jeśli występują – ocenia się ich nasilenie. Przedmiotem opisu są także cechy cholestazy (zwyrodnienie pierzaste cytoplazmy hepatocytów, proliferacja przewodników żółciowych), jej nasilenie i lokalizacja.

Rozpoznanie histopatologiczne powinno być sformułowane zgodnie z zaleceniami ustalonymi w 1994 roku podczas Światowego Kongresu Gastroenterologicznego w Los Angeles, w formie opisowej z podaniem czynnika etiologicznego przewlekłego zapalenia, oceną w systemie półilościowym aktywności zapalnej (*grading*) i stopnia włóknienia (*staging*) z podaniem użytego systemu oceny [25]. W rutynowej diagnostyce zalecana jest ocena w skali czteropunktowej, na przykład Battsa i Ludwiga, METAVIR lub Scheuera [21, 26, 27].



Rycina 1. Ocena progresji włóknienia wątrobowego według skal METAVIR i Ishak (prezentacja schematyczna)

W opracowaniach naukowych powinno się raczej stosować skalę punktową HAI według Ishaka (*Histological Activity Index*) [29]. Zakres włóknienia wątrobowego oceniany w skalach METAVIR i według Ishaka przedstawiono schematycznie na rycinie 1. W ocenie nasilenia stłuszczenia i zwyrodnienia balonowatego zalecana jest ocena według Kleiner (tzw. *NAFLD activity score*) [28]. Ocenę numeryczną stosuje się w opisie biopsji reprezentatywnych, natomiast w przypadku materiału zawierającego poniżej 6 przestrzeni wrotnych należy używać tylko opisowej formy diagnostycznej, na przykład: *hepatitis chronica B minoris gradus*, *fibrosis portalis* itd.

Jeśli biopsja wymaga oceny ultrastrukturalnej (mikroskop elektronowy), to jego niewielki fragment długości 1–2 mm powinien być umieszczony w 2-procentowym roztworze glutaraldehydu. Jeśli natomiast istnieje potrzeba wykonania badań molekularnych DNA/RNA, to fragment biopsji bezpośrednio po pobraniu powinno się zamrozić w temperaturze -80°C . Jakakolwiek wstępna obróbka materiału może zniszczyć niektóre komponenty komórkowe (np. lipidy lub porfiryny). Transport zamrożonej tkanki wątrobowej do miejsca jej przechowywania powinien odbywać się w ciekłym azocie. W przypadku podejrzenia infekcji bakteryjnej, zakażenia grzybiczego lub mykobakteriozy fragment biopsji należy umieścić na odpowiednim podłożu bakteriologicznym.

Obliczono, że standardowa biopsja wątroby dostarcza materiał tkankowy, który stanowi 1/50 000 część wątroby. Tak mała reprezentacja tego narządu może być przyczyną błędów próby

(*sampling error*). Wyniki równoległych badań histopatologicznych dwóch biopciatów pochodzących z różnych miejsc w wątrobie wykazały brak zgodności w ocenie stopnia włóknienia w 22–37% przypadków u chorych na NAFLD i w 33% przypadków u chorych z przewlekłym wirusowym zapaleniem wątroby typu C. Brak zgodności jest jeszcze większy w przypadku uzyskania małego biopciatu wątroby. Poza tym ocena histopatologiczna nie jest wolna od błędów związanego z interpretacyjnym subiektywizmem. Zróznicowane oceny zaawansowania włóknienia w NAFLD dokonywane przez tego samego patomorfologa w kolejnych badaniach występowały z częstością 68–85%, a brak zgodności oceny między różnymi patomorfologami występował z częstością 84% [28]. W opracowaniach naukowych w celu zminimalizowania tych różnic ocena histopatologiczna dokonywana jest przez co najmniej dwóch diagnostów [24].

REKOMENDACJE

1. Prawidłowe rozpoznanie charakteru uszkodzenia wątroby oraz dokładność oceny aktywności zapalenia i stopnia włóknienia zależą od rozmiaru biopciatu. Długość wycinka pozyskanego igłą 16 G (średnica 1,6 mm) powinna być większa niż 1,5 cm (optymalnie 3 cm), a do oceny histopatologicznej powinno być dostępnych przynajmniej 11 kompletnych przestrzeni wrotnych. W opisie badania powinna się znaleźć informacja o liczbie ocenionych przestrzeni wrotnych.
2. Tkanka wątrobowa pobrana podczas biopsji powinna być umieszczona w 5–10-procentowym roztworze zbuforowanej formaliny (ocena histopatologiczna w mikroskopie świetlnym).
3. Jeśli biopciat wymaga oceny ultrastrukturalnej (mikroskop elektronowy), to jego fragment powinien być umieszczony w 2-procentowym roztworze glutaraldehydu.
4. Jeśli istnieje konieczność badań molekularnych, to część biopciatu powinna być zamrożona bezpośrednio po pobraniu.
5. Jeśli podejrzewa się infekcję bakteryjną lub grzybiczą wątroby, to fragment biopciatu należy przekazać do pracowni bakteriologicznej (hodowla).

BIOPSJA WĄTROBY — ASPEKTY TECHNICZNE

W przezskórnej biopsji wątroby stosuje się dwa rodzaje igieł, czyli ssące Menghiniego oraz tnące (np. *True-cut* lub *Silvermana*) (ryc. 2). Te ostatnie są używane od 1980 roku, ostatnio

w zestawach automatycznych ze sprężynowym mechanizmem spustowym. Podczas biopsji czas przebywania igły ssącej w wątrobie wynosi około 1 sekundy, natomiast igły tnącej 2–3 sekundy. Za pomocą igieł tnących pobiera się więcej materiału, co zwiększa możliwości oceny architektoniki wątroby. Ten rodzaj igieł jest preferowany w przypadku podejrzenia zaawansowanego włóknienia lub marskości wątroby. Niestety, częstość powikłań podczas używania igieł tnących jest 3–3,5 raza większa niż podczas stosowania igieł ssących.

Warunkiem wykonania biopsji wątroby jest prawidłowy wybór miejsca nakłucia skóry. Pacjenta układa się na plecach, na skrajku łóżka/kozetki z prawym przedramieniem umieszczonym pod głowę, a kończynami dolnymi odchyłonymi od wykonującego biopsję. Taka pozycja stwarza warunki do najlepszej ekspozycji miejsca biopsji. Niektórzy w tym celu układają wałek pod prawym bokiem pacjenta. Miejsce biopsji określa się metodą opukową, wybierając je w linii pachowej środkowej lub przedniej w międzyżebrowiu znajdującym się w obrębie stłumienia wątrobowego (zazwyczaj jedno międzyżebro poniżej górnej granicy stłumienia wątrobowego). Pomocne jest oznakowanie kolorowym znacznikiem miejsca planowanego wklucia igły. W wyjątkowych sytuacjach u pacjentów z bardzo dużym powiększeniem wątroby dozwolone jest jej nakłucie pod prawym łukiem żebrowym. W miejscu planowanej biopsji skórę, tkankę podskórną i mięsień międzyżebrowy znieczula się miejscowo 2-procentową lidokainą, po czym skórę nacina się skalpelem na długości kilku milimetrów. Zestaw biopsyjny jest składany przez pielęgniarkę lub lekarza, na tym ostatnim spoczywa jednak obowiązek sprawdzenia szczelności umocowania igły, obecności mandrynu, objętości 1–2 ml soli fizjologicznej w strzykawce i ruchomości tłoka. Iglę biopsyjną wprowadza się do przestrzeni międzyżebrowej, nieco powyżej górnej krawędzi żebra. Przed wprowadzeniem igły do wątroby należy poprosić pacjenta o spokojny wydech oraz wstrzymanie oddechu na kilka sekund, co zmniejsza ryzyko rozerwania torebki wątroby lub nakłucia płuc. Wprowadzaniu igły towarzyszy ruch odprowadzenia tłoczka strzykawki w celu aspiracji biopciatu. Uzyskany materiał należy wystrzyknąć na suche podłoże i przenieść do płynu utrwalającego. Po zabiegu pacjent powinien leżeć przez przynajmniej 4–6 godzin. Należy monitorować ciśnienie tętnicze i tętno co 15 minut przez pierwsze 2 godziny oraz co 30 minut przez następne 2–4 godziny [31, 32].

Modyfikacją biopsji przezskórnej jest biopsja z mikrotamponadą, która polega na zamykaniu wątrobowego kanału biopsyjnego materiałem syntetycznym wprowadzanym przez igłę. Wskazaniem do wykonania tej mało dostępnej biopsji są zaburzenia krzepnięcia krwi towarzyszące chorobie wątroby.

Zamiast opukiwania wybór miejsca nakłucia może być dokonywany pod nadzorem obrazu ultrasonograficznego. W tych warunków odnotowano mniej powikłań krwotocznych związanych z biopsją wątroby [32]. Nadzorowanie biopsji obrazem ultrasonograficznym zwiększa jednak czas trwania i koszty całego zabiegu. Nadzór ultrasonograficzny nie jest obligatoryjny podczas wykonywania biopsyjnej, bywa jednak uzasadniony w niektórych sytuacjach klinicznych związanych ze zwiększonym ryzykiem krwawienia lub ograniczoną orientacją przestrzenną. Monitorowanie położenia igły jest konieczne w przypadku wykonywania biopsji u pacjenta z ogniskowymi zmianami naczyniowymi prawego płata wątroby (naczyniak, pelioza), skrajną otyłością, obecnością licznych zrostów po przebytych zabiegach chirurgicznych oraz małą, zanikową wątrobą.

Przeznaczyniowa biopsja wątroby została po raz pierwszy wykonana przez Hanafe i Weinera w 1970 roku [33]. Badanie to polega na cewnikowaniu pod kontrolą fluoroskopii żył wątrobowych po nakłuciu prawej żyły szyjnej wewnętrznej (droga transjugularna) i przeprowadzeniu cewnika przez prawy przedsionek serca i żyłę główną dolną oraz na wprowadzeniu długiej igły biopsyjnej w kształcie litery „J”. Metoda ta poza uzyskaniem materiału tkankowego pozwala też na pomiar gradientu ciśnieniowego w żyłach wątrobowych, który odzwierciedla ciśnienie krwi panujące w żyłe wrotnej. Biopsja na drodze transjugularnej dostarcza mniejsze i bardziej rozdrobione fragmenty tkanki wątrobowej niż biopsja przezskórna, a średnia liczba przestrzeni wrotnych dostępnych badaniu wynosi 7,5 [34]. Z tego powodu często zachodzi konieczność wykonania podczas jednej procedury kilku biopsji. W technice tej używa się igieł o średnicy 18G lub 19G. Biopsję transjugularną stosuje się w przypadkach, kiedy wykonanie biopsji przezskórnej jest niemożliwe lub ryzykowne tj. u chorych z wodobrzuszem, patologiczną otyłością, a zwłaszcza zaawansowaną trombocytopenią lub koagulopatią.

Biopsja laparoskopowa jest rzadko wykonywanym badaniem, zwykle podczas laparoskopowego zabiegu chirurgicznego, podczas którego na podstawie obrazu powierzchni wątroby pojawia się podejrzenie obecności choroby tego narządu.

REKOMENDACJE

1. Przezskórna biopsja wątroby nadzorowana obrazem ultrasonograficznym jest postępowaniem opcjonalnym, które może zmniejszać częstość występowania powikłań.
2. Biopsję wątroby nadzorowaną obrazem ultrasonograficznym rekomenduje się u chorych z obecnością zmian ogniskowych w prawym płacie wątroby (zwłaszcza dużych naczynek), a także u chorych z małą wątrobą, patologiczną otyłością, peliozą wątroby oraz po przebytych laparotomiach.
3. Przeznaczyniowa biopsja wątroby jest zalecana u chorych z obecnością koagulopatii lub trombocytopenii niepoddających się korekcji.
4. U chorych z marskością lub zaawansowanym włóknieniem wątroby większy biopłat uzyskuje się przy użyciu igły tnącej niż ssącej.

PRZYGOTOWANIE PACJENTA DO BIOPSJI WĄTROBY

Istotnym elementem minimalizującym ryzyko powikłań biopsji wątroby jest odpowiednie przygotowanie chorego do tego zabiegu. Przed jego wykonaniem pacjent powinien uzyskać precyzyjną informację na temat istoty swojej choroby. Trzeba go także poinformować o charakterze badania i wskazaniach do jego wykonania oraz uzyskać wiedzę o istnieniu innych badań przydatnych w procesie diagnostycznym. Należy chorego poinformować o ryzyku i korzyściach wynikających z wykonania biopsji wątroby. Pacjent udziela pisemnej zgody na wykonanie tej procedury. Dodatkowo należy uprzedzić chorego o możliwości zaistnienia potrzeby wykonania powtórnego nakłucia wątroby w przypadku niepowodzenia w pierwszej próbie, mimo że kolejne nakłucie wątroby zwiększa ryzyko powikłań [35].

Przed wykonaniem biopsji wątroby szczególnie ważne jest zebranie wywiadu chorobowego, dotyczącego zwłaszcza niewyjaśnionych krwawień u chorego i członków najbliższej rodziny oraz stosowania leków przeciwplatekcyjnych, przeciwzakrzepowych i niesteroidowych leków przeciwzapalnych (NLPZ). Jeśli chory zażywa leki przeciwplatekowe, to należy je odstawić na 7–10 dni przed planowaną biopsją. Leki z grupy antagonistów witaminy K (warfaryna, acenokumarol) wymagają odstawienia 5 dni wcześniej, heparyna drobnocząsteczkowa i antagoniści

czynnika Xa (rywaroksaban) 12–24 godziny wcześniej, a inhibitory trombiny (dabigatran) na 24–48 godzin przed planowaną biopsją [36–38]. Pacjent zażywający leki z grupy NLPZ powinien je odstawić co najmniej 7 dni przed planowaną biopsją. Każde przerwanie terapii przeciwzakrzepowej powinna poprzedzić wnikliwa ocena ryzyka nie tylko wystąpienia krwawienia po biopsji wątroby, ale także wystąpienia powikłań zakrzepowych. Jeśli nie ma możliwości wycofania leków przeciwplatek/przeciwzakrzepowych, to należy rozważyć wykonanie biopsji wątroby z dostępu przeznaczyniowego (biopsja transjugularna). Jeśli hemostaza jest zadawalająca, to po wykonaniu biopsji wątroby leki przeciwplatekowe mogą zostać przywrócone po 48–72 godzinach, antagoniści witaminy K po upływie 24 godzin, a rywaroksaban i dabigatran po 6–10 godzinach [36, 37].

Wykonanie biopsji wątroby powinno być poprzedzone opukiwaniem okolicy dolnej części prawej połowy klatki piersiowej w celu oceny zakresu stłumienia wątrobowego. Brak stłumienia wątrobowego stanowi przeciwwskazanie do wykonania biopsji, wskazując na bębnicę jelitową z ewentualną obecnością zespołu Chilaiditi. Można podjąć kolejną próbę biopsji w dniu następnym po zastosowaniu diety niskowęglowodanowej z lekami zmniejszającymi ilość gazów jelitowych (np. simetikon). Wykonanie biopsji wątroby musi być poprzedzone badaniem ultrasonograficznym w celu wykluczenia nieprawidłowości anatomicznych i obecności zmian ogniskowych znajdujących się w zasięgu igły biopsyjnej.

W większości ośrodków zaleca się, by przed wykonaniem biopsji pacjent pozostawał 4–6 godzin na czczo, lecz w niektórych dopuszcza się spożycie lekkiego śniadania zawierającego kilkadziesiąt gramów masła lub margaryny w celu obkurczenia pęcherzyka żółciowego [38].

W ciągu 24 godzin przed planowaną biopsją wątroby u pacjenta należy wykonać oznaczenie czasu protrombinowego (wskaźnik INR) oraz morfologii krwi z liczbą płytek. Jeśli czas protrombinowy jest wydłużony o 4–6 sekund, co odpowiada $INR > 1,5$, zaleca się podanie domięśniowe 10 mg witaminy K na 6–12 godzin przed biopsją. Jeśli witamina K nie poprawi parametrów koagulologicznych, to należy rozważyć przetoczenie bezpośrednio przed biopsją świeżo mrożonego osocza w objętości 12–15 ml/kg masy ciała, chociaż postępowanie to również może być nieskuteczne [39, 40]. Jeśli czas protrombinowy przekracza o więcej niż 6 sekund górną granicę normy, należy rozważyć

inną niż przezskórna technikę biopsji wątroby. Przed biopsją wykonywaną techniką przeznaczyniową (badanie z użyciem kontrastu) należy dodatkowo oznaczyć w surowicy stężenie kreatyniny i TSH (*thyroid stimulating hormone*).

Chorzy z wrodzonymi koagulopatiami (nie-dobór czynnika VIII, XI, choroba von Willebrandta) mogą być poddani biopsji wątroby po uzupełnieniu brakującego czynnika krzepnięcia [40].

W większości ośrodków wykonuje się biopsję, jeśli liczba płytek jest większa niż $60\,000\text{--}80\,000/\text{mm}^3$ [41]. Generalnie przyjmuje się zasadę, że liczba trombocytów powyżej $60\,000/\text{mm}^3$ nie stwarza ryzyka powikłań krwotocznych, pod warunkiem że parametry krzepnięcia krwi są prawidłowe. Jeśli liczba trombocytów jest mniejsza, należy rozważyć podanie koncentratu płytkowego (1 jednostka/10 kg masy ciała). Zaleca się ponowne zbadanie liczby płytek jedną godzinę po przetoczeniu koncentratu, u około 30% pacjentów z marskością wątroby nie obserwuje się bowiem poprawy wyniku. Jeśli przetoczenia koncentratu płytkowego są nieefektywne, należy rozważyć biopsję wątroby z dostępu przeznaczyniowego.

U części chorych występuje silny ból podczas trwania biopsji i/lub wkrótce po jej zakończeniu [42]. Podanie leków przeciwbólowych i sedatywnych powinno być rozpatrywane indywidualnie w zależności od doświadczenia i preferencji wykonującego badanie. We Francji 11% biopsji wykonuje się w znieczuleniu ogólnym, głównie w szpitalach prywatnych. W 16% przypadków stosuje się same benzodiazepiny, a w 15% benzodiazepiny w połączeniu z atropiną [41]. W Stanach Zjednoczonych 54% gastroenterologów i hepatologów i aż 96% radiologów wykonujących biopsję wątroby stosuje krótkotrwałą analgesodację. W Polsce w celu zastosowania płytkiej analgesodacji podaje się benzodiazepiny i pochodne opioidowe. Preferowaną benzodiazepiną jest midazolam podawany w dawce 5 mg *i.v.*, którą należy zmniejszyć o połowę (2,5 mg) u chorych po 65. roku życia [43].

Istnieje grupa chorych, którzy z uwagi na ryzyko powikłań septycznych wymagają profilaktycznego zastosowania jednorazowej dawki antybiotyku bezpośrednio przed biopsją. Należą do nich chorzy z wadami zastawkowymi serca, zapaleniem wsierdza w wywiadzie, kardiomiopatią przerostową, przebyłą bakterie-mią oraz po wykonanym zabiegu choledochojunostomii, zwłaszcza podczas przeszczepienia wątroby [44, 45].

Niewydolność nerek zwiększa ryzyko krwawienia po biopsji wątroby z powodu upośledzenia czynności adhezyjnej trombocytów [46]. Z tego powodu u chorych dializowanych należy przed planowaną biopsją wykonać hemodializę, najlepiej nie stosując heparyny. Wyniki badań skuteczności desmopresyny (DDAVP, deamino-D-argininowazopresyna) w dawce 0,3 µg/kg masy ciała podawanej bezpośrednio przed biopsją dostarczyły niejednoznaczne wyniki [47, 48].

REKOMENDACJE

1. Przed wykonaniem biopsji wątroby pacjent powinien uzyskać informację o charakterze badania, istocie swojej choroby i innych badaniach przydatnych w procesie diagnostycznym.
2. Pacjent powinien mieć świadomość ryzyka i korzyści wynikających z wykonania biopsji wątroby oraz musi udzielić pisemnej zgody na wykonanie tej procedury.
3. Pacjent powinien być uprzedzony o możliwości wykonania powtórnego nakłucia wątroby w przypadku niepowodzenia w pierwszej próbie.
4. Wykonanie przezskórnej biopsji wątroby powinno być poprzedzone badaniem ultrasonograficznym w celu wykluczenia nieprawidłowości anatomicznych i/lub zmian ogniskowych w wątrobie.
5. Przed planowaną biopsją wątroby należy odstawić: leki przeciwplatekcyjne (7–10 dni), leki z grupy doustnych antagonistów witaminy K (5 dni), heparynę drobnocząsteczkową i rywaroksaban (12–24 godziny) oraz dabigatran (24–48 godzin).
6. Odstawienie leków przeciwplatekcyjnych lub przeciwzakrzepowych powinna poprzedzić wnikliwa ocena ryzyka wystąpienia powikłań sercowo-naczyniowych.
7. Po biopsji wątroby przywrócenie leków przeciwplatekcyjnych jest możliwe po 48–72 godzinach, doustnych antagonistów witaminy K po 24 godzinach, a rywaroksabanu i dabigatranu po 6–10 godzinach.
8. Pacjenci z wadami zastawkowymi serca, kardiomiopatią przerostową, zapaleniem wsierdza w wywiadzie oraz po zabiegu cholecholejojunostomii wymagają zastosowania pojedynczej dawki antybiotyku bezpośrednio przed wykonaniem biopsji wątroby.
9. Niewydolność nerek jest czynnikiem ryzyka krwawienia po biopsji wątroby. U pacjentów dializowanych przed planowaną biopsją należy wykonać hemodializę, najlepiej bez użycia heparyny.

POWIKŁANIA PRZEZSKÓRNEJ BIOPSJI WĄTROBY

Przed wykonaniem biopsji wątroby pacjent powinien uzyskać syntetyczną informację o możliwych powikłaniach tego zabiegu. Oszacowanie średniej częstości wszystkich powikłań związanych z biopsją wątroby jest trudne, ponieważ dostępne źródła dostarczają różnych danych. Znanymi czynnikami ryzyka powikłań są: marskość i guzy złośliwe wątroby, podeszły wiek chorego, zaburzenia krzepnięcia krwi i liczne nakłucia wątroby [49]. Dane dotyczące wpływu doświadczenia operatora na prawdopodobieństwo wystąpienia niekorzystnego zdarzenia są niejednoznaczne [50–52].

Powikłania po biopsji wątroby zwyczajowo dzieli się na lekkie i ciężkie. Zostały one wymienione w tabeli 1, a czynniki ryzyka ich wystąpienia przedstawiono w tabeli 2. Do powikłań lekkich lub umiarkowanie ciężkich zalicza się ból, krwiak podtorebkowy niewymagający przetoczenia krwi lub przedłużonej hospitalizacji, bakteriemie, niewielki wyciek żółci do jamy otrzewnej oraz przetokę tętniczo-żylną. Powikłaniami ciężkimi są: krwawienie wymagające przetoczenia koncentratu krwinek czerwonych, leczenia operacyjnego lub hospitalizacji w oddziale intensywnej terapii, a także odma opłucnowa, krwawienie do jamy opłucnowej oraz zgon. Około 60% powikłań po biopsji wątroby pojawia się w ciągu pierwszych 2 godzin, a 96% w ciągu 24 godzin po zabiegu [59, 60].

Krwawienie

Krwawienie jest najpoważniejszym powikłaniem przezskórnej biopsji wątroby. Może ono wystąpić w jednej z trzech postaci: a) krwawienie do jamy otrzewnej, b) krwawienie do dróg żółciowych (hemobilia) lub c) krwiak podtorebkowy. Źródłem krwawienia może być także uszkodzone naczynie tkanki podskórnej lub otrzewnej, a czasem inny narząd.

Duże krwawienie rozpoznaje się, jeśli występuje tachykardia ze spadkiem ciśnienia tętniczego, a w badaniach radiologicznych widoczna jest krew w jamie otrzewnej. Duże krwawienie zdarza się z częstością od 1/2500 do 1/10 000 przezskórnych biopsji wykonywanych z powodu przewlekłych chorób wątroby bez zmian ogniskowych [61–63]. Objawy krwotoku pojawiają się zwykle do 4 godzin po biopsji, ale mogą wystąpić nawet z jednotygodniowym opóźnieniem. Przejściowe

Tabela 1. Powikłania po biopsji wątroby

Powikłanie	Częstość występowania	Piśmiennictwo
Ból	84% (dorośli)	[42], [53]
Krwawienie	0–18% (dorośli)	[15]
Przetoka tętniczo-żylna	Brak danych	
Odma opłucnowa/krwawienie do jamy opłucnowej	0,2%	[15]
Perforacja jelit	0,07–1,25%	[54]
Wyciek żółci/krwawienia z dróg żółciowych	0,6% (dzieci)	[38]
Infekcja bakteryjna	12,5% (po choledochojunostomii)	[44]
Zgon	0–0,4% (dorośli)	[38]

Tabela 2. Czynniki ryzyka powikłań związanych z biopsją wątroby

Czynniki ryzyka	Piśmiennictwo
Heparyna drobnocząsteczkowa	[36, 49]
Zmiany ogniskowe w wątrobie	[55]
Ostra niewydolność wątroby/marskość wątroby	[49]
Duże wodobrzusze	[38]
Trombocytopenia/zaburzenia krzepnięcia krwi	[56, 57]
Nowotwór złośliwy w wywiadzie/stan po przeszczepieniu szpiku kostnego	[58]
Przewlekła choroba nerek	[48]
Poszerzenie przewodów żółciowych	[44]
Zaawansowany wiek chorego	[49]
Liczne nakłucia wątroby	[49]

krwawienia, które samoistnie się zatrzymują i nie powodują istotnych zaburzeń hemodynamicznych ani zmian w morfologii krwi występuje z częstością 1/550 biopsji [49, 60, 61]. Czynniki ryzyka wystąpienia krwawienia po biopsji wątroby są: duża średnica igły [64], liczne nakłucia wątroby [49] oraz wiek pacjenta powyżej 70 lat [65]. Krwawienia występują częściej po zastosowaniu igły tnącej (*True-cut*) [65]. Wpływ zaburzeń krzepnięcia krwi oraz liczby płytek krwi na ryzyko krwawienia został omówiony w rozdziale poświęconym przeciwwskazaniom do biopsji wątroby.

Inne powikłania

Ból jest najczęściej występującym powikłaniem po biopsji wątroby i może dotyczyć nawet 84% pacjentów [53]. W większości przypadków jest zlokalizowany w okolicy wkłucia igły biopsyjnej. Może promieniować do prawego ramienia lub występować w obu

lokalizacjach. W razie przedłużającego się bólu wskazana jest diagnostyka ultrasonograficzna.

Przetoka tętniczo-żylna to rzadkie pobioptyczne powikłanie, które powinno być brane pod uwagę w przypadku pojawienia się szmeru naczyniowego nad prawym płatem wątroby i/lub objawów nadciśnienia wrotnego. Leczenie polega na zamknięciu przetoki metodami radiologicznymi lub chirurgicznymi [66, 67].

Odma opłucnowa i krwawienie do jamy opłucnowej są rzadkimi powikłaniami przezskórnej biopsji wątroby występującymi z częstością 5/10 000 biopsji. Biopsja pod kontrolą obrazu ultrasonograficznego zmniejsza ryzyko tego powikłania [68].

Nakłucie innego narządu/struktury, na przykład pęcherzyka żółciowego, dużego przewodu żółciowego, jelita, nerki, trzustki lub płuca zdarza się podczas biopsji wątroby z częstością 0,07–1,25% [2]. Powikłanie tego typu należy podejrzewać w przypadku nieprawidłowego przebiegu samej biopsji, na przykład

aspiracji żółci lub powietrza bądź silnego bólu utrzymującego się po zabiegu. Postępowanie obejmuje diagnostykę obrazową oraz leczenie zachowawcze lub chirurgiczne w zależności od stanu chorego [54, 69]. Nakłucie pęcherzyka żółciowego lub dużego przewodu żółciowego wiąże się z ryzykiem powstania przetoki żółciowej. W badaniu brytyjskim przypadek żółciowego zapalenia otrzewnej wystąpił tylko jeden raz na 1500 przezskórnych biopsji wątroby [50]. Krwawienie do dróg żółciowych (hemobilia) może być przyczyną kolki żółciowej, ostrego zapalenia trzustki i niedokrwistości. Preferowanym postępowaniem w przypadku przedłużającego się krwawienia z dróg żółciowych jest embolizacja uszkodzonej gałęzi tętniczej [70, 71].

Powikłania infekcyjne zarówno miejscowe, jak i uogólnione, występują rzadko. Znacznie częściej pojawiają się one u pacjentów po wykonanym zabiegu choledochojunostomii, którzy dodatkowo zażywają leki immunosupresyjne. Źródłem infekcji mogą być wtedy nieme, wstępujące zapalenia bakteryjne dróg żółciowych [44].

Ryzyko **zgonu** po przezskórnej biopsji wątroby wynosi około 1:10 000. Narażeni są szczególnie pacjenci z chorobami hematologicznymi i onkologicznymi, u których występuje wysokie ryzyko krwawienia po biopsji wątroby.

Powikłania biopsji transjugularnej

Biopsja transjugularna (przeznaczyniowa) jest preferowaną metodą u pacjentów z zaburzeniami krzepnięcia krwi oraz wodobrzuszem [72, 73]. Specyficzne powikłania tej metody to: nakłucie tętnicy szyjnej, krwiak szyi, przemijający zespół Hornera, odma opłucnowa, zaburzenia rytmu serca, a mniej specyficznymi są gorączka, infekcja bakteryjna, perforacja torebki wątroby, hemobilia oraz przetoka tętniczo-żylna z wtórnym nadciśnieniem wrotnym. Częstość tego ostatniego powikłania ocenia się na 0,01%, a częstość krwawienia z dróg żółciowych na 0,04% [68]. Zgony w następstwie biopsji transjugularnej zdarzają się częściej niż w przypadku biopsji przezskórnej [44]. W jednym z badań częstość powikłań po biopsji transjugularnej wynosiła 2,4%, a śmiertelność 0,25% [74]. Gorsze wskaźniki bezpieczeństwa biopsji przeznaczeniowej wynikają najprawdopodobniej z doboru pacjentów, u których często występuje schyłkowa choroba wątroby z zaawansowaną koagulopatią [44, 75].

REKOMENDACJE

1. Po biopsji wątroby pacjent powinien pozostać w pozycji leżącej przez okres 4–6 godzin. W tym czasie należy nadzorować czynności życiowe (ciśnienie tętnicze, tętno, liczba oddechów) co 15 minut w ciągu pierwszej godziny, co 30 minut w ciągu 2–3 godzin, a następnie co godzinę do zakończenia okresu obserwacyjnego.
2. W przypadku wystąpienia tachykardii, hipotonii, przedłużającego się bólu lub gorączki należy rozpocząć diagnostykę przyczyny tych objawów, uwzględniając badania obrazowe wątroby.

PRZECIWSKAZANIA DO BIOPSJI WĄTROBY

Znaczna część przeciwwskazań do biopsji wątroby została ustalona wiele lat temu i niektóre z nich aktualnie nie znajdują uzasadnienia, będąc co najwyżej przeciwwskazaniami względnymi. Przeciwwskazania do biopsji z uwzględnieniem stopnia restrykcyjności zostały wymienione w tabeli 3.

Niewspółpracujący pacjent

W trakcie przezskórnej biopsji wątroby dobra współpraca z pacjentem, szczególnie w zakresie utrzymania nieruchomej pozycji ciała oraz kontroli oddechu, jest istotnym warunkiem bezpieczeństwa zabiegu. Nagły ruch ciała w trakcie wprowadzania igły biopsyjnej może spowodować intensywne krwawienie w wyniku rozerwania torebki z uszkodzeniem miększu wątroby. U niewspółpracujących pacjentów, u których istnieją klinicznie ważne wskazania do biopsji wątroby należy rozważyć wykonanie tego badania w warunkach płytkiej sedacji z użyciem midazolamu lub dożylnego, krótkotrwałego znieczulenia ogólnego.

Patologiczna otyłość

Duża ilość podskórnej tkanki tłuszczowej uniemożliwia ocenę stłumienia wątrobowego w trakcie opukiwania. W takiej sytuacji biopsja powinna być wykonana pod nadzorem obrazu ultrasonograficznego.

Poszerzenie wewnątrzwątrobowych przewodów żółciowych i/lub bakteryjne zapalenie dróg żółciowych

Poszerzenie wewnątrzwątrobowych przewodów żółciowych, zwłaszcza ze współistniejącym zapaleniem dróg żółciowych jest

Tabela 3. Przeciwwskazania do biopsji wątroby

Bezwzględne	Względne
Brak współpracy ze strony pacjenta	Patologiczna otyłość (preferowana biopsja transjugularna)
Niewyjaśnione krwawienia w wywiadzie	Płyn w jamie otrzewnej (preferowana biopsja transjugularna)
Wydłużenie czasu protrombinowego o > 4 sekundy, INR > 1,5*	Zapalenie opłucnej po stronie prawej
Liczba płytek krwi poniżej 60,000/mm ³ *	Stan zapalny pod prawą kopułą przepony
Przedłużony czas krwawienia (> 10 min)**	Podejrzenie zakażenia tasiemcem błabłocowym
Stosowanie leków przeciwplatekowych**	Hemofilia*
Brak możliwości przetoczenia krwi i preparatów krwio-pochodnych	Poszerzenie wewnątrzwątrobowych przewodów żółciowych
Obecność dużej zmiany o charakterze naczyniaka lub dobrze unaczynionego guza w prawym płacie wątroby	Bakteryjne zapalenie dróg żółciowych
Brak możliwości ustalenia odpowiedniego miejsca biopsji za pomocą opukiwania i/lub badania ultrasonograficznego	
Zmiany ropne skóry w okolicy planowanej biopsji	

INR — międzynarodowy współczynnik znormalizowany

* niedobory osoczowych czynników krzepnięcia mogą być skorygowane przetoczeniami świeżo mrożonego osocza lub preparatów odpowiednich czynników krzepnięcia

**małopłytkowość może być skorygowana przetoczeniami koncentratu krwinek płytkowych, a leki przeciwplatekowe odpowiednio wcześniej odstawione

bezwzględnym przeciwwskazaniem do biopsji wątroby z powodu ryzyka wycieku żółci do jamy otrzewnej z wystąpieniem zapalenia otrzewnej, wstrząsu septycznego, a nawet zgonu.

Zaburzenia hemostazy

Liczba płytek krwi oraz rutynowe wskaźniki koagulologiczne są obligatoryjnymi badaniami przed planowaną biopsją wątroby, tak zwane „punkty odcięcia” decydujące o możliwości bezpiecznego wykonania biopsji nie są jednak dobrze poznane, dlatego ustala się je na różnym poziomie w poszczególnych ośrodkach. Na ogół nie stwierdza się zależności między wynikami rutynowych badań koagulologicznych a ryzykiem krwawienia po biopsji wątroby. Poza tym wiele przypadków krwawienia dotyczy pacjentów z laboratoryjnie „prawidłową” hemostazą. Brak pełnej wiedzy o stanie hemostazy u pacjentów z marskością wątroby wynika z faktu, że występują u nich zjawiska koagulologiczne znajdujące się poza obszarem rutynowych badań laboratoryjnych, z których część ma charakter prokoagulacyjny. U chorych z zaawansowaną marskością stężenia osoczowe białek C, S i antytrom-

biny III (endogenne antykoagulanty) są zmniejszone, a stężenia czynnika VIII i czynnika von Villebrandta zwiększone. Zmiany te mogą całkowicie lub częściowo rekompensować niedobory płytek krwi i czynników krzepnięcia produkowanych w wątrobie. Obecnie uważa się, że układ krzepnięcia u chorych z marskością wątroby znajduje się w stanie chwiejnej równowagi, którą mogą naruszyć takie czynniki jak infekcja bakteryjna, niewydolność nerek lub krwotok z żyłaków przełyku. Badaniami oceniającymi całościowo układ krzepnięcia jest tromboelastografia oraz test generacji trombiny, badania te nie należą jednak jeszcze do rutynowej diagnostyki układu krzepnięcia.

Innym problemem w ocenie układu krzepnięcia u chorych z marskością wątroby jest niezadowolająca powtarzalność międzylaboratoryjna INR, co jest spowodowane różną aktywnością odczynników trombolastynowych. Wskaźnik INR powstał jako metoda standaryzowanej oceny działania antymetabolitów witaminy K, lecz bezkrytycznie został adoptowany do oceny zaburzeń krzepnięcia u chorych z marskością wątroby [76, 77]. Trwają ba-

dania nad wprowadzeniem do użycia INR_{liver} , w którym materiałem służącym do wyliczenia międzynarodowego wskaźnika czułości (ISI, *international sensitivity index*) jest osocze pacjentów z marskością wątroby [77]. Z powyższych względów w przewidywaniu powikłań krwotocznych po biopsji wątroby do wartości INR należy podchodzić z rezerwą, nie stosując przetoczeń dużych objętości osocza w celu normalizacji wartości tego wskaźnika. Z jednej strony cel ten bywa nieosiągalny, zwłaszcza gdy INR jest większy niż 2, a z drugiej — duża objętość przetoczonego osocza radykalnie zwiększa ryzyko wystąpienia krwotoku z żyłaków przelyku (wzrost wolemii) oraz powikłań poprzetoczeniowych [78].

W brytyjskim badaniu obejmującym 1500 pacjentów ryzyko krwawienia po biopsji wątroby było zwiększone, jeśli INR przekraczał 1,5 [50]. Bazując na wynikach tej pracy, w większości ośrodków wartość INR powyżej 1,5 jest traktowana jako przeciwwskazanie do biopsji wątroby. Przetoczenie świeżo mrożonego osocza lub podanie rekombinowanego czynnika VII może poprawić INR, chociaż wpływ takiego postępowania na ryzyko krwawienia po biopsji wątroby nie jest pewny [79, 80]. Wrodzone zaburzenia krzepnięcia związane z niedoborami czynników VIII, IX lub czynnika von Willebrandta nie są przeciwwskazaniem do biopsji wątroby, o ile niedobory zostaną wyrównane przetoczeniem preparatu zawierającego brakujący czynnik [56, 81, 82–79].

Trombocytopenia oraz zaburzenia funkcji płytek krwi, które często występują u pacjentów z chorobami wątroby, są powszechnie akceptowanymi względnymi przeciwwskazaniami do biopsji wątroby. Nie ma pełnej zgodności odnośnie do granicznej liczby płytek krwi, która umożliwia bezpieczne wykonanie biopsji wątroby. Na podstawie przeglądu literatury grupa ekspertów z Mayo Clinic uznała, że biopsję wątroby można wykonywać, jeśli liczba płytek krwi jest większa niż $56\ 000/mm^3$ [49]. Brytyjcy autorzy za bezpieczną wartość graniczną uznają $80\ 000/mm^3$ [80], natomiast Sharma i wsp. wykazali, że ryzyko krwawienia po biopsji wątroby rośnie, jeśli liczba płytek krwi jest mniejsza niż $60\ 000/mm^3$ [81]. Na podstawie tych opinii można przyjąć, że liczba płytek ponad $60\ 000/mm^3$ bez innych istotnych nieprawidłowo-

ści w układzie krzepnięcia stanowi granicę bezpieczeństwa dla przezskórnej biopsji wątroby. Jeśli liczba płytek jest mniejsza, to przed planowaną biopsją wątroby należy przetoczyć adekwatną objętość koncentratu krwinek płytkowych. Szczegółowe postępowanie omówiono w rozdziale poświęconym przygotowaniu pacjenta do biopsji.

Poza liczbą płytek krwi dla oceny ryzyka krwawienia ważna jest ich czynność, mierzona czasem krwawienia. W krajach azjatyckich badanie to jest rutynowo wykonywane przed przezskórną biopsją wątroby, natomiast w krajach europejskich nie jest wymagane. Na aktywność płytek krwi poza chorobą wątroby mogą mieć wpływ choroby współistniejące, takie jak niewydolność nerek, kolagenozy oraz przyjmowane leki, zwłaszcza niesteroidowe leki przeciwzapalne (NLPZ) i preparaty przeciwplatek. Istnieją badania dokumentujące brak wpływu małych dawek kwasu acetylosalicylowego na ryzyko krwawienia po biopsji wątroby [84]. Sposoby postępowania u osób zażywających leki przeciwplatek omówiono w rozdziale poświęconym przygotowaniu pacjenta do biopsji.

Wodobrzusze

Napięte wodobrzusze jest powszechnie uznawanym przeciwwskazaniem do przezskórnej biopsji wątroby, głównie z powodu dużej odległości między powłokami brzuszными i powierzchnią wątroby oraz zwiększonego ryzyka niekontrolowanego krwawienia do płynu puchlinowego. Wykonanie paracentezy całego płynu przed planowaną biopsją wątroby wydaje się najlepszym rozwiązaniem. Alternatywne postępowania stanowią: biopsja transjugularna lub laparoskopowa.

Amyloidoza

W literaturze istnieją doniesienia o śmiertelnych krwotokach po przezskórnej biopsji wątroby u chorych z amyloidozą, głównie z powodu kruchości wątroby i niezasklepienia się kanału biopsyjnego [85, 86]. Z tego powodu biopsji przezskórnej nie zaleca się u chorych z podejrzeniem układowej amyloidozy. Bezpieczniejszą metodą histopatologicznego potwierdzenia amyloidozy jest biopsja śluzówki odbytnicy.

REKOMENDACJE

1. Przeciwwskazaniami do biopsji wątroby są:
 - a) brak współpracy ze strony chorego,
 - b) liczba płytek krwi $< 60\ 000/\text{mm}^3$,
 - c) wskaźnik INR większy niż 1,5 lub przedłużony czas protrombinowy o więcej niż 4 sekundy,
 - d) stosowanie leków zaburzających krzepnięcie krwi,
 - e) masywne wodobrzusze.
2. Innymi przeciwwskazaniami są: brak możliwości przetoczenia krwi i preparatów krwiopochodnych, brak stłumienia wątrobowego w rzucie wątroby, poszerzenie wewnątrzwątrobowych przewodów żółciowych i/lub bakteryjne zapalenie dróg żółciowych oraz zmiany ropne skóry w przewidywanym miejscu wkłucia igły biopsyjnej.
3. U chorych niewspółpracujących, którzy bezwzględnie wymagają biopsji wątroby, badanie może być wykonane w krótkotrwałym znieczuleniu ogólnym.
4. U chorych z wodobrzuszem możliwe jest wykonanie biopsji wątroby przezskórnej lub laparoskopowej po wykonaniu pełnej paracentezy. Alternatywą jest biopsja z dostępu przeznaczyniowego.

doświadczenie na poziomie eksperckim [8]. Niezależną częścią procesu edukacji jest szkolenie z zakresu ultrasonografii wątroby, umożliwiające prawidłową interpretację obrazów w trakcie kwalifikacji do biopsji lub nadzorowania tego zabiegu. Biopsja wątroby z dostępu przez żyłę szyjną wewnętrzną wymaga nabycia umiejętności cewnikowania dużych naczyń żylnych.

REKOMENDACJE

1. Biopsja wątroby jest procedurą, która wymaga szkolenia w zakresie techniki samego zabiegu, znajomości wskazań, przeciwwskazań oraz możliwych powikłań tego zabiegu, a także podstaw ultrasonograficznego obrazowania wątroby.
2. Szkolący się lekarz przed uzyskaniem samodzielności powinien wykonać pod nadzorem eksperta co najmniej 20 biopsji wątroby.
3. Szkolenie w zakresie przezskórnej biopsji wątroby powinien prowadzić lekarz posiadający doświadczenie, zarówno w wykonywaniu samej procedury, jak również w rozpoznawaniu i leczeniu potencjalnych powikłań.

WYMOGI SZKOLENIOWE

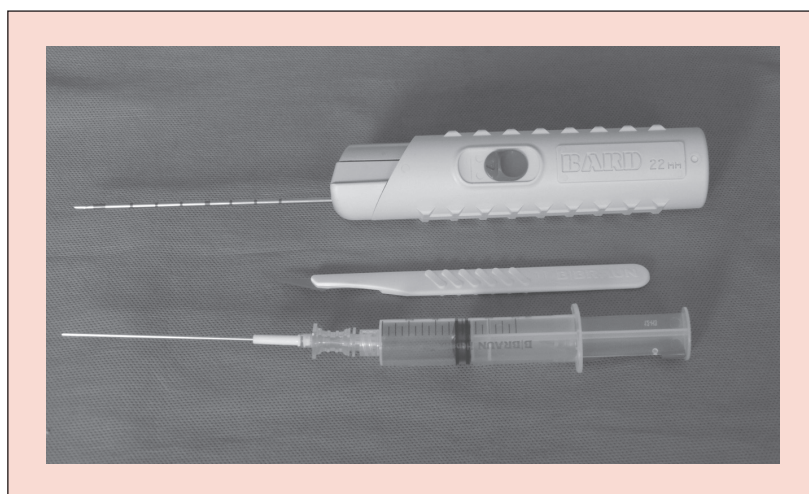
Brytyjskie Towarzystwo Gastroenterologiczne (BSG, *British Society of Gastroenterology*) zaleca w celach szkoleniowych wykonanie pod nadzorem instruktora co najmniej 20 przezskórnych biopsji wątroby, a AASLD 40 tych zabiegów [8, 87]. Wynik audytu przeprowadzony w 1991 roku przez BSG wykazał, że częstość powikłań zmniejsza się wraz z liczbą wykonanych biopsji i wynosi 3,2% dla lekarzy, którzy wykonali mniej niż 20 zabiegów i 1,2% dla tych, którzy wykonali więcej niż 100 biopsji. Nie stwierdzono różnic w częstości występowania powikłań pomiędzy gastroenterologami i lekarzami innych specjalności [50]. Integralną częścią szkolenia powinno być zapoznanie się ze wskazaniami, przeciwwskazaniami oraz możliwymi powikłaniami biopsji wątroby. Liczba biopsji wymagana do samodzielnego wykonywania biopsji zależy od zdolności manualnych lekarza, umiejętności nauczyciela i lokalnej specyfiki procesu szkolenia. Wydaje się, że wykonanie kilkuset przezskórnych biopsji wątroby gwarantuje

BIOPSJA ZMIAN OGNISKOWYCH WĄTROBY

Zmiany ogniskowe wątroby stanowią istotny problem kliniczny, głównie z powodu różnorodności ich typów i dużej częstości występowania. Zmiany ogniskowe mogą mieć charakter torbielowaty, lity lub naczyńiowy. Rozpoznanie charakteru zmiany ma kluczowe znaczenie dla dalszego postępowania i losów pacjenta. W strategii postępowania diagnostycznego ważny jest kontekst kliniczny, czyli ustalenie czy ognisko wątrobowe zostało stwierdzone przypadkowo czy też jest przyczyną dolegliwości lub odchyłań w badaniach laboratoryjnych. Bardzo ważne jest również i to, czy stwierdzone ognisko znajduje się w zdrowej czy w chorej wątrobie. Dokładnie zebrany wywiad, badanie przedmiotowe, odpowiedni wybór badań laboratoryjnych, a zwłaszcza wyniki kontrastowych badań obrazowych pozwalają na określenie charakteru ponad 90% zmian ogniskowych w wątrobie [55, 88]. Celowana biopsja wątroby jest zarezerwowana dla przypadków niejasnych diagnostycznie, których wyjaśnienie będzie miało wpływ na sposób leczenia. Cienkoigłową biopsję celowa-

ną, pod kontrolą obrazu ultrasonograficznego lub tomograficznego, dzieli się na aspiracyjną (FNAB, *fine-needle aspiration biopsy*) oraz rdzeniową (FNCB, *fine-needle core biopsy*) (ryc. 2). W pierwszym przypadku uzyskuje się zwykle wyłącznie materiał cytologiczny, a w drugim diagnostycznie wartościowszy materiał histopatologiczny. Obie techniki uzupełniają się, a ich połączenie pozwala na postawienie rozpoznania z 88-procentową dokładnością [89, 90]. Czulość diagnostyczna FNAB niewiele przekracza 50%, natomiast drugie wkłucie zwiększa ten odsetek do 65% [89]. Przyczyną niskiej czulości FNAB są błędy dotyczące obchodzenia się z materiałem po jego pobraniu, pobrania materiału spoza guza lub materiału niereprezentatywnego dla choroby (krew, komórki martwicze). Zastosowanie techniki bloczka parafinowego *cell-block* zwiększa wydolność diagnostyczną FNAB o 5–10%. W przypadku „niediagnostycznej” biopsji można powtórzyć badanie, a jeśli i ono nie rozstrzygnie charakteru guza, należy rozważyć ultrasonograficzne monitorowanie wielkości guza lub leczenie resekcyjne w przypadku podejrzenia nowotworu złośliwego.

W niektórych sytuacjach klinicznych FNCB ma przewagę nad FNAB. Dotyczy to wysokorozróżnicowanego raka wątrobowokomórkowego (HCC, *hepatocellular carcinoma*) lub guza neuroendokrynnego. W pierwszym przypadku ocena cytologiczna nie pozwala na odróżnienie komórek rakowych od regenerujących hepatocytów, a w drugim przypadku — postępowanie terapeutyczne zależy od określenia stopnia histologicznej dojrzałości (G1–G3), aktywności mitotycznej i potencjału proliferacyjnego mierzonego indeksem Ki-67.



Rycina 2. Dwa typy igieł używanych do celowanej biopsji zmian ogniskowych w wątrobie — zestaw do biopsji aspiracyjnej (dół) oraz biopsji rdzeniowej ze sprężynowym mechanizmem spustowym (góra)

Charakterystykę immunohistochemiczną poszczególnych guzów wątroby przedstawiono w tabeli 4. Biopsja cienkoigłowa zmian ogniskowych jest bezpieczną metodą, a częstość poważnych powikłań (najczęściej krwawień) nie przekracza 0,05%. Niezagrażające życiu pacjenta powikłania zdarzają się z częstością około 0,5% [91–93].

Zmiany ogniskowe na podłożu zdrowej wątroby

Biopsji nie wykonuje się w przypadku prostych torbieli wątroby oraz naczynek jamistych, czyli zmian, które mogą być rozpoznane w jednoznaczny sposób technikami obrazowymi. W przypadku na-

Tabela 4. Wyniki badań immunohistochemicznych w zależności od typu nowotworu

Guz	Wyniki badań immunohistochemicznych
Ogniska przerzutowe	Chromogranina A (+), synaptofizyna (+), neuronalna enolaza (+)
• rak neuroendokrynnny	CK 7/20 (+/+)
• rak trzustki	CK 7/20 (-/+)
• rak jelita grubego	CK 7/20 (+/-)
• rak piersi	CK 7/20 (+/-)
• rak płuc	CK 7/20 (+/-)
• rak nerki	RCC (+), HepPar1 (-)
<i>Cholangiocarcinoma</i>	Mucyna 1 (+), CK 7/19 (+/+), CK 20 (-/+)
Rak pierwotny wątroby (HCC)	HepPar1 (+), AFP (+) CK 8/18 (+/+), CK 7/20 (-/-) poliklonalny CEA (+), monoklonalny CEA (-)
Guzy naczyniowe	CD34 (+), CD31 (+), Czynniki VIII (+)
Mezenchymalny <i>hamartoma</i>	Desmina (+), Aktyna (+), Wimentyna (+), CK 7/20 (+/-)

CK — cytokeratyna

czynników dodatkowym argumentem jest ryzyko krwawienia, zwłaszcza z guzów zlokalizowanych podtorebkowo [49].

Aspiracja płynu z **torbieli bąblowcowej** igłą o średnicy 1,9–2,2 mm jest bezpiecznym zabiegiem diagnostycznym (z możliwościami terapeutycznymi), wbrew wcześniejszym obawom dotyczącym wystąpienia wstrząsu anafilaktycznego z powodu wydostawania się płynu do jamy otrzewnej [94–96]. Nakłucie torbieli bąblowcowej powinno być jednak wykonane w miejscu oddalonym od powierzchni wątroby z zabezpieczeniem zestawu przeciwwstrząsowego.

Ogniskowy rozrost guzkowy wątroby (FNH, *focal nodular hyperplasia*) i **gruczolak wątrobowokomórkowy** mogą być zmianami podobnie wyglądającymi w badaniach obrazowych. Ryzyko samoistnego krwawienia i przemiany złośliwej odnoszące się wyłącznie do gruczolaka stanowi ważny argument nakazujący różnicowanie obu tych zmian. W ośrodkach referencyjnych właściwe rozpoznanie na podstawie analizy badań obrazowych jest możliwe w około 90% przypadków. W pozostałych przypadkach można rozważyć wykonanie biopsji wątroby. Biopsja cytologiczna nie ma zastosowania do różnicowania gruczolaka z FNH, natomiast uzyskanie materiału histopatologicznego umożliwi nie tylko rozpoznanie gruczolaka, ale również immunohistochemiczne określenie jego podtypu. Ze względu na podobieństwo strukturalne i komórkowe łagodnych guzów wątrobowokomórkowych do zdrowej wątroby w niektórych ośrodkach w celach porównawczych zaleca się jednocześnie wykonywanie bioptatów z guza i zdrowej wątroby [97]. Niestety, biopsja gruboigłowa gruczolaka jest związana z ryzykiem krwawienia, ze względu na bogate unaczynienie tego guza. Z tego powodu nie zaleca się wykonywania gruboigłowej biopsji dużych i powierzchownie usytuowanych guzów, posiadających bogate unaczynienie tętnicze w badaniach obrazowych.

Zmiany ogniskowe o charakterze przerzutowym

Wątroba jest narządem, w którym najczęściej pojawiają się ogniska przerzutowe nowotworów złośliwych przewodu pokarmowego, piersi oraz płuc [98]. W 80% przypadków są to zmiany mnogie, zlokalizowane w obu płatach wątroby. Nie zaleca się

wykonywania biopsji zmian ogniskowych o jednoznacznie przerzutowym charakterze w badaniach obrazowych, jeśli stwierdzono obecność nowotworu złośliwego potwierdzonego badaniem histopatologicznym poza wątrobą [99]. Niepowodzenie w odnalezieniu ogniska pierwotnego nowotworu może stanowić wskazanie do biopsji zmiany ogniskowej w wątrobie. W sytuacji występowania mnogich zmian ogniskowych o identycznej lub podobnej morfologii w badaniach obrazowych wystarczające jest wykonanie biopsji jednej z tych zmian. Wynik badania histopatologicznego może mieć istotne znaczenie dla wyboru leczenia onkologicznego.

Rzadko występujące nowotwory pierwotne lub przerzutowe wątroby

Wśród rzadkich zmian ogniskowych wątroby, których rozpoznanie wymaga wykonania biopsji, znajdują się guzy złośliwe, takie jak: rak neuroendokryny, nabłonkowy śródbłoniak krwionośny, guz stromalny, guz z osłonek Schwanna, chłoniak, mięsak naczyńniowy, mięsak niezróżnicowany, *mięsak mięśni poprzecznie prążkowanych*, włókniakomięsak, tłuszczakomięsak lub *mięsak mięśni gładkich* [100].

Nie należy nakłuwać ścian guzów torbielowatych podejrzanych o charakter nowotworowy, takich jak śluzowy guz torbielowaty (*mucinous cystic neoplasm*) lub śródprzewodowy brodawczakowaty nowotwór śluzowy (IPMN, *intraductal papillary cystic neoplasm*) ze względu na małe prawdopodobieństwo pobrania tkanki rakowej. Dopuszcza się aspirację płynu z torbieli w celu określenia jego charakteru (surowcza v. śluzowa), wykonania badania cytologicznego i oznaczenia stężenia antygenu karcinoembrionalnego (CEA, *carcinoembryonic antigen*).

Zmiany ogniskowe na podłożu wątroby marskiej/zwłókniałej/śluszczeniowej

Z występowaniem marskości, a w mniejszym stopniu zaawansowanego włóknienia lub stłuszczenia wątroby związane jest ryzyko rozwoju raka wątrobowokomórkowego (HCC, *hepatocellular carcinoma*). Preferowaną techniką obrazowania marskiej wątroby w ramach badań przesiewowych jest ultrasonografia (USG). Znalezienie

zmiany ogniskowej w badaniu USG wymaga wykonania badania kontrastowego, w którym typowy obraz dla HCC jest zwykle wystarczający do postawienia ostatecznego rozpoznania i podjęcia działań terapeutycznych [101]. W Polsce wymogiem płatnika do leczenia sorafenibem jest potwierdzenie HCC badaniem histopatologicznym materiału pochodzącego z biopsji gruboigłowej.

Przeciw rutynowemu wykonywaniu biopsji ze zmian ogniskowych podejrzanych o HCC przemawiają następujące fakty: a) ograniczona wydolność diagnostyczna biopsji*, b) większa częstość nawrotów HCC w wątrobie przeszczepionej w grupie chorych sklasyfikowanych w grupie B lub C według Childa z nakłutym przed przeszczepieniem guzem o średnicy większej niż 3 cm, w stopniu pTNM I–III oraz ze stężeniem α -fetoproteiny powyżej 200 ng/ml [102], c) możliwość wystąpienia wszczepów komórek nowotworowych w kanale biopsyjnym [103]. Z wymienionych powodów biopsję zmiany ogniskowej podejrzanej o HCC wykonuje się w sytuacjach szczególnych, czyli u pacjentów:

- bez marskości wątroby (podejrzenie raka fibrolamelarnego),
- z marskością wątroby i zmianą ogniskową o średnicy 10–20 mm, która w dwóch badaniach obrazowych z użyciem kontrastu** nie prezentuje cech typowych dla HCC (tętnicze wzmocnienie, wypłukiwanie kontrastu w późnej fazie żylny),
- ze zmianą ogniskową w marskiej wątrobie o średnicy powyżej 20 mm, która w jednym z dwóch wykonanych badań obrazowym z użyciem kontrastu nie prezentuje cech typowych dla HCC (tętnicze wzmocnienie, wypłukiwanie kontrastu w późnej fazie żylny),
- kwalifikowanych do terapii onkologicznej.

Szczegółowy algorytm postępowania diagnostycznego w HCC znajduje się na stronie EASL w zakładce *Clinical practice guideline* (http://www.easl.eu/_clinical-practice-guideline/issue-7-april-2012-management-of-hepatocellular-carcinoma).

Wewnątrzwątrobowy rak dróg żółciowych jest gruczolakorakiem wywodzącym się z nabłonka przewodów żółciowych lub pęcherzyka żółciowego (CCA, *cholangiocarcinoma*). Do czynników ryzyka tych nowotworów należą: pierwotne stwardniające zapalenie dróg żółciowych, gruczolak dróg żółciowych, torbiele dróg żółciowych, brodawczakowatość przewodów żółciowych oraz przewlekłe zapalenia bakteryjne i pasożytnicze dróg żółciowych. Rak przewodów żółciowych może wystąpić w zdrowej lub marskiej wątrobie. Nowotwór ten nie posiada charakterystycznych cech w kontrastowych badaniach obrazowych. Decyzja o wykonaniu biopsji guza zależy od planowanego postępowania terapeutycznego. Guzy kwalifikujące się do radykalnego leczenia operacyjnego, stanowiące około 15% przypadków nie wymagają biopsji. Zakwalifikowanie pacjenta do chemioterapii standardowej lub terapii „celowanej” wymaga wykonania biopsji guza w celu potwierdzenia rozpoznania z ewentualnym wykorzystaniem dodatkowych badań immunohistochemicznych [104].

REKOMENDACJE

Zmiany ogniskowe w zdrowej wątrobie

1. Rozpoznanie charakteru i typu zmiany ogniskowej w zdrowej wątrobie jest domeną kontrastowych badań obrazowych, a celowana biopsja wątroby jest wykonywana wyłącznie w przypadku wątpliwości diagnostycznych.
2. Wskazania do wykonania celowanej biopsji wątroby są ustalane indywidualnie w zależności od kontekstu klinicznego i wyniku badań obrazowych wątroby.
3. W przypadku biopsji „niediagnostycznej” należy ją powtórzyć, a jeśli i ta nie dostarczy oczekiwanych informacji, należy poddać pacjenta regularnemu nadzorowi klinicznemu lub podjąć decyzję o chirurgicznej resekcji guza z jego badaniem histopatologicznym.
4. Z powodu podwyższonego ryzyka krwawienia należy unikać wykonywania biopsji gruboigłowej dużych guzów, podejrzanych o nowotwór naczyniowy lub gruczolaka wątrobowokomórkowego.

* Czulość biopsji wątroby w rozpoznawaniu HCC wynosi 70–90% i zależy od lokalizacji, wielkości oraz doświadczenia lekarza wykonującego biopsję [80]. Nie nakłuwają się zmiany o średnicy poniżej 10 mm.

** Dopuszcza się możliwość rozpoznania HCC na podstawie jednego badania obrazowego z kontrastem, pod warunkiem wykonania go w ośrodku eksperckim, dysponującym sprzętem najwyższej klasy [105].

REKOMENDACJE

Zmiany ogniskowe w marskiej wątrobie

1. Wskazaniem do biopsji zmiany ogniskowej o średnicy 10–20 mm znajdującej się w marskiej wątrobie jest brak typowych dla HCC cech (tętnicze wzmocnienie, wypłukiwanie kontrastu w późnej fazie żylniej) przynajmniej w jednym z dwóch badań obrazowych z użyciem kontrastu.
2. Wskazaniem do biopsji zmiany ogniskowej o średnicy powyżej 20 mm znajdującej się w marskiej wątrobie jest brak typowych dla HCC cech (tętnicze wzmocnienie, wypłukiwanie kontrastu w późnej fazie żylniej) w badaniu obrazowym z użyciem kontrastu.
3. Biopsję zmiany ogniskowej w wątrobie marskiej należy rozważyć w przypadku kwalifikacji pacjenta do farmakoterapii celowanej.

REKOMENDACJE

Liczne zmiany ogniskowe wątroby

1. W przypadku stwierdzenia nowotworu złośliwego poza wątrobą (potwierzonego badaniem histopatologicznym) nie zaleca się wykonywania biopsji ze zmian ogniskowych w wątrobie o jednoznacznie przerzutowym charakterze w badaniach obrazowych.
2. W przypadku zmian ogniskowych wątroby o identycznej lub podobnej morfologii w badaniach obrazowych bez udokumentowanej obecności nowotworu złośliwego poza wątrobą wystarczające jest wykonanie biopsji tylko jednej z tych zmian.

PRZEWLEKŁE CHOROBY WĄTROBY

Przewlekłe wirusowe zapalenie wątroby typu C

Zakażenie wirusem zapalenia wątroby typu C (HCV, *hepatitis C virus*) w 60–80% przypadków staje się procesem przewlekłym. Szacuje się, że w Polsce około 700 000 osób ma przeciwciała anti-HCV [106]. Przewlekłe zapalenie wirusowe wątroby typu C (pzw C) jest chorobą o powolnym przebiegu, doprowadza jednak u 15–20% pacjentów po 20 latach do marskości wątroby, z rocznym ryzykiem rozwoju raka wątrobowokomórkowego (HCC, *hepatocellular carcinoma*) na poziomie 1–5% [65].

Głównym celem wykonywania biopsji wątroby u chorych z pzw C jest kwalifikacja do leczenia przeciwwirusowego. W ostatnim czasie leczenie to podlega modyfikacjom i wykazuje rosnącą skuteczność w uzyskaniu trwałej odpowiedzi wirusologicznej (SVR, *sustained virological response*). Leczenie przeciwwirusowe nie jest jednak pozbawione objawów niepożądanych, a dostępność do niego w wielu krajach bywa w różnym stopniu ograniczana ze względu na wysokie koszty terapii. Z tych względów istnieje konieczność doboru chorych, którzy odniosą największe korzyści z leczenia przeciwwirusowego. U części pacjentów leczenie przeciwwirusowe można odroczyć bez narażania ich na ryzyko wystąpienia nieodwracalnej choroby wątroby.

Do podjęcia decyzji terapeutycznej konieczna jest ocena stopnia włóknienia wątrobowego. Aktywność aminotransferaz nie może być jedynym wykładnikiem kwalifikacji do biopsji, u chorych z pzw C prawidłowa aktywność ALT nie wyklucza bowiem zaawansowanego włóknienia. Ocena zaawansowania choroby opiera się na ilościowych skalach zwalidowanych dla pzw C tj. METAVIR, Scheuera oraz Ishaka (patrz rozdział – „Ocena histopatologiczna biopsji wątroby w diagnostyce przewlekłych zapaleń wątroby”). Biopsja pozwala także ujawnić choroby wątroby, które mogą współistnieć z pzw C i wywierać istotny wpływ na przebieg kliniczny oraz wyniki leczenia przeciwwirusowego.

Aktualnie warunkiem włączenia chorego do leczenia przeciwwirusowego według wytycznych Polskiego Towarzystwa Hepatologicznego jest obecność co najmniej I stopnia włóknienia wątrobowego (ograniczone do przestrzeni wrotnych) ze współistniejącym procesem zapalnym [107]. Europejskie i amerykańskie towarzystwa hepatologiczne (EASL i AASLD) nakazują jak najszybsze włączenie leczenia u chorych z zaawansowanym włóknieniem (III i IV stopień wg METAVIR) lub z objawami pozawątrobowymi zakażenia HCV [108, 109]. Włóknienie wątroby większe od II stopnia ma niekorzystne znaczenie w aspekcie skuteczności terapii, mierzonej szansą na uzyskanie SVR. Złe wyniki leczenia dotyczą zwłaszcza chorych z marskością wątroby.

Wykonanie biopsji nie jest konieczne u pacjentów z objawami klinicznymi marskości wątroby ani w przypadku rozpo-

znania zaawansowanego włóknienia/marskości w badaniach instrumentalnych lub laboratoryjnych o potwierdzonej naukowo wiarygodności diagnostycznej w ocenie stopnia włóknienia wątrobowego. Jedną z takich metod jest elastoechografia (FibroScan), której wyniki dobrze korelują z oceną histopatologiczną, a co ważniejsze – oceniają prawdopodobieństwo rozwoju powikłań nadciśnienia wrotnego [110]. Grupą chorych, u których zastosowanie elastoechografii może przynieść szczególne korzyści, są pacjenci z nawrotem zakażenia HCV po przeszczepieniu wątroby. Dokładność diagnostyczna elastoechografii jest niepewna u pacjentów otyłych, z prawokomorową niewydolnością serca, dużą aktywnością procesu zapalnego w wątrobie, towarzyszącą cholestazą, a także po spożyciu posiłku [111]. Ocena włóknienia wątroby może być również dokonywana na podstawie testów opartych na pośrednich (np. Fibrotest) lub bezpośrednich (np. ELF) biomarkerach włóknienia bądź też ich kombinacjach (Hepascore, Fibrometer). Podobnie jak w przypadku elastoechografii czułość testów laboratoryjnych zmniejsza się w przypadku konieczności różnicowania niskich stopni włóknienia.

Wirus zapalenia wątroby typu C występuje w sześciu głównych genotypach oraz wielu podtypach i pseudotypach (około 50), których częstość występowania zależy od regionu geograficznego. W Polsce dominuje genotyp 1b, a drugim pod względem rozpowszechnienia jest genotyp 3a. Zdecydowanie najlepsze wyniki leczenia uzyskuje się aktualnie u chorych zakażonych genotypami 2 i 3 (SVR przekracza 80%), stąd u pacjentów z tymi genotypami HCV można przystąpić do leczenia przeciwwirusowego, odstępując od wykonania biopsji wątroby.

Po przeszczepieniu wątroby nawrót infekcji HCV w wątrobie przeszczepionej występuje w ciągu 6 miesięcy u ponad 90% chorych i może przybierać bardzo zróżnicowane formy kliniczne od bezobjawowej wirerii do szybko postępującego włóknienia z reakcją cholestatyczną. Biopsja wątroby jest badaniem, które najlepiej ocenia charakter i stopień uszkodzenia wątroby po reinfekcji.

REKOMENDACJE

1. Biopsja wątroby jest metodą referencyjną w ocenie włóknienia wątrobowego i należy do rutynowego postępowania w procesie kwalifikacji do leczenia przeciwwirusowego. Leczenie stosuje się w przypadku obecności włóknienia w stopniu I lub wyższym w czterostopniowej skali METAVIR.
2. U chorych zakażonych HCV (genotyp 1 i 4) zaleca się wykonanie biopsji wątroby w każdym przypadku kwalifikacji do leczenia przeciwwirusowego lub podejrzenia współistniejącej choroby wątroby.
3. Prawidłowa aktywność aminotransferaz nie ma wpływu na decyzję o wykonaniu biopsji wątroby.
4. U chorych zakażonych genotypami 2 i 3 HCV kwalifikacja do terapii przeciwwirusowej nie wymaga oceny histopatologicznej wątroby.
5. W ośrodkach dysponujących metodą elastoechografii lub testami laboratoryjnymi oceniającymi stopień włóknienia wątroby o potwierdzonej naukowo wiarygodności diagnostycznej wynik badania wskazujący na zaawansowane włóknienie lub marskość wątroby (stopnie III i IV) nie wymaga potwierdzenia biopsyjnego przed rozpoczęciem leczenia przeciwwirusowego.
6. Po przeszczepieniu wątroby wykonanej z powodu marskości na podłożu zakażenia HCV zaleca się wykonanie biopsji w przypadku istotnego wzrostu aktywności aminotransferaz (także w celu różnicowania z ostrym odrzucaniem przeszczepu) lub po 6 miesiącach od przeszczepienia w celu ustalenia wskazań do rozpoczęcia leczenia przeciwwirusowego. Wykonywanie kolejnych biopsji wątroby zależy od protokołu ośrodka transplantacyjnego, a monitorowanie ewentualnego postępu choroby może odbywać się także przy użyciu metod nieinwazyjnych (elastoechografia).

Przewlekłe wirusowe zapalenie wątroby typu B

Szacuje się, że obecność antygenu HBs występuje u 1% polskiej populacji tj. około 380 tys. osób. Przewlekłe wirusowe zapalenie wątroby typu B (pzw B) może prowadzić do marskości i HCC. Około 25% zakażonych HBV w okresie dzieciństwa oraz około 15% zakażonych w okresie późniejszym umiera z powodu powikłań marskości wątroby lub HCC [106].

Decyzja o wykonaniu biopsji wątroby zależy od stadium historii naturalnej zakażenia HBV, które jest związane z zaawansowaniem choroby i wskazaniami do leczenia przeciwwirusowego. W zależności od reaktywności układu immunologicznego gospodarza wyróżnia się 5 okresów zakażenia HBV: fazę tolerancji immunologicznej, fazę immunoreaktywności, fazę tak zwanego nieaktywnego nosicielstwa, fazę HBeAg(-) pzw B oraz fazę zakażenia utajonego (HBsAg-). W fazie tolerancji immunologicznej i nieaktywnego nosicielstwa aktywność aminotransferaz jest zazwyczaj prawidłowa, a obraz histopatologiczny wątroby nie wykazuje aktywności zapalnej. Fazy te odróżnia poziom wirerii HBV-DNA, który w okresie tolerancji immunologicznej jest wysoki z towarzyszącą antygenem HBe, natomiast w stadium nieaktywnego nosicielstwa wirerii jest niska (< 2 000 IU/ml), a HBeAg nieobecny. Chorzy znajdujący się w tych okresach choroby nie wymagają leczenia i zazwyczaj nie trzeba u nich wykonywać biopsji wątroby. Wyjątkowym wskazaniem do wykonania biopsji w okresie tolerancji immunologicznej jest pozytywny wywiad rodzinny ukierunkowany na występowanie HCC lub marskość wątroby o nieznanej etiologii.

W okresie immunoreaktywności w wątrobie występuje reakcja zapalno-martwicza o różnym stopniu nasilenia z towarzyszącym wzrostem aktywności aminotransferaz. W tym okresie choroby wykonuje się biopsję w celu oceny stopnia uszkodzenia wątroby i kwalifikacji do leczenia przeciwwirusowego. U pacjentów HBeAg(+) biopsja wątroby jest zalecana niezależnie od wartości aktywności aminotransferaz, jeśli wirerii przekracza granicę 2000 IU/l. Od rozmiarów uszkodzenia wątroby w okresie immunoreaktywności zależy nasilenie zapalenia i włóknienia w kolejnych okresach choroby. Okres immunoreaktywności kończy się serokonwersją w układzie HBe. U części pacjentów serokonwersja HBe jest poprzedzona wieloma zaostreniami pzwB (nieskuteczne klirensy immunologiczne; *abortive immune clearances*), które w większości przypadków nie powodują objawów klinicznych. Po serokonwersji HBe (HBe-, anty-HBe+) możliwych jest kilka scenariuszy. Najczęściej pacjent staje się tak zwanym „nieaktywnym nosicielem”, kiedy nie ma poczucia choroby,

aktywności aminotransferaz są prawidłowe, a w wątrobie nie toczy się proces postępującego włóknienia. Drugim scenariuszem jest utrzymywanie się u pacjentów HBe(-) stanu minimalnej aktywności immunologicznej z replikacją wirusa i okresowymi wzrostami wartości aminotransferaz z powodu pojawienia się zmutowanych wirionów niekodujących HBeAg (faza „ucieczki immunologicznej”). W jeszcze innym scenariuszu u nieaktywnego nosiciela może dochodzić do reserokonwersji w układzie HBe (reaktywacja replikacji HBV). Reaktywacja jest często spowodowana immunosupresją wywołaną przez chemioterapię przeciwnowotworową i leki biologiczne, zwłaszcza rituksymab i przeciwciała anty-TNF- α , bądź też odstawieniem analogów nukleotyдовых/nukleozydowych lub kortykosteroidów [112].

Postęp choroby wątroby u pacjentów HBeAg(-) wiąże się z istotnym wzrostem wirerii, której pomiar jest ważnym badaniem o znaczeniu rokowniczym. U chorych zakażonych HBV nawet marginalne wzrosty aktywności aminotransferaz mogą świadczyć o wątrobowej reakcji zapalnej i postępującym włóknieniu wątroby. Biopsję wątroby wykonuje się u pacjentów ze stężeniem HBV-DNA powyżej 2000 IU/l i zwiększoną aktywnością ALT, stwierdzoną dwukrotnie w odstępie 3 miesięcy. Wskazanie do wykonania biopsji jest szczególnie umotywowane u młodych chorych w wieku poniżej 30 lat. Należy pamiętać, że nowo przyjętą górną granicą wartości referencyjnych dla ALT jest 30 IU/l u mężczyzn i 19 IU/l u kobiet [113]. Stwierdzenie reakcji zapalnej w wątrobie wymaga jej hamowania za pomocą leków przeciwwirusowych. Podobnie jak w przypadku pzw C także u chorych zakażonych HBV dopuszczalne jest stosowanie nieinwazyjnych metod oceny włóknienia wątrobowego o potwierdzonej naukowo wiarygodności, a wyniki badania jednoznacznie wskazujące na zaawansowane włóknienie, w tym marskość wątroby, pozwalają na rezygnację z wykonania biopsji wątroby przed rozpoczęciem leczenia przeciwwirusowego. Według obowiązujących rekomendacji pacjenci z marskością wątroby wymagają stosowania doustnych leków przeciwwirusowych niezależnie od wartości wirerii. Biopsję należy wykonać w przypadku wątpliwości dotyczących obecności marskiej przebudowy wątroby.

REKOMENDACJE

1. Na ogół nie ma potrzeby wykonywania biopsji wątroby w okresie immunologicznej tolerancji, czyli u pacjentów z prawidłową aktywnością aminotransferaz, HBsAg(+), HBeAg(+) i wysoką wiremią, nie stwierdza się wtedy bowiem aktywnego procesu zapalnego w wątrobie. Wyjątek mogą stanowić osoby powyżej 30. roku życia z obciążającym wywiadem rodzinnym w kierunku raka pierwotnego lub marskości wątroby.
2. Nie zaleca się wykonywania biopsji wątroby u chorych znajdujących się w fazie „nieczynnego nosicielstwa”, czyli bez antygenemii HBe, z prawidłową aktywnością aminotransferaz i wiremią HBV-DNA poniżej 2 000 IU/ml (choroba mało zaawansowana bez konieczności leczenia).
3. Biopsję wątroby należy wykonać u chorych z HBe(+) wiremią HBV-DNA powyżej 2,000 IU/ml, niezależnie od aktywności aminotransferaz (cel: ocena zaawansowania choroby i kwalifikacja do leczenia).
4. W ośrodkach dysponujących metodą elastochografii lub testami laboratoryjnymi oceniającymi włóknienie wątroby o potwierdzonej naukowo wiarygodności diagnostycznej wynik badania wskazujący jednoznacznie na zaawansowane włóknienie lub marskość wątroby (stopnie III i IV wg METAVIR) nie wymaga biopsyjnego potwierdzenia przed rozpoczęciem leczenia przeciwwirusowego. Nie zaleca się również wykonania biopsji, jeśli badania nieinwazyjne wykuczają obecność włóknienia i chory spełnia warunki przedstawione w punkcie 2.
5. Biopsję wątroby należy wykonać u chorych HBeAg(-) z wiremią HBV-DNA powyżej 2000 IU/ml i nieprawidłowymi wynikami aktywności ALT (> 30 IU/l u mężczyzn i > 19 IU/l u kobiet) stwierdzonymi dwukrotnie w odstępie 3 miesięcy (cel: kwalifikacja do leczenia). Wskazanie to jest szczególnie silne u osób w wieku poniżej 30 lat.

Autoimmunologiczne zapalenie wątroby

Obraz histopatologiczny wątroby jest ważnym elementem diagnostycznym autoimmunologicznego zapalenia wątroby (AIH, *autoimmune hepatitis*), lecz podobnie jak obecność autoprzeciwciał i hipergammaglobulinemia nie może być uznany za jedyne kryterium diagnostyczne tej choroby. Należy jednak podkreślić, że brak biopsji uniemożli-

wia pewne rozpoznanie AIH (tab. 5). Charakterystycznymi cechami histopatologicznymi AIH są nacieki zapalne przestrzeni wrotnych i obwodowych stref płacików wątrobowych (*perihepatitis, interface hepatitis*), składające się z limfocytów T i plazmocytów, a czasem także eozynofików [114]. Nacieki zapalne zwykle nie obejmują naczyń, lecz mogą uszkadzać przewody żółciowe. W obrazie mikroskopowym hepatocyty są obrzęknięte, a ich cytoplazma wykazuje cechy zwyrodnienia balonowatego. Hepatocyty mogą tworzyć struktury rozetowe. Ważną cechą diagnostyczną AIH jest martwica ogniskowa hepatocytów. W przypadkach o ciężkim przebiegu choroby martwica dotyczy centralnej strefy płacików wątrobowych [115]. Procesowi zapalnemu zwykle towarzyszy włóknienie. U prawie połowy chorych w momencie rozpoznania AIH stwierdza się w badaniu histopatologicznym zaawansowane włóknienie, które w 1/3 przypadków odpowiada marskości wątroby. Włóknienie i regeneracja guzkowa są rozmieszczone w wątrobie nieregularnie, a guzki mają dużą średnicę (marskość wielkoguzkowa). Z tego powodu w małym bioptacie wątroby istnieje ryzyko nierozpoznania marskości w badaniu histopatologicznym.

Biopsja jest niezbędnym badaniem, jeśli AIH zostało rozpoznane na podstawie badań immunologicznych, lecz słabo reaguje na leczenie immunosupresyjne. W takich przypadkach istnieje również podejrzenie popełnienia błędu diagnostycznego. Poza tym biopsja jest jedynym badaniem umożliwiającym odróżnienie „czystej” postaci AIH od zespołów nakładania AIH na autoimmunologiczne choroby cholestatyczne wątroby. Rozpoznanie zespołów nakładania jest ważne z powodu odmiennego rokowania i konieczności modyfikacji leczenia. Biopsja wątroby dostarcza również informacje dotyczące rokowania i skuteczności leczenia. Obecność okołowrotnego zapalenia (*interface hepatitis*) jest z jednej strony zwiastunem zaostrzenia choroby, a z drugiej — wskazówką konieczności kontynuowania i wzmocnienia leczenia immunosupresyjnego [116]. Rozpoznanie AIH w stadium przebudowy marskiej wiąże się z koniecznością wykonywania regularnych badań endoskopowych w ramach skriningu żylaków przełyku i badania ultrasonograficznego wątroby w zakresie nadzoru onkologicznego.

Tabela 5. Uproszczone kryteria diagnostyczne autoimmunologicznego zapalenia wątroby (AIH) według *International Autoimmune Hepatitis Group 2008*

Parametr	Wartość	Punktacja
ANA lub ASMA*	≥ 1 : 40	1
	≥ 1 : 80	2
	lub LKM	2
	lub SLA/LP	2
IgG (lub γ -globuliny)	Powyżej górnej granicy normy	1
	Przekroczenie 10% górnej granicy normy	2
Histopatologia (biopsja wątroby)	Odpowiadająca AIH	1
	Typowa dla AIH	2
Badania wirusologiczne	Negatywne	2
	Pozytywne	0

*suma wszystkich punktów dla autoprzeciwciał może wynosić maksymalnie 2. Interpretacja: 6 punktów — rozpoznanie AIH prawdopodobne; ≥ 7 punktów — pewne rozpoznanie AIH; ANA — przeciwciała przeciwjądrowe; ASMA — przeciwciała przeciw mięśniom gładkim; LKM — przeciwciała przeciw mikrosomom wątroby lub nerki; SLA/LP — przeciwciała przeciw cytozolowemu antygenowi wątrobowo-trzustkowemu; IgG — immunoglobuliny klasy G

REKOMENDACJE

1. Biopsja wątroby odgrywa ważną rolę w rozpoznaniu lub potwierdzeniu rozpoznania AIH oraz ocenie zaawansowania choroby.
2. Biopsja wątroby jest uzasadniona w przypadku podejrzenia współdziałania innych czynników etiologicznych uszkodzenia wątroby lub zespołów nakładania.
3. Biopsję wątroby należy wykonać u chorych nieodpowiadających na leczenie glikokortykosteroidami lub lekami immunosupresyjnymi, jeśli nie wykonano jej przed włączeniem leczenia.
4. Odstawienie lub zredukowanie dawki leków immunosupresyjnych jest możliwe wyłącznie u chorych bez wrotnego i okołowrotnego zapalenia (*interface hepatitis*) w badaniu histopatologicznym wątroby.

Pierwotna marskość żółciowa wątroby

Pierwotna marskość żółciowa wątroby (PBC, *primary biliary cirrhosis*) jest przewlekłą autoimmunologiczną chorobą obejmującą początkowe odcinki dróg żółciowych — przede wszystkim przewody międzyżółciowe i przegrodowe. Kliniknym wyrazem tej patologii jest cholestaza. Pierwotną marskość żółciową wątroby można podejrzewać w każdym przypadku wewnątrzwątrobowej cholestazy, ale należy pamiętać o konieczności wykluczenia innych, podobnie przebiegających chorób wątroby.

W ciągu ostatnich lat opublikowano wytyczne postępowania w chorobach cholestacyjnych lub samej PBC, opracowane przez ekspertów reprezentujących wiodące hepatologiczne towarzystwa naukowe (EASL, AASLD) [117]. W 2013 roku pod auspicjami Sekcji Hepatologicznej Polskiego Towarzystwa Gastroenterologii (PTG-E) opublikowano wytyczne dla polskich lekarzy [118]. We wszystkich tych opracowaniach stanowisko w sprawie roli badania histopatologicznego wątroby w rozpoznawaniu PBC jest zbliżone, należy jednak zwrócić uwagę, że w obu głównych opracowaniach źródłowych wytyczne odnoszące się do biopsji wątroby w PBC są oparte na argumentach o nie najwyższej jakości – europejskie III/C1, amerykańskie I/B [119].

Do rozpoznania PBC nie jest konieczne badanie histopatologiczne punktu wątroby, o ile u pacjenta stwierdza się laboratoryjne cechy cholestazy, czyli podwyższoną aktywność fosfatazy zasadowej (w wyjątkowych przypadkach diagnostyka cholestazy opiera się na podwyższonej aktywności GGTP) oraz obecność przeciwciał przeciwmitochondrialnych (AMA, *antimitochondrial autoantibodies*), szczególnie ich frakcji M2. Warunkiem uznania wyniku AMA za istotny dla rozpoznania PBC jest ich miano ≥ 1:40. Należy też pamiętać, że obecność AMA bez innych kryteriów diagnostycznych nie może być podstawą rozpoznania choroby, ponieważ przeciwciała te nie są w pełni swoiste dla PBC.

Biopsja wątroby powinna być wykonana we wszystkich przypadkach, w których obraz kliniczny i badania laboratoryjne wskazują na PBC, lecz AMA są nieobecne, a oznaczenie

innych przeciwciał diagnostycznie ważnych dla PBC nie jest możliwe. Kolejnym wskazaniem do biopsji wątroby u pacjenta z podejrzeniem PBC jest stwierdzenie nieprawidłowości laboratoryjnych innych niż te występujące w niepowikłanym zespole cholestatycznym, na przykład znacznie zwiększonej aktywności aminotransferaz i/lub zwiększonego stężenia immunoglobuliny G. W takich przypadkach badanie histopatologiczne umożliwi rozpoznanie tak zwanego zespołu nakładania (najczęściej z AIH). Biopsja wątroby jest także uzasadniona w przypadku podejrzenia współistnienia innej choroby wątroby, na przykład niealkoholowego stłuszczeniowego zapalenia wątroby (NASH, *non-alcoholic steatohepatitis*) lub pzw C.

Charakterystyczną cechą histopatologiczną PBC jest uszkodzenie nabłonka przewodów żółciowych z naciekiem zapalnym koncentrującym się wokół tych struktur. Badanie histopatologiczne wyróżnia 4 stadia PBC. W stadium pierwszym zmiany zapalne i włóknienie są ograniczone do przestrzeni wrotnych, natomiast w stadium drugim dotyczą również obwodowych części płacika wątrobowego (*interface hepatitis*). Wyraźnie zaznaczone zmiany drugiego stadium choroby stanowią czynnik ryzyka przyspieszonego rozwoju PBC w kierunku marskości wątroby. Stadium trzecie oznacza obecność włóknienia przeszłowego, a stadium czwarte — przebudowy marskiej wątroby. Patognomoniczne cechy PBC pod postacią intensywnego zapalenia i niszczenia międzypłacikowych przewodów żółciowych (*florid bile duct lesion*) z obecnością ziarniników występują rzadko, a prawdopodobieństwo ich wystąpienia zwiększa się wraz z liczbą przestrzeni wrotnych dostępnych ocenie.

Wątrobowe zmiany morfologiczne u chorych z PBC mają charakter rozlany, ale są niejednorodne pod względem stopnia histologicznego zaawansowania. Jedyne celem biopsji może być ocena zaawansowania włóknienia wątroby (przyjmuje się najwyższy stwierdzony stopień zaawansowania histopatologicznego), co niekiedy może być pomocne w planowaniu dalszego postępowania w perspektywie wieloletniego przebiegu choroby. Powtarzanie biopsji wątroby w celu śledzenia postępu PBC nie jest zalecane. Badanie histopatologiczne nie służy również do oceny skuteczności leczenia. W tym celu wykorzystuje się parametry laboratoryjne [117].

REKOMENDACJE

1. Biopsja wątroby nie jest badaniem obowiązkowym dla rozpoznania PBC, może jednak odgrywać ważną rolę w potwierdzeniu rozpoznania i określeniu zaawansowania choroby.
2. Biopsję wątroby należy wykonać u chorych podejrzanych o PBC bez obecności przeciwciał przeciwmitychondrialnych.
3. Biopsja wątroby jest badaniem diagnostycznie rozstrzygającym w przypadku podejrzenia „zespołu nakładania”.

Pierwotne stwardniające zapalenie przewodów żółciowych

Pierwotne stwardniające zapalenie dróg żółciowych (PSC, *primary sclerosing cholangitis*) jest przewlekłą chorobą dróg żółciowych i wątroby. Zalicza się do schorzeń autoimmunologicznych, mimo że cechy charakterystyczne dla tego typu patologii są słabo wyrażone. Proces chorobowy rozpoczyna się w przewodach żółciowych i w ich bliskim sąsiedztwie, ale z biegiem czasu zmiany rozszerzają się na coraz większe obszary miąższu wątroby, aby w końcu doprowadzić do obrazu typowej marskości. W przeciwieństwie do PBC, zmiany patologiczne najczęściej obejmują przewody żółciowe średniego i dużego kalibru, łącznie z ich pozawątrobowymi odcinkami. W 2–10% przypadków uszkodzenie dotyczy wyłącznie przewodów żółciowych małego kalibru (*small duct PSC*), które może być rozpoznane tylko w badaniu histopatologicznym wątroby.

W ciągu ostatnich lat opublikowano wytyczne postępowania w chorobach cholestatycznych lub samej PSC, utworzone przez wiodące hepatologiczne towarzystwa naukowe (EASL, AASLD) [117, 119]. W 2013 roku, pod auspicjami Sekcji Hepatologicznej PTG-E opublikowano wytyczne dla polskich lekarzy [118]. Według wszystkich rekomendacji podstawą rozpoznania PSC u osoby z nieprawidłowymi wartościami cholestatycznymi „enzymów wątrobowych” niedających się wytłumaczyć inną patologią jest charakterystyczny obraz dróg żółciowych w cholangiografii rezonansu magnetycznego (MRC, *magnetic*

resonance cholangiography), przedstawiający obraz zwężeń i poszerzeń przypominających „sznur niejednakowej wielkości pereł”. Radiologiczne rozpoznanie PSC wymaga czasem skrupulatnego różnicowania z uszkodzeniem dróg żółciowych, którego przyczyną są inne choroby o etiologii immunologicznej, niedokrwiennej lub infekcyjnej.

W zdecydowanej większości przypadków zmiany histopatologiczne w PSC są nieswoiste dla tej choroby, a niedrożność przewodów żółciowych z koncentrycznym rozrostem tkanki łącznej udaje się stwierdzić tylko w około 25% biopsji. W początkowych stadiach PSC obserwuje się nacieki z komórek jednojądrzastych z obecnością obrzęku i włóknienia przestrzeni wrotnych. W chorobie tej stwierdza się cechy uszkodzenia izolowanych przewodów żółciowych oraz rozplem międzypłacikowych przewodów żółciowych. W kolejnym stadium choroby zwraca uwagę poszerzenie przestrzeni wrotnych przez rozrastającą się tkankę łączną, która wnika w obręb płacików wątrobowych. Włóknienie mostowe i marskość są cechami zaawansowanego PSC.

W praktyce klinicznej nie ma potrzeby wykonywania biopsji wątroby, jeśli metody obrazowe przedstawiają typowe dla PSC nieprawidłowości przewodów żółciowych. Wskazania do biopsji wątroby są nieliczne i dotyczą przypadków diagnostycznie wątpliwych lub nietypowych postaci PSC – na przykład podejrzenia „PSC małych przewodów żółciowych”. O tej dość rzadkiej formie choroby należy myśleć u pacjenta z cholestazą oraz wrzodziejącym zapaleniem jelita grubego lub inną chorobą immunologiczną, u którego nie stwierdza się charakterystycznych zmian dla PSC w obrazie MRC. Innym wskazaniem do biopsji wątroby są przypadki już udokumentowanego PSC z obecnością objawów i/lub nieprawidłowości laboratoryjnych wskazujących na współistnienie innych chorób wątroby lub „zespołu nakładania” (np. wysoka aktywność aminotransferaz, zwiększone stężenie IgG, obecność przeciwciał przeciwmitochondrialnych). Badanie histopatologiczne wątroby jest jedyną możliwością potwierdzenia „zespołu nakładania” PSC na AIH lub PSC na PBC. Rzadkim wskazaniem do biopsji wątroby u chorych z PSC, zwykle w późniejszych fazach choroby, jest konieczność oceny

stopnia włóknienia wątroby przed kwalifikacją pacjenta do przeszczepienia wątroby lub innego leczenia operacyjnego.

REKOMENDACJE

1. Biopsja wątroby nie jest badaniem rutynowo wykonywanym u chorych z klasyczną postacią PSC.
2. Biopsja wątroby jest konieczna do rozpoznania „PSC małych przewodów żółciowych” oraz zespołów nakładania.

Alkoholowa choroba wątroby

Alkohol przewlekłe spożywany powoduje w wątrobie stłuszczenie hepatocytów, zapalenie, włóknienie i marskość. Alkoholowe zapalenie wątroby (AH, *alcohol hepatitis*) występuje u 35%, a marskość wątroby u 10–20% osób nadużywających alkohol. Szczyt zachorowalności u mężczyzn występuje w wieku 40–55 lat, natomiast u kobiet 10 lat wcześniej [120].

Alkoholowe stłuszczenie wątroby jest najczęściej bezobjawowe i występuje u około 90% osób pijących ponad 60 g etanolu dziennie. Rozpoznanie stłuszczenia wątroby nie wymaga wykonywania biopsji wątroby. Diagnostycznie wystarczający jest obraz ultrasonograficzny wątroby połączony z wywiadem potwierdzającym spożywanie nadmiernych ilości alkoholu. W diagnostyce alkoholowej choroby wątroby ważna jest też analiza wyników badań laboratoryjnych, zwłaszcza aktywności surowiczej GGTP, aminotransferaz (u 80% chorych wskaźnik AST/ALT wynosi ponad 2) oraz objętości krwinki czerwonej.

Alkoholowe zapalenie wątroby jest chorobą o przebiegu klinicznym przypominającym ostrą niewydolność wątroby (typ uszkodzenia wątroby *acute-on-chronic*), obciążoną istotną śmiertelnością. Po zaprzestaniu spożywania alkoholu choroba ustępuje u 70% chorych. W momencie rozpoznania AH marskość wątroby występuje u około 70% chorych [120]. Biopsja wątroby najczęściej nie jest konieczna do rozpoznania AH, chorobę tę rozpoznaje się bowiem na podstawie obrazu klinicznego oraz laboratoryjnych parametrów wskazujących na obecność zespołu uogólnionej reakcji zapalnej (SIRS, *systemic inflammatory reaction syndrome*). W niektórych przypadkach nieinwazyjna

diagnostyka może być niewystarczająca do różnicowania AH z innymi klinicznie podobnymi stanami, na przykład zakażeniami wirusowymi, polekowymi uszkodzeniami wątroby lub bakteryjnymi powikłaniami nakładającymi się na alkoholową marskość wątroby. Niestety, u chorych z klinicznie ciężką postacią AH (wskaźnik Maddreya > 32) wykonanie przeszkrónej biopsji wątroby nie jest możliwe ze względu na zaburzenia krzepnięcia krwi i/lub wodobrzusze. Wskazuje się wtedy na możliwość wykonania biopsji z dostępu przeznaczyńowego. W obrazie histopatologicznym AH stwierdza się zwyrodnienie balonowate i stłuszczeniowe hepatocytów oraz zmiany zapalno-martwicze z udziałem neutrofilów. Włóknienie dotyczy głównie przestrzeni okołozatokowych i jest najbardziej nasilone w centralnych strefach płacików wątrobowych (wokół żyłek środkowych). Ciałka Mallory’ego (hialina alkoholowa) są stwierdzane tylko w około 30% przypadków. Alkoholowa marskość wątroby nie różni się istotnie od marskości o innej etiologii. Na tym etapie choroby biopsja wątroby zwykle nie jest potrzebna do ustalenia rozpoznania.

Szczególnym wskazaniem do biopsji w alkoholowej chorobie wątroby może być wola pacjenta do poznania stopnia uszkodzenia wątroby. Biopsję należy też proponować chorym z typowymi cechami alkoholowej choroby wątroby, którzy negują regularne spożywanie alkoholu. Jest to istotne zwłaszcza w przypadku zamiaru kwalifikacji pacjenta do leczenia transplantacyjnego.

REKOMENDACJE

1. U pacjentów z klinicznymi cechami alkoholowej choroby wątroby biopsja ma uzasadnienie w przypadku negowania przez chorego regularnego spożywania alkoholu lub podejrzenia współdziałania innych czynników w uszkodzeniu wątroby.
2. Biopsja wątroby jest uzasadniona, jeśli istnieje potrzeba oceny zaawansowania choroby wątroby ze względów legislacyjnych lub na życzenie pacjenta.
3. Biopsję wątroby należy rozważyć u chorych z ciężką postacią alkoholowego zapalenia wątroby, wymagających leczenia glikokortykosteroidami. W przypadku obecności koagulopatii preferowana jest biopsja z dostępu przeznaczyńowego.

Niealkoholowa choroba stłuszczeniowa wątroby

Niealkoholowa choroba stłuszczeniowa wątroby jest konsekwencją zespołu metabolicznego i najczęstszą przyczyną bezobjawowego wzrostu aktywności aminotransferaz. Jej histopatologiczny wariant — NASH, jest obciążony około 20-procentowym ryzykiem rozwoju marskości wątroby. Aktualnie biopsja wątroby to jedyne badanie umożliwiające odróżnienie NASH od stłuszczenia prostego, które jest chorobą relatywnie bezpieczną, bo nie zwiększa umieralności z przyczyn wątrobowych. Cechami NASH w badaniu histopatologicznym są, obok stłuszczenia (głównie wielokropłowego), nacieki zapalne z ogniskami martwiczymi oraz zwyrodnienie balonowate cytoplazmy hepatocytów. Wszystkie te zjawiska są najsilniej wyrażone w strefie środkowej płacików wątrobowych. Nacieki zapalne składają się zarówno z granulocytów obojętnochłonnych, jak i limfocytów. W NASH istnieje skłonność do włóknienia, obecność tkanki włóknistej nie jest jednak warunkiem diagnostycznym tej choroby. W początkowych stadiach włókna kolagenowe oplatają cienką warstwę hepatocytów i naczynia zatokowe (włóknienie typu „dru tu kolczaste go”). Klinikznymi czynnikami ryzyka NASH są wiek powyżej 50. roku życia, cukrzyca typu 2, podwyższone stężenie surowicze ferrytyny oraz zwiększone aktywności aminotransferaz mimo leczenia dietetycznego [121].

Biopsja wątroby nie jest metodą badania przesiewowego zdrowej populacji w poszukiwaniu NAFLD. Nie zaleca się też jej wykonywania u wszystkich bezobjawowych chorych z ultrasonograficznymi cechami stłuszczenia wątroby, u których nie stwierdza się istotnych czynników ryzyka zespołu metabolicznego i znacznej insulinooporności (test HOMA). Wskazania do wykonania biopsji u chorych z NAFLD nie są precyzyjnie określone i decyzję o jej wykonaniu należy powierzyć lekarzom specjalizującym się w chorobach wątroby. Biopsję zwykle wykonuje się u chorych, u których badania laboratoryjne nie uległy poprawie, mimo przestrzegania zaleceń dotyczących restrykcji dietetycznych, redukcji masy ciała i zwiększenia aktywności fizycznej. Drugą okolicznością wskazującą na potrzebę wykonania biopsji wątroby są nieprawidłowe wyniki badań nieinwazyjnych, oceniających włóknienie wątroby („fibrotesty” lub elastoechografia).

U pacjentów patologicznie otyłych z indeksem masy ciała (BMI, *body mass index*) powyżej 30 kg/m² istnieje zwiększone prawdopodobieństwo zaawansowanego włóknienia i marskości wątroby. Z tego powodu zaleca się wykonywanie biopsji wątroby przed planowanym zabiegiem chirurgicznym o charakterze bariatrycznym.

Istnieje wiele przyczyn stłuszczenia wątroby, które należy różnicować z NAFLD. Należą do nich częste spożywanie alkoholu, ekspozycja na toksyny przemysłowe, niektóre leki, niektóre choroby endokrynne, rodzinna hipobetalipoproteinemia, zakażenie genotypem 3 HCV, choroba Wilsona, choroba spichrzeniowa estrów cholesterolu oraz lipodystrofia. W diagnostyce różnicowej tych chorób może być przydatna biopsja wątroby.

REKOMENDACJE

1. Aktualnie nie ma precyzyjnych wskazań do biopsji wątroby w NAFLD.
2. Biopsji wątroby nie należy traktować jako badania przesiewowego ukierunkowanego na poszukiwanie NAFLD lub monitorującego wyniki leczenia w tej chorobie (poza badaniami naukowymi).
3. Biopsji wątroby nie wykonuje się u chorych z przypadkowo stwierdzonym, lecz klinicznie i laboratoryjnie bezobjawowym NAFLD.
4. Biopsja wątroby jest usprawiedliwiona u chorych ze stłuszczeniem wątroby i zwiększonym ryzykiem występowania NASH i/lub podejrzanych o obecność zaawansowanego włóknienia wątroby tj. z:
 - a) obecnością zespołu metabolicznego i zaburzeniami gospodarki węglowodanowej,
 - b) zwiększonym stężeniem ferrytyny i/lub wskaźnikiem wysycenia transferyny,
 - c) obecnością mutacji C282Y (heterozygota lub homozygota),
 - d) nieprawidłowymi wynikami elastoechografii lub testów serologicznych oceniających włóknienie,
 - e) patologiczną otyłością kwalifikowanych do zabiegów bariatrycznych,
 - f) pozytywnym wywiadem rodzinnym występowania marskości wątroby lub HCC.
5. U chorych z NAFLD należy rozważyć wykonanie biopsji wątroby w przypadku podejrzenia współistnienia innej przewlekłej choroby wątroby lub stłuszczenia wątroby o innej etiologii.

Choroba Wilsona

Choroba Wilsona występuje rzadko, a jej istotą jest upośledzone wydalanie do żółci miedzi.

Nieleczona choroba prowadzi do zgonu, dlatego ważne jest jej wczesne rozpoznanie w celu rozpoczęcia swoistego leczenia (penicylamina, sole cynku). Rozpoznanie choroby Wilsona bywa trudne z uwagi na istnienie kilku fenotypów chorobowych, możliwość nietypowych manifestacji klinicznych i brak pewnych wskaźników w diagnostyce nieinwazyjnej. U 10–15% pacjentów z chorobą Wilsona badania oceniające stężenie ceruloplazminy we krwi i dobowe wydalanie miedzi z moczem dostarczają wyniki prawidłowe. U pacjentów z neurologicznym fenotypem choroby Wilsona objawy wątrobowe są słabo wyrażone, w momencie rozpoznania choroby u około połowy chorych stwierdza się jednak zaawansowane włóknienie lub marskość wątroby. U części pacjentów, zwłaszcza starszych, w badaniu histopatologicznym nie stwierdza się cech uszkodzenia wątroby [122].

Obraz histopatologiczny wątroby w chorobie Wilsona nie jest swoisty i może naśladować niealkoholową lub alkoholową chorobę wątroby, a rzadziej autoimmunologiczne zapalenie wątroby [123]. Najwcześniejszymi zmianami histopatologicznymi są: stłuszczenie hepatocytów (drobno- i wielokropłowe), zwyrodnienie glikogenowe ich jąder oraz martwica ogniskowa z zapaleniem wrotnym [123, 124]. W późniejszych stadiach choroby narasta proces włóknienia wątroby, prowadzący do marskości. Należy też zaznaczyć, że metody barwnikowe z wykorzystaniem rodaminy lub orceiny mają małą wartość diagnostyczną, mogą bowiem dostarczać wyniki fałszywie negatywne w ponad 90% przypadków. Wynika to z faktu, że metody barwnikowe wykrywają wyłącznie depozyty miedzi w lizosomach, podczas gdy we wczesnych stadiach choroby Wilsona miedź znajduje się głównie w cytoplazmie hepatocytów i jest połączona z metalotioneinami [125].

Wystarczającym powodem do wykonania biopsji u chorego z laboratoryjnymi cechami uszkodzenia wątroby jest stężenie surowicze ceruloplazminy poniżej dolnej granicy wartości referencyjnych i/lub zwiększone wydalanie miedzi przez nerki. W praktyce klinicznej biopsja jest wykonywana głównie w przypadku obecności objawów klinicznych sugerujących chorobę Wilsona (neurologiczne, psychiatryczne, oczne, nerkowe), gdy laboratoryjne i obrazowe badania nie pozwalają na postawienie ostatecznego rozpoznania lub istnieje podejrzenie obecności innej lub współistniejącej choroby wątroby [123].

Największe znaczenie diagnostyczne w chorobie Wilsona przypisuje się pomiarowi stężenia miedzi w wątrobie, dokonywanemu metodą spektrometrii atomowej, a w niektórych okolicz-

nościach badanie to jest decydujące dla potwierdzenia lub wykluczenia choroby Wilsona. W celu pomiaru stężenia tkankowego miedzi należy wykonać biopsję wątroby (wałeczek co najmniej długości 1 cm), po czym materiał umieszcza się w suchym, chemicznie czystym pojemniku. Stężenie miedzi w wątrobie można też próbować oznaczyć w materiale pochodzącym z odparafinowanego bloczka, lecz w przypadku jego małej ilości wyniki pomiaru mogą być mało precyzyjne [123]. Stężenie miedzi w suchej tkance wątroby $> 250 \mu\text{g/g}$ ($> 4 \mu\text{mol/g}$), czyli pięciokrotne przekraczające górną granicę normy, jest wysoce swoistą cechą diagnostyczną choroby Wilsona. Obniżanie progu diagnostycznego stężenia tkankowego miedzi pociąga za sobą wzrost czułości i nieznaczny spadek swoistości diagnostycznej badania [126].

Rozmieszczenie miedzi w wątrobie może być bardzo niejednorodne, zwłaszcza w stadium zaawansowanego włóknienia i marskości wątroby. Guzki regeneracyjne wykazują zróżnicowane stężenia miedzi, a w obszarach objętych włóknieniem stężenie miedzi może być nawet prawidłowe. Ze względu na losowość pobrania próbki materiału u 15–20% chorych można spodziewać się „niediagnostycznych” wartości stężenia miedzi, stężenia $< 50 \mu\text{g/g}$ ($< 0,8 \mu\text{mol/g}$) suchej tkanki z dużym prawdopodobieństwem wykluczają jednak rozpoznanie choroby Wilsona [126]. W przypadku stężeń miedzi w wątrobie pomiędzy 50–250 mg/g suchej tkanki z obecnością histopatologicznych cech uszkodzenia wątroby wskazuje się na potrzebę wykonania badań molekularnych wykrywających najczęstsze na danym terenie mutacje w obrębie genu ATP7B.

W ośrodkach dysponujących pracownią mikroskopii elektronowej istotnych informacji diagnostycznych może dostarczyć badanie ultrastrukturalne. W okresie dominacji stłuszczenia hepatocytów badanie ultrastrukturalne ujawnia swoiste dla choroby Wilsona zmiany budowy mitochondriów, które w przypadku braku cholestazy są uznawane za patognomoniczne dla tej choroby. Poszczególne mitochondria różnią się znacznie kształtem i wielkością, ich macierz posiada zwiększoną gęstość, przestrzeń wewnątrzgrzebieniowa jest poszerzona, a wyrosła palczaste poszerzone. W mitochondriach znajdują się wtręty lipidowe i struktury drobnoziarniste, którymi są złogi miedzi [127].

Jeżeli choroba Wilsona występuje w postaci ostrej niewydolności wątroby, wykonanie przezskórnej biopsji wątroby może być niewykonalne z powodu współistniejącej koagulopatii. Możliwe jest wtedy wykonanie biopsji

z dostępu przeznaczyniowego. W badaniu histopatologicznym stwierdza się cechy daleko posuniętego zwyrodnienia hepatocytów z nasiloną apoptozą i zapadaniem się konstrukcji łącznotkankowej wątroby [128]. Potwierdzenie choroby Wilsona jest istotne z punktu widzenia planowania badań przesiewowych u krewnych pierwszego stopnia. W przypadku niemożliwości wykonania biopsji przed przeszczepieniem wątroby zaleca się pomiar stężenia miedzi, ewentualnie z oznaczeniem mutacji białka ATP7B, w wątrobie wyszczepionej.

REKOMENDACJE

1. Biopsję wątroby należy rozważyć u chorego ze zmniejszonym stężeniem surowiczym ceruloplazminy i/lub zwiększonym wydalaniem miedzi przez nerki (po wykluczeniu innych przyczyn tych zjawisk).
2. W celach diagnostycznych zaleca się połączenie badania histopatologicznego z pomiarem stężenia tkankowego miedzi (metoda spektrometrii atomowej).
3. Choroby Wilsona nie można wykluczyć na podstawie ujemnej próby histochemicznej z rodaminą lub orceiną.
4. W celu pomiaru stężenia tkankowego miedzi należy wykonać biopsję i umieścić materiał w suchym, chemicznie czystym pojemniku. Stężenie miedzi w wątrobie można też oznaczać w materiale pochodzącym z odparafinowanego bloczka, lecz w przypadku skąpej ilości materiału wyniki pomiaru mogą być nieprecyzyjne.
5. Stężenie miedzi w wątrobie $> 250 \mu\text{g/g}$ ($> 4 \mu\text{mol/g}$) suchej tkanki jest wysoce swoistą cechą diagnostyczną choroby Wilsona, natomiast stężenie $< 50 \mu\text{g/g}$ ($< 0,8 \mu\text{mol/g}$) suchej tkanki z dużym prawdopodobieństwem wyklucza to rozpoznanie. W przypadku stężeń 50–250 $\mu\text{g/g}$ suchej tkanki z obecnością histopatologicznych cech aktywnej choroby wątroby wskazane jest wykonanie badań molekularnych wykrywających najczęściej występujące na danym terenie mutacje genu ATP7B.
6. W ostrej niewydolności wątroby rozpoznanie choroby Wilsona powinno zostać potwierdzone badaniem histopatologicznym z oceną tkankowego stężenia miedzi, a jeżeli biopsja wątroby nie jest wykonalna, to badaniem wyszczepionej wątroby (po przeszczepieniu). Potwierdzenie choroby Wilsona ma znaczenie w planowaniu badań przesiewowych u bezobjawowego rodzeństwa lub dzieci pacjenta.

Hemochromatoza wrodzona

Hemochromatoza wrodzona jest chorobą dziedziczną autosomalnie recesywnie, która charakteryzuje się zwiększonym wchłanianiem jelitowym żelaza i gromadzeniem go w wątrobie i innych narządach. Rozróżnia się obecnie 5 typów genetycznych hemochromatozy, w Europie Północnej za 90–95% przypadków odpowiada jednak mutacja C282Y genu *HFE* (typ 1). Hemochromatoza należy do najczęstszych chorób uwarunkowanych genetycznie (1 na 100–200 osób populacji kaukaskiej), ze względu na niską penetrację mutacji C282Y tylko 10–33% homozygot rozwija jednak objawy kliniczne hemochromatozy.

Wczesne objawy kliniczne hemochromatozy wrodzonej są niecharakterystyczne (osłabienie, obniżenie libido, bezpłodność, bóle stawowe), a w badaniach laboratoryjnych stwierdza się zwiększone wysycenie transferyny żelazem oraz zwiększone stężenie ferrytyny. Aktywności aminotransferaz są miernie zwiększone lub prawidłowe. Nierozpoznana i nieleczona choroba prowadzi do wystąpienia marskości wątroby i raka wątrobowokomórkowego oraz powikłań pozawątrobowych, takich jak cukrzyca, kardiomiopatia, zapalenie stawów, hipogonadotropowy hipogonadyzm i przebarwienie skóry. Z tego względu priorytetem jest wczesne rozpoznanie choroby i wdrożenie krwiopustów, które mają podstawowe znaczenie dla jej dalszego przebiegu.

W przeszłości badanie histopatologiczne bioptatu wątrobowego, z barwieniem na obecność żelaza, na przykład błękitem pruskim, stanowiło podstawę rozpoznania hemochromatozy wrodzonej. Charakterystyczną cechą w tej chorobie jest gromadzenie żelaza w hepatocytach, zwłaszcza obwodowej strefy płacików wątrobowych. W późnych okresach choroby żelazo pojawia się także w cholangiocytach, komórkach śródbłonna, a nawet komórkach Kupffera. Obecnie dostępne badania genetyczne, radiologiczne i laboratoryjne pozwalają na rozpoznanie hemochromatozy bez konieczności wykonywania biopsji wątroby. Obecność nadmiaru żelaza w wątrobie można stwierdzić metodą rezonansu magnetycznego (osłabienie sygnału w sekwencji T2). Rozpowszechnienie badań genetycznych zmniejszyło też znaczenie diagnostyczne „wskaźnika wątrobowego żelaza”, wyliczanego na podstawie ilorazu wątrobowego stężenia żelaza i wieku pacjenta.

Biopsja wątroby może być jednak pomocna w ocenie zaawansowania choroby

wątroby, ponieważ pozwala ocenić stopień włóknienia i rozpoznać przebudowę marską przed wystąpieniem objawów klinicznych nadciśnienia wrotnego. Wykonanie biopsji wątroby jest celowe u chorych ze stężeniem surowiczym ferrytyny wyższym niż 1000 µg/l, w obecności takich stężeń istnieje bowiem wysokie prawdopodobieństwo marskości wątroby. Także zwiększona aktywność AST i liczba płytek krwi < 200 000/mm³ mogą świadczyć o zaawansowanej chorobie wątroby. Ostatnio u chorych z hemochromatozą badano przydatność elastoechografii, błąd w wykrywaniu marskości tą metodą dotyczył jednak 10–30% chorych, a niewłaściwa ocena zaawansowania włóknienia — 20–30% chorych [129]. Biopsja jest ważnym badaniem w przypadku trudności w różnicowaniu hemochromatozy wrodzonej z innymi chorobami metabolicznymi, takimi jak NAFLD, choroba Wilsona, hemochromatoza wtórna lub niedobór α1-antytrypsyny. Trudności diagnostyczne mogą także wystąpić u pacjentów regularnie spożywających alkohol, ponieważ często występują u nich zwiększone stężenia ferrytyny. Biopsja celowana jest narzędziem diagnostycznym w przypadku pojawienia się w wątrobie zmian ogniskowych, podejrzanych o HCC, zwłaszcza jeśli nie wykazują zdolności gromadzenia żelaza (tzw. *iron-free foci*).

REKOMENDACJE

1. Biopsja wątroby nie jest konieczna do rozpoznania hemochromatozy wrodzonej, ma jednak istotne znaczenie w ocenie zaawansowania włóknienia wątroby.
2. Biopsję wątroby należy rozważyć u chorych ze zmutowanym genem *HFE* (homozygota C282Y lub heterozygota złożona), jeśli wyniki laboratoryjnych testów wątrobowych są nieprawidłowe i/lub stężenie surowicze ferrytyny przekracza 1000 ng/ml.
3. Biopsja wątroby jest uzasadniona u pacjentów z laboratoryjnymi i radiologicznymi cechami narządowego „przeciążenia żelazem”, niezależnie od wyniku badania genetycznego.

Polekowe uszkodzenie wątroby

Leki są częstą przyczyną ostrego uszkodzenia wątroby, zwłaszcza u osób po 60. roku życia. Rozpoznanie zwykle opiera się na analizie czasu

latencji, czyli okresu od rozpoczęcia terapii do wystąpienia objawów chorobowych oraz szybkości ich ustępowania po odstawieniu podejrzanego leku. W systemie punktowym CIOMS (*Council for International Organizations of Medical Sciences*), który bada związki przyczynowe między zażywaniem lekiem i uszkodzeniem wątroby, obraz histopatologiczny jest tylko jedną z wielu analizowanych zmiennych o niedużym znaczeniu diagnostycznym. Leki rzadko powodują charakterystyczne uszkodzenia wątroby, a obecność w obrazie histopatologicznym nacieków zapalnych z dużym udziałem eozynofiliów, martwicy hepatocytów i cholestazy, czasem z obecnością ziarniniaków, może jedynie sugerować etiologię lekową. Biopsja wątroby powinna być natomiast rozważana u chorych podejrzanych o przewlekłe uszkodzenie wątroby przez leki powodujące stłuszczeniowe zapalenie (np. amiodaron, tamoksyfen, kortykosteroidy), włóknienie (np. witamina A, metotreksat) lub marskość wątroby. Biopsja wątroby ma też uzasadnienie w przypadku braku normalizacji laboratoryjnych wskaźników cholestazy po 4–6 miesiącach od odstawienia leku, kiedy pojawia się podejrzenie polekowej duktopenii [130].

REKOMENDACJE

1. Biopsja wątroby nie jest zalecana u chorych z ostrym polekowym uszkodzeniem wątroby ze względu na małą wartość diagnostyczną.
2. Biopsję wątroby należy rozważyć w przypadku podejrzenia przewlekłego polekowego uszkodzenia wątroby oraz polekowej duktopenii.

Zespół Budda-Chiariego i zespół niedrożności naczyń zatokowych

Zespół Budda-Chiariego jest rzadko występującą chorobą, której istotę stanowią zaburzenia odpływu krwi z wątroby, spowodowane najczęściej zakrzepicą żył wątrobowych. Częstymi przyczynami tej choroby są wrodzone trombofilie, choroby mieloproliferacyjne oraz nocna napadowa hemoglobinuria.

W badaniu histopatologicznym występuje poszerzenie żyłek centralnych, w pobliżu których hepatocyty są obrzęknięte i uszkodzone. W tych obszarach stwierdza się rozrost tkanki włóknistej (*pericentral fibrosis*) oraz śródmiąższowe wy-

lewy krwawe. Biopsja wątroby nie jest jednak badaniem wymaganym do rozpoznania zespołu Budda-Chiariego, głównie z powodu dużej heterogenności zmian patologicznych w wątrobie, uniemożliwiających ocenę zaawansowania choroby (duże prawdopodobieństwo błędu pobrania próbki). Podstawą rozpoznania zespołu Budda-Chiariego są badania obrazowe, na czele z ultrasonografią dopplerowską i tomografią komputerową. W uzasadnionych przypadkach biopsja wątroby jest wykonywana w celu wykluczenia zespołu Budda-Chiariego [131].

Zespół niedrożności naczyń zatokowych (SOS, *sinusoidal obstruction syndrome*) – dawna nazwa „choroba wenookluzyjna” (VOD, *venoocclusive disease*) — jest toksycznym bądź immunologicznym uszkodzeniem komórek śródbłonna naczyń zatokowych, które, złączając się, zamykają ich światło i czasem też światło żyłek środkowych. Zespół niedrożności naczyń zatokowych jest najczęściej wywołany przez wysokie dawki cytostatyków stosowane przed planowanym przeszczepieniem komórek macierzystych hematopoezy. Zespół niedrożności naczyń zatokowych jest także sporadycznie powikłaniem chemioterapii nowotworów. Do objawów SOS zalicza się ból w prawym nadbrzuszu, wzrost masy ciała i w cięższych postaciach żółtaczkę. Diagnostyka różnicowa SOS obejmuje posocznicę, ostrą reakcję przeszczepu przeciw gospodarzowi (*graft-versus-host disease*), infekcje wirusowe lub grzybicze wątroby, reakcje hepatotoksyczne leków oraz wzrost masy ciała spowodowany przewodnieniem. W przypadku trudności diagnostycznych pomocna jest biopsja wątroby, najlepiej wykonana z dostępu przeznaczyniowego.

REKOMENDACJE

1. U chorych z uszkodzeniem wątroby spowodowanym zespołem Budda-Chiariego, zarostowym zapaleniem osierdzia lub niewydolnością prawokomorową serca nie ma potrzeby wykonywania biopsji wątroby. Uzasadnieniem wykonania tego badania może być podejrzenie obliteracji zakrzepowej małych naczyń żylnych lub współistnienia innej choroby wątroby.
2. Wykonanie biopsji wątroby jest uzasadnione w przypadku konieczności różnicowania ciężkiej postaci zespołu niedrożności naczyń zatokowych z innymi powikłaniami wątrobowymi występującymi we wczesnym okresie po przeszczepieniu szpiku kostnego.

Tabela 6. Uszkodzenia graftu po przeszczepieniu wątroby w zależności od czasu ich występowania

Dni–tygodnie	Tygodnie–miesiące	Miesiące–lata
Ciasne zespolenie przewodów żółciowych (cholestaza, żółtaczką)	Powikłania żółciowe (zaburzenia przepływu krwi w tętnicy wątrobowej)	Przewlekłe odrzucanie graftu
Ostre odrzucanie graftu	Hepatotoksyczność leków	Nowotwory
Zakażenia (bakteryjne szpitalne, grzybicze (kandydoza, kropidlak)	Zakażenia oportunistyczne (zwłaszcza wirusami CMV, EBV, HHV-6, adenowirus)	
	Nawrót choroby	

CMV — cytomegalowirus; EBV — wirus Epsteina-Barr; HHV-6 — ludzki herpeswirus typu 6

OSTRA NIETYDOLNOŚĆ WĄTROBY

Najczęstszymi przyczynami ostrej niewydolności wątroby (AFL, *acute liver failure*) są leki, toksyny, wirusy hepatotropowe oraz autoimmunologiczne zapalenie wątroby. Rzadko zdarza się, by biopsja pomogła w rozpoznaniu czynnika etiologicznego lub miała wpływ na sposób postępowania terapeutycznego u pacjenta z AFL. Wyjątkami są tu seronegatywne autoimmunologiczne zapalenie wątroby, zakażenie wirusem opryszczki, choroba Wilsona, drobnokropelkowe stłuszczenie wątroby po zatruciu kwasem walproinowym, ostre stłuszczenie wątroby ciężarnych lub zespół Reya. Biopsja wątroby może mieć również uzasadnienie, jeśli celem jest rozpoznanie lub wykluczenie (przed planowanym przeszczepieniem wątroby) choroby nowotworowej, ba przykład przerzutów do wątroby raka drobnokomórkowego lub chłoniaka. Obecność koagulopatii często uniemożliwia wykonanie biopsji przezskórnej, dlatego najlepszym rozwiązaniem jest biopsja z dostępu przeznaczeniowego [132].

REKOMENDACJE

1. Biopsji wątroby nie zaleca się u chorych z ostrą niewydolnością wątroby spowodowaną przez leki, preparaty żółciowe lub zakażenie HBV.
2. Biopsja wątroby może pomóc w ujawnieniu choroby Wilsona, autoimmunologicznego zapalenia wątroby, zakażenia *Herpes virus*,

stłuszczenia drobnokropelkowego lub wątrobowego rozsiewu choroby nowotworowej.

3. Z powodu obecności koagulopatii preferowana jest biopsja z dostępu przeznaczeniowego.
4. Wykonanie biopsji w ciąży może być uzasadnione w przypadku podejrzenia ostrego stłuszczenia wątroby ciężarnych.

PRZESZCZEPIENIE WĄTROBY

Przeszczepienie wątroby wiąże się z ryzykiem wielu powikłań wątrobowych, które występują w we wczesnym lub późnym okresie po przeszczepieniu. Zostały one przedstawione w tabeli 6. Większość tych powikłań może być rozpoznana wyłącznie na podstawie obrazu histopatologicznego wątroby, dlatego wszystkie nieprawidłowości w badaniach laboratoryjnych lub obrazowych wątroby stanowią wskazanie do wykonania biopsji.

REKOMENDACJE

1. Biopsja wątroby powinna być wykonana u chorych z przeszczepioną wątrobą i nieprawidłowymi wynikami testów wątrobowych, jeśli nie są one wynikiem obturacji dróg żółciowych. Zalecenie to jest niezależne od czasu, jaki upłynął od przeszczepienia.

1. Menghini G. One-second needle biopsy of the liver. *Gastroenterology* 1958; 35: 190–199.
2. Piccinino F., Sagnelli E., Pasquale G., Giusti G. Complications following percutaneous liver biopsy. A multicentre retrospective study on 68,276 biopsies. *J. Hepatol.* 1986; 2: 165–173.
3. McGill D.B. Liver biopsy: when, how, by whom, and where? *Curr. Gastroenterol. Rep.* 2001; 3: 19–23.
4. Czaja A.J., Carpenter H.A. Optimizing diagnosis from the medical liver biopsy. *Clin. Gastroenterol. Hepatol.* 2007; 5: 898–907.
5. Holtz T., Moseley R.H., Scheiman J.M. Liver biopsy in fever of unknown origin. A reappraisal. *J. Clin. Gastroenterol.* 1993; 17: 29–32.
6. Mourad O., Palda V., Detsky A.S. A comprehensive evidence-based approach to fever of unknown origin. *Arch. Intern. Med.* 2003; 163: 545–551.
7. Rustagi T., Newton E., Kar P. Percutaneous liver biopsy. *Tropical Gastroenterology* 2010; 31: 199–212.
8. Rockey D.C., Caldwell S.H., Goodman Z.D., Nelson R.C., Smith A.D.; American Association for the Study of Liver Diseases. Liver biopsy. *Hepatology* 2009; 49: 1017–1044.
9. Scoazec J.C. Liver biopsy: Which role in patient management? *Ann. Pathol.* 2010; 30: 464–469.
10. Sporea I., Popescu A., Sirli R. Why, who and how should perform liver biopsy in chronic liver diseases. *World J. Gastroenterol.* 2008; 14: 3396–3402.
11. Dienstag J.L., McHutchison J.G. American Gastroenterological Association technical review on the management of hepatitis C. *Gastroenterology* 2006; 130: 231–264.
12. Perrault J., McGill D.B., Ott B.J., Taylor W.F. Liver biopsy: complications in 1000 inpatients and outpatients. *Gastroenterology* 1978; 74: 103–106.
13. Mbengue M., Ka M.M., Leye A. i wsp. Ultrasound-guided puncture and biopsy in the diagnosis of chronic liver diseases: report of 447 cases. *Dakar Med.* 2003; 48: 99–104.
14. Douds A.C., Joseph A.E.A., Finlayson C., Maxwell J.D. Is day case liver biopsy underutilised? *Gut* 1995; 37: 574–575.
15. Lindor K.D., Bru C., Jorgensen R.A. i wsp. The role of ultrasonography and automatic-needle biopsy in outpatient percutaneous liver biopsy. *Hepatology* 1996; 23: 1079–1083.
16. Jacobs W.H., Goldberg S.B. Statement on out-patient percutaneous liver biopsy. *Dig. Dis. Sci.* 1989; 34: 322–323.
17. Aribas B.K., Arda K., Ciledağ N. i wsp. Accuracy and safety of percutaneous US-guided needle biopsies in specific focal liver lesions: comparison of large and small needles in 1300 patients. *Panminerva Med.* 2012; 54: 233–239.
18. Pinelo E., Presa J. Outpatient percutaneous liver biopsy: still a good option. *Eur. J. Intern. Med.* 2009; 20: 487–489.
19. Zduleczny J. Wytyczne do wykonywania biopsji wątroby w praktyce klinicznej. *Med. Prakt.* 2000/07 16.10.2001, Opracowano na podstawie Guidelines on the use of liver biopsy in clinical practice Grant. *J. Neuberger Gut* 1999; 45 (suppl. IV): IV1–IV11. komentarz Habior A.
20. Bravo A.A., Sheth S.G., Chopra S. Liver biopsy. *N. Engl. J. Med.* 2001; 344: 495–500.
21. Batts T., Ludwig J. Chronic hepatitis. An update on terminology and reporting. *Am. J. Surg. Pathol.* 1995; 19: 1409–1419.
22. Riley T.R. 3rd, Ruggiero F.M. The effect of processing on liver biopsy core size. *Dig. Dis. Sci* 2008; 53: 2775–2777.
23. Theise N.D. Liver biopsy assessment in chronic viral hepatitis: a personal, practical approach. *Modern Pathol.* 2007; 20: 3–14.
24. Gabriel A., Miętkiewski J., Stolarczyk J. i wsp. Podsumowanie wstępne dotyczące wypracowania standardu oceny histopatologicznej bioptatów w przebiegu przewlekłych zapaleń wątroby — Katowice 15.04.1999. *Pol. J. Pathol.* 1999; 50: 4 (supl.1): 31–32.
25. International Working Party (1994). Terminology of chronic hepatitis. *Am. J. Gastroenterol.* 1994; 90: 181.
26. Bedossa P., Poynard T.; French METAVIR Cooperative Study Group: An algorithm for grading activity in chronic hepatitis C. *Hepatology* 1996; 24: 289–293.
27. Scheuer P. Classification of chronic viral hepatitis: a need for reassessment. *J. Hepatol.* 1991; 13: 372–374.
28. Kleiner D.E., Brunt E.M., Van Natta M. i wsp. Design and validation of histological scoring system for nonalcoholic fatty liver disease. *Hepatology* 2005; 41: 1313–1321.
29. Ishak K., Baptista A., Bianchi L. i wsp. Histologic grading and staging of chronic hepatitis. *J. Hepatol.* 1995; 22: 696–699.
30. Colloredo G., Guido M., Sonzogni A., Leandro G. Impact of liver biopsy size on histological evaluation of chronic viral hepatitis: the smaller the sample, the milder the disease. *J. Hepatol.* 2003; 39: 239–244.
31. Milkiewicz P. Biopsja wątroby. W: Dąbrowski A. (red.). *Wielka Interna. Gastroenterologia część I. Medical Tribune* 2010; 472–474.
32. Gutkowski K. Przeszkórna biopsja wątroby; wskazania, przeciwwskazania i możliwe powikłania. *Przew. Lek.* 2008; 3: 67–71.
33. Hanafee W., Weiner M. Transjugular percutaneous cholangiography. *Radiology* 1967; 88: 35–39.
34. Behrens G., Ferral H., Giusto D., Patel J., Thiel D.H. Van. Transjugular liver biopsy: comparison of sample adequacy with the use of two automated needle systems. *J. Vasc. Interv. Radiol.* 2011; 22: 341–345.
35. Hilzenrat N., Yesovitch R., Shrier I., Stavrakis M., Deschênes M. The effect of information level and coping style on pain and anxiety in needle liver biopsy. *Can. J. Gastroenterol.* 2006; 20: 597–600.
36. Hirsh J., O'Donnell M., Eikelboom J.W. Beyond unfractionated heparin and warfarin: current and future advances. *Circulation* 2007; 116: 552–560.
37. Kakar P., Watson T., Lip G.Y. Drug evaluation: rivaroxaban, an oral, direct inhibitor of activated Factor X. *Curr. Opin. Investig. Drugs* 2007; 8: 256–265.
38. Siegel C.A., Silas A.M., Suriawinata A.A., van Leeuwen D.J. Liver biopsy 2005: when and how? *Cleve Clin. J. Med.* 2005; 72: 199–201.
39. Vang M.L., Hvas A.M., Ravn H.B. Urgent reversal of vitamin K antagonist therapy. *Acta Anaesthesiol. Scand.* 2011; 55: 507–516.
40. Bauer K.A. Reversal of antithrombotic agents. *Am. J. Hematol.* 2012; 87: S119–S126.
41. Cadranet J.F., Rufat P., Degos F. Practices of liver biopsy in France: results of a prospective nationwide survey. For the group of Epidemiology of the French Association for the Study of the Liver (AFEFL). *Hepatology* 2000; 32: 477–481.
42. Castera L., Negre I., Samii K., Buffet C. Pain experienced during percutaneous liver biopsy. *Hepatology* 1999; 30: 1529–1530.
43. Alexander J.A., Smith B.J. Midazolam sedation for percutaneous liver biopsy. *Dig. Dis. Sci.* 1993; 38: 2209–2211.
44. Bubak M.E., Porayko M.K., Krom R.A.F., Wiesner R.H. Complications of liver biopsy in liver transplant patients: increased

- sepsis associated with choledochojunostomy. *Hepatology* 1991; 14: 1063–1065.
45. Galati J.S., Monsour H.P., Donovan J.D. i wsp. The nature of complications following liver biopsy in transplant patients with Roux-en-Y choledochojunostomy. *Hepatology* 1994; 20: 651–653.
 46. Attallah N., Yassine L., Fisher K., Yee J. Risk of bleeding and restenosis among chronic kidney disease patients undergoing percutaneous coronary intervention. *Clin. Nephrol.* 2005; 64: 412–418.
 47. Agnelli G., Parise P., Levi M., Cosmi B., Nenci G.G. Effects of desmopressin on hemostasis in patients with liver cirrhosis. *Haemostasis* 1995; 25: 241–247.
 48. Pawa S., Ehrinpreis M., Mutchnick M., Janisse J., Dhar R., Siddiqui F.A. Percutaneous liver biopsy is safe in chronic hepatitis C patients with end-stage renal disease. *Clin. Gastroenterol. Hepatol.* 2007; 5: 1316–1320.
 49. McGill D.B., Rakela J., Zinsmeister A.R., Ott B.J. A 21-year experience with major haemorrhage after percutaneous liver biopsy. *Gastroenterology* 1990; 99: 1396–1400.
 50. Gilmore I.T., Burroughs A., Murray-Lyon I.M., Williams R., Jenkins D., Hopkins A. Indications, methods, and outcomes of percutaneous liver biopsy in England and Wales: an audit by the British Society of Gastroenterology and the Royal College of Physicians of London. *Gut* 1995; 36: 437–441.
 51. Szymczak A., Simon K., Inglot M., Gladysz A. Safety and effectiveness of blind percutaneous liver biopsy: analysis of 1412 procedures. *Hepat. Mon.* 2012; 12: 32–37.
 52. Thampanitchawong P., Piratvisuth T. Liver biopsy: complications and risk factors. *World J. Gastroenterol.* 1999; 5: 301–304.
 53. Eisenberg E., Konopniki M., Veitsman E., Kramskay R., Gaitini D., Baruch Y. Prevalence and characteristics of pain induced by percutaneous liver biopsy. *Anesth. Analg.* 2003; 96: 1392–1396.
 54. Van der Poorten D., Kwok A., Lam T., Ridley L., Jones D.B., Ngu M.C. Twenty-year audit of percutaneous liver biopsy in a major Australian teaching hospital. *Intern. Med. J.* 2006; 36: 692–699.
 55. Dietrich C.F., Sharma M., Gibson R.N., Schreiber-Dietrich D., Jenssen C. Fortuitously discovered liver lesions. *World J. Gastroenterol.* 2013; 19: 3173–3188.
 56. Theodore D., Fried M.W., Kleiner D.E. i wsp. Liver biopsy in patients with inherited disorders of coagulation and chronic hepatitis C. *Haemophilia* 2004; 10: 413–421.
 57. Sharma P., McDonald G.B., Banaji M. The risk of bleeding after percutaneous liver biopsy: relation to platelet count. *J. Clin. Gastroenterol.* 1982; 4: 451–453.
 58. Hoffer F.A. Liver biopsy methods for pediatric oncology patients. *Pediatr. Radiol.* 2000; 30: 481–488.
 59. Van Leeuwen D.J., Wilson L., Crowe D.R. Liver biopsy in the mid-1990s: questions and answers. *Semin. Liver Dis.* 1995; 15: 340–359.
 60. Scheimann A.O., Barrios J.M., Al-Tawil Y.S., Gray K.M., Gilger M.A. Percutaneous liver biopsy in children: impact of ultrasonography and spring-loaded biopsy needles. *J. Pediatr. Gastroenterol. Nutr.* 2000; 31: 536–539.
 61. Janes C.H., Lindor K.D. Outcome of patients hospitalized for complications after outpatient liver biopsy. *Ann. Intern. Med.* 1993; 118: 96–98.
 62. Huang J.F., Hsieh M.Y., Dai C.Y. i wsp. The incidence and risks of liver biopsy in non-cirrhotic patients: An evaluation of 3806 biopsies. *Gut* 2007; 56: 736–737.
 63. Myers R.P., Fong A., Shaheen A.A. Utilization rates, complications and costs of percutaneous liver biopsy: a population-based study including 4275 biopsies. *Liver Int.* 2008; 28: 705–712.
 64. Sterling R., Plecha D., Post T., Herbener T., Haaga J. Increasing size of true cut needle is associated with increased bleeding in porcine liver biopsies. *Hepatology* 1995; 22: 694A.
 65. Mueller M., Kratzer W., Oetzuerk S. i wsp. Percutaneous ultrasonographically guided liver punctures: an analysis of 1961 patients over a period of ten years. *BMC Gastroenterol.* 2012; 12: 173.
 66. Jabbour N., Reyes J., Zajko A. i wsp. Arterioportal fistula following liver biopsy. Three cases occurring in liver transplant recipients. *Dig. Dis. Sci.* 1995; 40: 1041–1044.
 67. Falkenstein K., Flynn L., Dunn S., Baldrige A. Arterial-venous fistulas following pediatric liver transplant case studies. *Pediatr. Transplant.* 2007; 11: 683–688.
 68. Kalambokis G., Manousou P., Vibhakorn S. i wsp. Transjugular liver biopsy-indications, adequacy, quality of specimens, and complications — a systematic review. *J. Hepatol.* 2007; 47: 284–294.
 69. Smith T.P., McDermott V.G., Ayoub D.M., Suhocki P.V., Stackhouse D.J. Percutaneous transhepatic liver biopsy with tract embolization. *Radiology* 1996; 198: 769–774.
 70. Livraghi T., Lombardi C., Mascia G. Bile peritonitis: another complication after fine-needle biopsy. *Diagn. Imaging* 1983; 52: 33–35.
 71. Clark R.A., Frey R.T., Colley D.P., Eiseman W.R. Transcatheter embolization of hepatic arteriovenous fistulas for control of hemobilia. *Gastrointest. Radiol.* 1981; 6: 353–356.
 72. Esposito C., Garipoli V., Vecchione R., Raia V., Vajro P. Laparoscopy-guided biopsy in diagnosis of liver disorders in children. *Liver* 1997; 17: 288–292.
 73. Tobin M.V., Gilmore I.T. Plugged liver biopsy in patients with impaired coagulation. *Dig. Dis. Sci.* 1989; 34: 13–15.
 74. Smith T.P., Presson T.L., Heneghan M.A., Ryan J.M. Transjugular biopsy of the liver in pediatric and adult patients using an 18-gauge automated core biopsy needle: a retrospective review of 410 consecutive procedures. *AJR American Journal of Roentgenology* 2003; 180: 167–172.
 75. Procopet B., Bureau C., Métivier S. i wsp. Tolerance of liver biopsy in a tertiary care center: comparison of the percutaneous and the transvenous route in 143 prospectively followed patients. *Eur. J. Gastroenterol. Hepatol.* 2012; 24: 1209–1213.
 76. Tripodi A., Chantarangkul V., Mannucci P.M. The International Normalized Ratio to prioritize patients for liver transplantation: problems and possible solutions. *J. Thromb. Haemost.* 2008; 6: 243–248.
 77. Tripodi A., Chantarangkul V., Primignani M. i wsp. The international normalized ratio calibrated for cirrhosis INR (liver) normalizes prothrombin time results for model for end-stage liver disease calculation. *Hepatology* 2007; 46: 520–527.
 78. Lodge J.P., Jonas S., Jones R.M. i wsp.; rFVIIa OLT Study Group. Efficacy and safety of repeated perioperative doses of recombinant factor VIIa in liver transplantation. *Liver Transpl.* 2005; 11: 973–979.
 79. Pettersson M., Fischler B., Petrini P., Schulman S., Nemeth A. Recombinant FVIIa in children with liver disease. *Thromb. Res.* 2005; 116: 185–197.
 80. Brown J.B., Emerick K.M., Brown D.L., Whittington P.F., Alonso E.M. Recombinant factor VIIa improves coagulopathy caused by liver failure. *J. Pediatr. Gastroenterol. Nutr.* 2003; 37: 268–272.

81. McMahon C., Pilkington R., Shea E.O., Kelleher D., Smith O.P. Liver biopsy in Irish hepatitis C-infected patients with inherited bleeding disorders. *Br. J. Haematol.* 2000; 109: 354–359.
82. Wong V.S., Baglin T., Beacham E., Wight D.D., Petrik J., Alexander G.J. The role for liver biopsy in haemophiliacs infected with the hepatitis C virus. *Br. J. Haematol.* 1997; 97: 343–347.
83. Sherlock S. Dooley J. *Diseases of the liver and biliary system.* 10th Ed. London Blackwell Scientific 2007.
84. Westheim B.H., Ostensen A.B., Aagaens I., Sanengen T., Almaas R. Evaluation of risk factors for bleeding after liver biopsy in children. *J. Pediatr. Gastroenterol. Nutr.* 2012; 55: 82–87.
85. Volwiler W., Jones C.M. The diagnostic and therapeutic value of liver biopsies, with particular reference to trocar biopsy. *N. Engl. J. Med.* 1947; 237: 651–656.
86. Reuben A. The legend of the lardaceous liver. *Hepatology* 2004; 40: 763–766.
87. Grant A., Neuberger J. Guidelines on the use of liver biopsy in clinical practice. *Gut* 1999; 45 (supl. 4): IV1–IV11.
88. Hartleb M. Postępowanie diagnostyczne w wątrobowych zmianach ogniskowych. *Gastroenterol. Klin.* 2014; 6: 1–15.
89. França A.V., Valério H.M., Trevisan M. i wsp. Fine needle aspiration biopsy for improving the diagnostic accuracy of cut needle biopsy of focal liver lesions. *Acta Cytol.* 2003; 47: 332–336.
90. Stewart C.J., Coldewey J., Stewart I.S. Comparison of fine needle aspiration cytology and needle core biopsy in the diagnosis of radiologically detected abdominal lesions. *J. Clin. Pathol.* 2002; 55: 93–97.
91. Buscarini L., Fornari F., Bolondi L. i wsp. Ultrasound-guided fine-needle biopsy of focal liver lesions: techniques, diagnostic accuracy and complications. A retrospective study on 2091 biopsies. *J. Hepatol.* 1990; 11: 344–348.
92. Chawla Y.K., Ramesh G.N., Kaur U., Bamberg P., Dilawari J.B. Percutaneous liver biopsy: a safe outpatient procedure. *J. Gastroenterol. Hepatol.* 1990; 5: 94–95.
93. Fornari F., Civardi G., Cavanna L. i wsp. Complications of ultrasonically guided fine-needle abdominal biopsy. Results of a multicenter Italian study and review of the literature. The Cooperative Italian Study Group. *Scand. J. Gastroenterol.* 1989; 24: 949–955.
94. Filice C., Pirola F., Brunetti E., Dughetti S., Strosselli M., Foglieni C.S. New therapeutic approach for hydatid liver cysts. *Gastroenterology* 1998; 98: 1366–1368.
95. Kumar A. Chattopadhyay TK. Management of hydatid disease of the liver. *Postgraduate Medical Journal* 1992; 68: 853–856.
96. Bret P.M., Fond A., Bretagnolle M. i wsp. Percutaneous aspiration and drainage of hydatid cysts in the liver. *Radiology* 1988; 168: 617–620.
97. Balabaud C., Al-Rabih W.R., Chen P.J. i wsp. Focal nodular hyperplasia and hepatocellular adenoma around the world viewed through the scope of the immunopathological classification. *Int. J. Hepatol.* 2013; 2013: 268625.
98. El-Serag H.B., Mason A.C. Rising incidence of hepatocellular carcinoma in the United States. *N. Engl. J. Med.* 1999; 340: 745–750.
99. Tannapfel A., Dienes H.P., Lohse A.W. The indications for liver biopsy. *Andrea Dtsch. Arztebl. Int.* 2012; 109: 477–483.
100. Assy N., Nasser G., Djibre A., Beniashvili Z., Elias S., Zidan J. Characteristics of common solid liver lesions and recommendations for diagnostic workup. *World J. Gastroenterol.* 2009; 15: 3217–3227.
101. Yazici C., Niemeyer D.J., Iannitti D.A., Russo M.W. Hepatocellular carcinoma and cholangiocarcinoma, an update. *Expert Rev. Gastroenterol. Hepatol.* 2014; 8: 63–82.
102. Saborido B.P., Díaz J.C., de Los Galanes S.J. i wsp. Does preoperative fine needle aspiration-biopsy produce tumor recurrence in patients following liver transplantation for hepatocellular carcinoma? *Transplant. Proc.* 2005; 37: 3874–3877.
103. Liu Y.W., Chen C.L., Chen Y.S., Wang C.C., Wang S.H., Lin C.C. Needle tract implantation of hepatocellular carcinoma after fine needle biopsy. *Dig. Dis. Sci.* 2007; 52: 228–231.
104. Noel M.S., Hezel A.F. New and emerging treatment options for biliary tract cancer. *Onco. Targets Ther.* 2013; 6: 1545–1552.
105. Llovet J.M., Ducreux M., Lencioni R. i wsp. EASL-EORTC clinical practice guidelines: management of hepatocellular carcinoma. *J. Hepatol.* 2012; 56: 908–943.
106. Hartleb M., Gutkowski K., Zejda J.E., Chudek J., Więcek A. Serological prevalence of hepatitis B virus and hepatitis C virus infection in the elderly population: Polish nationwide survey — PolSenior. *Eur. J. Gastroenterol. Hepatol.* 2012; 24: 1288–1295.
107. Halota W., Flisiak R., Boroń-Kaczmarek A. i wsp. Polska Grupa Ekspertów HCV. Standards of hepatitis C treatment. Recommendations of Polish Group of Experts. *Przegl. Epidemiol.* 2012; 66: 83–88.
108. European Association for the Study of the Liver. EASL Clinical Practice Guidelines: management of hepatitis C virus infection. *J. Hepatol.* 2011; 55: 245–264.
109. Cooper C. Hepatitis C treatment highlights from the 2011 American Association for the Study of Liver Disease meeting. *Clin. Infect. Dis.* 2012; 55: 418–425.
110. Castera L. Transient elastography and other noninvasive tests to assess hepatic fibrosis in patients with viral hepatitis. *J. Viral. Hepat.* 2009; 16: 300–314.
111. Bonder A., Afdhal N. Utilization of FibroScan in clinical practice. *Curr. Gastroenterol. Rep.* 2014; 16: 372.
112. Juszczak J., Boroń-Kaczmarek A., Cianciara J. i wsp. Polish HBV Expert Group. Therapeutic recommendations for 2013: antiviral treatment for chronic hepatitis B. *Przegl. Epidemiol.* 2013; 67: 287–295.
113. Prati D., Taioli E., Zanella A. i wsp. Updated definitions of healthy ranges for serum alanine aminotransferase levels. *Ann. Intern. Med.* 2002; 137: 1–10.
114. Czaja A.J., Carpenter H.A. Histological findings in chronic hepatitis C with autoimmune features. *Hepatology* 1997; 26: 459–66.
115. Czaja A.J., Freese D.K. American Association for the Study of Liver Disease. Diagnosis and treatment of autoimmune hepatitis. *Hepatology* 2002; 36: 479–497.
116. Gutkowski K., Hartleb M. Autoimmunologiczne zapalenie wątroby. W: Dąbrowski A. (red.). *Wielka Interna. Gastroenterologia część I.* Medical Tribune 2010; 498–508.
117. European Association for the Study of the Liver: EASL Clinical practice guidelines: management of cholestatic liver diseases. *J. Hepatol.* 2009; 51: 237–267.
118. Habor A., Hartleb M., Milkiewicz P. i wsp. Rekomendacje Sekcji Hepatologicznej Polskiego Towarzystwa Gastroenterologii dotyczące cholestatycznych chorób wątroby — adaptacja wytycznych europejskich. *Gastroenterol. Klin.* 2013; 5: 5–40.
119. Lindor K., Gershwin E., Poupon R. i wsp. AASLD practice guidelines. Primary biliary cirrhosis. *Hepatology* 2009; 50: 291–308.

120. O'Shea R.S., Dasarathy S., McCullough A.J. Alcoholic liver disease. *Am. J. Gastroenterol.* 2010; 105: 14–32.
121. Chalasani N., Younossi Z., Lavine J.E. i wsp. The diagnosis and management of nonalcoholic fatty liver disease: practice guideline by the American Association for the Study of Liver Diseases, American College of Gastroenterology, and the American Gastroenterological Association. *Hepatology* 2012; 55: 2005–2023.
122. Ferenci P., Czlonkowska A., Merle U. i wsp. Late onset Wilson disease. *Gastroenterology* 2007; 132: 1294–1298.
123. Ludwig J., Moyer T.P., Rakela J. The liver biopsy diagnosis of Wilson's disease. *Methods in pathology. Am. J. Clin. Pathol.* 1994; 102: 443–446.
124. Strohmeyer F.W., Ishak K.G. Histology of the liver in Wilson's disease: a study of 34 cases. *Am. J. Clin. Pathol.* 1980; 73: 12–24.
125. Goldfischer S., Sternlieb I. Changes in the distribution of hepatic copper in relation to the progression of Wilson's disease (hepatolenticular degeneration). *Am. J. Pathol.* 1968; 53: 883–901.
126. Ferenci P., Steindl-Munda P., Vogel W. i wsp. Diagnostic value of quantitative hepatic copper determination in patients with Wilson disease. *Clin. Gastroenterol. Hepatol.* 2005; 3: 811–818.
127. Sternlieb I. Mitochondrial and fatty changes in hepatocytes of patients with Wilson's disease. *Gastroenterology* 1968; 55: 354–367.
128. Strand S., Hofmann W.J., Grambihler A. i wsp. Hepatic failure and liver cell damage in acute Wilson's disease involve CD95 (APO-1/Fas) mediated apoptosis. *Nat. Med.* 1998; 4: 588–593.
129. Castiella A., Zapata E., Alustiza J.M. Non-invasive methods for liver fibrosis prediction in hemochromatosis: One step beyond. *World J. Hepatol.* 2010; 2: 251–255.
130. Hartleb M., Gutkowski K. Polekowe uszkodzenia wątroby. W: Dąbrowski A. (red.). *Wielka Interna. Gastroenterologia część I. Medical Tribune* 2010; 528–542.
131. Orloff M.J., Isenberg J.I., Wheeler H.O., Daily P.O., Girard B. Budd-Chiari syndrome revisited: 38 years' experience with surgical portal decompression. *J. Gastrointest. Surg.* 2012; 16: 286–300.
132. Bernal W., Wendon J. Acute liver failure. *N. Engl. J. Med.* 2013; 369: 2525–2534.