

Krzysztof Gutkowski, Marek Hartleb

Katedra i Klinika Gastroenterologii i Hepatologii, Śląski Uniwersytet Medyczny, Katowice

Idiopatyczne nadciśnienie wrotne

Idiopathic portal hypertension

STRESZCZENIE

Idiopatyczne nadciśnienie wrotne (IPH) jest rzadko występującym schorzeniem, które charakteryzuje się nadciśnieniem w układzie wrotnym, drożnością żyły wrotnej i żył wątrobowych oraz nieobecnością morfologicznych wykładników marskości w bioptacie wątroby; IPH należy do grupy śródwątrobowych przyczyn nadciśnienia wrotnego niezależnego od marskości wątroby, które może przez długi czas pozostawać nieme klinicznie. Chorobę należy podejrzewać u pacjentów z nadciśnieniem wrotnym oraz włóknieniem przestrzeni wrotnych bez przebudowy marskiej w badaniu histopatologicznym. Patogeneza IPH nie została dobrze poznana, jakkol-

wiek wiele danych przemawia za zakrzepową lub zapalną okluzją drobnych naczyń żylnych układu wrotnego.

W przypadku podejrzenia IPH w diagnostyce należy uwzględnić wrodzone i nabyte trombofilie, choroby mieloproliferacyjne oraz autoimmunologiczne. Z powodu braku swoistego leczenia, postępowanie ogranicza się do eliminacji czynników uszkadzających komórki śródbłonka naczyniowego, farmakologicznego obniżania ciśnienia wrotnego i leczenia przeciwkrzepliwego.

Gastroenterologia Kliniczna 2010, tom 2, nr 4, 136–141

Słowa kluczowe: wątroba, idiopatyczne nadciśnienie wrotne, nadciśnienia wrotne bez przebudowy marskiej wątroby

ABSTRACT

Idiopathic portal hypertension (IPH) is a rare disease characterized by portal hypertension, patent portal and hepatic veins, and an absence of cirrhosis in liver biopsy. IPH belongs to the group of intrahepatic causes of non-cirrhotic portal hypertension, which can be clinically silent over a long period of time. The disease should be suspected in patients with portal hypertension and evidence of marked portal fibrosis with no cirrhotic reconstruction on histopathological examination. The pathogenesis of

IPH is not well known; however, many data indicate that thrombotic or inflammatory occlusion of portal venules may be involved. If IPH is suspected, the congenital or acquired thrombophilias, myeloproliferative, or autoimmune disorders should be considered as etiological factors. The lack of specific treatment limits the management of IPH to the elimination of agents injuring the endothelial cells, reduction of portal hypertension, and anticoagulant therapy.

Gastroenterologia Kliniczna 2010, tom 2, nr 4, 136–141

Key words: liver, idiopathic portal hypertension, non-cirrhotic portal hypertension

WPROWADZENIE

Nadciśnienie wrotne (PH, *portal hypertension*) jest definiowane jako wzrost ciśnienia w żyłę wrotnej powyżej 12 mm Hg z jednoczesnym wzrostem gradientu między ciśnieniem w żyłę wrotnej a ciśnieniem w żyłę głównej dolnej powyżej 2–5 mm Hg. W populacji eu-

ropejskiej marskość wątroby odpowiada za 90% przyczyn nadciśnienia w układzie wrotnym. Pozostałe przyczyny to głównie zakrzepica żyły wrotnej lub zakrzepica żył wątrobowych. U niewielkiej części chorych z nadciśnieniem wrotnym nie stwierdza się histopatologicznych cech marskości, a w badaniach obrazowych duże naczynia wątrobowe są droż-

Adres do korespondencji:

Dr n. med. Krzysztof Gutkowski
Katedra i Klinika Gastroenterologii
i Hepatologii ŚUM
Samodzielny Publiczny Centralny
Szpital Kliniczny
ul. Medyków 14, 40–752 Katowice
e-mail: kgutski@intertele.pl

ne. Taki stan określa się mianem śródwątrobowego nadciśnienia wrotnego bez przebudowy marskiej wątroby (NCIPH, *non-cirrhotic intrahepatic portal hypertension*). Klasyfikację nadciśnienia wrotnego przedstawiono na rycinie 1. Jedną z przyczyn NCIPH jest idiopatyczne nadciśnienie wrotne (IPH, *idiopathic portal hypertension*).

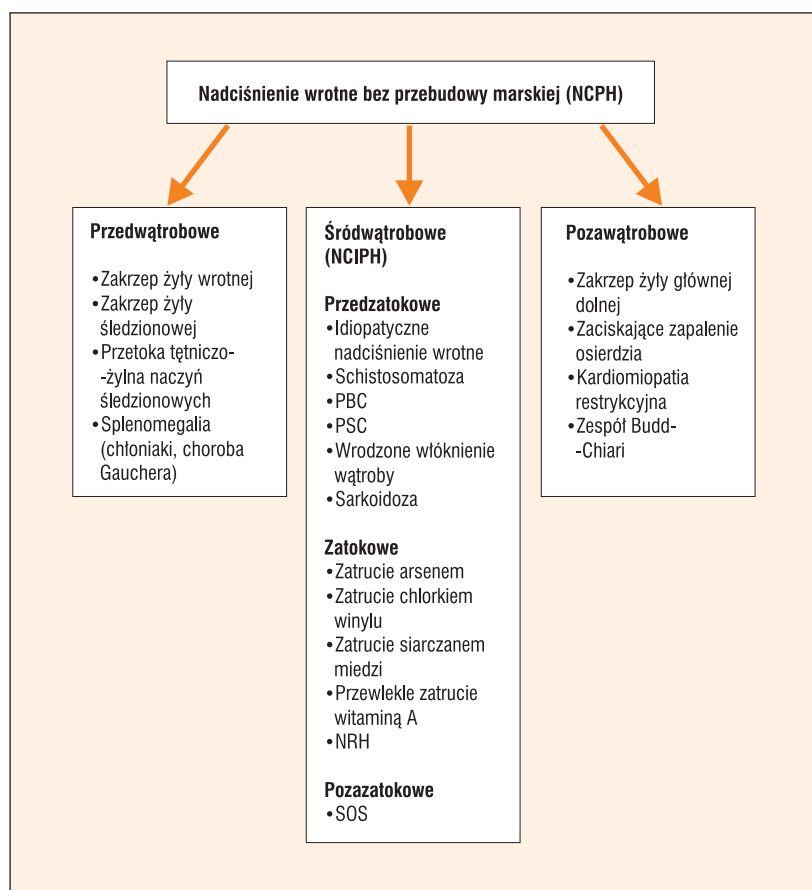
Historia wprowadzenia do nomenklatury medycznej IPH sięga 1962 roku, w którym pojawiły się pierwsze doniesienia indyjskich i japońskich autorów opisujące chorych z objawami zaawansowanego nadciśnienia wrotnego bez przebudowy marskiej w badaniu histopatologicznym wątroby [1, 2]. Ponieważ w około 1/3 biopsatów były obecne cechy różnie zaawansowanego włóknienia, indyjscy autorzy zaproponowali nazwę włóknienie wrotne bez przebudowy marskiej (NCPF, *non-cirrhotic portal fibrosis*). W 1965 roku opublikowano amerykańskie badanie analizujące 36 chorych, u których wiodącą nieprawidłowością było włóknienie ścian drobnych naczyń wątrobowych. Z tego względu autorzy zaproponowali nazwę stwardnienie wątrobowo-wrotne (HPS, *hepatportal sclerosis*) [3]. Równocześnie opublikowano wiele doniesień z innych krajów prezentujących chorych z NCPF, IPH i HPS, w których używano jeszcze innych nazw: obliteracyjna wenopatia wrotna, łagodne śródwątrobowe nadciśnienie wrotne czy idiopatyczne przedzatkowe nadciśnienie wrotne [4–8]. Wnikliwa analiza cech kliniczno-patologicznych dowodzi, że prezentowane przypadki zawierały wiele cech wspólnych, więc należy je raczej traktować jako warianty IPH, a nie odrębne jednostki nozologiczne [9].

Osiowymi klinicznymi i histopatologicznymi nieprawidłowościami charakteryzującymi IPH są:

- nadciśnienie wrotne;
- brak przebudowy marskiej wątroby;
- włóknienie przestrzeni wrotnych;
- stwardnienie ścian wątrobowych naczyń żylnych;
- poszerzenie naczyń zatokowych.

EPIDEMIOLOGIA

Idiopatyczne nadciśnienie wrotne jest spotykane w różnych regionach geograficznych, ale najczęściej w azjatyckich krajach rozwijających się, wśród których pierwsze miejsce zajmują Indie. Z badań epidemiologicznych wynika, że częstość występowania IPH jest tam znacznie wyższa niż w Europie



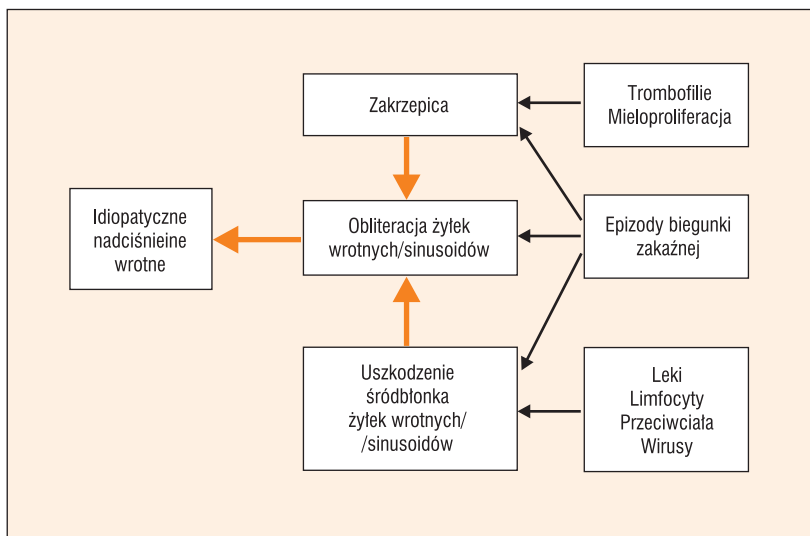
Rycina 1. Klasyfikacja nadciśnienia wrotnego bez przebudowy marskiej; PBC — pierwotna marskość żółciowa wątroby; PSC — pierwotnie stwardniające zapalenie dróg żółciowych; NRH — guzkowy przerost regeneracyjny wątroby; SOS — zespół niedrożności naczyń zatokowych

i stanowi 15–25% wszystkich przypadków nadciśnienia wrotnego. Spośród krajów wysoko rozwiniętych najwyższa zapadalność dotyczyła przez wiele lat Japonii, gdzie analogiczny odsetek sięgał 30% [9–11]. W ciągu ostatnich 30 lat odnotowuje się jednak w tym kraju systematyczny spadek nowych zachorowań, wynikający najpewniej z istotnej poprawy standardów higieny i warunków życia [12].

Wpływ wieku i płci na rozwój IPH nie jest znany. Wydaje się natomiast, że czynniki takie jak status ekonomiczny, warunki życiowe, średnia długość życia i rasa mogą determinować istniejące różnice w występowaniu IPH w różnych krajach [12, 13].

ETIOLOGIA

Idiopatyczne nadciśnienie wrotne należy do kręgu chorób o nieznanym etiologii, których rozwój może determinować kilka czynników sprawczych (ryc. 2). Istotną rolę w etiopatogenezie przypisuje się nawracającym infek-



Rycina 2. Kolejność zjawisk etiopatogenetycznych prowadzących do rozwoju idiopatycznego nadciśnienia wrotnego

cyjom przewodu pokarmowego w dzieciństwie i wczesnej młodości. Są to powszechne schorzenia występujące w społeczeństwach o niskich standardach socjoekonomicznych. Wrotami zakażenia mogą być naczynia pępowinowe (sepsa pępowinowa) i nawracające epizody pokarmowych infekcji bakteryjnych, w których produkowane toksyny drobnoustrojów przedostają się do krążenia wrotnego. Procesy te wiodą do uszkodzenia śródbłonna drobnych naczyń wątrobowych i tworzenia mikrozakrzepów, co w konsekwencji prowadzi do stwardnienia naczyń z postępującą obliteracją ich światła. Stan taki może odpowiadać za rozwój IPH we wczesnej młodości [14]. Hipotezę infekcyjną potwierdzają wyniki badań doświadczalnych na zwierzętach. Dowiedziono, że podanie kilku iniekcji zawiesiny bakterii *E. coli* do krążenia wrotnego królików powodowało rozwój włóknienia bez przebudowy marskiej wątroby [15].

Wyniki dwóch badań —francuskich i tureckich autorów, zwróciły uwagę na związek występowania IPH ze stanami nadkrzepliwości. Hillaire i wsp. [16] wykazali, że połowa z 28 chorych, u których rozpoznano IPH była obciążona różnymi schorzeniami związanymi ze stanem nadkrzepliwości. U 13 pacjentów rozwinęła się zakrzepica żyły wrotnej w okresie obserwacji od 1 roku do 21 lat (mediana 7,6 roku). Z tego względu autorzy zalecają, aby u chorych ze stanami nadkrzepliwości i rozpoznaniem IPH wdrażać profilaktycznie leczenie antykoagulacyjne. Do podobnych wniosków doszli Koksai i wsp., którzy obserwowali za-

krzepicę pozawątrobowego odcinka żyły wrotnej u 7 z 30 chorych z rozpoznaniem IPH [17]. Zakrzepica żyły wrotnej wystąpiła w okresie 5 lat od rozpoznania IPH.

Zmiany patomorfologiczne charakterystyczne dla IPH opisywano także u chorych z infekcją HIV (*human immunodeficiency virus*) [18]. Związek etiopatogenetyczny pomiędzy zakażeniem a objawami uszkodzenia wątroby nie jest w pełni wyjaśniony. Uważa się, że u podłoża uszkodzenia mikrokrążenia wątrobowego leży cytopatyczne działanie wirusa albo efekt sumaryczny samej infekcji z terapią przeciwwirusową HAART (*highly active antiretroviral therapy*) [19–23].

Ważnym czynnikiem mogącym odpowiadać za rozwój IPH są także nieprawidłowości w zakresie regulacji odpowiedzi immunologicznej [24, 25]. Wykazano, że różne choroby o podłożu autoimmunizacyjnym są znacznie częściej wykrywane u chorych z IPH niż w populacji ogólnej [26–28]. U japońskich pacjentów z IPH odsetek przeciwciał anty-DNA sięga 65% [26].

Przewlekłe zatrucie związkami arsenu, chlorkiem winylu, siarczanem miedzi oraz zatrucie witaminą A mogą wywoływać w obrazie histopatologicznym zmiany identyczne do obserwowanych w IPH [29, 30]. Ekspozycję na te związki należy brać pod uwagę w diagnostyce różnicowej NCIPH.

Brakuje dowodów potwierdzających tło genetyczne IPH, jakkolwiek zidentyfikowano kilka rodzin w Indiach, których chorujący członkowie cechowali się wysokim odsetkiem występowania antygeny HLA-DR3 [31].

OBJAWY KLINICZNE

U 95% chorych na IPH stwierdza się powiększenie śledziona. Poszerzenie naczyń żylnych powłok brzusznych będące wyrazem nadciśnienia w układzie wrotnym obserwuje się u około 15% chorych [32]. Żółtaczka, wodobrzusze i objawy encefalopatii występują rzadko i zwykle w późnych stadiach choroby.

Z powodu zachowanej funkcji syntetycznej wątroby krwawienie z żyłaków przełyku u chorych na IPH cechuje się lepszym rokowaniem niż u tych z marskością wątroby. Zespół wątrobowo-płucny z klinicznie istotną hipoksemią i dusznością jest rzadko występującym powikłaniem IPH. Objawy tego zespołu zazwyczaj wycofują się dopiero po transplantacji wątroby [33–35].

DIAGNOSTYKA

Rozpoznanie IPH opiera się na wykluczeniu marskości wątroby i innych schorzeń odpowiedzialnych za rozwój nadciśnienia w układzie wrotnym [36]. Wyniki badań laboratoryjnych oceniające funkcję wątroby są zwykle prawidłowe lub tylko nieznacznie odbiegają od zakresu wartości referencyjnych. Powszechnie stwierdza się natomiast leukopenię i trombocytopenię, będące wyrazem hipersplenizmu.

Wywiad musi uwzględniać pytania o podróże, szczególnie do krajów Azji i stref podzwrotnikowej i równikowej (schistosomatoza), stany nadkrzepliwości krwi u chorego i członków jego najbliższej rodziny (choroba mieloproliferacyjna, wrodzone i nabyte trombofilie), długotrwałe stosowanie witaminy A oraz ekspozycję na związki arsenu, siarczany miedzi lub chlorek winylu.

Ważnym elementem postępowania diagnostycznego są badania obrazowe. Doplerowskie badanie ultrasonograficzne i angiografia wykonana techniką tomografii komputerowej lub rezonansu magnetycznego służą do wykluczenia zmian zakrzepowych w dużych naczyniach żylnych krążenia wątrobowego i wrotnego. Brak zmian zakrzepowych w tych naczyniach jest jednym z warunków koniecznych do rozpoznania IPH. Należy jednak pamiętać, że u chorych z wieloletnim IPH mogą pojawić się skrzepliny w żyłę wrotną.

W badaniu autopsyjnym powierzchnia wątroby u większości chorych jest gładka, lecz u 10–15% stwierdza się przebudowę guzkową. Ściany żyły wrotnej i jej gałęzi wykazują różnie zaawansowane stwardnienie, często z obecnością w badaniu mikroskopowym mikrozakrzepów w naczyniach małego kalibru [13, 37].

Badanie histopatologiczne bioptatu wątroby jest nieodzowne dla rozpoznania IPH, lecz jego rola polega głównie na wykluczeniu marskości i innych niż IPH przyczyn nadciśnienia wrotnego wątroby, na przykład guzkowego przerostu regeneracyjnego wątroby (NRH, *nodular regenerative hyperplasia*), peliozy wątroby lub zaawansowanego włóknienia przestrzeni wrotnych w chorobach cholestatycznych. Rozpoznanie IPH staje się wysoce prawdopodobne u chorego z nadciśnieniem wrotnym i prawidłowym obrazem radiologicznym żyły wrotnej. Do najczęściej obserwowanych nieprawidłowości w badaniu histopatologicznym należą:

- nieregularne scieżnienie błony wewnętrznej żył wrotnych (75–100% bioptatów);

- obecność przegród włóknistych w obrębie płacików wątrobowych (95% bioptatów);
- patologiczna sieć naczyń żylnych w płacikach wątrobowych z obecnością drobnych skrzeplin przyściennych (75–100% bioptatów) [13, 16, 32, 38].

LECZENIE

Zasadniczym celem leczenia chorych z IPH jest zapobieganie powikłaniom nadciśnienia wrotnego, a zwłaszcza krwawieniu z żyłaków przełyku. Wyniki kilku badań małych grup chorych, oceniających skuteczność różnych form leczenia krwotoku z żyłaków przełyku w przebiegu IPH wykazały, że postępowanie terapeutyczne powinno być zgodne z wytycznymi obowiązującymi u chorych z marskością wątroby [39–42]. W przypadku krwawienia obowiązuje przetoczenie preparatów krwiopochodnych, profilaktyka antybiotykowa, terapia lekami zmniejszającymi trzewny przepływ krwi (somatostatyna, terlipresyna) oraz endoskopia z ewentualnym zaopatrzeniem krwawiącego żyłaka.

Brakuje randomizowanych badań, których wyniki pozwoliłyby ocenić różne strategie zapobiegania krwawieniu z żyłaków przełyku u chorych na IPH. Z tego powodu profilaktyka pierwotna i wtórna krwawień opiera się na zasadach obowiązujących u chorych z marskością wątroby [42].

Leczenie chirurgiczne metodą wrotno-układowych zespołów naczyniowych stanowi alternatywę dla chorych, którzy nie odpowiadają w sposób zadowalający na leczenie endoskopowe [43, 44]. Jednak od czasu wprowadzenia do terapii wewnątrzwątrobowej protezy naczyniowej TIPS (*transjugular intrahepatic porto-systemic shunt*) liczba chirurgicznych interwencji naczyniowych znacznie się zmniejszyła. Istnieją pojedyncze doniesienia o korzystnych efektach splenektomii u chorych z hipersplenizmem, nawrotowymi krwotokami z żyłaków przełyku lub zawałami śledziony w przebiegu IPH [13]. Przeszczepienie wątroby jest zarezerwowane dla chorych z jej zaawansowaną niewydolnością.

ROKOWANIE

Z uwagi na zachowaną czynność syntetyczną wątroby rokowanie u chorych z IPH jest lepsze niż u pacjentów z marskością, którzy mają podobne wartości ciśnienia wrotnego. Można jednak wyodrębnić podgrupę pacjen-

tów, u których z niewiadomych przyczyn obserwuje się szybki postęp choroby z rozwojem niewydolności wątroby. Chorych tych charakteryzuje guzkowa transformacja miększu wątroby z zaawansowanym włóknieniem wrotnym, a szybki i agresywny przebieg często zmu-

sza do podjęcia leczenia transplantacyjnego [45, 46]. Pojedyncze doniesienia sugerują związek pomiędzy IPH a występowaniem raka wątrobowokomórkowego, jednak jego potwierdzenie wymaga dalszych obserwacji [47, 48].

Piśmiennictwo

1. Ramalingaswami V., Wig K.L., Sama S.K. Cirrhosis of the liver in northern India. A clinicopathologic study. *Arch. Intern. Med.* 1962; 110: 350–358.
2. Imanaga H., Yamamoto S., Kuroyanagi Y. Surgical treatment of portal hypertension according to state of intrahepatic circulation. *Ann. Surg.* 1962; 155: 42–50.
3. Mikkelsen W.P., Edmonson H.A., Peters R. i wsp. Extra- and intrahepatic portal hypertension without cirrhosis (hepatoportal sclerosis). *Ann. Surg.* 1965; 162: 602–620.
4. Boyer J.L., Sen Gupta K.P., Biswas S.K. i wsp. Idiopathic portal hypertension. Comparison with the portal hypertension of cirrhosis and extrahepatic portal vein obstruction. *Ann. Intern. Med.* 1967; 66: 41–68.
5. Polish E., Christie J., Cohen A., Sullivan B. Jr. Idiopathic presinusoidal portal hypertension (Banti's syndrome). *Ann. Intern. Med.* 1962; 56: 624–627.
6. Miller M.C., Brandt J.L. Portal hypertension in the absence of both liver disease and vascular obstruction. *Am. J. Dig. Dis.* 1962; 7: 442–448.
7. Siderys H., Vellios F. Portal hypertension without cirrhosis or extrahepatic obstruction. Report of a case. *Am. J. Surg.* 1964; 108: 785–789.
8. Sama S.K., Bhargawa S., Gopi Nath N. i wsp. Non-cirrhotic portal fibrosis. *Am. J. Med.* 1971; 51: 160–169.
9. Okuda K., Nakashima T., Okudaira M. i wsp. Liver pathology of idiopathic portal hypertension. Comparison with non-cirrhotic portal fibrosis of India. The Japan idiopathic portal hypertension study. *Liver* 1982; 2: 176–192.
10. Basu A.K., Boyer J., Bhattacharya R. i wsp. Non-cirrhotic portal fibrosis with portal hypertension: a new syndrome. I. Clinical and function studies and results of operations. *Indian. J. Med. Res.* 1967; 55: 336–350.
11. Datta D.V. Non-cirrhotic portal fibrosis ("idiopathic" portal hypertension in India). *J. Assoc. Physicians. India.* 1976; 24: 511–527.
12. Okuda K. Non-cirrhotic portal hypertension versus idiopathic portal hypertension. *J. Gastroenterol. Hepatol.* 2002; 17 (supl. 3): S204.
13. Sarin S.K., Kapoor D. Non-cirrhotic portal fibrosis: current concepts and management. *J. Gastroenterol. Hepatol.* 2002; 17: 526–534.
14. Sarin S.K., Aggarwal S.R. Idiopathic Portal Hypertension. *Digestion* 1998; 59: 420–423.
15. Kono K., Ohnishi K., Omata M. i wsp. Experimental portal fibrosis produced by intraportal injection of killed nonpathogenic *Escherichia coli* in rabbits. *Gastroenterology* 1988; 94: 787–796.
16. Hillaire S., Bonte E., Denninger M.H. i wsp. Idiopathic non-cirrhotic intrahepatic portal hypertension in the West: a re-evaluation in 28 patients. *Gut* 2002; 51: 275–280.
17. Koksai A.S., Koklu S., Ibis M. i wsp. Clinical features, serum interleukin-6, and interferon-gamma levels of 34 Turkish patients with hepatoportal sclerosis. *Dig. Dis. Sci.* 2007; 52: 3493–3498.
18. Schiano T.D., Kotler D.P., Ferran E., Fiel M.I. Hepatoportal sclerosis as a cause of noncirrhotic portal hypertension in patients with HIV. *Am. J. Gastroenterol.* 2007; 102: 2536–2540.
19. Maida I., Garcia-Gasco P., Sotgiu G. i wsp. Antiretroviral-associated portal hypertension: a new clinical condition? Prevalence, predictors and outcome. *Antivir. Ther.* 2008; 13: 103–107.
20. Saifee S., Joelson D., Braude J. i wsp. Noncirrhotic portal hypertension in patients with human immunodeficiency virus-1 infection. *Clin. Gastroenterol. Hepatol.* 2008; 6: 1167–1169.
21. Kovari H., Ledergerber B., Peter U. i wsp. Association of noncirrhotic portal hypertension in HIV-infected persons and antiretroviral therapy with didanosine: a nested case-control study. *Clin. Infect. Dis.* 2009; 49: 626–635.
22. Chang P.E., Miquel R., Blanco J.L. i wsp. Idiopathic portal hypertension in patients with HIV infection treated with highly active antiretroviral therapy. *Am. J. Gastroenterol.* 2009; 104: 1707–1714.
23. Mallet V.O., Varthaman A., Lasne D. i wsp. Acquired protein S deficiency leads to obliterative portal venopathy and to compensatory nodular regenerative hyperplasia in HIV-infected patients. *AIDS* 2009; 23: 1511–1518.
24. Nayyar A.K., Sharma B.K., Sarin S.K. i wsp. Characterization of peripheral blood lymphocytes in patients with non-cirrhotic portal fibrosis: a comparison with cirrhotics and healthy controls. *J. Gastroenterol. Hepatol.* 1990; 5: 554–559.
25. Tokushige K., Komatsu T., Ohzu K. i wsp. A defective autologous mixed lymphocyte reaction in patients with idiopathic portal hypertension. *J. Gastroenterol. Hepatol.* 1992; 7: 270–273.
26. Saito K., Nakanuma Y., Takegoshi K. i wsp. Non-specific immunological abnormalities and association of autoimmune diseases in idiopathic portal hypertension. A study by questionnaire. *Hepatogastroenterology* 1993; 40: 163–166.
27. Inagaki H., Nonami T., Kawagoe T. i wsp. Idiopathic portal hypertension associated with systemic lupus erythematosus. *J. Gastroenterol.* 2000; 35: 235–239.
28. Tsuneyama K., Harada K., Katayanagi K. i wsp. Overlap of idiopathic portal hypertension and scleroderma: report of two autopsy cases and a review of literature. *J. Gastroenterol. Hepatol.* 2002; 17: 217–223.
29. Smith P.M., Crossley I.R., Williams D.M. Portal hypertension in vinyl-chloride production workers. *Lancet* 1976; 2 (7986): 602–604.
30. Sarin S.K., Sharma G., Banerjee S. i wsp. Hepatic fibrogenesis using chronic arsenic ingestion: studies in a murine model. *Indian. J. Exp. Biol.* 1999; 37: 147–151.

31. Sarin S.K., Mehra N.K., Agarwal A. i wsp. Familial aggregation in noncirrhotic portal fibrosis: a report of four families. *Am. J. Gastroenterol.* 1987; 82: 1130–113.
32. Nakanuma Y., Hosono M., Sasaki M. i wsp. Histopathology of the liver in non-cirrhotic portal hypertension of unknown aetiology. *Histopathology* 1996; 28: 195–204.
33. Babbs C., Warnes T.W., Haboubi N.Y. Non-cirrhotic portal hypertension with hypoxaemia. *Gut* 1988; 29: 129–131.
34. Anand A.C., Mukherjee D., Rao K.S., Seth A.K. Hepatopulmonary syndrome: prevalence and clinical profile. *Indian J. Gastroenterol.* 2001; 20: 24–27.
35. Martinez-Palli G., Drake B.B., Garcia-Pagan J.C. i wsp. Effect of transjugular intrahepatic portosystemic shunt on pulmonary gas exchange in patients with portal hypertension and hepatopulmonary syndrome. *World J. Gastroenterol.* 2005; 11: 6858–6862.
36. Dhiman R.K., Chawla Y., Vasishtha R.K. i wsp. Non-cirrhotic portal fibrosis (idiopathic portal hypertension): Experience with 151 patients and a review of the literature. *J. Gastroenterol. Hepatol.* 2002; 17: 6–16.
37. Okudaira M., Ohbu M., Okuda K. Idiopathic portal hypertension and its pathology. *Semin. Liver. Dis.* 2002; 22: 59–72.
38. Ludwig J., Hashimoto E., Obata H., Baldus W.P. Idiopathic portal hypertension; a histopathological study of 26 Japanese cases. *Histopathology* 1993; 22: 227–234.
39. Sarin S.K., Govil A., Jain A.K. i wsp. Prospective randomized trial of endoscopic sclerotherapy versus variceal band ligation for esophageal varices: Influence on gastropathy, gastric varices and variceal recurrence. *J. Hepatol.* 1997; 26: 826–832.
40. Kochhar R., Goenka M.K., Mehta S.K. Outcome of injection sclerotherapy using absolute alcohol in patients with cirrhosis, non-cirrhotic portal fibrosis, and extrahepatic portal venous obstruction. *Gastrointest. Endosc.* 1991; 37: 460–464.
41. Kiire C.F. Controlled trial of propranolol to prevent recurrent variceal bleeding in patients with non-cirrhotic portal fibrosis. *BMJ* 1989; 298: 1363–1365.
42. De Franchis R. Evolving consensus in portal hypertension. Report of the Baveno IV consensus workshop on methodology of diagnosis and therapy in portal hypertension. *J. Hepatol.* 2005; 43: 167–176.
43. Mathur S.K., Shah S.R., Nagral S.S., Soonawala Z.F. Trans-abdominal extensive esophagogastric devascularization with gastroesophageal stapling for management of noncirrhotic portal hypertension: long-term results. *World J. Surg.* 1999; 23: 1168–1174.
44. Pal S., Radhakrishna P., Sahni P. i wsp. Prophylactic surgery in non-cirrhotic portal fibrosis: is it worthwhile? *Indian J. Gastroenterol.* 2005; 24: 239–242.
45. Bernard P.H., Le Bail B., Cransac M. i wsp. Progression from idiopathic portal hypertension to incomplete septal cirrhosis with liver failure requiring liver transplantation. *J. Hepatol.* 1995; 22: 495–499.
46. Isabel Fiel M., Thung S.N., Hytioglou P. i wsp. Liver failure and need for liver transplantation in patients with advanced hepatoportal sclerosis. *Am. J. Surg. Pathol.* 2007; 31: 607–614.
47. Isobe Y., Yamasaki T., Yokoyama Y. i wsp. Hepatocellular carcinoma developing six and a half years after a diagnosis of idiopathic portal hypertension. *J. Gastroenterol.* 2007; 42: 407–409.
48. Hidaka H., Ohbu M., Kokubu S. i wsp. Hepatocellular carcinoma associated with idiopathic portal hypertension: review of large nodules in seven non-cirrhotic portal hypertensive livers. *J. Gastroenterol. Hepatol.* 2005; 20: 493–494.