

Anna Bazela-Zadura, Marianna Mazurek-Ciuba

Pomorskie Centrum Reumatologiczne, Sopot

Objaw Raynauda – nie zawsze choroba reumatologiczna

Raynaud syndrom – not always a rheumatic disease

STRESZCZENIE

Objaw Raynauda to zaburzenie naczynioruchowe o charakterze napadowym, charakteryzujące się fazowością, o etiologii pierwotnej bądź wtórnej.

Nie jest patognomoniczny dla rozpoznania chorób o podłożu autoimmunologicznym, lecz może im towarzyszyć, często wymaga analizy interdyscyplinarnej.

W każdym przypadku wskazana jest wnikliwa ocena objawów występujących u pacjenta powiązana ze szczegółową anamnezą umożliwiającą postawienie prawidłowego rozpoznania.

Forum Reumatol. 2018, tom 4, nr 4: 243–247

Słowa kluczowe: objaw Raynauda; pierwotny; wtórny; choroba Devica; przeciwciała przeciw akwaporynie 4

WSTĘP

Objaw Raynauda to zaburzenie naczynioruchowe występujące najczęściej pod wpływem bodźców fizykochemicznych lub na tle emocjonalnym, obserwowany u około 3 do nawet 15% populacji ogólnej, również u osób zdrowych, z najwyższym odsetkiem wśród kobiet.

Może mieć charakter pierwotny, mówi się wówczas o chorobie Raynauda (ok. 80% przypadków) lub też wtórny, określanym mianem zespołu Raynauda.

Pierwotny objaw Raynauda dotyczy najczęściej kobiet w młodym wieku (poniżej 40. roku życia), przebiega łagodnie i nie doprowadza zazwyczaj do powstania owrzodzeń i zmian martwiczych tkanek, choroba ma tendencję do samoistnego ustępowania.

Za rozpoznaniem wtórnego objawu Raynauda przemawiają: wystąpienie objawów po 30. roku życia, asymetria zmian, znaczne nasilenie napadów, uszkodzenie tkanek w wyniku niedokrwienia (owrzodzenia, blizny lub martwica paliczek dystalnych).

Nie jest objawem patognomonicznym, mimo to często utożsamiany jest ze współistnieniem chorób reumatologicznych.

Należy jednak pamiętać, że towarzyszy także innymi jednostkom chorobowym, a zatem jest to problem interdyscyplinarny — tak jak w przypadku przedstawionym w niniejszym artykule (tab. 1).

OPIS PRZYPADKU

Do Ośrodka autorki artykułu przyjęto pacjentkę w wieku 33 lat — z zawodu sprzedawca, obciążona niedoczynnością tarczycy, dotychczas nie była hospitalizowana, po raz pierwszy skierowano ją do Pomorskiego Centrum Reumatologicznego w celu diagnostyki w kierunku układowej choroby tkanki łącznej z powodu utrzymującego się od roku objawu Raynauda.

Przy przyjęciu zgłaszała parestezje w obrębie rąk, przedramion, kończyn dolnych, osłabienie siły mięśniowej kończyn górnych ograniczające codzienne aktywności, na przykład

Adres do korespondencji:
Anna Bazela-Zadura
Pomorskie Centrum
Reumatologiczne
Tel.: 692 389 093
e-mail: a.bazela@gazeta.pl

Tabela 1. Różnicowanie pierwotnego i wtórnego objawu Raynauda

	Pierwotny objaw Raynauda (choroba Raynauda)	Wtórny objaw Raynauda (zespół Raynauda)
Częstość występowania	Często (3–15% populacji)	Rzadko
Płeć	Częściej kobiety	Kobiety i mężczyźni
Początek	Wczesny, zwykle przed 40 rż.	W każdym wieku, często po 30 rż.
Symetria napadów	Symetryczne	Symetrycznie lub asymetrycznie
Przebieg choroby	Zwykle łagodny	Różnorodny, często intensywne napady
Owrzodzenia i martwica	Nie występują	Możliwe
Tendencja do ustępowania objawów	Często	Rzadko
Współistnienie choroby układowej lub choroby tętnic	Nie	Tak
Przeciwciała przeciwjądrowe	Brak	Mogą być obecne
Mikroangiopatia w badaniu kapilaroskopowym	Nie	Może być obecna
Rokowanie	Dobre	Zależy od choroby podstawowej
Objaw Raynauda w rodzinie	Tak	Tak

Źródło: Kowal-Bielecka O., Bielecki M. Choroba i zespół Raynauda. W: Puszczewicz M (red.). Wielka Interna — Reumatologia, Medical Tribune, Warszawa 2011: 409–419

ubieranie się. Powyższe objawy pojawiły się około miesiąca przed przyjęciem na oddział, objaw Raynauda występował u chorej w charakterystycznych trzech fazach (zblednięcia, zasinienia, wtórnego przekrwienia) po ekspozycji na zimno, z nasileniem w okresach jesienno-zimowych.

Wywiad w kierunku alergii, infekcji, chorób zakaźnych, genetycznych, odkleszczowych, a także autoimmunologicznych występujących w rodzinie, niepowodzeń położniczych był negatywny.

W badaniu przedmiotowym zwracało uwagę osłabienie siły mięśniowej kończyn górnych, zasinienie skóry rąk, obrzęki palców rąk, bez towarzyszącej bolesności i obrzęków stawowych.

W wykonanych na oddziale badaniach laboratoryjnych stwierdzono nieznaczny stopień limfopenię, podwyższony ALAT — 36 j./l, pozostałe parametry wątrobowe utrzymywały się w zakresie norm laboratoryjnych. Celem pogłębienia diagnostyki wykonano USG jamy brzusznej, stwierdzając hepatomegalię, bez zmian ogniskowych w wątrobie i cech wolnego płynu w jamie otrzewnej. W USG rąk uwidoczniło się śladowy wysięk w stawach MCP II–V, PIP II–V ręki prawej oraz MCP III–V, PIP III–V ręki lewej, bez aktywności zapalnej, obraz kapilaroskopowy uwidocznił naczyń był prawidłowy. W panelu immunologicznym obecne były wysoko dodatnie przeciwciała przeciwjądrowe w mianie 1:5120 oraz dodatnie przeciwciała antykardiolipinowe, diagnostykę poszerzono o ANA immunoblot.

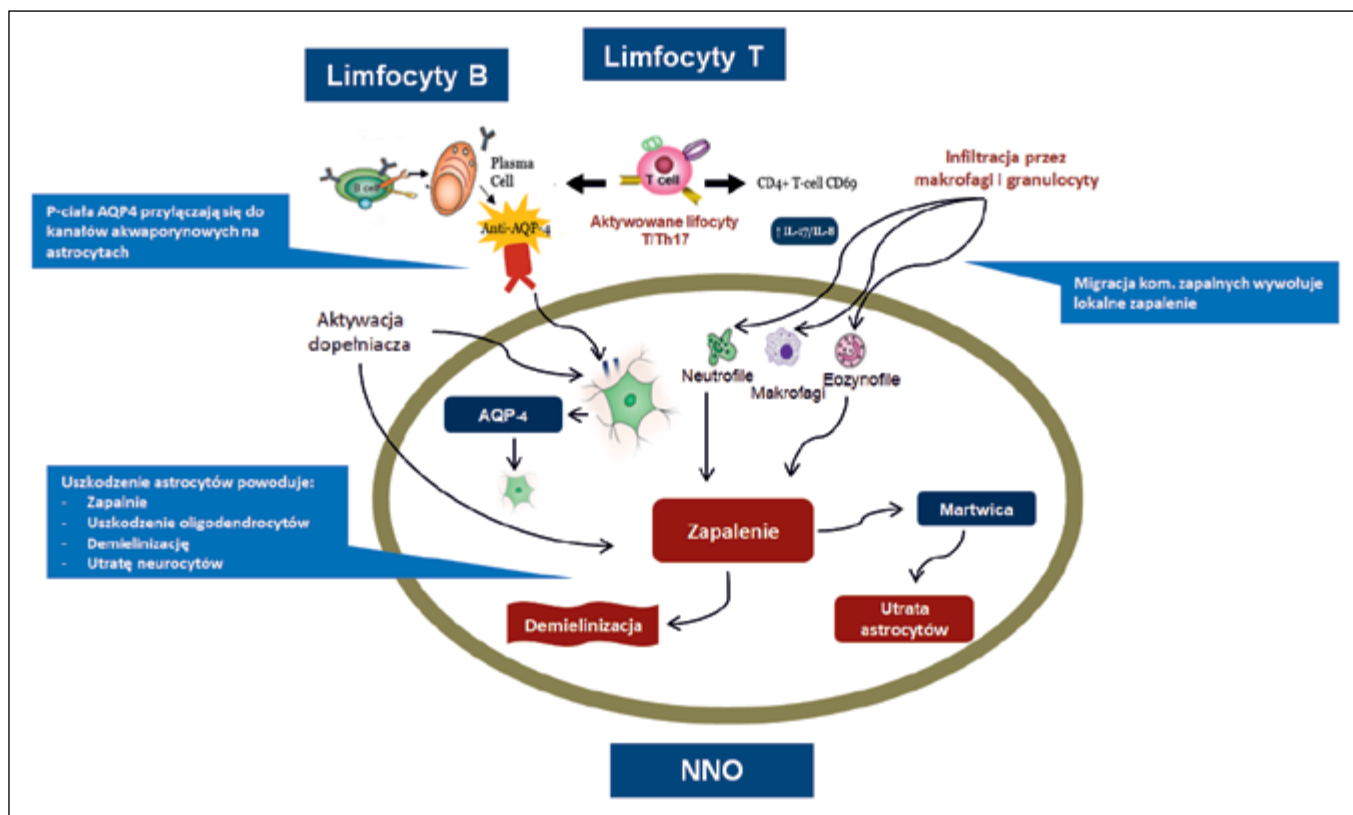
W stanie ogólnym dobrą pacjentkę wypisano do domu z zaleceniem zgłoszenia się na oddział celem ponownej weryfikacji reumatologicznej — po uzyskaniu wszystkich zleconych badań.

W ciągu kolejnych kilkunastu dni wystąpiło u chorej nagłe pogorszenie stanu neurologicznego.

W trybie pilnym, z silnymi bólami odcinka szyjnego kręgosłupa, brakiem kontroli zwieraczy, zaburzeniami chodu, osłabieniem siły kończyn górnych, przyjęto ją na oddział neurologiczny. Wówczas w badaniu fizykalnym przy przyjęciu stwierdzono: niedowład kończyn górnych szczególnie nasilony w odcinkach dystalnych, niedowład kończyn dolnych — ruch czynny ograniczony był do stóp, objaw Babińskiego lewostronnie dodatni, napięcie mięśniowe było obniżone, odruchy ścięgniste osłabione, osłabione było także czucie od poziomu Th3.

W toku procesu diagnostyczno-leczniczego zlecono badanie płynu mózgowo-rdzeniowego, konsultację okulistyczną, MRI mózgowia, nie stwierdzając istotnych odchyleń. Natomiast w MRI odcinka szyjnego kręgosłupa uwidoczniło się pogrubienie rdzenia z obszarem płynowym od poziomu C2 do Th1.

Badania immunologiczne wykazały w profilu ANA immunoblot obecność przeciwciał antycentromerowych, stwierdzono także wysoko dodatnie przeciwciała przeciw **akwaporynie 4**, czyli kompleksowi białkowemu tworzącemu kanał wodny występującemu głównie



Rycina 1. Inicjacja procesu autoimmunologicznego przez przeciwciała przeciwakwaporynowe (anty-AQP-4)
 Źródło: 2017 Opexa Therapeutics, Inc.

na wypustkach astrocytów, ale znajdującemu się także na komórkach wyściółki i śródbłonka w ośrodkowym układzie nerwowym.

Obecność powyższych przeciwciał klasy IgG przeciw akwaporynie 4 wywołuje kaskadę zapalną i powoduje w efekcie uszkodzenie astrocytów, demielinizację z towarzyszącą martwicą i rozrostem komórek gleju (ryc. 1).

Całość obrazu klinicznego, czyli objawy neurologiczne występujące u pacjentki korelujące ze zmianami radiologicznymi oraz dodatnie przeciwciała przeciw akwaporynowe umożliwiły rozpoznanie zespołu Devica — czyli zapalenia rdzenia i nerwów wzrokowych (NMO, *neuromyelitis optica*).

Zespół Devica to autoimmunologiczna choroba ośrodkowego układu nerwowego o charakterze zapalno-demielinizacyjnym, z najwyższą zachorowalnością 0,5–4,4/100 000 notowaną w populacji Dalekiego Wschodu.

Średni wiek zachorowania to 39. rok życia, przebieg choroby w 80–90% przypadków jest nawrotowy, ciężki, remisje nie są całkowite, po każdym rzucie pozostają objawy rezydualne stopniowo narastające prowadzące do niepełnosprawności.

Obowiązujące obecnie kryteria NMO wymagają spełnienia przynajmniej jednego podstawowego objawu klinicznego (tab. 2) oraz stwierdzenia obecności przeciwciał AQP4-IgG. Istnieje natomiast wiele chorób ze spektrum NMO, które nie spełniają klasycznych kryteriów, mogą być związane lub niezwiązane z obecnością przeciwciał przeciwakwaporynowych, do kręgu tych schorzeń należą: podłużne rozległe zapalenie rdzenia, nawrotowe izolowane zapalenie nerwu wzrokowego, obustronne zapalenie nerwów wzrokowych, oczno-rdzeniowa postać stwardnienia rozsianego, NMO w przebiegu chorób układowych, nietypowy obraz NMO z zajęciem ośrodkowego układu nerwowego (klinicznym lub subklinicznym).

Kryteria diagnostyczne NMO i chorób ze spektrum NMO przedstawiono w tabeli 2.

Objawy występujące u chorego z zespołem Devica często mogą naśladować inne jednostki chorobowe, na przykład stwardnienie rozsiane. Należy wówczas przeprowadzić wnikliwą diagnostykę różnicową, opierając się na wynikach wykonanych badań obrazowych (MRI mózgowia i rdzenia kręgowego z kontrastem), immunologicznych oraz ocenie płynu mózgowo-rdzeniowego.

Tabela 2. Kryteria diagnostyczne zapalenia nerwów wzrokowych (NMO) i rdzenia oraz choroby ze spektrum NMO (NMOSD, *neuromyelitis optica spectrum disorders*)

NMOSD AQP4 IgG (+)	NMOSD AQP4 IgG (-)	Podstawowe objawy kliniczne	Kryteria MRI wymagane dla postaci NMO IgG(-)
Co najmniej jeden podstawowy objaw kliniczny Dodatknie miano przeciwciał NMO-IgG Wykluczenie innych jednostek chorobowych przebiegających z podobnymi objawami klinicznymi	Co najmniej 2 podstawowe objawy kliniczne (a-f), ≥ 1 rzut spełniający następujące kryteria: Co najmniej 1 z 3: 1) zapalenie nerwu II (ON) 2) zapalenie rdzenia (LETM) 3) objawy z <i>area postrema</i> Rozsianie w przestrzeni, co najmniej 2 główne objawy kliniczne Potwierdzenie w badaniu MRI Negatywny wynik oznaczenia przeciwciał NMO-IgG lub brak możliwości oznaczenia Wykluczenie innych jednostek chorobowych przebiegających z podobnymi objawami klinicznymi	Objawy uszkodzenia mózgu z typowymi zmianami dla NMOSD w MRI mózgowia Objawy zajęcia <i>area postrema</i> (czkawka, nudności, wymioty) Ostre objawy pniowe Objawowa narkolepsja lub ostre objawy podwzgórzowe z typowymi dla NMOSD zmianami w MRI w podwzgórzu Ostre poprzeczne zapalenie rdzenia Zapalenie nerwu wzrokowego	ON: wymagany (a) prawidłowy obraz MRI mózgu lub niespecyficzne zmiany w istocie białej lub (b) hiperintensywne w T2 zmiany w obrębie nerwów wzrokowych lub w T1 ulegające wzmocnieniu kontrastowemu, obejmujące co najmniej długość nerwu wzrokowego lub skrzyżowanie nerwów wzrokowych Ostre zapalenie rdzenia: wymagane zmiany wewnątrzrdzeniowe zajmujące ≥ 3 segmenty rdzenia (LETM) lub ≥ 3 sąsiadujące segmenty z ogniskową atrofią rdzenia u pacjentów po przebyłym zapaleniu rdzenia Objawy z <i>area postrema</i> : wymagane zmiany na powierzchni grzbietowej rdzenia (<i>area postrema</i>) Ostre objawy pniowe: wymagane odpowiadające objawom zmiany w pniu mózgu

Źródło: Gospodarczyk-Szot K., Nojszewska M., Podlecka-Piętowska A. i wsp. Zapalenie nerwów wzrokowych i rdzenia Devica (NMO) oraz choroby ze spektrum NMO. *Polski Przegląd Neurologiczny* 2016; 12(4): 196–205.

AQP4 (*aquaporin 4*) — akwaporyna 4; IgG — immunoglobulina G; ON (*optic neuritis*) — zapalenie nerwu; LETM (*longitudinally extensive transverse myelitis*) — podłużne rozległe zapalenie rdzenia

DIAGNOSTYKA

Obraz rdzenia kręgowego w zespole Devica charakteryzuje się obecnością hiperintensywnych ognisk w obrazach T2-zależnych, które ulegają wzmocnieniu po kontraście i obejmują co najmniej 3 segmenty rdzenia, z towarzyszącym obrzękiem, zmianami martwiczymi i zanikowymi.

W MRI mózgowia wyżej wymienione zmiany obecne są w około 60% przypadków. Badanie ogólne płynu mózgowo-rdzeniowego u chorych z zespołem Devica wykazuje pleocytozę monocytarną lub limfocytarną, w 46–75% podwyższone stężenie białka, rzadziej występują prążki oligoklonalne. Celem oceny zajęcia nerwów wzrokowych wykonuje się badanie wzrokowych potencjałów wywołanych (WPW), nieprawidłowości w tym badaniu wykazuje nawet do 80% chorych.

Bardzo ważnym elementem diagnostyki jest oznaczenie przeciwciał przeciwko akwaporynie 4, które pozwalają różnicować chorobę Devica z innymi chorobami o podobnym obrazie klinicznym. Punktem przełomowym było ich wykrycie w 2004 roku, należy pamiętać, że niewykrycie przeciwciał AQP4 nie wyklucza rozpoznania chorób ze spektrum NMO.

OBRAZ KLINICZNY

Objawy kliniczne stwierdzane u pacjenta z zespołem Devica odpowiadają obszarowi mózgowia i rdzenia kręgowego objętemu przez proces chorobowy jak poniżej:

- poprzeczne zapalenie rdzenia wywołuje spastyczny niedowład kończyn dolnych lub niedowład cztero kończynowy, zaburzenia funkcji zwieraczy, bóle korzeniowe, napaadowe skurcze toniczne, objaw Lhermitte’a, oraz uporczywy świąd;
- zajęcie pnia mózgu powoduje czkawkę, nudności, zawroty głowy, neuralgię nerwu trójdzielnego, porażenie nerwu twarzonego, niedosłuch;
- zajęcie podwzgórza może doprowadzić do zaburzeń hormonalnych — niedoczynności tarczycy, narkolepsji, zaburzeń miesiączkowania, moczówki prostej, mlekotoku, zaburzeń termoregulacji;
- zapalenie nerwu wzrokowego może występować obu- lub jednostronnie, powodując ból, ubytki w polu widzenia, błyski, w badaniu dna oka — zanik nerwu wzrokowego.

Ból jest częstym objawem towarzyszącym chorobie Devica, występuje u około 80% chorych, najczęściej lokalizując się w obrębie tułowia i kończyn dolnych. Na skutek remielinizacji uszkodzonych włókien ruchowych dochodzi po powstania bolesnych skurczów tonicznych, występują one u około 25% chorych.

LECZENIE

Standardowe leczenie pierwszego rzutu choroby Devica bądź zaostrzenia NMO to podanie metyloprednizolonu w dawce 1000 mg/dobę przez 5 dni, w razie braku poprawy stosuje się plazmaferezę. W przypadku nieskuteczności powyższej terapii lub przeciw-

wskazań do jej stosowania zaleca się dożylny wlew immunoglobulin (IVIg).

Leczenie pierwszego rzutu kontynuuje się najczęściej przez 2–6 miesięcy (prednizon w początkowej dawce 1 mg/kg mc. stopniowo redukowanej) w celu obniżenia ryzyka wczesnego nawrotu objawów neurologicznych.

Przewlekłego leczenia immunosupresyjnego (azatiopryna, mykofenolan mofetilu, rytuksymab) wymagają pacjenci z wysokim ryzykiem nawrotu, czyli z dodatnimi przeciwciałami przeciwko AQP4 oraz spełniający kryteria rozpoznania NMO. Azatioprynę stosuje się w początkowej dawce 2,5–3,0 mg/kg mc./dobę, stopniowo zwiększanej aż do uzyskania efektu terapeutycznego, znacząco wydłuża ona okres remisji choroby, a także pozwala na redukcję dawek steroidów. Agresywniejszym lekiem i coraz częściej stosowanym jest rytuksymab – przeciwciało monoklonalne anty-CD20, które redukuje liczbę rzutów choroby o 88,2% w stosunku do azatiopryny 72,1%.

Zgodnie z powyższym schematem u pacjentki początkowo zastosowano pulsy metyloprednizolonu w dawce 1 g przez 5 dni, a następnie steroidoterapię doustną (prednizon 60 mg/d.), nie uzyskując istotnej klinicznie poprawy. W związku z utrzymującym się niedowładem czterokończynowym przeprowadzono 5 cykli plazmaferezy również bez poprawy neurologicznej, w dalszym ciągu obserwowano progresję zmian radiologicznych, zdecydowano zatem o podaniu immunoglobulin

i włączeniu azatiopryny w dawce 150 mg/dobę oraz prednizonu 60 mg/dobę ze stopniową redukcją dawki, uzyskując częściową poprawę. W wyniku zastosowanego leczenia pojawiły się odruchy w kończynach górnych, śladowy ruch palców stóp, napięcie mięśniowe typu sczyrkowego. Pacjentkę wypisano z ogólną poprawą, z zaleceniem dalszej rehabilitacji oraz okresowej kontroli neurologicznej.

Niestety po 1,5 roku stosowania powyższej terapii wystąpił kolejny rzut choroby pod postacią pozagałkowego zapalenia nerwu wzrokowego. Chorą wówczas zakwalifikowano do terapii rytuksymabem, obecnie jest po dwóch cyklach, z dobrym efektem, utrzymano także azatioprynę (150 mg/d.) oraz prednizon (30 mg/d.). Do chwili obecnej nie obserwowano kolejnych rzutów choroby.

WNIOSKI

Podsumowując, należy pamiętać, że objaw Raynauda nie jest tożsamy z wystąpieniem u pacjenta choroby reumatologicznej, w każdym przypadku wskazany jest szczegółowy wywiad zarówno osobniczy, jak i rodzinny, dokładne badanie przedmiotowe oraz diagnostyka różnicowa.

Mimo dominujących na chwilę obecną u pacjentki objawów neurologicznych wymaga ona dalszego nadzoru reumatologicznego i obserwacji w kierunku układowej choroby tkanki łącznej.

ABSTRACT

Raynaud syndrom is angioneurotic disorder which episodes occur in particular phases, being primary or secondary type. It is not pathognomonic to autoimmune diseases but often coexists with them, Raynaud phenomenon demands interdisciplinary analysis.

Every case needs rigorous evaluation of symptoms and medical history of patient to make a correct diagnosis.

Forum Reumatol. 2018, tom 4, nr 4: 243–247

Key words: Raynaud syndrom, primary, secondary, Devic's disease, aquaporin 4-antibodies

1. Puszczewicz M. Wielka Interna — Reumatologia. Med. Trib. Pol., Warszawa 2010: 66–72, 409–419.
2. Jeka S, Opoka-Winiarska V. Atlas praktycznej kapilaroskopii w reumatologii. PTR, Warszawa 2017: 51–56.
3. Zimmermann-Górska I. Interna Szczeklika. Medycyna Praktyczna, Kraków 2018: 2005–2013.
4. Zimmermann-Górska I. Reumatologia Kliniczna. Wydawnictwo Lekarskie PZWL, Warszawa 2008: 897–903.
5. Gospodarczyk-Szot K, Nojszewska M, Podlecka-Piętowska A, et al. Zapalenie nerwów wzrokowych i rdzenia Devica (NMO) oraz choroby ze spektrum NMO. Polski Przegląd Neurologiczny. 2016; 12(4): 196–205.