

Ewa Suchowierska¹, Andrzej Kupisz², Justyna Żótko¹, Tomasz Hryszko¹,
Krzysztof Blusiewicz³, Beata Naumnik¹

¹Klinika Nefrologii i Transplantologii z Ośrodkiem Dializ, Uniwersytet Medyczny w Białymstoku

²Humana Medica Omeda — Klinika Chirurgiczno-Ortopedyczna w Białymstoku

³Centrum Dializ Fresenius, Ośrodek Dializ nr 63 w Elku

Pozaotrzewnowe założenie cewnika otrzewnowego — rzadkie powikłanie chirurgiczne. Opis przypadku

Extraperitoneal catheter implantation — rare surgical complication. A case report

ABSTRACT

Correct implantation of peritoneal dialysis catheter is crucial to deliver an appropriate treatment with peritoneal dialysis. An experienced surgeon, who is aware that the catheter will be used for many years,

should perform catheter implantation. Improper catheter insertion results in complications in the course of peritoneal dialysis therapy.

Forum Nefrol 2017, vol 10, no 1, 44–48

Key words: peritoneal dialysis, self-locating catheter

WSTĘP

Cewnik otrzewnowy może być implantowany „na ślepo” lub pod kontrolą wzroku, z użyciem takich metod, jak: fluoroskopia, peritoneoskopia, klasyczna operacja chirurgiczna lub metoda laparoskopowa. Niezależnie od tego, która z metod zostanie wykorzystana przez chirurga, najważniejsze jest doświadczenie operatora [1]. Implantacja metodą laparoskopową jest najmniej inwazyjna, umożliwia wizualizację procesu wszczepienia cewnika, pozwala na lokalizację końcówki cewnika pod kontrolą wzroku oraz uwolnienie zrostów wewnątrz otrzewnej [2]. U chorych, którzy mieli wszczepiony cewnik metodą laparoskopową, przypadki przecieków oraz upośledzenia drenażu płynu z otrzewnej zdarzają się prawdopodobnie rzadziej [2]. Większość technik laparoskopowych wymaga zastosowania 2–3 portów,

z możliwością ufixowania końcówki cewnika i uwolnienia zrostów. Należy jednak pamiętać, że każdy port powoduje osłabienie ściany jamy brzusznej i może sprzyjać powstaniu wrót przepukliny lub przecieku płynu dializacyjnego. Istnieją opracowania dotyczące wykorzystania metody z zastosowaniem jednego portu w celu zmniejszenia ryzyka powikłań [3]. Ważne jest, aby chirurg przestrzegał zasad zawartych w protokole i pamiętał o tym, że od poprawności implantacji zależą powodzenie leczenia i losy chorego dializowanego otrzewnowo na przestrzeni nawet kilkudziesięciu lat.

OPIS PRZYPADKU

Pacjent w wieku 46 lat został przekazany do Kliniki Nefrologii w celu diagnostyki i ustalenia przyczyny złej efektywności dializy otrzewnowej rozpoczętej 4 stycznia 2016 roku.

►►Od poprawności implantacji zależą powodzenie leczenia i losy chorego dializowanego otrzewnowo na przestrzeni nawet kilkudziesięciu lat◀◀

Adres do korespondencji:
dr n. med. Ewa Suchowierska
I Klinika Nefrologii i Transplantologii
z Ośrodkiem Dializ
Uniwersytet Medyczny
ul. Żurawia 14, 15–540 Białystok
tel.: +48 85 740 94 58
faks: +48 85 743 45 86
e-mail: esuch@poczta.onet.pl

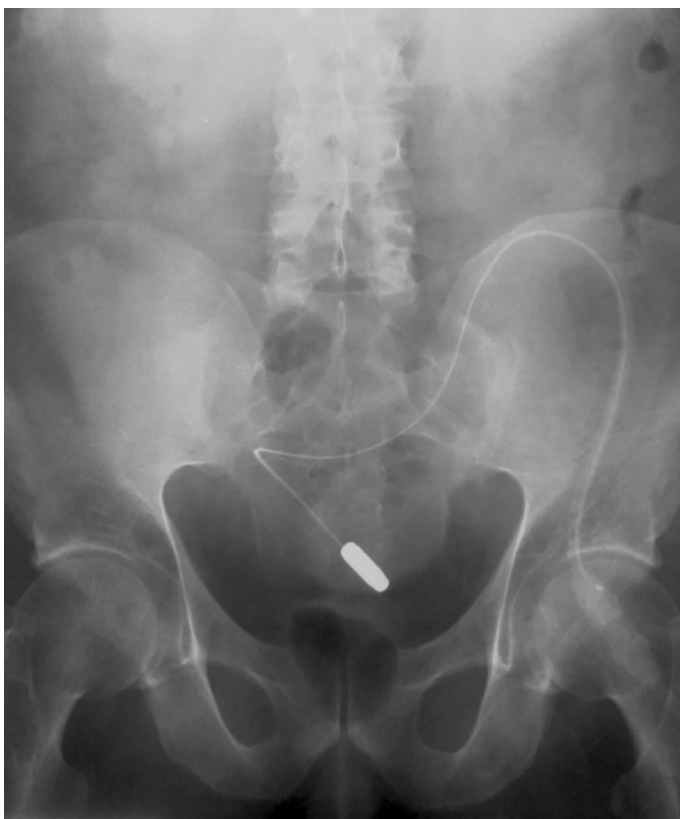Cewnik samopozycjonujący został implantowany choremu 20 listopada 2015 roku metodą laparoskopową; jednocześnie wykonano uwolnienie zrostów wewnątrzotrzewnowych. Przed rozpoczęciem dializy otrzewnowej pacjent (od października roku 2012) był hemodializowany z natywnej przetoki tętniczo-żylniej (AV, *arteriovenous*) ramienia lewego. Zaobserwowano jednak okresowe zaburzenia czynności przetoki (krótki odcinek do klucia, cechy recyrkulacji w przetoce), co spowodowało konieczność zakładania kolejnych cewników donaczyniowych i ostatecznie było przyczyną podjęcia decyzji o zmianie sposobu dializowania. Przyczyną przewlekłej choroby nerek (CKD, *chronic kidney disease*) było ich ostre uszkodzenie w przebiegu szpiczaka plazmocytozowego typu IgG lambda, w stadium zaawansowania IIIB. Dnia 4 listopada 2013 wykonano autologiczny przeszczep macierzystych komórek krwiotwórczych (*auto-PBSCT, auto-peripheral blood stem cell transplantation*), po którym stwierdzono remisję choroby bez poprawy funkcji nerek. Z powodu szpiczakowej polineuropatii czuciowo-ruchowej z obustronnym porażeniem nerwów strzałkowych chory przyjmował przewlekle gabapentynę oraz plastry fentanylu. Z punktu widzenia prowadzenia dializy otrzewnowej ważną informacją było również to, że w trakcie chemioterapii szpiczaka, poprzedzającej auto-PBSC, pacjent przebył ostre zapalenie otrzewnej wikłające ostre ropowicze zapalenie wyrostka robaczkowego. Z tego powodu dnia 31 grudnia 2012 wykonano appendektomię.

Z wywiadu wynikało, że w trakcie trwania ciągłej ambulatoryjnej dializy otrzewnowej (CADO), którą rozpoczęto dnia 4 stycznia 2016 roku, stosowano płyny o najniższym stężeniu glukozy, tj. 1,5% (4–11 stycznia 2016), nie uzyskując efektywnej ultrafiltracji, a następnie (od 11 stycznia 2016) 2 razy płyn o pośrednim ($2 \times 2,5\%$) oraz 2 razy płyn o najniższym ($2 \times 1,5\%$) stężeniu glukozy — również z miernym efektem. Obserwowano przede wszystkim upośledzenie drenażu, natomiast wpust był prawidłowy. Na skutek dodatniego bilansu płynów (brak ultrafiltracji z otrzewnej i brak diurezy) masa ciała chorego zwiększyła się o 3,5 kg (89 vs. 92,5 kg). Oprócz cech przewodnienia zaobserwowano również objawy niedodializowania (wysokie wartości ciśnienia tętniczego, bóle głowy, zmniejszenie tolerancji wysiłku). Z tego powodu w dniu 17 stycznia 2016 roku chory zgłosił się do Stacji Dializ. W badaniu przedmiotowym stwierdzono ciśnienie tętnicze 180/120 mm Hg, tachykardię,

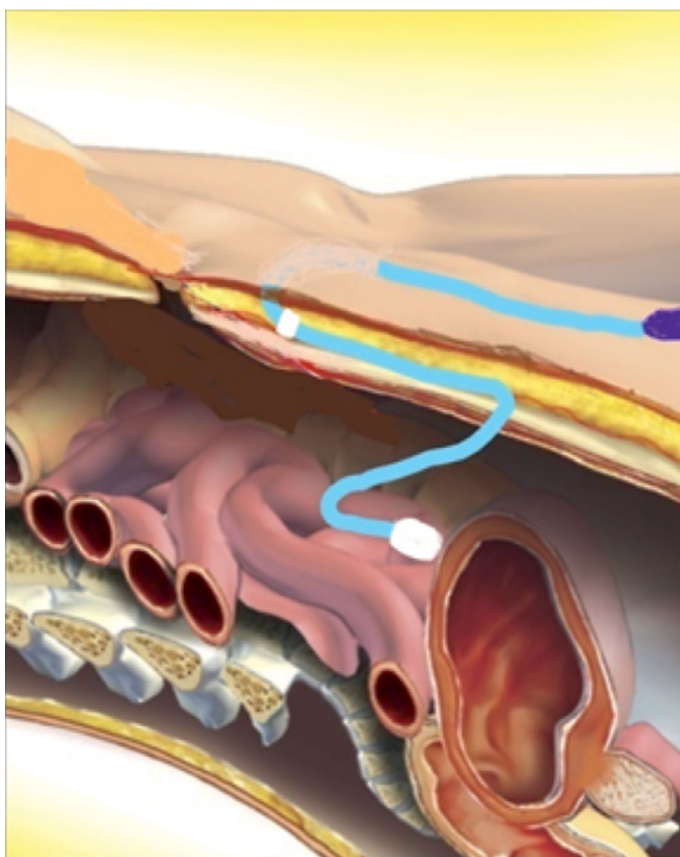
obrzęk podudzi, nadmierne wypełnienie żył szyjnych, cechy zastojów nad polami płucnymi. Nie udało się również poprawić ultrafiltracji poprzez stosowanie częstych krótkich wymian płynu. W związku z tym wykonano jednorazowy zabieg hemodializy (HD) z ultrafiltracją (UF) 3000 ml, wykorzystując czynną, choć dysfunkcyjną przetokę AV ramienia lewego. W dalszym ciągu podejmowano próby dializy otrzewnowej. Dnia 20 stycznia 2016 roku pacjenta przekazano do I Kliniki Nefrologii Uniwersyteckiego Szpitala Klinicznego w Białymstoku w celu dalszej diagnostyki i leczenia.

Podczas badania przedmiotowego wykonanego przy przyjęciu spośród istotnych odchyień od stanu prawidłowego stwierdzono blizny po zamknięciu przetok AV na przedramieniu lewym, liczne blizny po cewnikach naczyniowych, czynną przetokę AV na ramieniu lewym. Czynność serca miarowa 76/min, ciśnienie tętnicze 165/110 mm Hg, nad polami płucnymi szmer oddechowy pęcherzykowy prawidłowy, brzuch wysklepiony powyżej poziomu klatki piersiowej, miękki, niebolesny, perystaltyka prawidłowa. Masa ciała 92,5 kg, bez obrzęków obwodowych. Oprócz leków hipotensyjnych chory przyjmował fentanyl w dawce 200 μg na godzinę — plaster wymieniano co 72 godziny — oraz gabapentynę 3×100 mg co drugi dzień. W trakcie hospitalizacji podjęto próbę CADO. Po wpuśczeniu 2500 ml płynu o stężeniu glukozy 1,5% ultrafiltracja wahała się od +200 do -200 ml, natomiast z płynu o stężeniu glukozy 2,5% uzyskiwano ultrafiltrację od +600 do +800 ml. Po zastosowaniu trzech płynów o stężeniu glukozy 1,5% i jednego płynu o stężeniu glukozy 2,5% ultrafiltracja wynosiła średnio około 1100 ml na dobę. Zaobserwowano bardzo długi czas drenażu. W drugiej dobie hospitalizacji wykonano przeglądowe zdjęcie radiologiczne jamy brzusznej, stwierdzając obecność cewnika samopozycjonującego umiejscowionego nad wejściem do miednicy mniejszej, który wydawał się oparty o dno pęcherza moczowego (ryc. 1). Podjęto nieskuteczną próbę transpozycji cewnika (wywołanie biegunki, gwałtowne ruchy ciała). Mała efektywność drenażu i UF spowodowała, że w okresie 20–26 stycznia 2016 roku u chorego odnotowano ponowny wzrost masy ciała do 90 kg. Zgodnie ze wskazaniem BCM (*Body Composition Monitor*) sucha masa ciała pacjenta powinna wynosić 83,9 kg. W dalszym ciągu obserwowano wysokie wartości ciśnienia tętniczego. W szóstej dobie od przyjęcia otrzymano następujące wyniki badań laboratoryj-

►►Przy usuwaniu cewnika z jamy otrzewnowej (metoda chirurgiczna klasyczna — cięcie długości 5–6 cm w linii środkowej ciała w podbrzuszu) operujący chirurg stwierdził jego nietypową lokalizację◄◄



Rycina 1. Radiologiczne zdjęcie przeglądowe jamy brzusznej



Rycina 2. Nieprawidłowa lokalizacja cewnika samopozycjonującego u opisywanego chorego (wg [3])

nych: stężenie kreatyniny 16 mg/dl, pH 7,36, HCO₃ 24,4 mmol/l, potas 4,88 mmol/l. W piątej dobie hospitalizacji ponownie wykonano zdjęcie przeglądowe jamy brzusznej, w którym nie stwierdzono przemieszczenia cewnika do miednicy mniejszej. Zdecydowano o wymianie cewnika otrzewnowego.

Przy usuwaniu cewnika z jamy otrzewnowej (metoda chirurgiczna klasyczna — cięcie długości 5–6 cm w linii środkowej ciała w podbrzuszu) operujący chirurg stwierdził jego nietypową lokalizację. Część poniżej mufki wewnętrznej przebiegała w ścianie jamy brzusznej (w okolicy przedotrzewnowej), aż do okolicy nad pęcherzem moczowym, i prawdopodobnie tylko końcówka cewnika znajdowała się w otrzewnej, tuż pod jej blaszką (ryc. 2). Po prawidłowym założeniu nowego cewnika Tenckhoffa nie stwierdzono problemów podczas dializy otrzewnowej. Przy wypisie odnotowano poprawę stanu ogólnego i redukcję masy ciała do 86,5 kg.

DYSKUSJA

Implantacja cewnika otrzewnowego metodą laparoskopową jest prawdopodobnie techniką najmniej inwazyjną, które umożliwia wizualizację procesu wszczępienia cewnika, pozwala na lokalizację końcówki cewnika pod kontrolą wzroku oraz uwolnienie zrostów wewnątrz otrzewnej [2]. W opisywanym przypadku, pomimo wykorzystania metody laparoskopowego uwolnienia zrostów, nie udało się prawidłowo wprowadzić cewnika do jamy otrzewnowej.

Cewniki samopozycjonujące są obecnie powszechnie stosowane, a doświadczenia autorów włoskich w tym zakresie są bardzo dobre [4]. Obecność końcówki samopozycjonującej zabezpiecza cewnik przed przemieszczeniem poza jamę Douglasa, skutkującym dotknięciem jego końcówki do sieci i — poprzez generowanie ujemnego ciśnienia w otrzewnej — zazwyczaj problemami z drenażem płynu. Nawet jeżeli dojdzie do przemieszczenia cewnika, przebywanie pacjenta w pozycji pionowej przez kilka godzin powoduje na ogół powrót końcówki cewnika do wyjściowej pozycji [4]. Podobne są doświadczenia autorów szwajcarskich, którzy używają cewników samopozycjonujących, nie obserwując żadnych powikłań [5]. W opisywanym przypadku końcówka cewnika była zlokalizowana poza jamę Douglasa, dotykała więc sieci. Pomimo sprawnego wpustu stwierdzono upośledzenie drenażu.

Powikłania w postaci nieprawidłowej lokalizacji końcówki cewnika dootrzewnowego mogą się pojawić u chorego, który przebył rozlane zapalenie otrzewnej z wytworzeniem zrostów wewnątrzotrzewnowych (jak w opisywanym przypadku). Wydaje się również, że ryzyko niepowodzenia dializy otrzewnowej mogła pośrednio zwiększyć przebyta długotrwała chemioterapia (6 kursów PAD — bortezomib, doksorubicyna, deksametazon — poprzedzających auto-PBSC), przyczyniając się do wystąpienia zapalenia otrzewnej. W dniu 2 stycznia 2013 roku chory przebył ostre ropowicze zapalenie wyrostka robaczkowego, czego następstwem było rozlane zapalenie otrzewnej. W dniu 31 grudnia 2012 roku wykonano appendektomię — przerywając leczenie schematem PAD. Dlatego przy implantacji cewnika konieczne było podjęcie próby uwolnienia zrostów otrzewnowych.

Badanie Stegmayra i wsp. wykazało wyższą skuteczność cewników samopozycjonujących nad cewnikami Tenckhoffa w odniesieniu do zaburzeń wpustu i drenażu płynu otrzewnowego. Autorzy sugerowali jednak, że dializę otrzewnową należy rozpocząć bezpośrednio po wszczępieniu cewnika, aby uniknąć wystąpienia dyskomfortu związanego z dotykaniem końcówki cewnika do otrzewnej przy tak zwanym pustym brzuchu oraz zapobiec „przyklejeniu” się końcówki do sieci otrzewnej [6].

U opisywanego chorego cewnik został zaimplantowany 1,5 miesiąca przed rozpoczęciem dializy otrzewnowej. Końcówka cewnika, pozostawiona bez obecności płynu otrzewnowego, dotykała ścian otrzewnej. Ze względu na krótki odcinek śródotrzewnowy końcówka nie mogła się przedostać do jamy Douglasa (ryc. 2).

W przypadku cewnika samopozycjonującego opisano przypadki reakcji wewnątrzotrzewnowej, polegającej na wytworzeniu wokół końcówki tkanki powodującej adhezję do sieci. W opisywanych sytuacjach powstanie takiej tkanki nie skutkowało zaburzeniami wpływu

i wypływu płynu, występowały natomiast problemy przy usuwaniu cewnika, wymagające zastosowania wideolaparoskopii i odpreparowania końcówki od tkanek sieci otrzewnej [7]. U opisywanego chorego nie zaobserwowano takich problemów, mimo że końcówka na pewno dotykała do sieci. Stało się tak — prawdopodobnie — z powodu relatywnie krótkiej obecności cewnika w otrzewnej (1,5 miesiąca).

Po rozpoczęciu dializ końcówka cewnika była zlokalizowana w przestrzeni przedpęcherzowej. Ultrafiltracja była nieefektywna (brak możliwości uzyskania adekwatnego drenażu), co powodowało dodatni bilans płynów ze wszystkimi tego konsekwencjami. Nie stwierdzono jednak hiperkaliemii ani kwasicy metabolicznej. Należy podkreślić, że chory nie oddawał moczu. Pomimo nieprawidłowej lokalizacji końcówki cewnika pacjent nie odczuwał również dolegliwości bólowych. Można to wiązać z przyjmowaniem dużej dawki leku przeciwbólowego — fentanylu. Podczas analizy opisywanego przypadku nasuwa się sugestia, że w sytuacji nieprawidłowego położenia cewnika otrzewnowego, oprócz klasycznego zdjęcia przeglądowego jamy brzusznej, można wykonać zdjęcie boczne, które ujawniłoby obecność końcówki cewnika w przestrzeni przedpęcherzowej, oraz USG tkanki podskórnej, które uwidoczniłoby jego przebieg w ścianie jamy brzusznej.

PODSUMOWANIE

Prawidłowa implantacja cewnika otrzewnowego determinuje losy pacjenta dializowanego. Niezmiernie istotne jest nawiązanie ścisłej współpracy z chirurgiem specjalizującym się w tej dziedzinie. Wystąpienie powikłań związanych z nieprawidłowym wszczępieniem nie powinno i nie może zniechęcać do prowadzenia programu dializy otrzewnowej, gdyż takie niepowodzenia zdarzają się nawet w ośrodkach z dużym doświadczeniem w zakresie terapii przy użyciu tej metody.

▶▶ Ze względu na krótki odcinek śródotrzewnowy końcówka nie mogła się przedostać do jamy Douglasa ◀◀

STRESZCZENIE

Prawidłowe wszczępienie cewnika do dializy otrzewnowej gwarantuje jej skuteczność i poprawność. Ważne jest, aby implantacji dokonał doświadczony chirurg, który ma świadomość, że cewnik będzie

używany przez wiele lat i że nieprawidłowa implantacja ma wpływ na pojawianie się powikłań w przebiegu leczenia dializą otrzewnową.

Forum Nefrol 2017, tom 10, nr 1, 44–48

Słowa kluczowe: dializa otrzewnowa, cewnik samopozycjonujący

Piśmiennictwo

1. Lange J. Wszczepianie cewników do dializy otrzewnowej — jak ja to robię. *Chir. Dypl.* 2010; 5: 56–63.
2. Riella M.C, Chula D.C. Peritoneal dialysis access: what's the best approach? *Contrib. Nephrol.* 2012; 178: 221–227.
3. Kao C.Y., Chuang J.H., Lee S.Y. A new simplified one-port laparoscopic technique for peritoneal dialysis catheter placement. *Perit. Dial. Int.* 2014; 34: 109–113.
4. Di Paolo N., Capotondo L., Brardi S., Nicolai G. The self-locating peritoneal catheter: fifteen years of experience. *Perit. Dial. Int.* 2010; 30: 504–505.
5. Bergamin B., Senn O., Corsenca A. i wsp. Finding the right position: a three-year, single-center experience with the "self-locating" catheter. *Perit. Dial. Int.* 2010; 30: 519–523.
6. Stegmayr B.G., Sperker W., Nilsson C.H. i wsp. Few out-flow problems with a self-locating catheter for peritoneal dialysis: a randomized trial. *Medicine (Baltimore).* 2015; 94: 1–5.
7. Russo R., Conte M., Corciulo R. Difficulties in removing the self-locating peritoneal catheter. *Perit. Dial. Int.* 2011; 31: 500–502.