



VIA MEDICA

www.fn.viamedica.pl

Marcin Krzanowski¹, Katarzyna Krzanowska¹, Danuta Sorysz², Paweł Kleczyński², Eve Chowaniec¹,
Piotr Jaśkowski¹, Przemysław Miarka¹, Janusz Konstanty-Kalandy³, Bogusław Kapelak³,
Dariusz Dudek², Władysław Sułowicz¹

¹Katedra i Klinika Nefrologii, Uniwersytet Jagielloński, Collegium Medicum w Krakowie

²II Oddział Kliniczny Kardiologii oraz Incydentów Sercowo-Naczyniowych, Szpital Uniwersytecki w Krakowie

³Klinika Chirurgii Serca, Naczyń i Transplantologii, Szpital im. Jana Pawła II w Krakowie

Terapia hybrydowa u pacjentki leczonej dializą otrzewnową z kalcyfikacją zastawki aortalnej w przebiegu ciężkiej wtórnej nadczynności przytarczyc

Hybrid therapy in a patient treated with peritoneal dialysis with calcification of the aortic valve in the course of severe secondary hyperparathyroidism

ABSTRACT

Aortic stenosis over a long period of time does not have to cause clinical symptoms. During this period risk of sudden death due to cardiovascular causes is small; however when symptoms appear risk of death rapidly increases. The main causes of aortic stenosis are degenerative-calcifying changes appearing clinically > 65 years of age in the general population. Patients with chronic kidney disease are particularly vulnerable to develop of vascular and heart

valves calcification. Below we present the case of a patient treated by renal replacement therapy with severe abnormalities with vascular and valvular calcification in the course of secondary hyperparathyroidism, disqualified from classical cardio-surgical procedure, and underwent modern hybrid treatment — transcatheter aortic valve implantations (TAVI).

Forum Nefrologiczne 2015, vol 8, no 3, 181–187

Key words: aortic stenosis, calcification, chronic kidney disease, transcatheter aortic valve implantations

WSTĘP

Kalcyfikacja naczyń stanowi szczególnie poważny problem u pacjentów z przewlekłą chorobą nerek (CKD, *chronic kidney disease*) i wiąże się z istotnymi z punktu widzenia przeżywalności chorych objawami klinicznymi. Wykazano, że częstość występowania zwapnień w tętnicach wieńcowych u chorych hemodiali-

zowanych jest 2,5–5-krotnie większa niż w populacji ogólnej [1, 2].

Czynnikami ryzyka wystąpienia kalcyfikacji w tej grupie chorych są: wiek, czas leczenia nerkozastępczego, hiperglikemia, nadciśnienie tętnicze, hiperlipidemia, zaburzenia gospodarki wapniowo-fosforanowej (podwyższony wskaźnik $Ca \times P$), a także przewlekły stan zapalny. Biorąc pod uwagę obraz histomor-

Adres do korespondencji:
dr n. med. Marcin Krzanowski
Katedra i Klinika Nefrologii UJ CM
ul. Kopernika 15c, 31–501 Kraków
tel.: 12 424 78 00
faks: 12 424 79 41
e-mail: mkrzanowski@op.pl

▶▶Częstość występowania zwapnień w tętnicach wieńcowych u chorych hemodializowanych jest 2,5–5-krotnie większa niż w populacji ogólnej◀◀

fologiczny, możemy wyróżnić 4 rodzaje kalcyfikacji: zastawek serca, błony wewnętrznej (intima), błony środkowej (media) naczyń krwionośnych (typu Mönkenberga) oraz kalcyfikację, czyli rozwijające się pozakostne zwapnienia mogące przyjmować postać mocznicowej arteriolopatii. Jest to forma zwapnień warstwy środkowej obejmująca małe tętniczki skóry, jak również zwapnienia tkanek miękkich powodujących nekrozę skóry. Towarzyszy jej najczęściej przerost błony wewnętrznej i włóknienie wewnątrznacyniowe, poprzedzone odkładaniem się złogów wapniowo-fosforanowych w obrębie błony środkowej [3–6]. Wraz z wiekiem dochodzi stopniowo do przyrostu grubości błony wewnętrznej i środkowej naczynia, a klasyczne czynniki ryzyka miażdżycy, do których zaliczamy palenie papierosów, dyslipidemię, cukrzycę i nadciśnienie, dodatkowo to nasilają [3, 7].

Kalcyfikacja błony wewnętrznej występuje w obrębie blaszek miażdżycowych w postaci ogniskowych zwapnień wypełniających ścianę naczyń, które z czasem prowadzą do ich okluzji i są charakterystyczne dla miażdżycy [8]. Z kolei kalcyfikacja typu Mönckeberga przyjmuje postać rozsianą w obrębie całej warstwy środkowej, jest obserwowana w grupie osób bez niewydolności nerek, a w populacji chorych z mocznicą i cukrzycą pojawia się w znacznie młodszym wieku. Zwapnienia warstwy środkowej ściany tętnicy mogą występować niezależnie od zaawansowania zmian miażdżycowych. Ten typ kalcyfikacji z czasem prowadzi do utraty elastyczności ściany naczynia, a zwiększając jej sztywność, przyczynia się do wzrostu szybkości fali tętna i zawsze jest związany z niekorzystnym rokowaniem u pacjentów z CKD [1, 4, 5, 8, 9]. W grupie chorych hemodializowanych często występują zwapnienia w obrębie tkanek serca, na przykład w badaniu grupy 110 chorych u 16% stwierdzono istotne zwężenie zastawki aortalnej [10]. Uważa się, że niewydolność nerek oraz wyższe stężenie kreatyniny w surowicy krwi nasilają proces degeneracji zwłaszcza zastawki aortalnej [11].

Zwapnienia zastawek serca stanowią ważny negatywny czynnik ryzyka śmiertelności z przyczyn sercowo-naczyniowych u chorych leczonych nerkozastępczo [12]. Coraz więcej danych wskazuje, że zwapnienia zastawek serca, szczególnie zastawki aortalnej, mogą być markerem miażdżycy tętnic, w tym także tętnic wieńcowych. Dystroficzne zwapnienia dotyczą przede wszystkim zastawki aortalnej i pojawiają się w wyniku długotrwałego działania

sił ścinających, nasilających się pod wpływem wysokiego ciśnienia oraz czynników prozapalnych [3, 4].

W tkance łącznej zrębu zwapniałych zastawek obserwuje się: nagromadzenie oksydowanych lipidów, cechy przewlekłego stanu zapalnego powodujące za pośrednictwem mediatorów (m.in. TGF-alfa, metaloproteiny) zaburzenia organizacji włókien kolagenowych I i III, przekształcanie fibroblastów w miofibroblasty, a następnie osteoblasty [mediatory: m.in. osteoprotegeryna, RANKL (*receptor activator of nuclear factor NF-kb*)], doprowadzając ostatecznie do powstania depozytów wapniowych. Zmiany te są także opisywane w zrębie zastawek aortalnych u osób niewykazujących ewidentnych cech miażdżycy [1, 3, 4, 13]. W zależności od grupy wiekowej częstość głównych przyczyn zastawkowego zwężenia aorty jest różna: w populacji do 70 roku życia najczęstszą przyczyną jest wrodzona wada serca pod postacią zastawki dwupłatkowej (50%) oraz zmiany pozapalne (25%), a u pacjentów w wieku powyżej 70 lat — procesy degeneracyjne zastawki (48%), zastawka dwupłatkowa (27%) i zmiany pozapalne (23%) [14].

OPIS PRZYPADKU

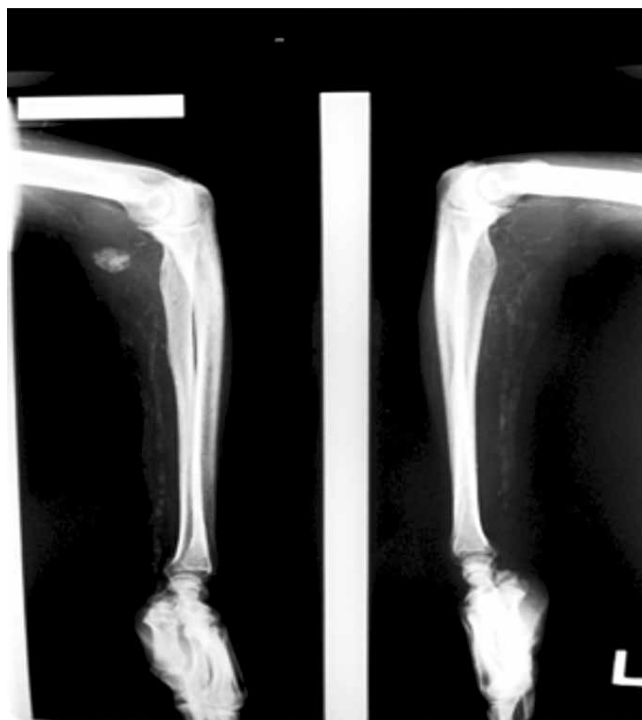Pacjentka, lat 59, z przewlekłym kłębuszkowym zapaleniem nerek, rozpoznanym na podstawie przeprowadzonej biopsji nerki (wcześniej przez okres 15 lat była prowadzona w Poradni Nefrologicznej), leczona nerkozastępczo metodą ciągłej ambulatoryjnej, a następnie automatycznej dializy otrzewnowej od października 1999 roku do września 2006 roku, a w dalszej kolejności hemodializowana przy użyciu przetoki tętniczo-żylną lewego przedramienia. Z chorób towarzyszących stwierdzono: nadciśnienie tętnicze odporne na leczenie hipotensyjne (3–4 leki), anemię nerkopochodną korygowaną podawaniem preparatów erytropoetyny. Po 2 latach od rozpoczęcia leczenia nerkozastępczego u chorej rozpoznano wtórną nadczynność przytarczyc, nieodpowiadającą na leczenie zachowawcze. W badaniu scyntyografii przytarczyc stwierdzono zwiększony wychwyty znacznika w zakresie obydwu górnych gruczołów przytarczycznych. W związku z powyższym wykonano zabieg operacyjny z resekcją przytarczycy górnej lewej, dolnej prawej oraz częściowego usunięcia przytarczycy górnej prawej. Po zabiegu kontynuowano leczenie zachowawcze przy kontrolnym stężeniu natywnego parathormonu (iPTH, *intact parathyroid*

hormone) 648 pg/ml, stosując wodorotlenek glinu z powodu hiperfosfatemii (P 2,03 mmol/l). Rok później z powodu tendencji wzrostowej parathormonu wykonano kolejną scyntyografię przytarczyc, która wykazała obecność cech autonomizacji lewej dolnej przytarczycy. W obrazie klinicznym stwierdzono zwapnienia meta-statyczne na przedramionach prawym i lewym. Pół roku później wykonano drugi, tym razem nieudany zabieg operacyjny usunięcia przytarczyc. W badaniach biochemicznych odnotowano następujące wartości: Ca 2,09 mmol/l, P 2,27 mmol/l, iPTH 1177 pg/ml, AP 189 U/l, $Ca \times P$ 4,74 mmol²/l².

Kolejne badanie scyntygrafii przytarczyc (XII 2007) wykazało zwiększony wychwyty znacznika w rzucie przytarczycy górnej lewej, a także w przytarczycy górnej prawej. Po 4 miesiącach zdecydowano o usunięciu przytarczycy lewej górnej i całkowitym usunięciu płata lewego gruczołu tarczowego. Pooperacyjnie doszło do porażenia nerwu kraniowego wstecznego z uszkodzeniem struny głosowej. Przez okres 2 lat utrzymywały się stabilne stężenia parathormonu i iloczynu $Ca \times P$ (średnie stężenia iPTH 630 pg/ml, $Ca \times P$ 4,58 mmol²/l²). Pomimo zintensyfikowanego leczenia obejmującego 3 zabiegi operacyjne parathyreoidktomii oraz zalecenia dietetyczne dotyczące ograniczenia podaży fosforu i stosowanego leczenia farmakologicznego od 2007 roku pod postacią cinalcetu, chlorowodoru sevelameru doszło do kolejnego powikłania w postaci postępujących zmian na skórze kończyn górnych i dolnych typowych dla kalcyfikacji prowadzącej do martwicy tkanek i owrzodzeń skóry. Z tego powodu stosowano w leczeniu sulodeksyd i pamidronian dwusodowy.

Rok później ponownie obserwowano tendencję wzrostową parathormonu: iPTH 1087 pg/ml, hiperfosfatemię P 2,8 mmol/l oraz wysoki iloczyn $Ca \times P$ 6,6 mmol²/l². Kolejna scyntygrafia przytarczyc uwidoczniła wychwyty znacznika w rzucie górnych przytarczyc, zwłaszcza po stronie lewej.

W przeprowadzonych radiologicznych badaniach obrazowych uwidoczniło się skupiska niejednorodnych zwapnień w rzucie obydwóch stawów barkowych, łokciowych oraz rozlane zwapnienia w ścianach naczyń tętnicznych w zakresie przedramion i podudzi (ryc. 1). W tym okresie pacjentka zgłaszała znaczne osłabienie, łatwą męczliwość, zawroty głowy, spadki ciśnienia tętniczego i omdlenia, a także dolegliwości stenokardialne szczególnie w trakcie i po zabiegu hemodializy.



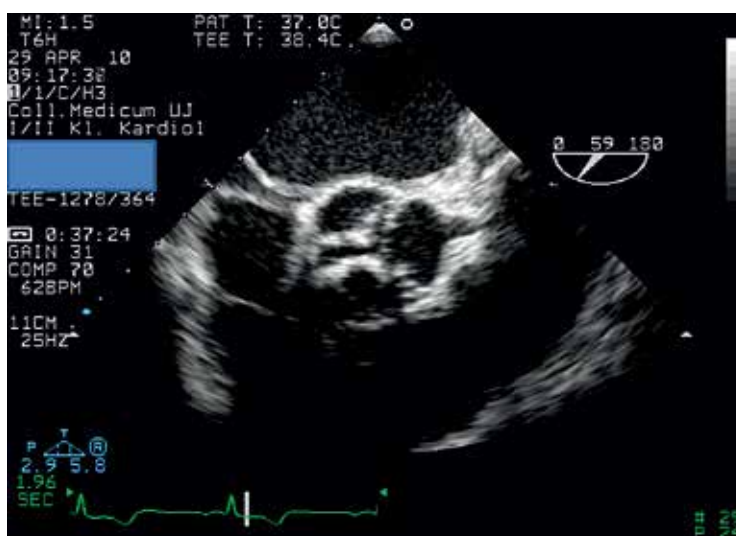
Rycina 1. Widoczne zwapnienia w okolicy prawego stawu łokciowego i zwapnienia w naczyniach tętnicznych

W badaniu przedmiotowym w punkcie osłuchiwania zastawki aortalnej stwierdzono rozlany szmer skurczowy na 5/6 oraz szmer skurczowy nad koniuszkiem serca i w punkcie Erba na 4/6 w skali Levina.

W związku z powyższym wykonano badanie echokardiograficzne serca przezklatkowe, które uwidoczniło w zakresie aparatu mitralnego: pogrubiałe płatki zastawki, w tylnej części pierścienia duże zwapnienie, dodatkowo zwapnienia w aparacie podzastawkowym. Płatki zastawki aortalnej były pogrubiałe z licznymi zwapnieniami o istotnie upośledzonej ruchomości. W pomiarach doplerowskich potwierdzono istotność wady aortalnej, gradient skurczowy przez zastawkę aortalną wynosił: maksymalny 112 mm Hg, średni — 60 mm Hg, przy polu powierzchni zastawki — około 0,65 cm². Frakcja wyrzutowa lewej komory była prawidłowa (60%).

Po konsultacji kardiologicznej (III 2010) wykonano koronarografię (powikłaną zaopatrzonym chirurgicznie tętniakiem rzekomym w miejscu nakłucia tętnicy udowej), która uwidoczniła: zmiany miażdżycowe do 30% w tętnicy międzykomorowej przedniej, gałąź okalającą zwężoną do 70–80% w odcinku początkowym, prawą tętnicę wieńcową dominującą, zwężoną 60% w odcinku początkowym. Widoczne były również masywne zwapnienia

►►Zwapnienia zastawek serca stanowią ważny czynnik ryzyka śmiertelności z przyczyn sercowo-naczyniowych u chorych leczonych nerkozastępczo◀◀



Rycina 2. Badanie echokardiografii przezprzełykowej (TEE). Obraz zastawki aortalnej przed zabiegiem — płatki pogrubiałe z licznymi zwapnieniami. Ciasne zwężenie lewego ujścia tętniczego — gradient skurczowy ok. 112/60 mm Hg, AVA ok. 0,65 cm²

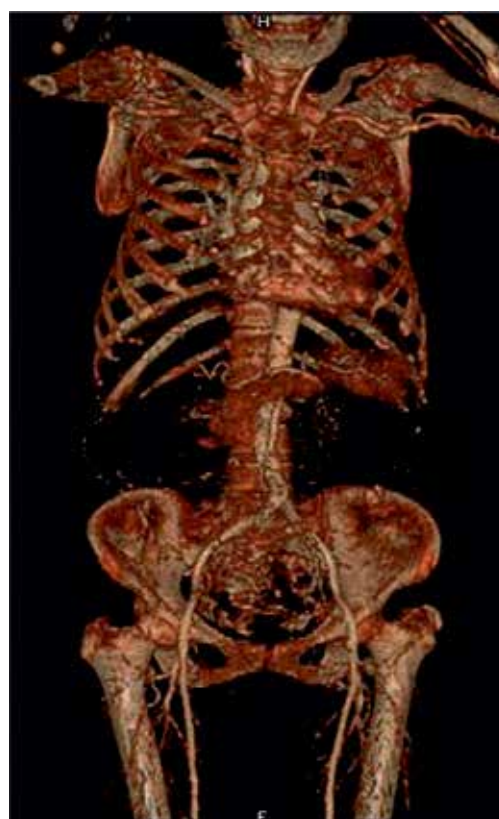▶▶ Stenoza aortalna długo nie wywołuje objawów klinicznych, jednak w momencie pojawienia się symptomów ryzyko zgonu gwałtownie wzrasta◀◀

w rzucie tętnic wieńcowych oraz w rzucie zastawki aortalnej.

Kolejnym krokiem było wykonanie badania echokardiografii przezprzełykowej (TEE, *transoesophageal echocardiography*) (ryc. 2), które potwierdziło wadę — istotną stenozę aortalną, wykluczyło obecność skrzepliny w uszku lewego przedsionka. Dodatkowo wykonano pomiary aparatu aortalnego, a szczególnie pierścienia aortalnego, aby dobrać zastawki w odpowiednim rozmiarze. Uwidoczniło również zwapnienia w mięśniu lewej komory i aorcie piersiowej.

W trakcie konsultacji kardiogrupy pacjenta wstępnie była kwalifikowana do jednoczasowego zabiegu pomostowania aortalno-wieńcowego (CABG, *coronary artery bypass grafting*) i wymiany zastawki aortalnej (AVR, *aortic valve replacement*), jednakże ze względu na „porcelanową” aortę i rozlane zmiany w tętnicach ostatecznie zakwalifikowano ją do zabiegu angioplastyki naczyń wieńcowych (PCI, *percutaneous coronary interventions*), a następnie do przeszłokórnej implantacji zastawki aortalnej (TAVI, *transcatheter aortic valve implantation*).

W ramach przygotowania do TAVI wykonano angiografię tomografii komputerowej (angio-CT) serca oraz naczyń obwodowych w celu przeprowadzenia ostatecznej oceny możliwości wykonania zabiegu z dostępu przeznaczeniowego (ryc. 3). Badanie to potwierdziło obecność nieistotnych zmian miażdżycowych w tętnicach biodrowych, udowych, podkolanowych. Widoczne były jednak zwap-



Rycina 3. Angio-CT naczyń tętnicznych — rekonstrukcja 3D + zwapnienia

nienia w rzucie tętnic od poziomu tętnic podobojczykowych do tętnic udowych, niemniej na poziomie tętnic udowych nie były to zwapnienia okrężne, a średnica naczyń oraz ich łukowaty, niekręty przebieg umożliwił wykonanie zabiegu TAVI z dostępu przezudowego. Liczne zwapnienia, różnej wielkości są również

zlokalizowane w otrzewnej oraz w ścianie aorty piersiowej i brzusznej.

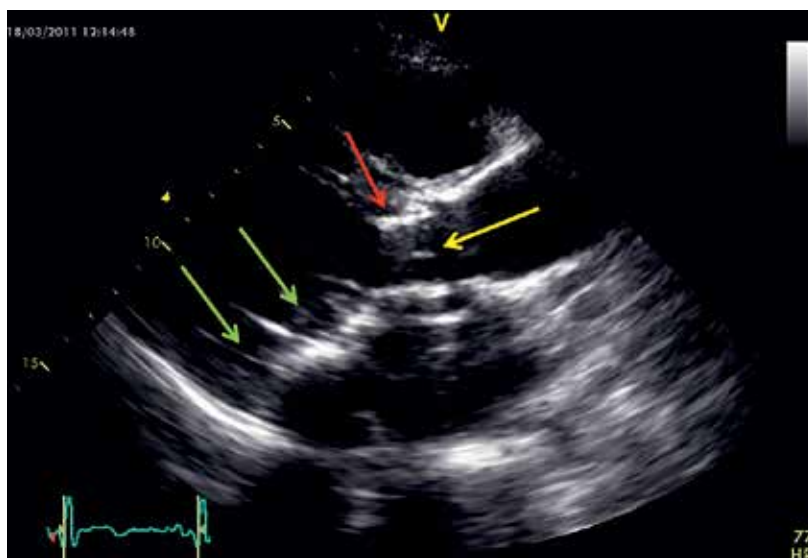
W kwietniu 2010 roku wykonano zabieg przezskórnej angioplastyki wieńcowej z implantacją stentu w zakresie gałęzi okalającej, a 2 tygodnie później — TAVI z dostępu przez tętnicę udową, implantując zastawkę rozprężaną na balonie (Edwards-Sapient 23 mm). Zabiegu przebiegł bez powikłań. W okresie pooperacyjnym z powodu stwierdzonego w 24-godzinny zapisie elektrokardiograficznym napadowego bloku przedsionkowo-komorowego II i III stopnia, implantowano rozrusznik DDDR. Prawidłowo funkcjonującą zastawkę pokazano na rycinach 4 i 5.

Po zabiegu chora w stanie stabilnym została przekazana do dalszego leczenia w macierzystej stacji dializ. W kontrolnych badaniach echokardiograficznych funkcja sztucznej, przezskórnie implantowanej, biologicznej zastawki była prawidłowa. W lutym 2012 roku chora zmarła w domu w wyniku nagłego zatrzymania krążenia.

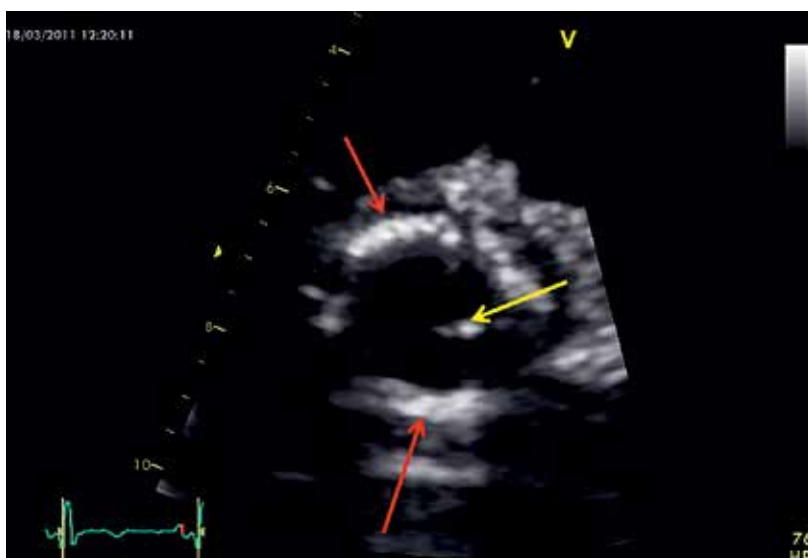
OMÓWIENIE

Przedstawiony przypadek 59-letniej kobiety ze schyłkową niewydolnością nerek w trakcie leczenia nerkozastępczego prezentuje przykład masywnego procesu kalcyfikacji w obrębie zastawek serca, aorty, wielu naczyń tętniczych, zwapnień metastatycznych, a także zaawansowanej kalcyfilaksji. Warto podkreślić jest fakt, że w chwili kwalifikacji do leczenia wymiany zastawki aortalnej chora prezentowała pełne spektrum symptomów stenozы aortalnej, takich jak: bóle dławicowe, zaburzenia widzenia, omdlenia (w trakcie i po zabiegu hemodializy), omdlenia ortostatyczne pojawiające się przy próbie pionizacji, duszność wysiłkową i spoczynkową, a także zaburzenia rytmu serca.

Stenoza aortalna bardzo długo nie wywołuje objawów i w tym czasie ryzyko nagłego zgonu jest małe, jednak w momencie pojawienia się objawów ryzyko zgonu z przyczyn sercowo-naczyniowych gwałtownie wzrasta. Jeśli leczenie nie jest podjęte, przeżycie 5-letnie wynosi 32% [15]. Ze względu na liczne obciążenia internistyczne, w tym schyłkową niewydolność nerek, leczenie nerkozastępcze, stan ogólny chorej oraz stopień zaawansowania zmian w układzie tętniczym, pacjentkę zdyskwalifikowano od klasycznego leczenia zabiegowego — jest to zabieg obarczony dużym ryzykiem zgonu i równocześnie z technicznego punk-



Rycina 4. Badanie echokardiografii przezklatkowej (TTE) po implantacji przezskórnej zastawki aortalnej — funkcja zastawki prawidłowa. Strzałka czerwona — stent zastawki Edwards-Sapient; strzałka żółta — cienkie płatki implantowanej zastawki; strzałki zielone — liczne, duże zwapnienia w aparacie mitralnym



Rycina 5. Badanie echokardiografii przezklatkowej (TTE) po implantacji przezskórnej zastawki aortalnej — przekrój poprzeczny. Strzałka czerwona — stent zastawki Edwards-Sapient; strzałka żółta — cienkie płatki implantowanej zastawki

tu widzenia niemożliwy do przeprowadzenia (porcelanowa aorta). Do zabiegu przezskórnego kwalifikuje się pacjentów z przeciwwskazaniami do zabiegu klasycznego, takimi jak: ciężka, objawowa stenoza aortalna, wiek powyżej 75–80 lat, obciążenie innymi schorzeniami współistniejącymi powodującymi, że ryzyko operacji kardiologicznej jest zbyt duże (Euroscore > 20%; STS > 15%). Schorzenia najczęściej spotykane w tej grupie wiekowej to między innymi: przewlekła obturacyjna choroba płuc, cukrzyca, przeżyty udar, miażdżyca, choroba niedokrwienna serca. Zabiegi przez-

▶▶ U chorych wysokiego ryzyka zabiegi TAVI wiążą się nie tylko z małą inwazyjnością terapii, ale również z poprawą rokowania i komfortu życia ◀◀

skórne wykonuje się czasem również u młodszych pacjentów, u których stwierdza się porcelanową aortę, najczęściej po przebytych naświetlaniu klatki piersiowej [14, 16].

Pojawienie się alternatywy w postaci zabiegu TAVI u chorych wysokiego ryzyka spotkało się z wielką nadzieją dla pacjentów, którym można zaoferować nie tylko małą inwazyjność terapii ze skróceniem czasokresu hospitalizacji, ale przede wszystkim poprawę rokowania i komfortu życia [16]. Przeżycie do 2 lat wynosi 70–80% z istotną poprawą jakości życia chorych. Powierzchnia ujścia aortalnego zwiększa się do 1,5–1,8 cm². U około 50% chorych obserwuje się małą lub umiarkowaną niedomykalność aortalną. Śmiertelność 30-dniowa wynosi 5–18% (w zależności od dostępu, odpowiednio naczyniowy vs przezkoniuszkowy), a najczęstsze przyczyny zgonów to: powikłania naczyniowe — 10–15%; zawał serca — 2–11%; udar mózgu — 3–9%. W badaniu PARTNER [17] udary mózgu dotyczyły 5% chorych, a w badaniu SOURCE [18] — 2,5%.

Częstym powikłaniem po wszczepieniu zastawek samorozprężalnych jest blok przedsionkowo-komorowy; dane pokazują, że dotyczy 18–40% pacjentów [19], z których większość chorych wymaga wszczepienia rozrusznika. Jest to najprawdopodobniej spowodowane przez mechaniczny ucisk dużej protezy (większy rozmiar pierścienia aortalnego) oraz niską implantację zastawki przylegającą w drodze odpływu lewej komory do przegrody międzykomorowej. Blok przedsionkowo-komorowy może wystąpić już w trakcie implantacji zastawki [20, 21]. Stosunkowo częstym powikłaniem jest także rezydualna niedomykalność aortalna, głównie pod postacią przecieku okołozastawkowego [22]. Wydaje się jednak, że nawet w stopniu umiarkowanym jest dobrze tolerowana i nie powoduje objawów niewydolności serca czy hemolizy, chociaż jej obecność pogorsza rokowanie odległe.

Dowodzono, że TAVI poprawia klasę czynnościową według Nowojorskiego Towarzystwa Kardiologicznego (NYHA, *New York*

Heart Association), wykazano korzyści kliniczne z tego zabiegu w 1. roku po zabiegu przejawiające się w stanie czynnościowym chorych, zdrowiu fizycznym i psychicznym oraz jakości życia [16]. Stosowane paliatywne zabiegi balonowej walwuloplastyki aortalnej nie poprawiły rokowania odległego w tej grupie chorych [23].

Głównymi przeciwwskazaniami do zabiegu przezskórnego są: za mała lub za duża średnica pierścienia aortalnego, zastawka dwupłatkowa (w zależności od typu zastawki), masywne, niesymetryczne zwapnienia zastawki aortalnej, tętniak aorty wstępującej > 45 mm (dla zastawki CoreValve), skrzeplina w lewej komorze, istotne zmiany w naczyniach obwodowych i aorcie (wtedy możliwy jest dostęp przezkoniuszkowy). Przeciwwskazania w przypadku zabiegu metodą przezkoniuszkową to: przebyta operacja lewej komory z użyciem łąty, zwapnienia osierdzia, ciężka niewydolność oddechowa i anatomiczne warunki uniemożliwiające dostęp do koniuszka serca [14, 16].

Pierwszy w świecie skuteczny zabieg implantacji został przeprowadzony przez prof. Alaina Cribiera w 2002 roku. Pierwsze w Polsce zabiegi wymiany zastawki aortalnej metodą przezskórną, bez otwierania klatki piersiowej przeprowadzono w 2008 roku w Klinice Chirurgii Serca, Naczyń i Transplantologii UJ CM w Krakowie, a następnie w Śląskim Centrum Chorób Serca w Zabrze. W Klinice Chirurgii Serca, Naczyń i Transplantologii wraz z II Kliniką Kardiologii UJ CM łącznie dokonano około 100 zabiegów wymiany zastawki tą metodą, w tym po raz pierwszy u przedstawionej chorej z niewydolnością nerek leczonej nerkozastępczo, z zaawansowaną kalcyfikacją ścian naczyń.

W podsumowaniu należy stwierdzić, iż kalcyfikacja — pomimo dostępności coraz większej ilości leków i zabiegów diagnostycznych — nadal stanowi istotny problem terapeutyczny chorych z CKD i mobilizuje do poszukiwania nowych rozwiązań.

STRESZCZENIE

Zwężenie zastawki aortalnej dość długo może nie wywoływać objawów klinicznych, w tym czasie ryzyko nagłego zgonu z przyczyn sercowo-naczyniowych jest małe, ale już w momencie pojawienia się objawów ryzyko to gwałtownie wzrasta. Główną przyczyną stenozy zastawki aortalnej są zmiany zwyrodnieniowo-wapniące ujawniające się klinicznie > 65. roku życia w populacji ogólnej. Pacjenci z przewlekłą chorobą nerek są szczególnie narażeni na rozwój kalcyfikacji w obrębie ścian naczyń tętni-

czych i zastawek serca. W niniejszym artykule przedstawiamy przypadek chorej leczonej nerkozastępczo z ciężkimi zaburzeniami o typie kalcyfikacji naczyń i zastawek w przebiegu wtórnej nadczynności przytarczyc, zdyskwalifikowanej od klasycznego zabiegu kardiochirurgicznego, a poddanej nowoczesnemu leczeniu hybrydowemu — przezcewnikowej implantacji zastawki aortalnej (TAVI).

Forum Nefrologiczne 2015, tom 8, nr 3, 181–187

Słowa kluczowe: kalcyfikacja, przewlekła choroba nerek, przezcewnikowa implantacja zastawki aortalnej, zwężenie zastawki aortalnej

1. Żelaźnicka M., Kocelak P., Olszanecka-Glinianowicz M., Chudek J. Leczenie cinakalcetem a ryzyko sercowo-naczyniowe u pacjentów hemodializowanych. *Post. Hig. Med. Dośw.* 2012; 66: 722–729.
2. Zapolski T., Wysokiński A., Janicka L., Grzebalska A., Książek A. Sztywność aorty oraz zwapnienia zastawek serca u chorych z przewlekłą niewydolnością nerek. *Pol. Arch. Med. Wew.* 2008; 118: 11–188.
3. Jaroszyński A.J., Jaroszyńska A. Kalcyfikacja naczyń wieńcowych u chorych ze schyłkową niewydolnością nerek. *Choroby Serca i Naczyń* 2011; 8: 139–143.
4. Karwowski W., Naumnik B. Kalcyfikacja naczyń — problem interdyscyplinarny. *Forum Nefrol.* 2011; 4: 91–99.
5. Janda K., Krzanowski M., Dumnicka P. i wsp. Risk stratification in dialysis patients: Coronary artery calcification score combined with high sensitive C-reactive protein and Framingham score for cardiovascular risk prediction in asymptomatic subjects. *J. Clin. Exp. Cardiol.* 2014; 5: 296.
6. Cozzolino M., Brenna I., Ciceri P. i wsp. Vascular calcification in chronic kidney disease: a changing scenario. *J. Nephrol.* 2011; 24: 3–10.
7. Janda K., Krzanowski M., Gajda M. i wsp. Cardiovascular risk in chronic kidney disease patients: intima-media thickness predicts the incidence and severity of histologically assessed medial calcification in radial arteries. *BMC Nephrol.* 2015; 16: 78.
8. Goodman W.G., London G., Amann K. i wsp. Vascular calcification in chronic kidney disease. *Am. J. Kidney Dis.* 2004; 43: 572–529.
9. Thomas M., Schymik G., Walther T. i wsp. Thirty-day results of the SAPIEN aortic Bioprosthesis European Outcome (SOURCE) registry: A European registry of transcatheter aortic valve implantation using the Edwards SAPIEN valve. *Circulation* 2010; 122: 62–69.
10. Urena P., Malergue M.C., Goldfarb B. i wsp. Evolutive aortic stenosis in hemodialysis patients: analysis of risk factors. *Nephrologie* 1999; 20: 217–225.
11. Palta S., Pai A.M., Gill K.S. i wsp. New insights into the progression of aortic stenosis: implications for secondary prevention. *Circulation* 2000; 101: 2497–2502.
12. Otto C.M., Lind B.K., Kitzman D.W. i wsp. Association of aortic-valve sclerosis with cardiovascular mortality and morbidity in the elderly. *N. Eng. J. Med.* 1999; 341: 142–146.
13. Janda K., Krzanowski M., Dumnicka P. i wsp. Ocena zależności pomiędzy stopniem zaawansowania wtórnej nadczynności przytarczyc a markerami kalcyfikacji w grupie chorych leczonych dializą otrzewnową. *Przegl. Lek.* 2012; 69: 1241–1245.
14. Gąsior Z., Stępińska J. Postępy w diagnostyce i leczeniu nabytych zastawkowych wad serca. CMKP Warszawa 2011.
15. Bramlage P., Strauch J., Schröfel H. Balloon expandable transcatheter aortic valve implantation with or without pre-dilation of the aortic valve — rationale and design of a multicenter registry (EASE-IT). *BMC Cardiovasc. Dis.* 2014; 14: 160.
16. Wilczek K., Chodów P., Przybylski R. i wsp. Przezcewnikowe implantacje zastawek w objawowej stenozie aortalnej u chorych niebędących kandydatami do leczenia operacyjnego — wspólne zabiegi kardiologów i kardiochirurgów. *Kardiochir. Torako-chir. Pol.* 2008; 5: 386–396.
17. Leon M.B., Smith C.R., Mack M. i wsp.; PARTNER Trial Investigators. Transcatheter aortic-valve implantation for aortic stenosis in patients who cannot undergo surgery. *N. Engl. J. Med.* 2010; 363: 1597–1607.
18. Thomas M., Schymik G., Walther T. i wsp. Thirty-day results of the SAPIEN aortic Bioprosthesis European Outcome (SOURCE) registry: A European registry of transcatheter aortic valve implantation using the Edwards SAPIEN valve. *Circulation* 2010; 122: 62–69.
19. Khawaja M.Z., Rajani R., Cook A. i wsp. Permanent pacemaker insertion after CoreValve transcatheter aortic valve implantation: Incidence and contributing factors (the UK CoreValve Collaborative). *Circulation* 2011; 123: 951–960.
20. Masson J.B., Kovac J., Schuler G. i wsp. Transcatheter aortic valve implantation: review of the nature, management and avoidance of procedural complications. *J. Am. Coll. Cardiol. Cardiovasc. Interv.* 2009; 2: 811–820.
21. Bleiziffer S., Ruge H., Hörer J. i wsp. Predictors for new-onset complete heart block after transcatheter aortic valve implantation. *J. Am. Coll. Cardiol. Cardiovasc. Interv.* 2010; 3: 524–530.
22. Al-Attar N., Himbert D., Descoutures F. i wsp. Transcatheter aortic valve implantation: Selection strategy is crucial for outcome. *Ann. Thorac. Surg.* 2009; 87: 1757–1762.
23. Georgiadou P., Kontodima P., Sbarouni E. i wsp. Long-term quality of life improvement after transcatheter aortic valve implantation. *Am. Heart J.* 2011; 162: 232–237.

Piśmiennictwo