

# Nowoczesne metody obrazowania dna oka

## Eye fundus examination

Paulina Glasner<sup>1, 2</sup>,  
Konrad Siebert<sup>3</sup>,  
Leopold Glasner<sup>2</sup>

<sup>1</sup>Zakład Medycyny Rodzinnej,  
Gdański Uniwersytet Medyczny

<sup>2</sup>Klinika Okulistyki, Uniwersyteckie Centrum  
Kliniczne w Gdańsku

<sup>3</sup>Studenckie Koło Naukowe,  
Gdański Uniwersytet Medyczny

### STRESZCZENIE

W obecnych czasach badanie dna oka jest zalecane w coraz większym zakresie schorzeń zarówno okulistycznych, jak i ogólnosystemowych. Badanie należy do kompetencji lekarza rodzinnego. Poza tradycyjnym badaniem oftalmoskopowym istnieje wiele nowoczesnych technik obrazowania siatkówki oka. Celem pracy jest ich krótkie przedstawienie.

Forum Medycyny Rodzinnej 2016, tom 10, nr 2, 73–78

słowa kluczowe: badanie dna oka, oftalmoskopia, okulistyka

### ABSTRACT

Recently eye fundus examination is required in many, both ophthalmologic and systemic diseases. Apart from traditional eye ophthalmoscopy there is a lot of high-tech eye fundus imaging techniques. The aim of this article is a short presentation of them.

Forum Medycyny Rodzinnej 2016, vol 10, no 2, 73–78

key words: eye fundoscopy, ophthalmoscopy, ophthalmology

W metodach obrazowania dna oka wiele uległo zmianie od czasu wynalezienia pierwszego wziernika okulistycznego (oftalmoskopu) w 1851 roku przez Helmholza. Obecnie okuliści dysponują szerokim zakresem badań funduskopowych, z których niektóre mogą być stosowane w praktyce lekarzy innych specjalności. Do technik tych należą: oftalmoskopia bezpośrednia i pośrednia, zdjęcie dna oka za pomocą funduskamery, autofluorescencja, angiografia fluoresceinowa, angiografia indocyjaninowa, skaningowa konfokalna oftalmoskopia laserowa (niem. HRT, *Heidelberg Retina Tomograf*), optyczna koherentna to-

mografia siatkówki (ang. OCT, *Optical Coherence Tomography*), ultrasonografia oka. Niektóre z tych technik nie wymagają poszerzenia źrenicy — mydriazy (tab. 1). **Zwiększa się zakres wskazań do oceny dna oka, są to między innymi takie stany, jak: cukrzyca, nadciśnienie tętnicze, różnego rodzaju schorzenia hematologiczne, stany zwiększonego ciśnienia wewnątrzczaszkowego, schorzenia autoimmunologiczne jak toczeń, reumatoidalne zapalenie stawów, nowotwory, choroby demielinizacyjne i wiele innych.**

Oftalmoskopia bezpośrednia to technika wynaleziona w XIX wieku, polegająca na

### Adres do korespondencji:

Ilek. Paulina Glasner  
Zakład Medycyny Rodzinnej, Gdański  
Uniwersytet Medyczny  
ul. Dębinki 2, 80–211 Gdańsk  
tel.: (058) 349–15–75  
e-mail: paulinaglasner@gumed.edu.pl

Tabela 1

Metody badania dna oka

Wymagające mydriazy

- oftalmoskopia bezpośrednia i pośrednia (jednakże przy wąskiej źrenicy okulista jest w stanie ocenić tarcze nerwu II i plamkę żółtą, ocena obwodu siatkówki jest niemożliwa)
- zdjęcie dna oka za pomocą funduskamery
- autofluorescencja
- angiografia fluoresceinowa
- angiografia indocyjaninowa

Mydriaza nie jest konieczna

- skaningowa konfokalna oftalmoskopia laserowa (HRT)
- optyczna koherentna tomografia siatkówki (OCT)
- ultrasonografia oka

HRT — Heidelberg Retina Tomograf (niem.); OCT — Optical Coherence Tomography



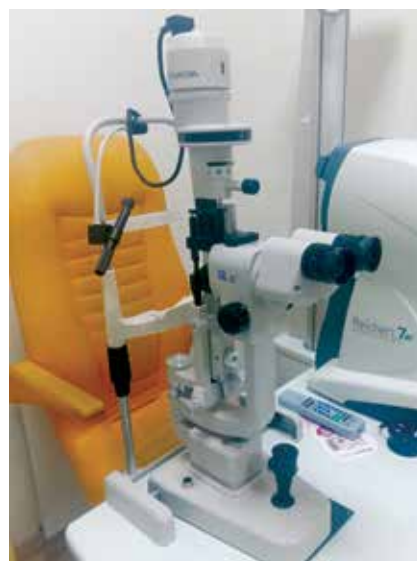Rycina 1. Oftalmoskop (wziernik okulisty)

oglądaniu dna oka przez lekarza za pomocą wziernika okulisty (ryc. 1). Technika ta wymaga podania kropli poszerzających źrenicę, a obszar obserwowanej siatkówki jest niewielki. Zaletą metody jest mały rozmiar wziernika, co ułatwia wykonanie badania w miejscu odległym od gabinetu okulisty.

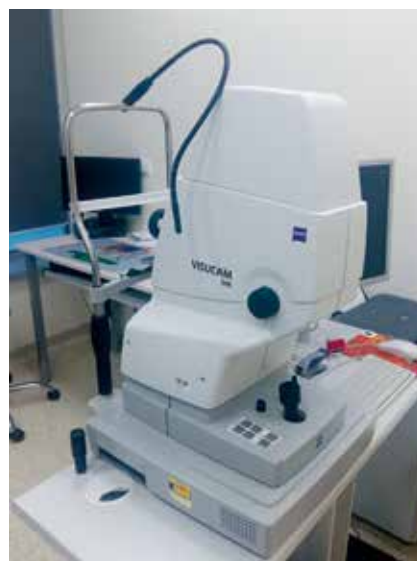Modyfikacją powyższej techniki jest oftalmoskopia pośrednia, wykorzystująca lampę szczelinową i soczewkę skupiającą, za pomocą której uzyskuje się szeroki obraz dna oka (ryc. 2). Metoda ta jest lepsza od wziernikowania, ponieważ lekarz bada pacjenta obuocześnie — uzyskany obraz jest więc stereoskopowy [1].

W technikach takich, jak fotografia dna oka, autofluorescencja, angiografia fluoresceinowa i indocyjaninowa do obrazowania dna oka wykorzystuje się funduskamerę (ryc. 3).

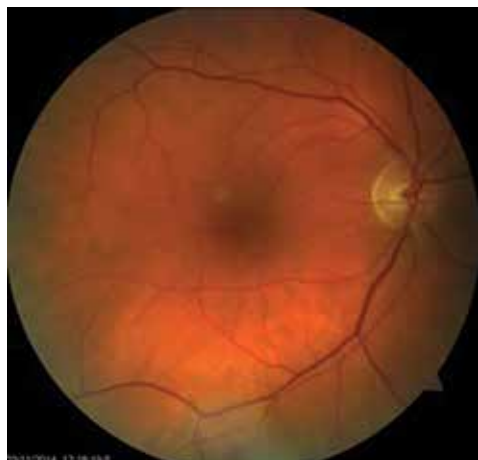
Fotografia okulisty jest cennym dokumentem w długoterminowej obserwacji wszelkich nieprawidłowości, które mogą ulegać zmianom w czasie (ryc. 4–6). Przykładowym wskazaniem do wykonywania tych zdjęć jest na przykład systematyczna dokumentacja



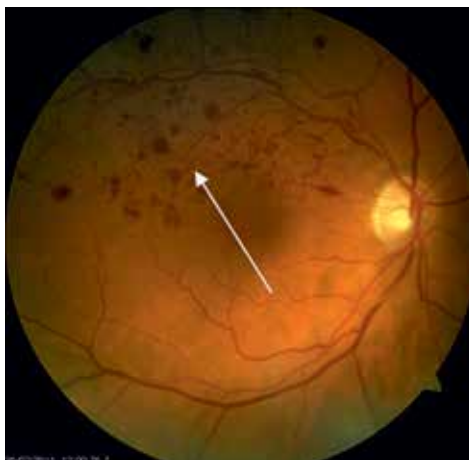
Rycina 2. Lampa szczelinowa (mikroskop okulisty)



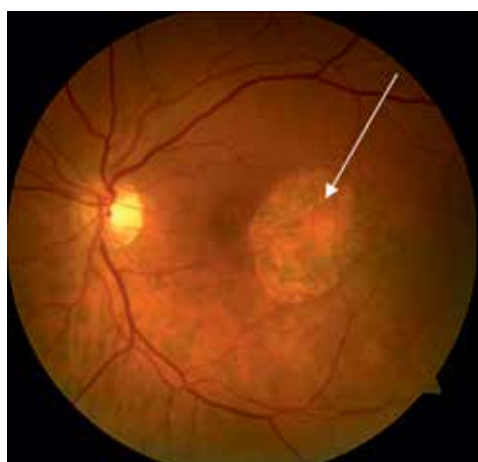Rycina 3. Funduskamera



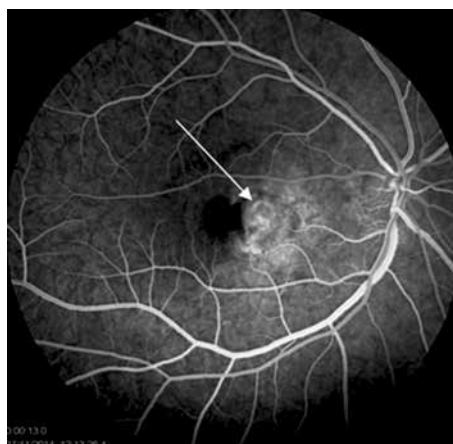**Rycina 4.** Fotografia prawidłowego dna oka



**Rycina 6.** Fotografia dna oka. Zakrzep żyły środkowej siatkówki oka. Oznaczone strzałką liczne wybroczyny krwi wokół górnej arkady naczyniowej



**Rycina 5.** Fotografia dna oka w zwyrodnieniu plamki żółtej związane z wiekiem (AMD, *age macular degeneration*). Blizna glejowa w plamce żółtej oznaczona strzałką



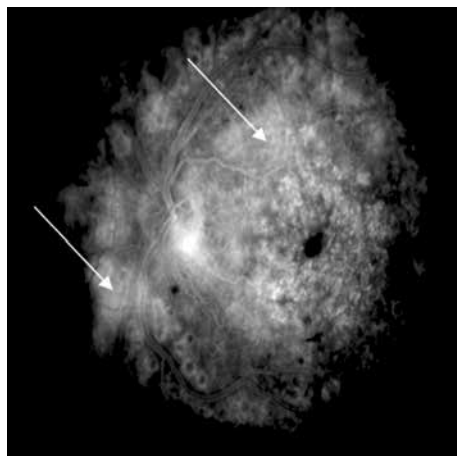
**Rycina 7.** Angiografia fluoresceinowa oka. Patologiczna neowaskularyzacja w obrębie plamki żółtej oka (oznaczona strzałką)

zmian na dnie oka w postępującej retinopatii cukrzycowej czy też w przypadku istnienia znamion barwnikowych na dnie oczu [2].

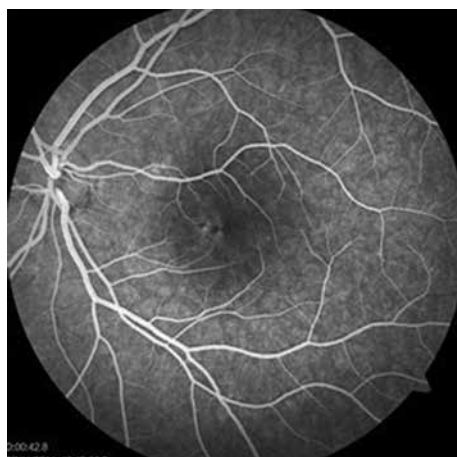Autofluorescencja (emisja promieniowania świetlnego) umożliwia wykrycie złogów lipofuscyny w nabłonku barwnikowym siatkówki. Złogi te są efektem stresu oksydacyjnego w siatkówce oka w przebiegu takich schorzeń, jak zwyrodnienie plamki żółtej związane z wiekiem (AMD, *aged macular degeneration*) czy różnego rodzaju dystrofiach plamki żółtej. Wzbudzenie autofluorescencji uzyskuje się za pomocą światła emitowanego przez flesz funduskamery [3].

W angiografii fluoresceinowej (FA, *fluorescein angiography*) światło emitowane jest przez podany pacjentowi dożylnie kontrast — fluoresceinę (ryc. 7–9). Po około 10–12 sekundach barwnik wypełnia naczynia siatkówki oka. To w tym czasie lekarz wykonuje serię zdjęć. Najczęstszymi wskazaniami do badania są powikłania oczne cukrzycy, guzy wewnątrzgałkowe, obrzęk plamki żółtej oraz zwyrodnienie plamki żółtej związane z wiekiem [4, 5].

Indocyjanina jest innym rodzajem kontrastu dożylnego używanego w badaniu angiograficznym, w odróżnieniu od FA. Badanie to



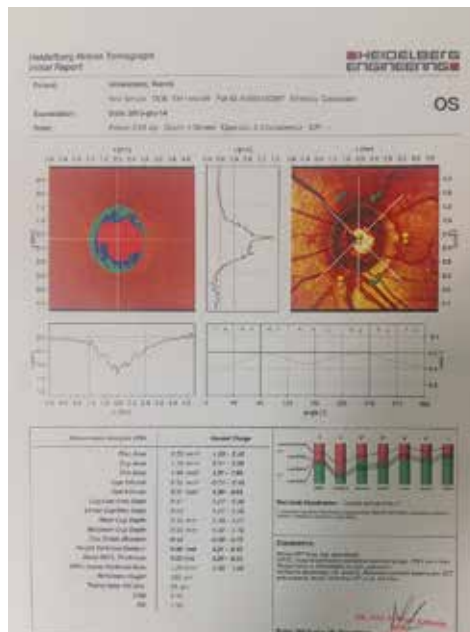
**Rycina 8.** Angiografia fluoresceinowa oka. Retinopatia cukrzycowa proliferacyjna. Strzałkami oznaczono liczne przecieki z nowo powstałych patologicznych naczyń



**Rycina 9.** Angiografia fluoresceinowa oka. Prawidłowe dno oka. Faza żylna późna

jest stosowane do zobrazowania sieci naczyń naczyniówki oka [6].

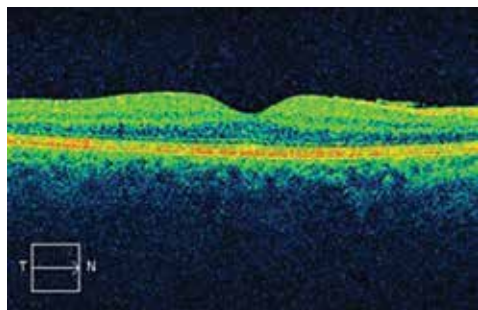
**Badanie HRT** — rodzaj laserowego oftalmoskopu, za pomocą którego lekarz uzyskuje trójwymiarowe mapy siatkówki o rozdzielczości poprzecznej  $20\ \mu\text{m}$ , podłużnej  $30\ \mu\text{m}$  (ryc. 10). **Ułatwia ono wczesną diagnostykę, a przede wszystkim monitorowanie zmian w przebiegu neuropatii jaskrowej.** Metoda może być także przydatna do monitorowania otworów i innych zmian degeneracyjnych w plamce, a także zmian rozrostowych w obrębie dna oka [7].



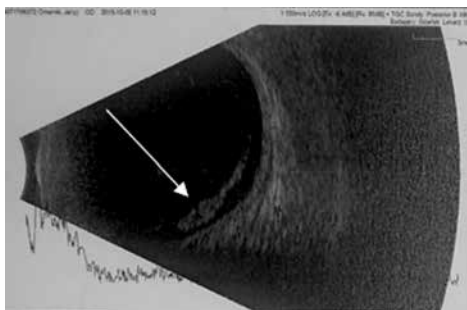
**Rycina 10.** Wynik badania HRT

**Rewolucję w obrazowaniu dna oka przyniosło wprowadzenie na rynek w 1991 roku badania optycznej koherentnej tomografii (OCT)** wykorzystującej skaning optyczny (ryc. 11–13). Za pomocą tej całkowicie nieinwazyjnej techniki można analizować przekroje optyczne rogówki, ciała szklanego, siatkówki oraz oceniać tarczę nerwu wzrokowego. Największe praktyczne zastosowanie technika ta ma w obrazowaniu siatkówki i przylegającego ciała szklanego oraz tarczy nerwu wzrokowego. Jest wiodącą metodą w diagnozowaniu chorób plamki żółtej, monitorowaniu neuropatii jaskrowej, a ostatnio służy także do śledzenia zmian demielinizacyjnych w przebiegu postępujących schorzeń neurologicznych [8–10].

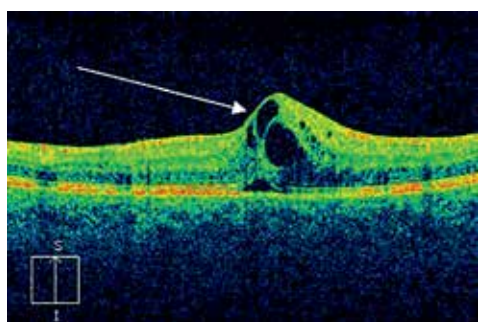
W końcu bardzo ważną rolę w badaniu dna oka odgrywa ultrasonografia (ryc. 14). Jest ona szczególnie przydatna, gdy z różnych powodów lekarz nie ma wglądu w dno oka (np. zaćmy czy krwawienia do ciała szklanego). W takich przypadkach zawodzą wszystkie inne metody obrazowania, a za pomocą USG nawet przy nieprzeziernych ośrodkach optycznych okulista jest w stanie ocenić przyleganie siatkówki, istnienie guzów wewnątrzgałko-



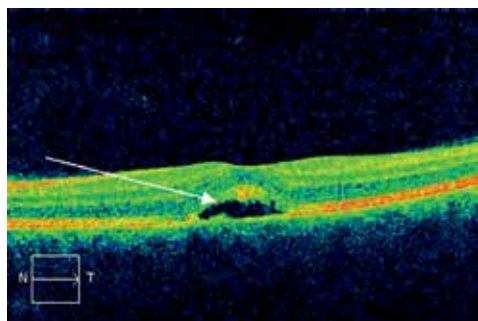
**Rycina 11.** Badanie OCT. Prawidłowy obraz plamki żółtej oka



**Rycina 14.** Badanie USG gałki ocznej. Strzałką zaznaczono zagęszczenia w ciele szklistym



**Rycina 12.** Badanie OCT. Zakrzep żyły środkowej siatkówki oka. Strzałką oznaczone torbiele płynowe i obrzęk plamki żółtej



**Rycina 13.** Badanie OCT. Płyn i obrzęk śródsiatkawkowy (oznaczony strzałką) w przebiegu centralnej surowiczej retinopatii (CSR, *central serous retinopathy*)

wych czy ciągłość ścian gałki ocznej. Dodatkowo USG w projekcji A (tzw. biometria) służy

do obliczania mocy implantu wewnątrzgałkowego, umieszczanego w gałce ocznej podczas operacji zaćmy.

Coraz więcej lekarzy do obrazowania dna oczu używa swoich własnych smartfonów. Za pomocą tego typu urządzenia umieszczonego przed okulem lampy szczelinowej czy mikroskopu operacyjnego jesteśmy w stanie uzyskać obrazy o jakości nadającej się do analizy, co więcej, powstało już wiele aplikacji na telefony komórkowe służących do oceny zmian obecnych na dnie oczu. Tego typu metody szybko się rozwijają, poszerzając zakres możliwości szeroko pojętej telemedycyny [11].

## PODSUMOWANIE

Współczesna diagnostyka okulistyczna daleko różni się od metod używanych w ubiegłym stuleciu. Większość metod jest bezkontaktowa, a niektóre nie wymagają nawet podania kropli mydriatycznych. Techniki te wzajemnie się uzupełniają i pozwalają postawić diagnozę okulistyczną dokładniejszą niż wynikającą z bezpośredniego wziernikowania dna oka. Nadal jednak oftalmoskopia pozostaje badaniem podstawowym, znajdującym swoje zastosowanie w wielu gałęziach medycyny.

**PIŚMIENNICTWO**

1. Kański J. Okulistyka kliniczna. Elsevier, Wrocław 2009; 2–3.
2. Ilginis T., Clarke J., Patel P.J. Ophthalmic imaging. Br. Med. Bull. 2014; 111: 77–88.
3. Yannuzzi L.A., Ober M.D., Slakter J.S. i wsp. Ophthalmic fundus imaging: today and beyond. Am. J. Ophthalmol. 2004; 137: 511–524.
4. Kęcik T., Lewandowski P., Kęcik D. Metody obrazowania w okulistyce. Wyd. 1. Warszawa 2001; 101–116.
5. Bryk E. Dno oka w nadciśnieniu tętniczym. Wyd. 1. PZWL, Warszawa 1976; 21–86.
6. Nizankowska M.H. Okulistyka — podstawy kliniczne. Wyd. 1. PZWL, Warszawa 2010; 425–441.
7. Bennett T.J., Barry C.J. Ophthalmic imaging today: an ophthalmic photographer's viewpoint — a review. Clin. Experiment. Ophthalmol. 2009; 37: 2–13.
8. Kiernan D.F., Mieler W.F., Hariprasad S.M. Spectral-domain optical coherence tomography: a comparison of modern high-resolution retinal imaging systems. Am. J. Ophthalmol. 2010; 149: 18–31.
9. Adhi M., Duker J.S. Optical coherence tomography — current and future applications. Curr. Opin. Ophthalmol. 2013; 24: 213–221.
10. Chen J., Lee L. Clinical applications and new developments of optical coherence tomography: an evidence-based review. Clin. Exp. Optom. 2007; 90: 317–335.
11. Lord R.K., Shah V.A., San Filippo A.N., Krishna R. Novel uses of smartphones in ophthalmology. Ophthalmology 2010; 117: 1274.