

Mariusz Zipser,
Joanna Kwiatkowska,
Piotr Potaż,
Anna Wałdoch,
Jarosław Meyer-Szary

Katedra i Klinika Kardiologii Dziecięcej
i Wad Wrodzonych Serca, Gdański
Uniwersytet Medyczny

Kardiomiopatia rozstrzeniowa w populacji dziecięcej

Dilated cardiomyopathy in pediatric population

STRESZCZENIE

Kardiomiopatie to heterogenna grupa chorób mięśnia sercowego, prowadząca do wystąpienia dysfunkcji mechanicznej lub elektrycznej serca. Najczęstszym typem morfologicznym kardiomiopatii u dzieci jest kardiomiopatia rozstrzeniowa (DCM). Początkowo objawy są mało specyficzne i wynikają z pojawienia się narastającej niewydolności serca zaś obraz kliniczny jest silnie uzależniony od wieku dziecka. Podstawową rolę w monitorowaniu pacjentów z DCM odgrywa badanie echokardiograficzne oceniające funkcję lewej komory i zastawek. Lekarze rodzinni, ze względu na ich miejsce w systemie opieki zdrowotnej, stanowią ważne ogniwo w rozpoznawaniu, kontrolowaniu leczenia oraz w opiece nad dzieckiem z kardiomiopatią rozstrzeniową.

Forum Medycyny Rodzinnej 2015, tom 9, nr 3, 276–278

Słowa kluczowe: kardiomiopatia rozstrzeniowa, dzieci, medycyna rodzinna

ABSTRACT

The cardiomyopathies are one of the main cardiologic reasons of morbidity and mortality in children and adolescents. In most of the patients the etiology of dilated cardiomyopathy remains unknown because of its heterogeneity. The aim of this research is to present the clinical, diagnostic and therapeutic problems in case of dilated cardiomyopathy. Early diagnosis and treatment of cardiomyopathy can hold up or stunt a progressive heart failure and reduce connected with this disorder risk of sudden cardiac death, secondary to ventricular arrhythmias.

Forum Medycyny Rodzinnej 2015, vol 9, no 3, 276–278

Key words: dilated cardiomyopathy, children, family medicine

Adres do korespondencji:

dr hab. n. med. Joanna Kwiatkowska
Katedra i Klinika Kardiologii Dziecięcej
i Wad Wrodzonych Serca, Gdański
Uniwersytet Medyczny
ul. Dębinki 7, 80–952 Gdańsk
tel.: (058) 349 28 70
e-mail: joannak@gumed.edu.pl

DEFINICJE ORAZ PODZIAŁ KARDIOMIOPATII

Kardiomiopatie to heterogenna grupa chorób mięśnia sercowego prowadząca do wystąpienia dysfunkcji mechanicznej lub elektrycznej serca [1]. Według przyjętej definicji kardiomiopatii, uszkodzenie nie może być następstwem choroby naczyń wieńcowych, nadciśnienia tętniczego, choroby zastawkowej czy wrodzonej wady serca [1, 2]. Obecnie obowiązujący podział, ustalony przez Europejskie Towarzystwo Kardiologiczne (ESC, *European Society of Cardiology*) ilustruje rycina 1. Każda z tych chorób może przybierać formę rodzinną oraz sporadyczną.

Najczęstszym typem morfologicznym kardiomiopatii u dzieci jest kardiomiopatia rozstrzeniowa (DCM, *dilated cardiomyopathy*). W ponad 70% przypadków DCM ma charakter idiopatyczny [3], wśród dających się zidentyfikować przyczyn należy wymienić zapalenie mięśnia sercowego (*Coxsackievirus* typ B, *Parvovirus* B19), zaburzenia nerwowomięśniowe, choroby tkanki łącznej, toksyczność antracyklin oraz formy uwarunkowane genetycznie. Wtórnią przyczynę udaje się

ustalić w około 20% przypadków, przy czym stwierdzono, że kardiomiopatie rozwijające się na tle zapalenia mięśnia sercowego wiążą się z korzystniejszym rokowaniem, niż te o idiopatycznym charakterze [4, 5].

OBJAWY KLINICZNE W ZALEŻNOŚCI OD GRUPY WIEKOWEJ

Objawy choroby wynikają z pojawienia się niewydolności krążenia zaś obraz kliniczny jest uzależniony od wieku dziecka. U niemowląt na pierwszy plan wysuwają się trudności w karmieniu, brak przyrostu masy ciała, zmiana zabarwienia skóry, oziębienie kończyn oraz duszność (tab. 1). Wśród dzieci starszych wiodącym objawem jest pogorszenie tolerancji wysiłku, duszność, brak apetytu i uczucie „ciężkości w brzuchu”. W badaniu przedmiotowym można stwierdzić tachykardię, pojawienie się szmeru nad sercem, rytm cwałowy, powiększenie narządów mięszkowych oraz zaburzenia perfuzji obwodowej. Z doświadczeń naszego ośrodka wynika, że często przyczyną rozpoczęcia diagnostyki kardiologicznej w tej grupie pacjentów jest kardiomegalia w RTG

klatki piersiowej (ryc. 2). Rozpoznanie ustalone jest na podstawie typowego obrazu w badaniu Echo serca, to jest powiększenie wymiaru lewej komory z towarzyszącym obniżeniem frakcji wyrzutowej.

POSTĘPOWANIE W PRZYPADKU STWIERDZENIA KARDIOMIOPATII

Podstawową rolę w monitorowaniu pacjentów z DCM odgrywa badanie echokardiograficzne oceniające funkcję lewej komory, dysfunkcję zastawek oraz cechy rozwijającego się nadciśnienia płucnego. W praktyce klinicznej przydatna jest również biochemiczna ocena stopnia niewydolności serca — poziom BNP i ocena wydolności wysiłkowej — test 6-minutowego marszu. W ostatnich latach ważną rolę w procesie diagnostycznym zaczęło odgrywać badanie MRI (*magnetic resonance imaging*) serca, które może pomóc w określeniu czynnika etiologicznego, ocenić stopień zaawansowania i aktywności zmian komórkowych [6].

W leczeniu kardiomiopatii zasadniczą rolę odgrywa farmakoterapia przewlekłej niewydolności serca oraz zaostrzeń. Konieczne jest włączenie leków zmniejszających obciążenie następcze oraz wstępne tak, aby dostosować warunki hemodynamiczne do upośledzonej funkcji miokardium. Najczęściej stosowanymi lekami u dzieci są ACE-inhibitory, beta-adrenolityki, antagoniści aldosteronu oraz diuretyki. U pacjentów, którzy mimo polifarmakoterapii w optymalnych dawkach wykazują progresję, powinno rozważyć się kwalifikację do przeszczepienia serca. Wśród badań wymaganych przed kwalifikacją, ważne miejsce zajmuje cewnikowanie serca z pomiarem ciśnienia i oporów w krążeniu płucnym.

ROLA LEKARZA RODZINNEGO W OPIECE NAD PACJENTEM PEDIATRYCZNYM Z KARDIOMIOPATIA

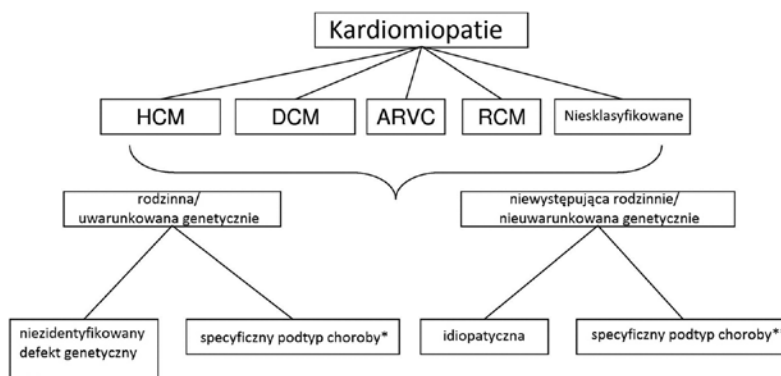
Lekarze rodzinni, stanowiąc pierwszą fachową pomoc medyczną w kontakcie z dziećmi, odgrywają istotną rolę w diagnostyce kardiomiopatii. Dzieci z rozpoznaniem DCM stają się częstym pacjentem w praktyce lekarza rodzinnego, ze względu na farmakoterapię niewydolności serca i konieczność przepisywania leków. Podczas wizyt kontrolnych należy wykonać pomiar ciśnienia tętniczego i akcji

Tabela 1

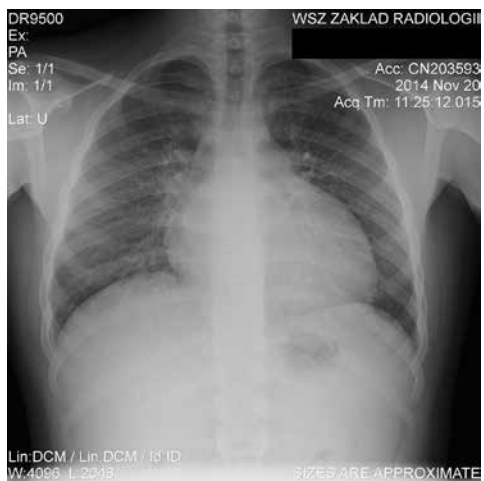Skala Rossa. Ocena stopnia niewydolności krążenia u noworodków i niemowląt

	0 pkt	1 pkt	2 pkt
Karmienie			
Jednorazowo spożyta ilość (ml)	> 100	70–100	< 70
Czas trwania karmienia (min)	< 40	> 40	
Oddechy			
Częstotliwość (/min)	< 50	50–60	> 60
Tor oddychania	Prawidłowy	Nieprawidłowy	
Częstość akcji serca (/min)	< 160	160–170	> 170
Powiększenie wątroby (cm)	< 2	2–3	> 3
Perfuzja obwodowa	Prawidłowa	Nieprawidłowa	

Interpretacja: 0–2 pkt — bez niewydolności serca, 3–6 pkt — początkowe objawy niewydolności serca, 7–9 pkt — miernie nasiloną niewydolność serca, 10–12 — ciężka niewydolność serca



Rycina 1. Klasyfikacja kardiomiopatii według Europejskiego Towarzystwa Kardiologicznego (ESC). HCM (*hypertrophic cardiomyopathy*) — kardiomiopatia przerostowa; DCM (*dilated cardiomyopathy*) — kardiomiopatia rozstrzeniowa; RCM (*restrictive cardiomyopathy*) — kardiomiopatia restrykcyjna; ARVC (*arrhythmogenic right ventricular cardiomyopathy*) — arytmogenna kardiomiopatia prawej komory
*na przykład: mutacje genów białek sarkomerowych (między innymi dystrofie mięśniowe), mutacje genów cytoszkieletu, lizosomalne choroby spichrzeniowe;
**na przykład: zapalenie mięśnia sercowego (infekcyjne, toksyczne), twardzina układu, amyloidoza, polekowe



Rycina 2. RTG klatki piersiowej 15-letniego chłopca. Indeks sercowo-płucny 0,58

serca — większość stosowanych leków działa hipotensyjnie oraz obniża akcję serca. Informacje, jakich dostarczają powtarzane, odnotowane w dzienniczku pomiary, są pomocne w optymalizacji dawek leków podczas wizyt u kardiologa dziecięcego. Dzieci z kardiomiopatią rozstrzeniową należy zaszczyć przeciwko pneumokokom oraz należy je sezonowo szczepić przeciwko wirusowi grypy. Innym ważnym aspektem, na który należy zwrócić uwagę, jest sanacja jamy ustnej. Ze względu na często postępujący charakter choroby, pacjenci ci mogą w przyszłości stać się kandydatami do przeszczepienia serca lub mechanicznego wspomaganie komory, dlatego tak istotna jest eliminacja wszelkich możliwych ognisk zakażenia z organizmu. Pacjenci z DCM przy okazji leczenia stomatologicznego przeważnie nie wymagają profilaktyki infekcyjnego zapalenia wsierdza. Wyjątek stanowi tu grupa z istotną niedomykalnością zastawki mitralnej oraz osoby ze wskazaniami wynikającymi z chorób pozasercowych. Ponieważ część przypadków kardiomiopatii ma charakter rodzinny, ważne jest, aby uzyskać szczegółowy wywiad rodzinny i skierować na konsultację kardiologiczną członków najbliższej rodziny.

PODSUMOWANIE

Obecnie pod opieką Kliniki Kardiologii Dziecięcej znajduje się kilkanaścioro pacjentów

z DCM. Pomimo stosowania szerokiej diagnostyki, większość z nich ma rozpoznanie postaci idiopatycznej. W przypadku naszego ostatniego pacjenta (ryc. 2) rozpoznanie DCM z końcoworozkurczowym wymiarem lewej komory 80 mm (norma dla dorosłych < 56 mm) i frakcją wyrzutową na poziomie 20% postawiono w wieku 15 lat. Jedynym objawem klinicznym była duszność wysiłkowa. Dwa miesiące od ustalenia rozpoznania chłopiec znalazł się na liście pilnie oczekujących na przeszczepienie serca.

PIŚMIENNICTWO

1. Maron B.J., Towbin J.A. Contemporary Definitions and Classification of the Cardiomyopathies. *AHA Scientific Statement. Circulation* 2006; 113: 1807–1816.
2. Elliott P., Andersson B. Klasyfikacja Kardiomiopatii Stanowisko Grupy Roboczej Chorób Mięśnia Sercowego i Osierdza Europejskiego Towarzystwa Kardiologicznego. *Kardiolog. Pol.* 2008; 66: 533–540.
3. Wilkinson J.D., Landy D.C. The Pediatric Cardiomyopathy Registry and Heart Failure: Key Results from the First 15 Years. *Heart Fail Clin.* 2010; 6: 401–413.
4. Towbin J.A., Lowe A.M. Incidence, Causes, and Outcomes of Dilated Cardiomyopathy in Children. *JAMA* 2006; 296: 1867–1876.
5. Kirk R., Naftel D. Outcome of Pediatric Patients With Dilated Cardiomyopathy Listed for Transplant: A Multi-institutional Study. *J. Heart Lung Transplant.* 2009; 28: 1322–1328.
6. Franccone M. Role of Cardiac Magnetic Resonance in the Evaluation of Dilated Cardiomyopathy: Diagnostic Contribution and Prognostic Significance. *ISRN Radiology Volume 2014, Article ID 36540.*