

Przezskórne leczenie wrodzonej wady serca pod postacią ubytku przegrody międzyprzedsionkowej typu II u 33-letniej pacjentki

Percutaneous treatment of congenital heart defect in the form of atrial septal defect type II in 33 year old patient

Sebastian Ciemny,
Robert Sabiniewicz,
Joanna Kwiatkowska

Katedra i Klinika Kardiologii Dziecięcej
i Wad Wrodzonych Serca, Gdański
Uniwersytet Medyczny

STRESZCZENIE

Wstęp. Ubytek przegrody międzyprzedsionkowej typu II (ASD II) stanowi 7,28% wad wrodzonych serca i występuje z częstością 42/100 000 urodzeń. Wada przez długi okres może nie dawać objawów, co przyczynia się do opóźnień w jej rozpoznaniu. Leczenia wymagają ubytki o istotnym wpływie hemodynamicznym na serce. Leczenie może polegać na implantacji zestawów zamykających podczas zabiegu przezskórnego lub chirurgicznie.

Opis przypadku. 33-letnia kobieta z rozpoznaniem ubytku przegrody międzyprzedsionkowej, ustalonym podczas badania Echo, które zostało wykonane z powodu pogorszenia tolerancji wysiłku fizycznego. Pacjentka została przyjęta do Kliniki w celu kwalifikacji do leczenia. Z powodu stwierdzonego dużego ubytku o istotnym wpływie hemodynamicznym pacjentka zakwalifikowana została do przezskórnego leczenia wady. Z dostępu od prawej żyły udowej implantowano zestaw Amplatzer Septal Occluder.

Wnioski. Przezskórne zamknięcie ubytku przegrody międzyprzedsionkowej typu II w chwili obecnej jest metodą z wyboru. Poważne powikłania występują u nie więcej niż 1% pacjentów.

Forum Medycyny Rodzinnej 2015, tom 9, nr 3, 273–275

Słowa kluczowe: ubytek przegrody międzyprzedsionkowej, leczenie przezskórne

ABSTRACT

Introduction. Atrial septal defect type ostium secundum represents 7,28 % of congenital heart disease and occurrence with frequency 42/100 000 birth. Defect for a long period of time may not produce symptoms which contributes to delays in the diagnosis. Defect requiring treatment have hemodynamic impact on the heart. ASD II can be treated by implantation septal occluder during percutaneous procedure or surgically.

Case description. 33 year old woman with a diagnosis of atrial septal defect established on the basis of the Echo made due to decreases exercise tolerance was hospitalized for treatment qualifications. Because of the large defect found with a strong hemodynamic influence patient was qualified for percutaneous treatment of defects. With access from the right femoral vein was implanted Amplatzer Septal Occluder.

Conclusion. Transcatheter closure of atrial septal defect type ostium secundum at the moment is the method of choice. Major complications occurred in no more than 1% of patients.

Forum Medycyny Rodzinnej 2015, vol 9, no 3, 273–275

Key words: atrial septal defect, percutaneous treatment

WSTĘP

Ubytek przegrody międzyprzedsionkowej typu II (ASD II, *atrial septal defect type II*) w populacji polskiej stanowi około 7,28% wad wrodzonych serca i występuje z częstością około 42 przypadków na 100 000 żywych urodzeń [1]. Przebieg naturalny wady w większości przypadków jest łagodny i u większości dzieci pozostaje bezobjawowy. Rzadko stwierdza się niewydolność krążenia w dzieciństwie. Staje się ona coraz częstsza po 40. roku życia. Zwykle poprzedza ją migotanie przedsionków [2]. W badaniu przedmiotowym obecność wady mogą sugerować sztywne rozdwojenie drugiego tonu, najlepiej słyszalne w drugiej przestrzeni międzyżebrowej po stronie lewej wraz z towarzyszącym cichym szmerem

skurczowym. Stwierdzany w badaniu elektrokardiograficznym (EKG) prawogram lub zaburzenia przewodzenia śródkomorowego w postaci całkowitego lub niepełnego bloku prawej odnogi pęczka Hisa (RBBB lub pRBBB) również mogą sugerować obecność ubytku w przegrodzie międzyprzedsionkowej. Ostateczna diagnoza oraz kwalifikacja do leczenia ustalana jest na podstawie badania echokardiograficznego (Echo) przezklatkowego. W niektórych sytuacjach klinicznych konieczne jest wykonanie badania przezprzełykowego w celu dokładnej oceny anatomii wady. Kwalifikacja do leczenia polega na poszukiwaniu pośrednich cech hemodynamicznej istotności wady, takich jak powiększenie wymiarów prawego przedsionka, prawej ko-

Adres do korespondencji:

lek. Sebastian Ciemny
Klinika Kardiologii Dziecięcej
i Wad Wrodzonych Serca UCK Gdańsk
ul. Dębinki 7, 80–288 Gdańsk
tel.: (058) 349–28–70
faks: (058) 349–28–95
e-mail: s_e_b_a@gumed.edu.pl

mory, a także na stwierdzeniu przyspieszenia przepływu przez zastawkę pnia płucnego.

W chwili obecnej metodą z wyboru jest przezskórne zamknięcie ubytku dedykowanym do tego zestawem. Zabieg u osób dorosłych wykonywany jest w znieczuleniu miejscowym z dostępu od żyły udowej. Takiemu leczeniu można poddać około 80% pacjentów z ASD II. U pozostałych leczenie operacyjne wady może polegać, w zależności od wielkości ubytku oraz morfologii jego brzegów, na zamknięciu otworu w przegrodzie dwuwarstwowym szwem ciągłym lub wszyciu łąty z własnego osierdzia bądź z materiału sztucznego podczas zabiegu z użyciem krążenia pozaustrojowego [2].

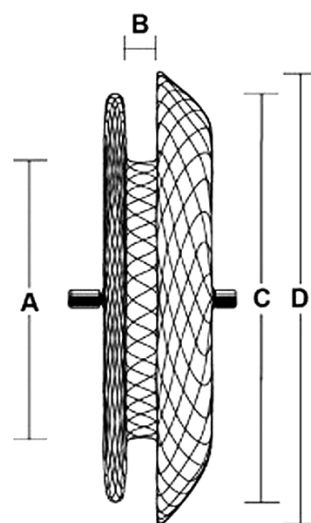
OPIS PRZYPADKU

Do Kliniki została przyjęta 33-letnia pacjentka z rozpoznaniem wrodzonej wady serca pod postacią ubytku przegrody międzyprzedsionkowej typu II w celu kwalifikacji do leczenia. Wada serca została rozpoznana przypadkowo w czasie badania Echo, wykonanego z powodu występującego od kilku lat pogorszenia tolerancji wysiłku fizycznego. W badaniu przedmiotowym w dniu przyjęcia do Kliniki stwierdzono rozdwojenie drugiego tonu oraz szmer skurczowy 2/6 w skali Levine'a. W zapisie EKG wykazano niezupełny blok prawej odnogi pęczka Hisa (pRBBB). W badaniu Echo potwierdzono rozpoznanie ubytku przegrody międzyprzedsionkowej typu II o średnicy 26 mm z wiotką przegrodą międzyprzedsionkową (ryc. 1). Stwierdzono wyraźne poszerzenie prawej komory. Ze względu na hemodynamiczną istotność wady pacjentkę zakwalifikowano do przezskórnego leczenia wady.

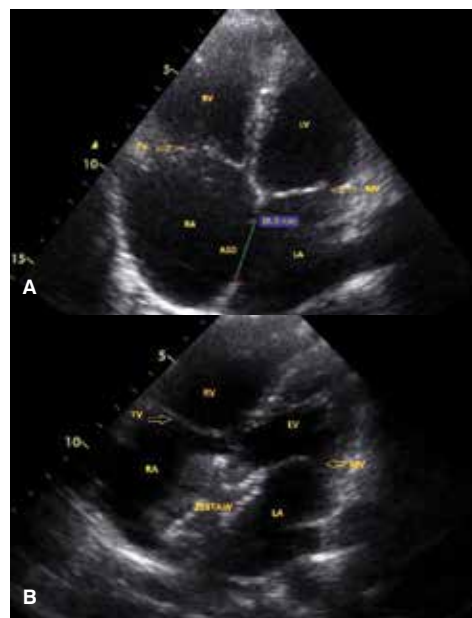
W znieczuleniu miejscowym z dostępu od prawej żyły udowej wykonano wymiarowanie ubytku cewnikiem balonowym. Na podstawie dokonanego pomiaru dobrano zestaw Amplatzer Septal Occluder o wielkości tali (część zestawu znajdująca się bezpośrednio w miejscu ubytku przegrody międzyprzedsionkowej) 36 mm, którego dysk miał średnicę 50 mm (ryc. 2).

W kontrolnym badaniu Echo stwierdzono prawidłową pozycję zestawu oraz oceniono brak jego wpływu na sąsiednie struktury w sercu (odległość od zastawki mitralnej

i trójdzielnej, brak wpływu na spływy żyłne do przedsionków). Po stwierdzeniu, że zestaw może być bezpiecznie implantowany do serca



Rycina 2. Amplatzer™ Septal Occluder (A — wymiar tali zestawu, B — długość tali zestawu, C — wielkość dysku prawoprzedsionkowego, D — wielkość dysku lewoprzedsionkowego) [Źródło: <http://professional.sjm.com>]



Rycina 1. A, B. Badanie echokardiograficzne przed implantacją zestawu zamykającego (A) i po niej (B). RV (*right ventricle*) — prawa komora, RA (*right atrium*) — prawy przedsionek, LV (*left ventricle*) — lewa komora, LA (*left atrium*) — lewy przedsionek, TV (*tricuspid valve*) — zastawka trójdzielna, MV (*mitral valve*) — zastawka mitralna, ASD (*atrial septal defect*) — ubytek przegrody międzyprzedsionkowej

dokonano uwolnienia go od systemu wprowadzającego, a następnie usunięto układ wprowadzający wraz z koszulką naczyniową z żyły udowej.

W kontrolnym badaniu Echo wykonanym następnego dnia stwierdzono prawidłową pozycję zestawu szczelnie zamykającego ubytek przegrody międzyprzedsionkowej (ryc. 3). Pacjentka w stanie ogólnym dobrym została wypisana do domu. Hospitalizacja trwała trzy doby.

Implantowany zestaw nie stanowi przeciwwskazania do wykonania w przyszłości badania MRI (*magnetic resonance imaging*). Wymaga on stosowania profilaktyki infekcyjnego zapalenia wsierdza oraz leczenia przeciwpyłkowego, to jest kwasu acetylosalicylowego przez sześć miesięcy po zabiegu.

WNIOSKI

Przeškórne zamknięcie ubytku przegrody międzyprzedsionkowej typu II w chwili obecnej, ze względu na wysoką skuteczność ocenianą na 98,4% [3], małą liczbę powikłań, a także brak trwałych pozostałości zabiegu w postaci blizn, jest metodą z wyboru. Nie można założyć zerowej śmiertelności, jednak w kilku najnowszych badaniach nie obserwowano zgonów. Poważne powikłania wystąpiły u nie więcej niż 1% pacjentów [4, 5]. W doniesieniach porównujących wyniki interwencji przeškórnych z leczeniem chirurgicznym obserwowano podobną skuteczność i śmiertelność, jednak chorobowość (wydolność wysiłkowa, duszność, niewydolność prawokomorowa)

była niższa, a okres hospitalizacji krótszy po zabiegu przeškórnym [4, 6, 7]. Przeškórne zamknięcie ASD II zestawem z powodzeniem stosowane jest zarówno u osób dorosłych, jak i u dzieci.

PIŚMIENNICTWO

1. Popczyńska-Markowa M., Szydłowski L., Rudziński A. i wsp. Ocena częstości występowania typów wad wrodzonych serca u dzieci w pierwszych dwóch latach życia. *Przegląd Lekarski* 1991; 48: 339.
2. Wites M., Haponiuk I., Skalski J.H. Wadliwe połączenia międzyprzedsionkowe oraz częściowy nieprawidłowy spływ żył płucnych. W: Skalski J., Religa Z. (red.). *Kardiologia dziecięca*, t. 2. Wydawnictwo Śląsk 2003: 33–47.
3. Sabiniewicz R. Nieoperacyjne, przeškórne zamykanie komunikacji międzyprzedsionkowej: ubytek przegrody międzyprzedsionkowej i drożnego otworu owalnego. *Annales Academiae Medicae Gedanensis*, t. 43. 2013; supl. 4
4. Butera G., Carminati M., Chessa M. i wsp. Percutaneous versus surgical closure of secundum atrial septal defect: comparison of early results and complications. *Am. Heart J.* 2006; 151: 228–234.
5. Fischer G., Stieh J., Uebing A., Hoffmann U., Morf G., Kramer H.H. Experience with transcatheter closure of secundum atrial septal defects using the Amplatzer septal occluder: a single centre study in 236 consecutive patients. *Heart* 2003; 89: 199–204.
6. Du Z.D., Hijazi Z.M., Kleinman C.S., Silverman N.H., Lantz K. Comparison between transcatheter and surgical closure of secundum atrial septal defect in children and adults: results of a multicenter nonrandomized trial. *J. Am. Coll. Cardiol.* 2002; 39: 1836–1844.
7. Attie F., Rosas M., Granados N., Zabal C., Buendia A., Calderon J. Surgical treatment for secundum atrial septal defects in patients > 40 years old. A randomized clinical trial. *J. Am. Coll. Cardiol.* 2001; 38: 2035–2042.