

Aktualne problemy w rozpoznawaniu i leczeniu ostrego i wysiękowego zapalenia ucha środkowego

Current diagnostic and therapeutic problems in acute and otitis media with effusion

STRESZCZENIE

Ostre zapalenie ucha środkowego (AOM) jest jedną z najczęstszych chorób zapalnych wieku dziecięcego. Największa zachorowalność występuje w okresie od 6. do 24. miesiąca życia. Wyróżnia się: zapalenia ropne, nawracające, zapalenia u niemowląt, zapalenia wirusowe, krwotoczne oraz martwicze. Objawami AOM są: otalgia nocna, gorączka, dreszcze, szumy uszne, niedosłuch. Czynniki etiologiczne to zakażenia bakteryjne lub wirusowe. W otoskopii stwierdza się przekrwienie z pogrubieniem błony bębenkowej. W leczeniu stosuje się leki przeciwzapalne, przeciwbólowe, przeciwgorączkowe, obkurczające miejscowo błonę śluzową nosa, paracentezę, antybiotyki oraz przedmuchiwanie trąbek słuchowych. Wysiękowe zapalenie ucha środkowego (OME) jest chorobą zapalną ucha środkowego z wysiękiem w jamie bębenkowej z zachowaną błoną bębenkową i zaburzoną drożnością trąbki słuchowej. Najczęstsze zachorowania występują u dzieci pomiędzy 1. a 2. rokiem życia oraz w wieku przedszkolnym. Objawami OME są postępujący niedosłuch i ucisk w uszach. Wyróżnia się postać ostrą, podostrą i przewlekłą. Rozpoznanie choroby jest możliwe na podstawie obrazu otoskopowego oraz tympanometrii. Leczenie OME polega na stosowaniu leków mukolitycznych, wykonaniu paracentezy, odessaniu wydzieliny z ucha oraz założeniu drenażu wentylacyjnego.

Forum Medycyny Rodzinnej 2011, tom 5, nr 4, 287–294

słowa kluczowe: ostre i wysiękowe zapalenie ucha środkowego

ABSTRACT

Acute otitis media (AOM) is one of the commonest diseases in childhood. Most often it occurs in the population of children between 6 and 24 months of age. Several subtypes can be distinguished: purulent, recurrent, viral, necrotizing otitis, hemorrhagic myrin-

Jerzy Kuczkowski

Katedra i Klinika Otolaryngologii
Gdańskiego Uniwersytetu Medycznego

Adres do korespondencji:

dr hab. n. med. Jerzy Kuczkowski
Katedra i Klinika Otolaryngologii
Gdańskiego Uniwersytetu Medycznego
ul. Budapesztańska 17/18, 80–211 Gdańsk
e-mail: jerzyk@gumed.edu.pl

gitis. The symptoms of AOM are: nocturnal otalgia, fever, shivers, tinnitus, hearing loss. Etiologic factors are viral and bacterial infections. It otoscopy hyperemia with thick tympanic membrane can be found. The treatment consists of anti-inflammatory and antipyretic drugs, analgesics and topical nasal decongestants, paracentesis, antibiotics and Eustachian tube blockage treatment. Otitis media with effusion (OME) is an inflammatory disease of the middle ear characterized by dysfunction of the Eustachian tube with preserved tympanic membrane and effusion in the tympanic cavity. The peak age of incidence is between 12 months to 5 years of age. The symptoms include: progressing hearing impairment, sensation of ear fullness. Otitis media with effusion can be divided in 3 types, acute, subacute and chronic. The diagnosis is based on the typical otoscopic picture and tympanometry. The treatment involves mucolytic drugs, paracentesis, discharge removal and insertion of the ventilation tube.

Forum Medycyny Rodzinnej 2011, vol 5, no 4, 287–294

key words: acute and otitis media with effusion

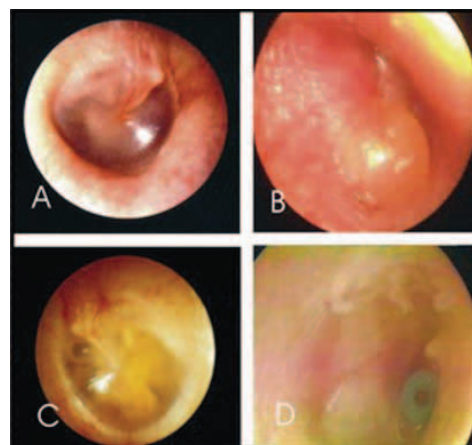


**Ostre zapalenie ucha
środkowego przebiega
w czterech stadiach:
nieżytowym,
wysiękowym, ropnego
wysięku i gojenia**

OSTRE ZAPALENIE UCHA ŚRODKOWEGO

Ostre zapalenie ucha środkowego (AOM, *acute otitis media*) jest jedną z najczęstszych chorób zapalnych wieku dziecięcego. Największa zachorowalność przypada na 6.–24. miesiąc życia [1, 2]. Uważa się, że 19–62% dzieci do 1. roku życia co najmniej jeden raz przechorowało AOM [2]. Powodem jednej czwartej wizyt pediatrycznych do 1. roku życia jest AOM [1]. U około 20% dzieci występują nawracające zapalenia ucha środkowego [3]. Spadek zachorowalności na tą chorobę następuje z wiekiem z niewielkim wzrostem w wieku 5–6 lat [3]. Przechorowanie we wczesnym dzieciństwie AOM, którego przyczyną było zakażenie *Streptococcus pneumoniae* lub *Haemophilus influenzae* jest przyczyną kolejnych zachorowań [4]. Wyróżnia się następujące postaci AOM: ostre ropne (zapalenia bakteryjne) — nawracające, zapalenia u niemowląt, oraz nieropne (wirusowe) — krwotoczne, martwicze w przebiegu chorób zakaźnych [5, 6]. Objawami ostrego ropnego zapalenia ucha środkowego są: otalgia nocna, zwłaszcza w pozycji leżącej, bóle głowy, podwyższona ciepłota ciała (u dzieci do 39–40 °C), dreszcze, szumy uszne zgodne z tętnem, niedosłuch o różnym

nasileniu, nadwrażliwość ucha na pociąganie, bolesność uciskowa wyrostka sutkowatego, złe samopoczucie, rozdrażnienie, brak apetytu, biegunka, wymioty [1, 7]. Choroba przebiega w czterech stadiach: nieżytowym, wysiękowym, ropnego wysięku i gojenia. Obraz otoskopowy zależy od fazy zapalenia (ryc. 1A, B). U niemowląt stwierdza się pogrubiałą, szaro-różową, wypukloną błonę, która często ulega perforacji [8]. Zmiany



Rycina 1. Obrazy otoskopowe ucha; A — ucho w stadium nieżytowym; B — ostre zapalenie ucha środkowego; C — wysiękowe zapalenie ucha środkowego; D — drenaż wentylacyjny w uchu z wysiękiem

martwicze w uchu występują w przebiegu odry i szkarlatyny z silnymi bólami ucha i cuchnącymi wyciekami ropnymi. Zapalenie grypowe ucha występuje na 2.–3. dobę od wystąpienia objawów choroby z pojawieniem się surowicznych pęcherzyków na błonie bębenkowej (*myringitis bullosa*). Czynniki etiologicznymi AOM są: zakażenia bakteryjne i wirusowe górnych dróg oddechowych, dysfunkcja trąbki słuchowej, podciśnienie w jamie bębenkowej, zaburzenia transportu rzęskowo-śluzówkowego [5, 9]. Na częstość występowania tej choroby mają wpływ: złe warunki socjalno-ekonomiczne, sezonowe infekcje wirusowe, sztuczne karmienie w okresie niemowlęcym, palenie tytoniu w domu, uczęszczanie do żłobka lub przedszkola, wiek poniżej 6 lat, zaburzenia immunologiczne, rozszczep podniebienia, zespół Downa, rodzinne czynniki genetyczne [5]. U chorych z podejrzeniem AOM najważniejszym jest: otoskopia zwykła (po usunięciu woszczyzny), otoskopia pneumatyczna (w wzierniku Siegla), otomikroskopia, badanie bolesności na ucisk wyrostka sutkowatego, badanie nosa i gardła, badanie ciepłoty ciała. W badaniach dodatkowych należy uwzględnić: morfologię krwi z rozmazem, OB i CRP (*C-reactive protein*), badanie bakteriologiczne wymazów z ucha, nosa i gardła, paracentezę, badanie radiologiczne uszu, a w przypadku podejrzenia powikłań — CT (*computed tomography*), MRI (*magnetic resonance imaging*) [10, 11]. W badaniach bakteriologicznych najczęściej stwierdza się obecność (po paracentezie — aż w 65–80%): *Streptococcus pneumoniae* (27–52%), *Haemophilus influenzae* (16–52%), *Moraxella catarrhalis* (2–15%), *Streptococcus pyogenes* (grupa A β -hemolizujący), *Staphylococcus aureus* (koagulazo dodatni), *Staphylococcus epidermidis* (koagulazo ujemny) [6, 8]. Zastosowanie technik ELISA (*enzyme-linked immunosorbent assay*) lub PCR (*polymerase chain reaction*) umożliwiają rozpoznanie in-

fekcji wirusowych u 75% dzieci z AOM. Najczęstszymi są: wirusy syncytialne, wirusy grypy A i B, rinowirusy, wirus świnki, wirusy paragrypy, enterowirusy, adenowirusy [3, 5]. Leczenie AOM powinno uwzględniać czynnik etiologiczny, wiek, stan ogólny chorego, współistnienie innych chorób. W zakażeniach wirusowych stosuje się leki przeciwwiralne (paracetamol, ibuprofen, eurespal), leki przeciwbólowe (ketonal, paracetamol), leki przeciwgorączkowe (ibuprofen), leki obkurczające miejscowo błonę śluzową nosa (oksymetazolina) oraz nacięcie błony bębenkowej [6]. Do rozpoznania AOM uprawnia stwierdzenie jednocześnie trzech kryteriów choroby: nagłe wystąpienie, obecność wysięku w jamie bębenkowej oraz dolegliwości bólowe i stan zapalny ucha środkowego. Największą wartość rozpoznawczą posiada stwierdzenie u chorego: zaczerwienienia błony bębenkowej, ograniczenie jej ruchomości oraz jej uwypuklenie. Ból ucha należy leczyć bez względu na decyzję o zastosowaniu antybiotyku. Skuteczne w leczeniu lekkiego i średnio nasilonego bólu ucha są paracetamol lub ibuprofen (ibuprofen w dawce 10 mg/kg co 6 godzin lub paracetamol doustnie w dawce 15 mg/kg co 4 godz. lub w czopku 25 mg/kg co 4 godz.). Paracenteza jest również skuteczna w łagodzenia bólu ucha. W niektórych przypadkach AOM można zastosować jedynie leki przeciwbólowe i obserwacje przez 48–72 godziny. Decyzja o takim postępowaniu jest uzasadniona w razie wątpliwości co do rozpoznania, niezbyt nasilonych objawów i możliwości monitorowania stanu chorego. Należy jednak pamiętać, że u niemowląt do 6. miesiąca życia ryzyko uogólnienia choroby jest zbyt duże, aby opóźnić leczenie antybiotykiem bez względu na stopień pewności rozpoznania. Amerykańska Akademia Pediatrii oraz Amerykańska Akademia Lekarzy Rodzinnych zaleca następujące opcje postępowania w AOM u małych dzieci:



Leczenie AOM powinno uwzględniać czynnik etiologiczny, wiek, stan ogólny chorego, współistnienie innych chorób



W zakażeniu bakteryjnym najkorzystniej wpływają na przebieg choroby: leczenie ogólne antybiotykami, paracenteza, leki przeciwzapalne

- wiek dziecka od 6 do 24 miesięcy (pewne rozpoznanie AOM) — należy leczyć od początku antybiotykiem;
- wiek od 6 do 24 miesięcy (niepewne rozpoznanie AOM) — gdy objawy są łagodne, można stosować leki przeciwbólowe i przeciwgorączkowe, a z zastosowaniem antybiotyku wstrzymać się na 48–72 godzin;
- wiek powyżej 24 miesięcy (pewne rozpoznanie AOM) — gdy objawy są nasilone należy leczyć od początku antybiotykiem, lekami przeciwbólowymi i przeciwgorączkowymi, a jeśli rozpoznanie jest niepewne oraz objawy są łagodne, można się wstrzymać na 48–72 godzin z decyzją o antybiotykoterapii.

Antybiotykiem pierwszego rzutu w leczeniu AOM u dzieci jest amoksycylina w dawce 80–90 mg/kg/dobę. Gdy istnieje podejrzenie, że przyczyną AOM jest zakażenie szczepem *Haemophilus influenzae* lub *Moraxella catarrhalis*, leczenie należy rozpocząć od dawki amoksycyliny z klawulanianem (90 mg/kg/d. amoksycyliny i 6,4 mg/kg/d. klawulanianu). W zakażeniu bakteryjnym najkorzystniej wpływa na przebieg choroby: leczenie ogólne antybiotykami, paracenteza, leki przeciwzapalne [7]. U dzieci uczulonych na amoksycylinę skuteczne jest podawanie Zinnat (30 mg/kg/dobę w 2 dawkach) lub Bactrim® (Biseptol®) przez 10 dni. W przypadkach alergii na amoksycylinę (reakcja alergiczna typu I) należy zastosować azytromycynę (raz na dobę; 10 mg/kg przez 3–5 dni) lub klarytromycynę (15 mg/kg/d.).

W zakażeniach wywołanych przez pneumokoka opornego na penicylinę wskazana jest klindamycyna (30–40 mg/kg/d.). Jeżeli dziecko wymiotuje należy zastosować ceftriakson pozajelitowo w dawce 50 mg/kg/dobę. U dzieci do 5. roku życia antybiotyk należy podawać przez 10–12 dni; u dzieci powyżej 5. roku życia można skrócić podawanie do 5–7 dni [4]. Obecność biofilmów bakteryjnych w uchu jest również częstą przyczyną niepowodzeń leczenia antybio-

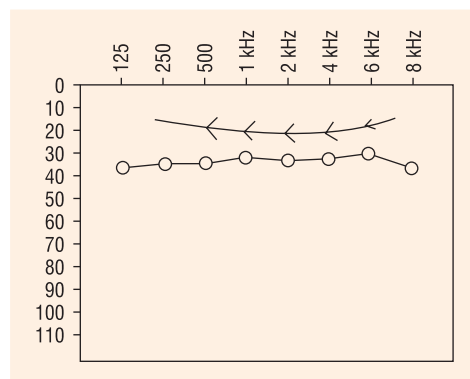
terapii. Biofilm jest skupiskiem bakterii, które są osadzone w błonie śluzowej, składają się z macierzy złożonej z wielocukrów, kwasów nukleinowych i białek (EPS). Bakterie w biofilmach są bardzo odporne na działanie antybiotyków w stężeniach tysiące razy większych niż bakterie planktonowe. Obecność biofilmu wyjaśnia większą skuteczność leczenia AOM na drodze paracentezy z założeniem drenażu wentylacyjnego. Leczenie antybiotykami zmniejszyło występowanie powikłań ropnych AOM z 20%, w erze przed antybiotykami, do 0,1% obecnie [5, 7]. Należy jednak pamiętać, że antybiotykoterapia nie zawsze jest skuteczna. Częste stosowanie antybiotyków doprowadziło do wzrostu oporności wśród szczepów bakteryjnych. Według Rosenfelda i wsp. [8] antybiotykoterapia w AOM jest o 13% bardziej efektywna niż placebo. Wykazano, że wysięk w uchu ustępuje u 47% nieleczonych dzieci po 2 tygodniach, u 60% po miesiącu, natomiast u 75% po 3 miesiącach. Dwa najczęstsze objawy AOM, gorączka i ból ucha, mogą ustąpić bez leczenia u ponad 50% dzieci po 2–3 dobach. Paracenteza jest zalecana w celu uniknięcia powikłań pozapalnych ucha [3, 5]. Wskazaniem do paracentezy są: AOM z wypukleniem błony bębenkowej i silnymi bólami ucha, objawy podrażnienia ucha wewnętrznego (zawroty głowy, oczopląs, spadek krzywej przewodnictwa kostnego), u niemowląt z biegunką i gorączką, niedowład nerwu twarzowego [5]. Czynnikiem przyczyniającymi się do niepowodzenia leczenia są: niewłaściwie dobrany antybiotyk lub mała dawka, niewykonanie paracentezy, niedobory immunologiczne, zmiany chorobowe w nosie i zatokach, wady rozwojowe twarzoczaszki, przerost migdałka gardłowego, współistnienie zakażenia wirusowego, nadkażenie innymi szczepami bakteryjnymi, zmniejszenie dawki i skrócenie czasu podawania leku. Efektem niepowodzenia najczęściej są nawroty zapalenia ucha środkowego lub powikłania uszno-pochodne. Najczęst-

szymi powikłaniami AOM są: perforacja błony bębenkowej, wysiękowe zapalenie ucha środkowego, przewlekłe zapalenie ucha środkowego bez i z perlakiem, tympanoskleroza, niedosłuch, ostre zapalenie wyrostka sutkowatego, uszkodzenie kosteczek słuchowych, porażenie nerwu twarzewego, zapalenie szczytu piramidy kości skroniowej, zapalenie błędnika, zapalenie opon mózgowo-rdzeniowych, ropień nadoponowy, zakrzepowe zapalenie zatoki esowatej, ropień mózgu, ropniak podoponowy, zespół łagodnego nadciśnienia wewnątrzczaszkowego (zespół Symonds) [11].

WYSIĘKOWE ZAPALENIE UCHA ŚRODKOWEGO

Wysiękowe zapalenie ucha środkowego (OME, *otitis media with effusion*; OMS, *otitis media secretoria*) jest chorobą zapalną ucha środkowego, w której występuje wysięk w jamie bębenkowej z zachowaną błoną bębenkową i zaburzoną drożnością trąbki słuchowej [5, 12]. Wyróżnia się postać ostrą OME (trwa poniżej 10 dni); podostrą (powyżej 10 dni, ale mniej niż 3 miesiące) oraz przewlekłą (trwa powyżej 3 miesięcy) [13, 14]. Choroba rozwija się w trzech okresach: stadium wstępne (hiperplazja nabłonka, wzrost liczby komórek kubkowych i gruczołowych), stadium drugie — wydzielnicze (rozrost komórek zapalnych oraz gruczołów śluzowych, metaplazja płaskonabłonkowa, zanikanie komórek kubkowych) oraz stadium trzecie — zwyrodnieniowe (tworzenie kieszonek retrakcyjnych) [5, 13]. Najczęstsze zachorowania obserwuje się pomiędzy 1. a 2. rokiem życia oraz w wieku przedszkolnym. Według Paulsena i Tosa [15] 17–41% dzieci w wieku 2–3 lat miało jeden incydent OME. Płyn w uchu środkowym może być przesiękiem, wysiękiem lub wydzieliną gruczołów śluzowych [5]. Choroba ma bezpośredni związek z upośledzoną drożnością trąbek słuchowych. Do najczęstszych przyczyn OME należą: przebyte ostre zapalenia ucha środ-

kowego, ujemne ciśnienie w jamie bębenkowej, alergii, infekcje nosogardła, zakażenie *Alloiococcus otitidis*, biofilm bakteryjny, nieprawidłowości w budowie twarzoczaszki, słaba pneumatyzacja wyrostka sutkowatego, refluks żołądkowo-przełykowy, przerost migdałka gardłowego [16]. Objawami OME są: niedosłuch przewodzeniowy, ucisk w uszach, „woda w uszach”, pogarszający się kontakt z otoczeniem, głośnie słuchanie muzyki, brak gorączki i otalgii. Niedosłuch u dzieci z OME jest zwykle obustronny, ma charakter przewodzeniowy o różnym stopniu nasilenia od 20 do 60 dB. Rzadko występuje niedosłuch mieszany z komponentem odbiorczym, związany z uszkodzeniem narządu Cortiego [11, 12]. Rozpoznanie OME umożliwia otoskopia zwykła i pneumatyczna, otomikroskopia, tympanometria (czułość > 90%), audiometria tonalna, paracenteza diagnostyczna (ryc. 2). Objawy otoskopowe zależą od fazy choroby. Początkowo stwierdza się pogrubienie błony bębenkowej z nastrożeniem naczyń na obwodzie i wzdłuż rękojeści młoteczka, zmienioną barwę błony (żółta, brunatna, szaro-różowa), upośledzoną ruchomość, uwypuklenie, poziom płynu, pęcherzyki powietrza; w późniejszym etapie występują cechy atrofii, retrakcji i ścieńczenia. Otoskopia pneumatyczna i tympanometria należą do najważniejszych metod diagnostycznych OME (ryc. 3).

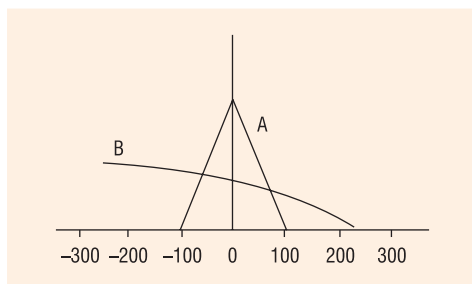


Rycina 2. Audiometria tonalna; niedosłuch przewodzeniowy w przebiegu wysiękowego zapalenia ucha środkowego

**”
Otoskopia pneumatyczna
i tympanometria należą
do najważniejszych
metod diagnostycznych
OME**



Dziecko, u którego wysięk w uchu utrzymuje się 3 miesiące, należy skierować na badanie audiometryczne



Ryc. 3. Tympanogram typu B w wysiękowym zapaleniu ucha środkowego

Zgodnie z klasyfikacją Jargera wyróżnia się cztery podstawowe typy tympanogramów: typ A, B, C₁ i C₂. W obecności wysięku w uchu środkowym najczęściej obserwuje się zapisy typu B lub C₂. Ponadto w tympanogramie stwierdza się poszerzony gradient zapisu oraz brak odruchów z mięśnia strzemiączkowego. Badanie tympanometryczne u niemowląt wykazuje zapis nieprawidłowy ze względu na dużą wiotkość kanału słuchowego. Zakażenia bakteryjne ucha środkowego są uważane za jedną z przyczyn OME. Techniki standardowe wykazują u 30–50% chorych z OME obecność bakterii, natomiast techniki PCR u ponad 75% badanych. Najczęściej stwierdza się: *Streptococcus pneumoniae*, *Haemophilus influenzae*, *Moraxella catarrhalis*, RSV (*respiratory syncytial virus*), adenowirusy. Postępowanie w OME zależy od fazy choroby — usunięcie jej przyczyny jest najważniejsze. Do głównych metod postępowania należą: obserwacja (w formach ostrych lub podostrych), leczenie przeciwzapalne, mukolityczne, immunostymulujące, antybiotykoterapia, steroidy donosowe, leczenie chirurgiczne (formy przewlekłe). Zalecenia Amerykańskiej Akademii Pediatrii, Amerykańskiej Akademii Lekarzy Rodzinnych oraz Amerykańskiej Akademii Otolaryngologii — Chirurgii Głowy i Szyi w sprawie postępowania z OME u dzieci są następujące:

— u dziecka z podejrzeniem OME należy zbadać ucho przy użyciu otoskopu pneumatycznego lub mikroskopu;

- w razie wątpliwości u dzieci z OME należy wykonać tympanometrię;
- dziecko, u którego wysięk w uchu utrzymuje się 3 miesiące, należy skierować na badanie audiometryczne;
- jeżeli OME utrzymuje się krócej niż 4 miesiące i nie stwierdzono obustronnego upośledzenia słuchu powyżej 20 dB, można kontynuować obserwację lub zastosować kurację lekiem przeciwbakteryjnym (10–14 dni);
- **dzieci z OME (z utrzymywaniem się wysięku przez 4–6 miesięcy), u których stwierdzono obustronny niedosłuch powyżej 20 dB, należy skierować na wykonanie obustronnej paracentezy z założeniem drenów;**
- **u dzieci z OME nie zaleca się stosowania doustnych kortykosteroidów, leków anemizujących błonę śluzową nosa i leków przeciwhistaminowych. Tonsilektomia lub tonsiloadenotomia nie wpływają na przebieg OME.**

Potwierdzeniem tych zaleceń są wyniki badań opublikowanych w ostatnich latach. Wykazano, że u dzieci z ostrą formą OME u 75% następuje samoistne wyleczenie [14, 16]. Leczenie OME należy rozpocząć u dzieci z narastającym niedosłuchem [16]. Samoistne wyzdrowienie u dzieci z przewlekłą formą OME po 6 miesiącach stwierdza się u około 25% [8]. Antybiotykoterapia pozwala uzyskać poprawę u 22% dzieci z przewlekłą formą OME, jednak może być nieskuteczna w przypadkach, kiedy doszło do powstania biofilmu w uchu [3]. Leki przeciwzapalne i antyhistaminowe nie wpływają znacząco na wyniki leczenia OME [12, 17]. Stosowanie steroidów donosowych wpływa korzystnie na przebieg choroby. Paracentezę z odessaniem wydzieliny z ucha stosuje się najczęściej w formie podostrej OME. Paracentezę z założeniem drenu wentylacyjnego należy stosować u dzieci z przewlekłą formą OME (dzieci z jednostronnym OME — po 6 miesiącach, z obustronnym OME — po

3 miesiącach). Adenotomia u dzieci z nawracającymi zakażeniami w obrębie górnych dróg oddechowych jest korzystna, natomiast tonsillektomia nie ma wpływu na przebieg OME [7]. Bardzo dobrą metodą leczenia jest przedmuchiwanie trąbek słuchowych metodą Politzera oraz stosowanie urządzeń do autoinflacji trąbek słuchowych (Otovent).

PODSUMOWANIE

Ostre zapalenie ucha środkowego jest częstą chorobą wieku dziecięcego. Rozpoznawanie i leczenie nadal stwarza wiele trudności. Metodą rozpoznania AOM jest otoskopia i mikrotoskopia. Leczenie każdej postaci AOM wyłącznie antybiotykami prowadzi do powstawania narastającej lekooporności wśród drobnoustrojów oraz coraz częstsze powstawanie OME. Antybiotykoterapia jest wskazana w fazie bakteryjnej choroby, najczęściej po 24–48 godzinach, jeśli objawy choroby narastają. Paracenteza, antybiotyki oraz przedmuchiwanie trąbek słuchowych są głównymi sposobami leczenia AOM. Wysiękowe zapalenie ucha środkowego jest jedną z najczęstszych przyczyn powstawania niedosłuchu u dzieci. „Złotym standardem” rozpoznawania OME jest otoskopia pneumatyczna oraz tympanometria. Leczenie przewlekłego OME polega na wykonaniu paracentezy, odessaniu wydzieliny z ucha

Tabela 1

Różnicowanie ostrego i wysiękowego zapalenia ucha środkowego

Cecha kliniczna	AOM	OME
Ból ucha	Obecny	Brak
Gorączka	Obecna	Brak
Średni czas trwania	2 tygodnie	Kilka miesięcy
Niedosłuch	Przewodzeniowy	Przewodzeniowy
Otoskopia	BB gruba, różowa	BB żółta
Otoskopia pneumatyczna	Badanie bolesne	Słaba ruchomość
Tympanometria	Typ B	Typ B, C ₂
Odruch strzemiączkowy	n.b.	Brak
Audiometria tonalna	n.b.	Tak
CT uszu	Wysięk w uchu	Wysięk w uchu
Etiologia	Wirusy, bakterie	Bakterie, inne
Leczenie przeciwzapalne	Tak	Raczej nie
Antybiotykoterapia	Tak	Próba, raczej nie
Leczenie chirurgiczne	Paracenteza	Paracenteza/dren
Rokowanie	Pomyślne	Wątpliwe

AOM — ostre zapalenie ucha; OME — wysiękowe zapalenie ucha; CT — tomografia komputerowa; BB — błona bębenkowa; n.b. — nie bada się

oraz założeniu drenu wentylacyjnego. Przedmuchiwanie trąbek słuchowych jest korzystnym sposobem poprawienia wentylacji ucha środkowego. Powikłaniem OME jest niedosłuch, kieszonki retrakcyjne, uszkodzenie kosteczek słuchowych, przewlekłe proste lub perlakowe zapalenie ucha środkowego.

Różnicowanie AOM i OME przedstawiono w tabeli 1.



Antybiotykoterapia jest wskazana w fazie bakteryjnej choroby, najczęściej po 24–48 godzinach, jeśli objawy narastają

PIŚMIENNICTWO

1. Teele D.W., Klein J.O., Rosner B. Greater Boston Otitis Media Study Group. Epidemiology of otitis media during the first seven years of life in children in the greater Boston: A prospective cohort study. *J. Infect. Dis.* 1989; 160: 83–94.
2. Alho O., Koivu M., Sorri M., Rantakallio P. The occurrence of otitis media in infants. *Int. J. Pediatr. Otorhinolaryngol.* 1991; 21: 7–14.
3. Williams R.L., Chalmers T.C., Stange K.C. Use of antibiotics in preventing recurrent otitis media and treating otitis media with effusion. *JAMA* 1993; 270 (11): 1344–1351.
4. Hryniewicz W., Grzesiowski P., Meszaros J. i wsp. Narodowy Instytut Zdrowia Publicznego. Zakażenia dróg oddechowych. Etiologia, rozpoznawanie i leczenie. Rekomendacje 2003. Fundacja Mikrobiologii Polskiej 2002.
5. Cummings C.W. *Otolaryngology-Head and Neck Surgery*. 5th Ed. St Louis; Mosby: 2010.
6. Del Mar C., Glasziou P., Hayem M. Are antibiotics indicated as initial treatment for children with acute Otitis media? *BMJ* 1997; 314: 1526–1529.
7. Rovers M.M., Glasziou P., Appelman C. i wsp. Antibiotics for acute otitis media: a meta-analy-

- sis with individual patient data. *Lancet* 2006; 368 (9545): 1429–1435.
8. Rosenfeld R.M., Vertrees J.E., Carr J. i wsp. Clinical efficacy of antimicrobial drugs for acute otitis media: Meta-analysis of 5400 children from 33 randomized trials. *J. Pediatr.* 1994; 124: 355–357.
 9. Klein J.O. Is acute otitis media a treatable disease? *N. Engl. J. Med.* 2011; 13 (364): 168–169.
 10. Kvestad E., Kvaerner K.J., Mair I.W. Acute mastoiditis: predictors for surgery. *Int. J. Pediatr. Otorhinolaryngol.* 2000; 52: 149–155.
 11. Harker L.A., Shelton C. Complications of temporal bone infections. W: Cummings C.W. (red.). *Otolaryngology-Head and Neck Surgery Fourth* 2005; 3013–3039.
 12. Haugeoto O.K., Schroder K.E., Mair I.W.S. Secretory otitis media, oral decongestant and antihistamine. *J. Otolaryngol.* 1981; 10: 359–362.
 13. Giebink G.S., Batalden P.B., Lee C.T. i wsp. A controlled trial comparing three treatments for chronic otitis media with effusion. *Pediatr. Infect. Dis.* 1990; 9: 33–40.
 14. Caye-Thomasen P., Stangerup S.E., Jorgensen G. i wsp. Myringotomy versus ventilation tubes in secretory otitis media: Eardrum pathology, hearing, and eustachian tube function 25 years after treatment. *Otol. Neurotol.* 2008; 29: 649–657.
 15. Paulsen G., Tos M. Repetitive tympanometric screenings of two years old children. *Scand. Audiol.* 1980; 9: 21–28.
 16. Mandel E.M., Rockette H.E., Bluestone C.D. i wsp. Efficacy of myringotomy with and without tympanostomy tubes for chronic otitis media with effusion. *Pediatr. Infect. Dis. J.* 1992; 11: 270–277.
 17. Zielnik-Jurkiewicz B., Olszewska-Sosińska O., Rakowska M. Odległe wyniki leczenia drenażem wentylacyjnym przewlekłego wsiękowego zapalenia ucha środkowego u dzieci. *Otolaryngol. Pol.* 2006; 60: 181–186.