

Dla osób zainteresowanych kardiologią

Pozornie łagodne napady miarowego częstoskurczu z „wąskim” zespołem QRS, których podłoże trzeba usunąć metodą ablacji

STRESZCZENIE

Napad częstoskurczu z prawidłowym zespołem QRS gwałtownie i destrukcyjnie wpływa na hemodynamikę, a zarazem może być czynnikiem wyzwalającym kaskadę złośliwych tachyarytmii prowadzącą do nagłego zgonu. W artykule omówiono poszczególne typy częstoskurczów z prawidłowym zespołem QRS, ich charakterystyczne cechy kliniczne i elektrokardiograficzne. Przedstawiono także leżące u ich podłoża mechanizmy elektrofizjologiczne.

słowa kluczowe: migotanie przedsionków, trzepotanie przedsionków, częstoskurcz przedsionkowy, preekscytacja

WSTĘP

Lekarze Pogotowia Ratunkowego, izby przyjęć oraz ośrodka intensywnej opieki często mają do czynienia z pacjentami, u których wystąpił napad miarowego kołatania — częstoskurczu z prawidłowym („wąskim”) zespołem QRS. Zwykle w odniesieniu do takich przypadków nadal stosuje się klasyczne określenie „częstoskurcz nadkomorowy”. Określenie to często wypacza wyobraźnię lekarza praktyka, a zarazem nie pozwala na właściwą ocenę mechanizmu odpowiedzialnego za jego powstanie.

Do tej grupy miarowego częstoskurczu z „wąskim” zespołem QRS należą:

- częstoskurcz węzłowy (AVNRT [*atrio-ventricular node reentry tachycardia*] — *microreentry*), który jest najczęstszą przyczyną hospitalizacji; jego niewielka pętla jest związana z węzłem przedsionkowo-komorowym (AV, *atrio-ventricular*) i zwykle znajduje się w prawym przedsionku, a o jego trwaniu nie decyduje przewodzenie do komór w stosunku 1:1, chociaż zwykle jest takie;
- częstoskurcz przedsionkowo-komorowy (AVRT [*atrio-ventricular reentrant tachycardia*] — *macroreentry*), typ ortodromy, którego pętla obejmuje przedsionek, komorę i dwa ramiona łączące — to dodat-

Franciszek Walczak,
Łukasz Szumowski
Instytut Kardiologii w Warszawie



Napad częstoskurczu z prawidłowym zespołem QRS może być czynnikiem wyzwalającym kaskadę złośliwych tachyarytmii prowadzącą do nagłego zgonu

Adres do korespondencji:
prof. dr hab. med. Franciszek Walczak
Instytut Kardiologii
Klinika Zaburzeń Rytmu
ul. Alpejska 42, 04-628 Warszawa

Copyright © 2007 Via Medica
ISSN 1897-3590

”
Częstoskurcz węzłowy znacznie częściej występuje u kobiet niż u mężczyzn (75%:25%). Cechą charakterystyczną jest wyraźnie odczuwalne tętnienie naczyń szyjnych, a właściwie żył szyjnych

kowy szlak przedsionkowo-komorowy i fizjologiczny układ bodźco-przewodzący (węzeł AV, pęczek Hisa i jedną z odnóg z siecią włókien Purkiniego; aby częstoskurcz mógł istnieć, przewodzenie do komór (i do przedsionków) musi się odbywać w stosunku 1:1; niestety istnieje zagrożenie przekształcenia częstoskurczu w migotanie przedsionków, a wtedy u osoby z jawnym zespołem Wolffa-Parkinsona-White'a (WPW) pojawia się chaotyczny rytm komór, który osiąga krańcowo wysoki rytm (nawet do 300–400/min — chaotyczne trzepotanie komór) — **zwiąstun nagłego zgonu (!)**;

- częstoskurcz przedsionkowy — rzadziej przewodzi się do komór w stosunku 1:1, częściej 3:2, 4:3, 2:1 i może być:
 - **ogniskowy o mechanizmach *microreentry*, z aktywności wyzwalanej lub z przyspieszonego patologicznego automatyzmu** albo z żył uchodzących do przedsionka, ich okolic lub z określonego „punktu” przedsionka; częstoskurcz z żył płucnych może zmieniać częstość, a zarazem może sięgać wartości 120/min, 240/min, a nawet 300 i 400/min, wtedy zwykle przewodzi się w stosunku 2:1, 3:1, czasem degeneruje w migotanie;
 - ***macroreentry***, na przykład wokół łąty lub konduitu, zwykle (nie zawsze) z częstością trzepotania i przewodzi się do komór w stosunku 2:1, 3:1, 3:2.

Uwaga: U dorosłych pierwsza i druga postać częstoskurczu zwykle nie przekracza częstości 240/min, jednak u dzieci może sięgać 300/min, a więc osiągać częstość trzepotania;

- **typowe trzepotanie przedsionków (*macroreentry* prawopreedsionkowe** — zwykle 300–280/min) może być czasem rozpoznawane jako „wolny częstoskurcz nadkomorowy”, zwłaszcza gdy co druga fala trzepotania znajduje się w zespole QRS i dla niewprawnego oka jest niewi-

doczna (przewodzenie AV odbywa się wtedy w stosunku 2:1).

Napadowy częstoskurcz węzłowy i przedsionkowo-komorowy oraz prawopreedsionkowe typowe trzepotanie przedsionków pojawiają się **nagle i zwykle są wyzwalane pobudzeniem przedwczesnym**. Dwie pierwsze postaci pojawiają się i ustępują nagle i zwykle nawracają. U niektórych pacjentów częstoskurcz węzłowy i przedsionkowo-komorowy ustępują spontanicznie, na przykład w następstwie tak zwanej próby Valsalvy. Częstoskurcz długotrwały ustępuje nierzadko po wstrzyknięciu leku antyarytmicznego. Jednak częstoskurcz przedsionkowo-komorowy w czasie wstrzykiwania leków (np. werapamilu, adenozyiny, a nawet amiodaronu) może się przekształcić w migotanie przedsionków z wyżej wymienionymi konsekwencjami.

Oczywiście napadowy częstoskurcz różni się zasadniczo od przyspieszenia zatokowego, które jest wtórne i ma różne przyczyny. Towarzyszy ostrym procesom zapalnym, nadczynności tarczycy, zaburzeniom gospodarki wodno-elektrolitowej, niewydolności serca czy niedokrwistości. Stopień przyspieszenia zależy od zaawansowania choroby podstawowej.

Pośrednim zjawiskiem jest niewłaściwe przyspieszanie zatokowe. W każdym z nich aktywnie uczestniczy autonomiczny układ nerwowy systemowy i/lub lokalny, jednak w różnym stopniu (ryc. 1).

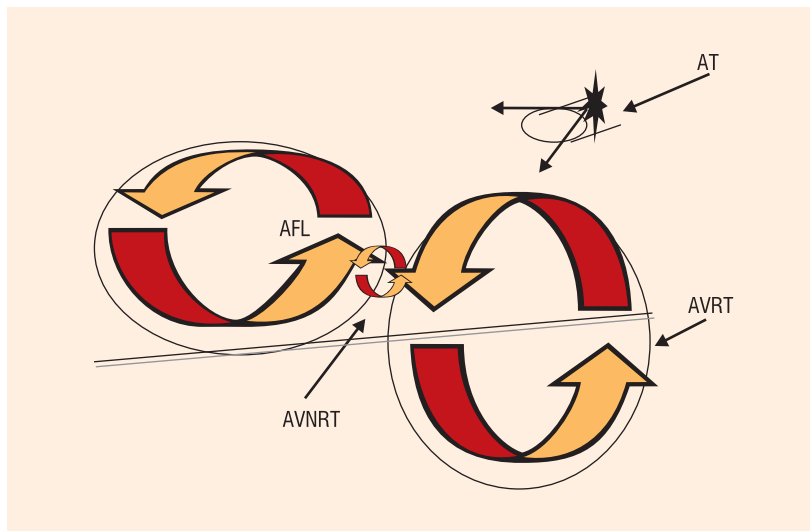
NAPADOWY CZĘSTOSKURCZ WĘZŁOWY (AVNRT), KTÓREMU ZWYKLE TOWARZYSZY CHARAKTERYSTYCZNE TĘTNIENIE ŻYŁ SZYJNYCH

Częstoskurcz węzłowy znacznie częściej występuje u kobiet niż u mężczyzn (75%:25%). Cechą charakterystyczną jest wyraźnie odczuwalne tętnienie naczyń szyjnych, a właściwie żył szyjnych. Częstoskurcz węzłowy jest częstoskurczem nawrotnym, a w jego małej pętli zwykle znajduje się:

- jedno z przedłużeń węzła AV (zwykle prawoprzedsionkowe, jako wewnętrzna **droga wolna**);
- **droga szybka**, która obejmuje obszar wejścia górnego do węzła AV;
- okoliczne tkanki prawego przedsionka (z węzłowego przedłużenia prawoprzedsionkowego) lub, znacznie rzadziej, przyprzegrodowy fragment lewego przedsionka i przegroda (z węzłowego przedłużenia lewoprzedsionkowego).

W jego klasycznej postaci załamek P’ znajduje się w obrębie zespołu QRS, a jego końcowy fragment jest widoczny tuż za wąskim zespołem QRS i w odprowadzeniu V₁ sugeruje załamek r’ (fala aktywacji przedsionków w tym odprowadzeniu jest dodatnia). Mówi się wtedy o rzekomym zespole „rSr” lub o rzekomym niepełnym bloku prawej odnogi pęczka Hisa. Natomiast w odprowadzeniach II, III, aVF pojawia się albo ulega pogłębieniu załamek „S” (fala aktywacji przedsionków w tych odprowadzeniach jest ujemna). W tych przypadkach w czasie rytmu zatokowego u większości pacjentów „znika” załamek r’ i słyca się załamek S. Dlaczego nie znika u wszystkich? Nie znika, ale zmniejsza się u osób, u których faktycznie istnieją objawy niepełnego bloku prawej odnogi pęczka Hisa. Wtedy w czasie napadu AVNRT albo wzrasta amplituda załamek r’, albo pojawiają się dwa dodatnie wychylenia — rzeczywiste r lub R’ i rzekome r’’. Częstoskurcz typowy jest zwykle wyzwalany „przedsionkowym” pobudzeniem przedwczesnym (faktycznie zwykle pobudzenie to pochodzi nie z przedsionka, ale z żyły płucnej). Ma to miejsce w momencie, kiedy pobudzenie przedwczesne pojawia się w okresie refrakcji drogi szybkiej, czyli istnieje czynnościowy blok wejścia górnego do węzła AV, a zarazem gdy jednocześnie istnieje wejście dolne (droga wolna) i jest pobudliwe (ryc. 2).

Uwaga: U nastolatków, czyli w wieku dojrzewania, częstoskurcz nierzadko pojawia się zarówno u dziewcząt, jak i u chłopców. Może



Rycina 1. Ideogram częstoskurczów nadkomorowych AVNRT (atrio-ventricular node reentry tachycardia) — częstoskurcz węzłowy — *microreentry*, najczęściej typ wolny/szybki; AVRT (atrioventricular reentrant tachycardia) — częstoskurcz przedsionkowo-komorowy — *macroreentry*, typ ortodromowy; AFL (atrial flutter) — typowe trzepotanie przedsionków — *macroreentry* w kierunku niezgodnym do biegu wskazówek zegara; AT (atrial tachycardia) — częstoskurcz przedsionkowy, ogniskowy, z żyły w tym przypadku, z żyły płucnej (PV-focal)

wtedy uporczywie nawracać, a nawet przybrać postać częstoskurczu ustawicznego.

NAPADY CZĘSTOSKURCZ PRZEDSIONKOWO-KOMOROWY — TYP ORTODROMOWY Z WĄSKIM ZESPOŁEM QRS W ZESPOLE WPW

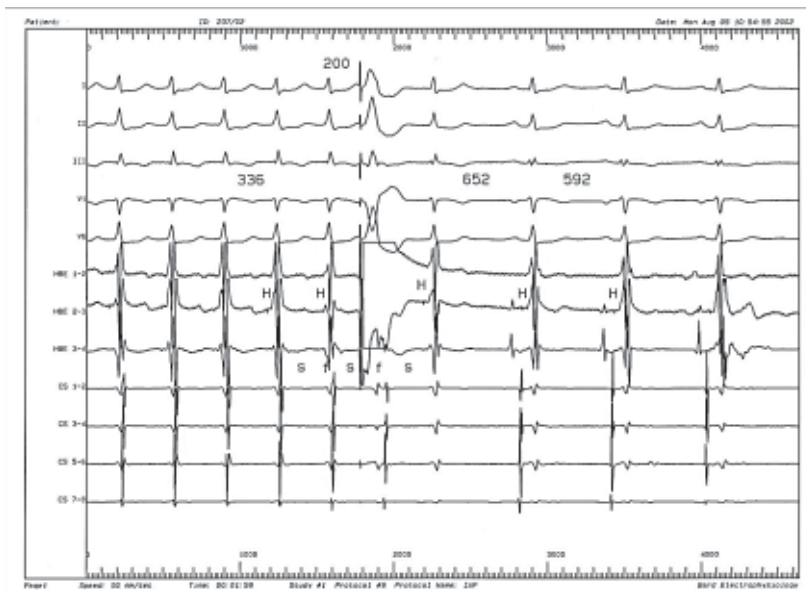W zespole WPW mogą się pojawić różne postaci tachyarytmii, zarówno z wąskim, jak i z szerokim zespołem QRS, zarówno z miarowym, jak i z chaotycznym rytmem komór. **Najczęściej występuje napadomy miarowy częstoskurcz z „wąskim” zespołem QRS, który jest częstoskurczem przedsionkowo-komorowym, typu ortodromowego (90–95%).** Rzadziej pojawia się tak zwany częstoskurcz antydromowy, z szerokim zespołem QRS (5–10%) (ryc. 3 i 4).

Częstoskurcz ortodromowy nierzadko określa się nieprawidłowo jako „częstoskurcz nadkomorowy”. Dlaczego nieprawidłowo? Ponieważ w jego pętli znajdują się:

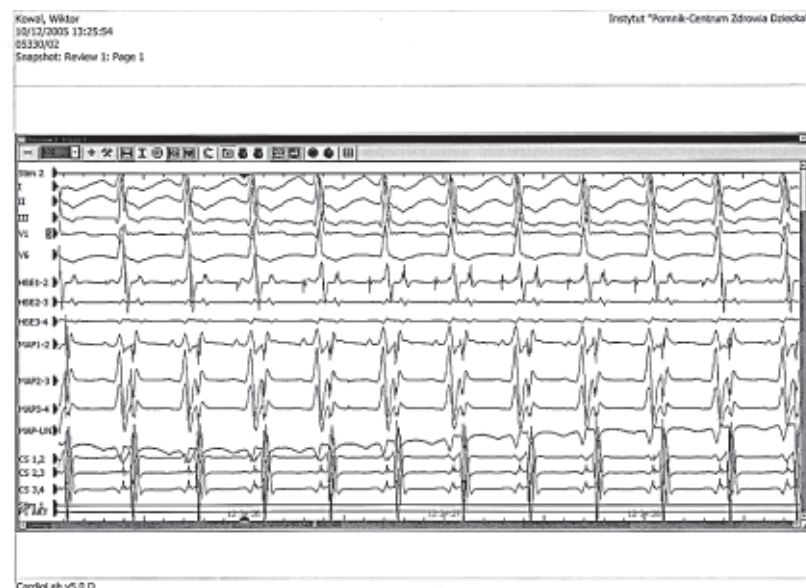
- patologiczne połączenie przedsionkowo-komorowe, tak zwany pęczek Kenta, na przykład lewostronny;



Częstoskurcz przedsionkowo-komorowy — jego napady częściej występują u mężczyzn niż u kobiet (60%:40%). Uczucie kołatania lokalizuje się w klatce piersiowej



Rycina 2. Częstoskurcz węzłowy typu wolny/szybki o cyklu 336 ms z przewodzeniem AV 1:1. Częstoskurcz przerwano pojedynczym impulsem z prawej komory (okolice grzebienia nadkomorowego). Impuls penetruje w pętlę częstoskurczu, przerywając go. W czasie częstoskurczu w odprowadzeniu V₁ widoczne jest rzekome rSr', które „ustępuje” w czasie rytmu zatokowego. Zwraca uwagę szybki powrót automatyzmu węzła zatokowo-przedsionkowego



Rycina 3. Częstoskurcz przedsionkowo-komorowy, typ ortodromowy, szlakiem lewostronnym. Elektrogramy → 2–3 w rejonie pęczka Kenta, bezpośrednio za zespołem QRS

- lewy przedsionek z przegrodą;
- węzeł AV, pęczek Hisa i jedna z jego odnóg, w tym przypadku lewa;
- lewa komora i ponownie pęczek Kenta.
Zatem AVRT to nie częstoskurcz nadkomorowy, a przedsionkowo-komorowy (!).

Jego napady częściej występują u mężczyzn niż u kobiet (60%:40%). Zwykle uczucie kołatania lokalizuje się w klatce piersiowej. Nierzadko napady zaczynają się już w dzieciństwie, a czynnikiem wyzwalającym może być zarówno pobudzenie przedwczesne przedsionkowe, jak i komorowe, które pojawia się w tak zwanej strefie wyzwalania. Przedwczesne pobudzenie komorowe wyzwała częstoskurcz głównie wtedy, gdy fizjologiczny układ nie wykazuje przewodzenia wstecznego. Przedwczesne pobudzenie przedsionkowe wyzwała AVRT zwłaszcza wtedy, kiedy okres refrakcji dodatkowego szlaku w kierunku zstępującym nie jest bardzo krótki.

Częstoskurcz przedsionkowo-komorowy przebiegający z prawidłowym zespołem QRS jest częstoskurczem ortodromowym, czyli w jego pętli (dużej) znajduje się zarówno węzeł AV, który przewodzi w kierunku zstępującym (drogą wolną lub szybką), jak i szlak przedsionkowo-komorowy, który przewodzi w kierunku wstecznym. Jeśli częstoskurcz jest wywołany przedwczesnym pobudzeniem przedsionkowym, zawiązanie AVRT odbywa się z przedsionka poprzez węzeł AV, pęczek Hisa, jedną z odnóg pęczka Hisa oraz jedną z komór (lewą w przypadku szlaku lewostronnego i prawą w przypadku szlaku prawostronnego) oraz mięsień jednego z przedsionków i ich przegrodę (ryc. 5).

Warunek: okres refrakcji drogi dodatkowej nie jest krańcowo krótki, ponieważ w takiej sytuacji nawet wczesne pojedyncze pobudzenie przedwczesne przewodzi się przez dodatkowy szlak.

W przypadku istnienia szlaku przedsionkowo-komorowego o szybkim przewodzeniu w częstoskurczu ortodromowym **załamek P' znajduje się „bezpośrednio” za zespołem „wąskim” QRS**. Zwraca uwagę, że widoczny fragment pobudzenia przedsionków (załamek P') nie znajduje się w jednakowej odległości od zespołu QRS w kolejnych odprowadzeniach przedsercowych. W przypadku szlaku lewostronnego jest to szczególnie wy-

raźne. Załamek P' (z dodatnim kierunkiem polaryzacji) pojawia się później w odprowadzeniu V_1 niż załamek P' (z ujemnym kierunkiem depolaryzacji) w odprowadzeniu V_6 . Wynika to z faktu, że aktywacja przedniej ściany prawego przedsionka odbywa się znacznie później niż aktywacja lewego przedsionka. Pobudzenie lewego przedsionka nie jest widoczne w odprowadzeniu V_1 . Zatem załamek P' znajduje się najbliżej zespołu QRS w tym odprowadzeniu przedsercowym, które znajduje się najbliżej ujścia przedsionkowego dodatkowego szlaku. W odprowadzeniach V_1 – V_2 aktywacja pojawia się wcześniej w przypadku częstoskurczu ortodromowego szlakiem przyprzegrodowym górnym prawym. Odprowadzenia V_6 – V_4 są znacznie oddalone od ujść przedsionkowych szlaków prawostronnych, dlatego w tych przypadkach dodatkowe odprowadzenia wzdłuż prawych międzyżebry pozwoliłyby się przybliżyć do ujść szlaków prawostronnych.

ZAPIS EKG U PACJENTA Z ZESPOŁEM WPW

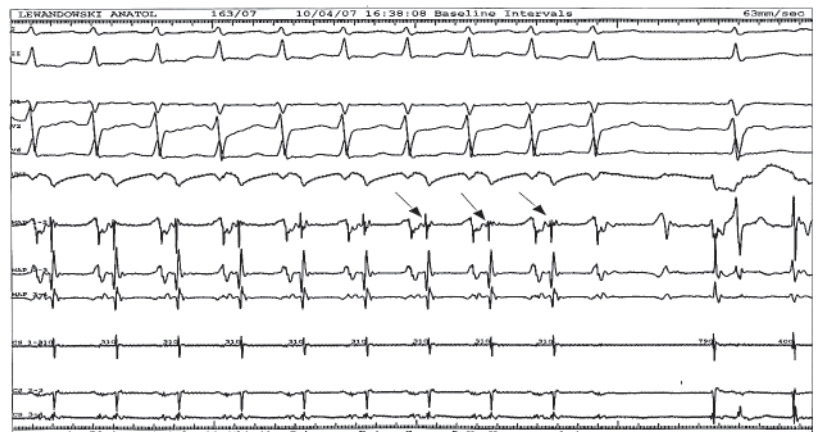
Zapis EKG w czasie rytmu zatokowego u pacjenta z zespołem WPW wygląda różnie:

- **cechy preekscytacji mogą być stałe, okresowe lub nie występować (utajony dodatkowy szlak przedsionkowo-komorowy);**
- **cechy preekscytacji mogą być duże, średnie, małe lub prawie niedostrzegalne, ale wtedy nie dowodzi to, że szlak jest „słaby”.**

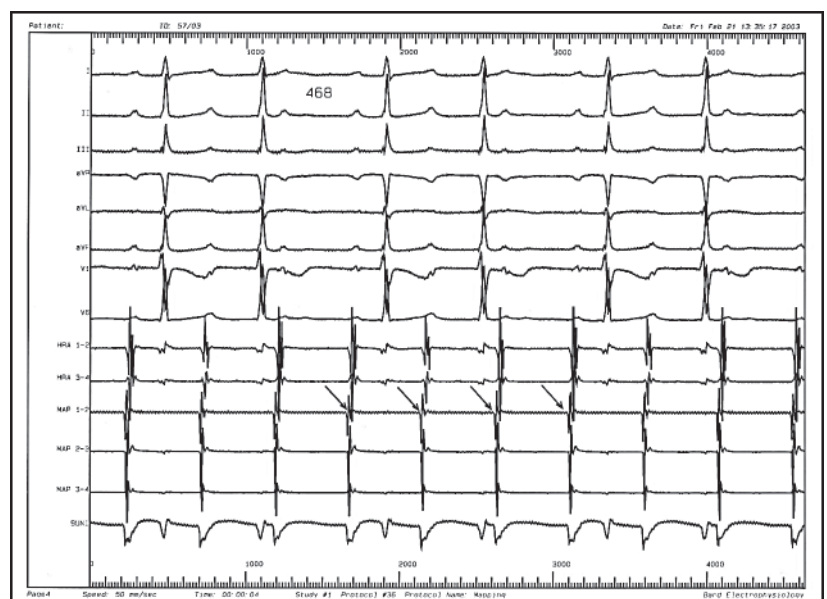
Jawny zespół WPW

W jawnym zespole WPW w czasie rytmu zatokowego obecne są cechy preekscytacji. Kiedy są znaczne, pobudzenie przedwczesne przedsionkowe nie zmienia lub tylko nieznacznie poszerza zespół QRS.

Jawny zespół WPW rozpoznaje się, gdy istnieje stałe przewodzenie zstępujące przez dodatkowy szlak przedsionkowo-komorowy (o szybkim przewodzeniu). Znaczne cechy preekscytacji w czasie rytmu zatokowego występują zwykle wtedy, gdy szlak jest położony blisko węzła AV, czyli kiedy obecny jest szlak przyprzegrodowy



Rycina 4. W czasie aplikacji w obręb ujścia komorowego dodatkowego szlaku przedsionkowo-komorowego ustępuje przewodzenie dodatkowym szlakiem i częstoskurcz przedsionkowo-komorowy



Rycina 5. Częstoskurcz z górnej części grzebienia granicznego prawego przedsionka ze stosunkiem przewodzenia AV 3:2. Pierwsze pobudzenie przewodzi się z wejścia górnego, a drugie — z wejścia dolnego, po trzecim oba wejścia nie przewodzą. Zwraca uwagę dodatni załamek P' w odprowadzeniach I, II, III, a ujemny w odprowadzeniu aVR

górny, przegrodowy lub szlak prawostronny. Wyraźne cechy preekscytacji łączą się ze znacznym skróceniem odstępu P-R (lub P-Q). Dlatego nie ma wątpliwości, że poszerzenie zespołów QRS jest następstwem dominującego przewodzenia przez dodatkowy szlak.

Natomiast w przypadku szlaku lewostronnego w czasie rytmu zatokowego cechy preekscytacji zwykle są znacznie mniejsze, ponieważ jest to szlak „odległy”, a obszar

”
Częstoskurcz
przedsionkowy
ogniskowy częściej
pochodzi z żył
uchodzących do
przedsionka, rzadziej
natomiast z jednego
z przedsionków lub
z przegrody

lewej komory objęty preekscytacją jest niewielki. Z tego powodu zmiany zespołu QRS i odstępu P-R są mniejsze.

Wyjątek: w przypadku szlaku lewostronnego cechy preekscytacji mogą być wyraźnie widoczne, kiedy węzeł AV przewodzi bardzo wolno (!).

Uwaga: Wolne przewodzenie przez węzeł AV nie wyklucza występowania częstoskurczu przedsionkowo-komorowego, jeżeli jego okres refrakcji jest krótki. Zwykle wtedy przewodzenie w pętli odbywa się drogą wolną. W tych przypadkach „wolny” częstoskurcz jest zazwyczaj długotrwały i trudny do przerywania za pomocą leku antyarytmicznego.

■ Rzekomo utajony zespół WPW

Rzekomo utajony zespół WPW jest związany ze szlakiem lewostronnym i bardzo sprawnym przewodzeniem szlakami fizjologicznymi. W czasie rytmu zatokowego cechy preekscytacji są prawie niedostrzegalne, ale wyraźnie narastają w czasie przedwczesnych pobudeń przedsionkowych.

Zdarza się, że mimo istnienia szlaku o wysokiej sprawności, preekscytacja jest tak niewielka, że śladową zmianę kształtu zespołu QRS w czasie rytmu zatokowego dostrzega się dopiero po jego usunięciu. Taka sytuacja może mieć miejsce, kiedy szlak jest odległy, czyli jest to szlak lewostronny, a zarazem przewodzenie przez węzeł AV jest bardzo sprawne (*superconductor*). Stąd wzięło się przekonanie, że jeśli zespół QRS jest „prawidłowy”, to ma się do czynienia z utajonym szlakiem. To rozumowanie musi być ograniczone. W tych przypadkach przedwczesne pobudzenie przedsionkowe, które pojawia się w okresie pobudliwości dodatkowego szlaku, nasila cechy preekscytacji, a zarazem określa miejsce położenia jego ujścia komorowego.

■ Zespół WPW z okresowymi cechami preekscytacji

W zespole WPW z okresowymi cechami preekscytacji w zapisie EKG w czasie rytmu

zatokowego stwierdza się okresowe (nieznaczne lub znaczne, zależne od lokalizacji szlaku) cechy preekscytacji.

Istnieje grupa pacjentów, u których cechy preekscytacji pojawiają się okresowo, na przykład w co drugim pobudzeniu zatokowym lub w niektórych pobudzeniach (w tej grupie chorych może wystąpić częstoskurcz ortodromowy).

■ Preekscytacja zależna od wpływu autonomicznego układu nerwowego

Cechy preekscytacji pojawiają się wyłącznie lub nasilają w czasie dominacji nerwu błędnego (w godzinach snu); w tym czasie zwalnia się przewodzenie w węźle AV.

Cechy preekscytacji nasilają się lub ujawniają w czasie dominacji układu adrenergicznego w wyniku usprawnienia przewodzenia przez dodatkowy szlak.

Utajony zespół WPW

W utajonym zespole WPW w zapisie EKG, zarówno w czasie rytmu zatokowego, jak i w czasie przedwczesnych pobudeń przedsionkowych, nie pojawiają się cechy preekscytacji.

U około 30% pacjentów, u których w czasie rytmu zatokowego nie występują cechy preekscytacji, jego obecność ujawniają napady częstoskurczu przedsionkowo-komorowego. Jest to utajony zespół WPW. Oczywiście możliwy jest tylko jego typ ortodromowy, a więc z przewodzeniem wstecznym przez dodatkowy szlak. Zatem jest to grupa chorych, u których szlak dodatkowy przewodzi tylko wstecznie.

U kilku procent pacjentów z zespołem WPW współwystępują napady AVRT i AVNRT.

CZĘSTOSKURCZ PRZEDSIONKOWY

Częstoskurcz przedsionkowy ogniskowy częściej pochodzi z żył uchodzących do przedsionka, rzadziej natomiast z jednego z przedsionków lub z przegrody (ryc. 6).

U osób bez organicznej choroby serca odosobniony częstoskurcz przedsionkowy

występuje dość rzadko. Częściej pojawia się u osób z ogniskowym migotaniem przedsionków — wtedy zwykle jego źródłem jest żyła płucna lub inna żyła uchodząca do przedsionka, czasem jedno z uszek lub grzebień graniczny. Częstoskurcz ten może osiągać częstość przekraczającą 250/min; czasem osiąga częstość trzepotania.

■ **Częstoskurcz przedsionkowy z blizny**

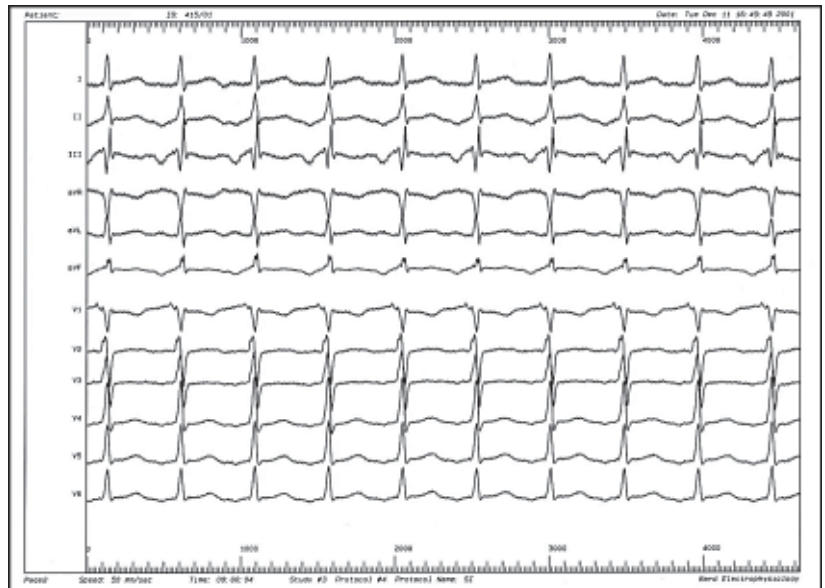
U osób po operacji serca, a zwłaszcza po operacji wady wrodzonej, może się pojawić i nawracać długotrwały, nierzadko trwały częstoskurcz „z blizny” (ryc. 7). Jego częstość sięga częstości trzepotania i jest to tak zwany częstoskurcz w kręgu, w którym jednym z obszarów krytycznych może być „tunel” między grzebieniem granicznym a linią cięcia, wtórnie blizną wzdłuż grzebienia. Leczenie farmakologiczne jest wtedy nieskuteczne, ale skuteczna jest ablacja wykonana przez doświadczonego elektrofizjologa.

TYPOWE TRZEPOTANIE PRZEDSIONKÓW (MACROREENTRY)

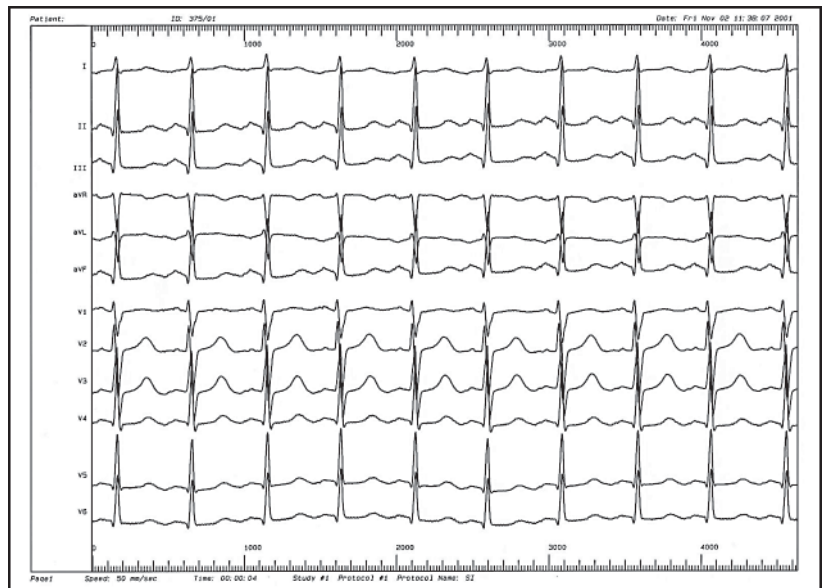
Typowe trzepotanie przedsionków prawopreedsionkowe z cieśni trójdzielno-żylny stanowi około 90% przypadków wszystkich postaci trzepotania.

Fale typowego trzepotania prawopreedsionkowego u dorosłego pacjenta bez organicznej choroby serca nawracają w cyklu co 200 ms, czyli trzepotanie ma częstość 300/min. W przypadku długotrwałej terapii lekami z grupy I, a zwłaszcza z grupy III, cykl wydłuża się (np. do 240–250 ms) i narasta ryzyko pojawienia się przewodzenia AV 1:1 (ryc. 8).

U osób starszych natomiast, nawet bez zastosowania leków antyarytmicznych, trzepotanie może być wolniejsze i wynosić na przykład 260/min. Czasem, w przypadku choroby organicznej lub u osób z kardiomiopatią przerostową długotrwanie leczonych antyarytmicznie, aktywacja w pętli *macroreentry* biegnie znacznie wolniej i fala „trzepotania” pojawia się w cyklu znacznie dłuższym, nawet

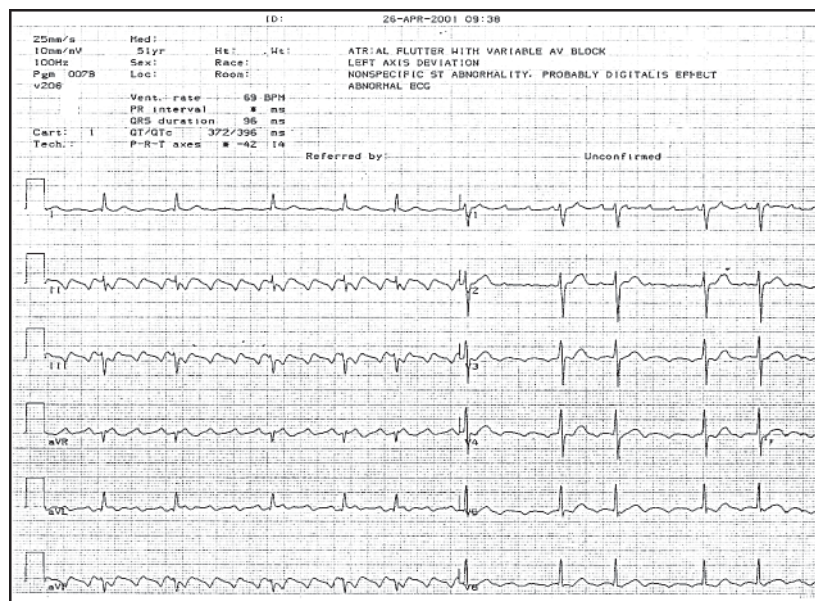


Rycina 6. Częstoskurcz ogniskowy z proksymalnej części zatoki wieńcowej o nieznacznie zmieniającym się cyklu. Przewodzenie AV wejściem górnym węzła AV. Ujemny załamek P' w odprowadzeniach dolnych (II, III, aVF), dodatni w odprowadzeniach aVL i V₁



Rycina 7. Częstoskurcz „ogniskowy” z uszka lewego przedsionka o cyklu 460 ms przewodzi się do komór w stosunku 1:1, wejściem górnym węzła AV. Zwracają uwagę ujemny załamek P' w odprowadzeniach I i aVL, a dodatni w odprowadzeniach dolnych (II, III, aVF) oraz w V₁–V₆. Podwójny szczyt w dodatnim załamku V₁ — cechy charakterystyczne dla tej lokalizacji częstoskurczu

do 300 ms. W tym przypadku rytm przedsionków osiąga częstość 200/min. Nie stwierdza się wtedy niektórych klasycznych kryteriów trzepotania, na przykład między falami (czyli „zębami piły”) istnieje „linia izolelektryczna”.



Rycina 8. Typowe trzepotanie przedsionków z „zębami piły”, czyli aktywacja wędruje w kierunku przeciwnym do biegu wskazówek zegara. Fala trzepotania osiąga pęczek Hisa przez prawe przedłużenie węzła AV i jego strefę zwartą i odstęp F-QRS jest długi. Przewodzenie AV 3:1, 4:1 wskazuje na częściowe uszkodzenie węzła AV. Ten umiarkowany stopień uszkodzenia łagodzi objawy kliniczne

Skądinąd jej istnienie oraz „mniej ostre zęby piły” wskazują na obecność obszarów o wolnym przewodzeniu w pętli i poza nią. Zatem choroba organiczna zwalnia przewodzenie w pętli *macroentry* i rytm nie spełnia kryteriów trzepotania. Tu dotykamy tajemniczy przyrody: w zdrowym mięśniu przedsionka i bez stosowania leków antyarytmicznych cykl typowego trzepotania osiąga 200 ms, a w przypadku patologicznego zwolnienia przewodzenia w obrębie mięśnia przedsionka — 300 ms. Nie wyklucza to jednak, by w obu przypadkach ta sama metoda (ablacyjny blok w cieśni żyłno-trójdzielnej) spowodowała ustąpienie tachyarytmii.

A jak typowe trzepotanie 300–280/min ujawnia się klinicznie? Zwykle pojawia się jako nagłe stabilne miarowe kołatanie serca, nieustępujące spontanicznie. W czasie napadu dochodzi do umiarkowanego przyspieszenia tętna do częstości 150–140/min (rytm komór). W zapisie EKG na poziomie przedsionków rytm jest 2 razy szybszy, a zespół QRS — zwykle prawidłowy. Taki obraz EKG zazwyczaj jest następstwem typowego trze-

potania prawoprzedsiolkowego z przewodzeniem kolejnej fali trzepotania do komór w stosunku 2:1, w wyniku tak zwanego bloku ochronnego. Oczywiście taki stopień bloku ochronnego wskazuje, że węzeł AV jest zdrowy. Częściowe uszkodzenie węzła AV prowadzi do pogłębienia bloku, na przykład do 3–1–5:1, co z klinicznego punktu widzenia może być korzystne, jeśli uszkodzenie węzła nie jest znaczne. Natomiast częściowe uszkodzenie układu Hisa-Purkiniego łączy częściowy blok AV z szerokim zespołem QRS.

Jeśli kierunek aktywacji w pętli jest niezgodny z kierunkiem biegu wskazówek zegara, to w zapisie EKG pojawiają się charakterystyczne „zęby piły”, czyli dominują ujemne wychylenia w odprowadzeniach II, III i aVF, a dodatkowo — w odprowadzeniu V₁. Fala F w odprowadzeniu aVL jest dodatnia. **Fala F przewodzi się z wejścia dolnego do węzła AV i przewodzi ta, która jest ukryta w poprzednim zespole QRS lub w odstępie ST-T — daleko od kolejnego zespołu QRS.** Ponieważ ta postać jest zwykle spotykana w praktyce lekarskiej, nazwano ją „typową”. Obecnie wiadomo, że rzadko, ale jednak, aktywacja w pętli może przebiegać w przeciwnym kierunku, ale główne składowe pętli pozostają te same. W przypadku, gdy kierunek aktywacji jest zgodny z biegiem wskazówek zegara, fale trzepotania mają dodatni kierunek w odprowadzeniach dolnych, a w odprowadzeniu V₁ — ujemny kierunek depolaryzacji. Fala F w odprowadzeniu aVL również jest dodatnia. **Fala F przewodzi się z wejścia górnego do węzła AV i przewodzi ta, która jest przed zespołem QRS.**

Typowe trzepotanie (prawoprzedsiolkowe), w którym obszarem krytycznym dla jego zawiązania jest cieśń żyłno-trójdzielna, zwykle wymaga przerwania za pomocą stymulacji lub elektrowersji, rzadziej ustępuje po wstrzyknięciu leku antyarytmicznego. Jeśli ustępuje po zastosowaniu leku, zazwyczaj konieczna jest duża jego dawka i z tego wynikają określone zagrożenia, na przykład

związane z utajoną lub jawną organiczną chorobą serca, nierzadko z chorobą wieńcową. U osób z kardiomiopatią przerostową cykl typowego *macroreentry* prawoprzedsionkowego może być dłuższy, a częstość przed-sionków może sięgać tylko 200–220/min, co zwykle zmienia stosunek przewodzenia i w przypadku sprawnego węzła AV może się odbywać w stosunku 1:1 z towarzyszącymi objawami małego rzutu (obniżeniem rzutu minutowego, hipotonią, sinicą, znacznym osłabieniem, a nawet epizodami utraty przytomności).

Typowe trzepotanie może się przekształcać w migotanie przedsionków!

U osób w dojrzałym wieku typowe trzepotanie może być jedną ze składowych zespołu tachyarytmii przedsionkowych, wywodzących się z żył uchodzących do przedsionków (ogniskowych) oraz *macroreentry*. W starszym wieku odosobnione trzepotanie pojawia się rzadko, częściej przekształca się w migotanie i może nie być uchwytne w klasycznych zapisach EKG.

TRZEPOTANIE PRZEDSIONKÓW A CZĘSTOSKURCZ WĘZŁOWY LUB PRZEDSIONKOWO-KOMOROWY O ZBLIŻONEJ CZĘSTOŚCI I INNEJ PĘTLI

Występują stabilne częstoskurcze, które osiągają cykl typowego trzepotania, głównie kiedy pojawiają się w życiu tonowym i w okresie noworodkowym, a więc o cyklu 220–220 ms (częstość 300–280/min). Czasem także u nastolatków częstoskurcz sięga 260–280/min. Już w tym wieku może się przekształcić w migotanie przedsionków. W wieku dojrzałym częstoskurcz może wynosić 240–260/min. Wtedy, szanując klasyczną nomenklaturę, nie używa się określenia „trzepotanie”, tylko — „częstoskurcz”. Jednak, jeśli jest to częstoskurcz przedsionkowo-komorowy, musi być przewodzony do komór w stosunku 1:1. Częstoskurcz węzłowy również zwykle przewodzi się w stosunku 1:1, chociaż czasem w stosunku 2:1 lub 3:2. W obu ostatnich przypadkach

może się pojawić aberracja (zazwyczaj na początku jego wystąpienia lub okresowo), czyli czynnościowy blok jednej z odnóg pęczka Hisa. W tych przypadkach blok odnogi zwykle ustępuje po stabilizacji częstoskurczu, a zawsze, kiedy wraca rytm zatokowy. Częstoskurcz przedsionkowy natomiast zazwyczaj przewodzi się ze zmiennym blokiem 2:1, 3:2, 4:3, jednak nie zawsze, a wtedy załamek P' znajduje się w załamku T, odcinku ST, a nawet w QRS. W tym ostatnim przypadku, zwłaszcza gdy źródło częstoskurczu znajduje się w obrębie dolno-tylnej części przedsionka, przypomina AVNRT.

INNE POSTACIE TACHYARYTMII, ZWYKLE Z PRAWDŁOWYM ZESPOŁEM QRS

Do innych postaci tachyarytmii, zwykle z prawidłowym zespołem QRS, należą: napadowy miarowy częstoskurcz związany z węzłem zatokowym (częstoskurcz węzłowo-zatokowy) i tak zwane niewłaściwe przyspieszanie zatokowe — o falującym, miarowo zmiennym rytmie przedsionków z gwałtownymi przyspieszeniami pod wpływem emocji, niewielkiego wysiłku i powolnym obniżaniem po ich ustąpieniu. Przyspieszaniu zwykle towarzyszy spadek ciśnienia do stopnia uniemożliwiającego zachowanie pozycji stojącej. **W obu postaciach arytmii załamek P' znajduje się przed zespołem QRS**, ponieważ przewodzenie do węzła AV odbywa się jego wejściem górnym.

WIEK, PŁĘĆ A POSTAĆ CZĘSTOSKURCZU — RÓŻNICE W WYSTĘPOWANIU

Powyższe postacie częstoskurczu i trzepotania różnią się pod względem częstości występowania; są zależne zarówno od płci, pory roku, pór doby, jak i od wieku, czyli od procesu starzenia (*aging*). U dzieci i u nastolatków, najczęściej z częstoskurczu miarowego, pojawiają się: częstoskurcz węzłowy, częstoskurcz przedsionkowo-komorowy, rzadziej częstoskurcz przedsionkowy lub typowe trzepotanie przedsionków (AFL, *atrial flutter*) — typ I.



U dzieci i u nastolatków, najczęściej z częstoskurczu miarowego, pojawiają się: częstoskurcz węzłowy, częstoskurcz przedsionkowo-komorowy



W wieku dojrzałym, poza częstymi napadami AVNRT i AVRT, pojawia się zespół ogniskowych tachyarytmii przedsionkowych, w tym napadu częstoskurczu lub trzepotania przedsionków

W wieku dojrzałym, poza częstymi napadami AVNRT i AVRT, czasem już przed 30. rokiem życia, pojawia się zespół ogniskowych tachyarytmii przedsionkowych, w tym napadu częstoskurczu lub trzepotania przedsionków. Z tym zespołem nie rzadko współwystępuje typowe AFL. W wieku dojrzałym i starszym niekiedy występuje odosobnione typowe AFL. Trzepotanie może być czynnikiem wyzwalającym migotanie.

W podeszłym wieku (> 75 rż.) rzadziej pojawia się AVNRT lub AVRT. W obecnej dobie u osób starszych coraz rzadziej będą stwierdzane te dwie ostatnie postacie arytmii, ponieważ wcześniej zostanie już wykonana ablacja ich podłoża — wolnej drogi węzłowej lub dodatkowego szlaku przedsionkowo-komorowego.

„NERWICA” CZY NAPADY KRÓTKIEGO, „DEWASTUJĄCEGO” CZĘSTOSKURCZU? WAŻNY DYLEMAT DO ROZSTRZYGNĘCIA

W przypadku, gdy napady trwają krótko i ustępują przed dotarciem pacjenta do lekarza, nie rzadko stawia się diagnozę „nerwicy” lub „histerii”, zwłaszcza gdy napadom towarzyszy lub dominuje uczucie bardzo silnego niepokoj. Takich rozpoznań często dokonuje się u kobiet. Ten błąd staje się czasem trwałą „etykietką”. A przyczyna „nerwicy”, zwykle nerwicy depresyjnej, i to usuwalna, znajduje się gdzie indziej. Innym razem zdarza się, że niedokładnie zebrane wywiady, na przykład u 15-letniej „przemądrzałej smarkuli” z epizodami utraty przytomności, decydują o skierowaniu jej do specjalisty neurologa z rozpoznaniem padaczki, a przyczyna leży na przykład w wysiłkowym częstoskurczu przedsionkowo-komorowym o częstości 240–280/min, który szczęśliwie ustępuje w czasie utraty przytomności. Nagłe przerwanie wysiłku uwalnia pacjenta od częstoskurczu, ale i opóźnia dokonanie prawidłowego rozpoznania. Kiedy częstoskurczowi towarzyszą „niejasne drgawki” czy oddanie moczu z prze-

pełnionego pęcherza, rozpoznanie padaczki staje się „niepodważalne”.

Częstoskurcz z „wąskim” zespołem QRS może występować z różną częstością — czasem pojawia się sporadycznie i jest długotrwały, czasem trwa krótko, ale uporczywie nawraca. Przyczyną spontanicznego ustępowania częstoskurczu jest niestabilność pętli, która może być spowodowana między innymi jej krótkim obwodem, miejscem położenia dodatkowego szlaku w stosunku do węzła AV, istotnymi różnicami okresów refrakcji jej struktur. Istnieje pewna zmienność występowania napadów — między innymi liczba napadów może zależeć od częstości występowania i stopnia ostrego stresu, od stopnia i postaci wysiłku, określonych zmian pozycji ciała, od fazy cyklu miesięcznego, długotrwałego stresu. Częstość występowania i częstość rytmu zależą również od jego mechanizmu. Nierzadko są to częstoskurcze powstające w mechanizmie nawrotnym — w małej, umiarkowanej lub dużej pętli.

W nocy napady pojawiają się znacznie częściej u osób starszych. Napady miarowego częstoskurczu u kobiet zwykle są napadami częstoskurczu węzłowego. U osób starszych napady częstoskurczu węzłowego zazwyczaj są wolniejsze, a nawet „bardzo wolne” — 110–150/min — i zwykle samoograniczające. Oba fakty wynikają z lokalnych uszkodzeń w obrębie jego pętli. Częstoskurcze te często nawracają, ponieważ w miarę upływu lat zwykle narasta liczba pobudzeń przedwczesnych — czynników wyzwalających kolejne napady.

U młodzieży równie często występuje częstoskurcz węzłowy i częstoskurcz przedsionkowo-komorowy. Częstoskurcz, w którego pętli znajduje się węzeł AV, może też ustąpić w następstwie próby Valsalvy, wymiotów, wypicia zimnej wody, kąpieli. Zabiegi te i reakcje organizmu oddziałują depresyjnie na przewodzenie w węzle AV. Jednak wtedy jego przerwanie może nastąpić w początkowym okresie jego zawiązywania, a nie po

stabilizacji częstoskurczu. Częstoskurcz przedsionkowy zwykle jest długotrwały i nawraca. U niektórych osób napady częstoskurczu ustawicznie nawracają. Ma to miejsce na przykład w przypadku częstoskurczu przedsionkowo-komorowego z długim odstępem R-P', ponieważ wtedy przewodzenie wsteczne w pętli odbywa się szlakiem przedsionkowo-komorowym o wolnym przewodzeniu.

Jednak należy podkreślić, że u pacjenta bez cech preekscytacji postać częstoskurczu zależy przede wszystkim od płci i od tego, czy pacjent nie przeżył operacji serca, na przykład z powodu wady wrodzonej. W wieku dojrzałym u mężczyzny znacznie częściej występuje napad częstoskurczu przedsionkowo-komorowego niż częstoskurcz węzłowego, czasem jest to częstoskurcz przedsionkowy, nierzadko zaś — trzepotanie przedsionków. W przypadku tego ostatniego zwykle jest to tak zwane typowe trzepotanie prawopredsionkowe, z przewodzeniem 2:1, stąd charakterystyczna częstość tętna (odpowiadająca częstości rytmu komór, a nie przedsionków). U osób nieprzyjmujących leków antyarytmicznych jest to stała częstość 150/min, a u osób, u których leki te są stosowane — 140–130/min. U kobiet bez wady serca zaś znacznie częściej występuje częstoskurcz węzłowy, znacznie rzadziej częstoskurcz przedsionkowo-komorowy, a jeszcze rzadziej częstoskurcz przedsionkowy. Zarazem jest to najczęściej występująca tachyarytmia, biorąc pod uwagę kobiety przyjmowane w trybie dyżurowym z powodu szybkiego bicia serca.

WNIOSKI

Osoby bez organicznej choroby serca

1. U dojrzałej kobiety napadowy częstoskurcz z prawidłowym zespołem QRS jest najczęściej częstoskurczem węzłowym:
 - zwykle przebiega z charakterystycznym tętnieniem żył szyjnych,
 - znacznie rzadziej przebiega z częstoskurczem przedsionkowo-komorowym,

- sporadycznie przebiega z częstoskurczem przedsionkowym,
- wyjątkowo rzadko przebiega z częstoskurczem z okolicy węzła zatokowo-predsionkowego.

Bardzo rzadko rytm „zatokowy” gwałtownie, niewłaściwie przyspiesza, nawet do powyżej 180–200/min, co uniemożliwia podejmowanie jakiegokolwiek wysiłku.

2. U dojrzałego mężczyzny, spośród miarowych odosobnionych napadów częstoskurczu, najczęściej występuje częstoskurcz przedsionkowo-komorowy, znacznie rzadziej częstoskurcz węzłowy (AV), nierzadko odosobniony ogniskowy częstoskurcz przedsionkowy lub jeden z objawów zespołu tachyarytmii ogniskowych z żył, zwykle płucnych górnych lub wspólnych, natomiast rzadziej jako odosobnione typowe trzepotanie przedsionków. Często współistnieje u pacjenta z migotaniem przedsionków.

Uwaga: Częstoskurcz przedsionkowo-komorowy w każdym momencie może zdegenerować w migotanie przedsionków, któremu towarzyszy krańcowo szybki rytm komór o szerokim zespole QRS u osób z jawnym zespołem WPW, co zagraża nagłym zgonem w przebiegu narastającej kaskady tachyarytmii, do migotania komór włącznie. **Wykluczone jest wtedy podawanie (w każdej postaci) werapamilu, diltiazemu, naparstnicy. Stwarza to bezpośrednie zagrożenie życia!**

Osoby z organiczną chorobą serca

1. U dzieci po operacji wady wrodzonej najczęściej występuje częstoskurcz, nierzadko o częstości trzepotania „z blizny”, którego obszarem krytycznym zwykle jest „tunel” między grzebieniem granicznym a linią cięcia wzdłuż jego przebiegu, rzadziej łąta, na przykład w przegrodzie międzypredsionkowej lub kondukt — zwykle jest to częstoskurcz długotrwały lub przetrwały.
2. U dorosłych wyżej wspomniane trzepotanie może się pojawić u pacjentów po



W nocy napady pojawiają się znacznie częściej u osób starszych

operacji w krążeniu pozaustrojowym, na przykład w celu wykonania operacji wady mitralnej lub wszczepienia pomostów aortalno-wieńcowych.

3. U dorosłych z organiczną chorobą serca może się pojawić każda z wymienionych

postaci częstoskurczu występujących u osób bez organicznej choroby serca. Napad przebiega ze znacznie bardziej nasilonymi objawami.

Piśmiennictwo dostępne u Autorów.